

*А.А. Айвазян*

## **СОЧЕТАНИЕ ОСТЕОТОМИИ ТАЗА ПО СОЛТЕРУ С КОРРЕГИРУЮЩЕЙ ОСТЕОТОМИЕЙ БЕДРА ПРИ ЛЕЧЕНИИ ВРОЖДЁННОГО ВЫВИХА БЕДРА**

*Научный Центр Травматологии и Ортопедии,  
МЗ Республики Армения, Ереван*

---

*В работе представлены наблюдения за 31 больными (47 суставов), у которых операция Солтера сочеталась с корригирующей (межвертельной, деторсионно-варизирующей и укорачивающей) остеотомией бедра. Отдалённые результаты от 1 года до 10 лет изучены у 31 больными (47 суставов). Хорошие результаты получены у 82,5% больных, а у 17,5% больных удовлетворительные. Сочетая остеотомии двух разных костей, в итоге суммируются их положительные эффекты и взаимно ликвидируются отрицательные. Важным преимуществом является факт того, что крыша покрыта гиалиновым хрящом, что благоприятно в смысле профилактики раннего коксартроза. Происходит адаптация изначально патологически ориентированного проксимального отдела бедра к недоразвитой вертлужной впадине, что создает благоприятные условия для дальнейшего доразвития сустава.*

**Ключевые слова:** врожденный вывих бедра, остеотомия таза по Солтеру, корригирующая остеотомия бедра

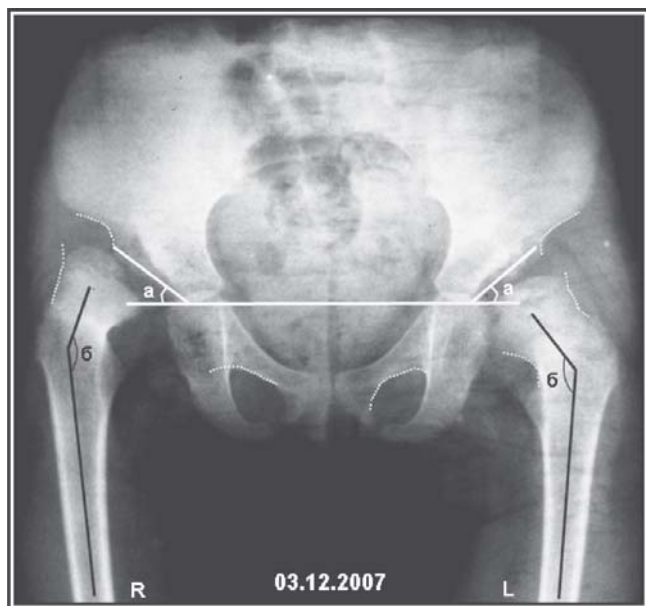***A. A. Ayvazyan***

**COMBINATION OF PELVIS OSTEOTOMY BY SOLTER WITH CORRECTIVE OSTEOTOMY OF THE HIP IN THE TREATMENT OF CONGENITAL HIP DISLOCATION**

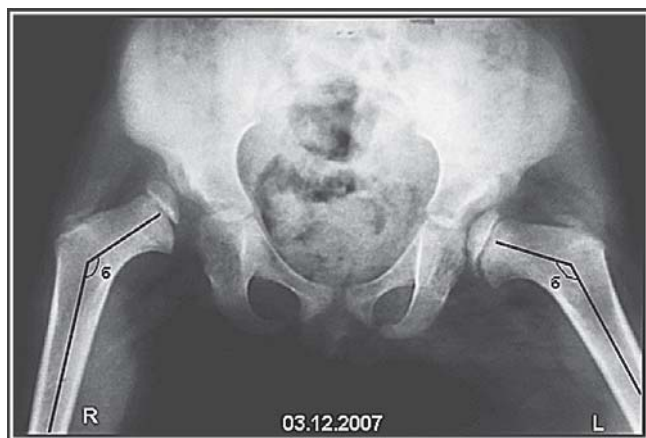This article presents the observations of 31 patients (47 hips), among which Solter's innominate osteotomy was combined with corrective (intertrochanteric, varus derotation and shortening) osteotomy of the hip. Long-term results from 1 to 10 years were studied among 31 patients (47 joints). Positive results were obtained among 82,5% patients and among 17,5% the results were satisfactory. Combining the osteotomy of two different bones, as a result, their positive effects are combined, and the negative ones are mutually liquidated. An important advantage is the fact that the roof is covered with hyaline cartilage, which is favorable in terms of prevention of early coxarthrosis. Adaptation of early pathologically oriented proximal femur towards the immature acetabulum is made, which creates favorable conditions for further development of the joint.

**Key words:** congenital hip dislocation, innominate Solter's osteotomy, corrective osteotomy of femur

**Н**ерешенность многих вопросов хирургического лечения врожденного вывиха бедра



**Рис – 1а.** Рентгенограмма таза. Переднезадняя проекция. Врожденный вывих обоих бедер. Черным указаны шеечно-диафизарные углы (углы β) до операции (правый – 160° и левый-141°). Белым указаны ацетабулярные углы (углы α) до операции (правый – 37° и левый-43°).

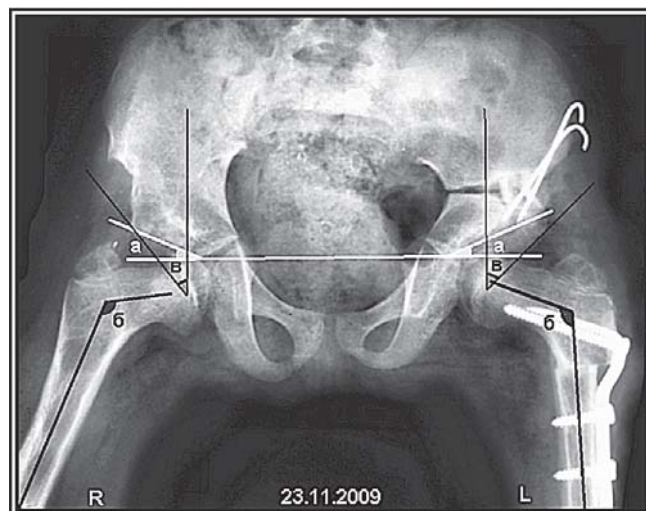


**Рис – 1б.** Рентгенограмма таза. Отведение и внутренняя ротация. Врожденный вывих обоих бедер. Черным указаны шеечно-диафизарные углы (углы β) до операции (правый – 140° и левый-136°). Угол патологической антеторсии справа-65°, слева-30°.

(ВВБ) на современном этапе частично связана с отсутствием четких критериев безуспешности консервативного вправления, протоколов и показаний к операции.

Предложено большое количество различных методик реконструкций диспластического тазобедренного сустава. Сегодня наиболее широко используется предложенная Солтером в 1961г. «безымянная остеотомия» таза, при которой вся вертлужная впадина вместе с лобковой и седалищной костью ротируются как одно целое, при этом симфиз лобковой кости действует как шарнир. Показанием к выполнению остеотомии таза автор считал дисплазию вертлужной впадины (ацетабулярный индекс > 20° но < 35°) у детей в возрасте от 18 мес. до 6 лет при наличии относительной конгруэнтности суставных поверхностей [1,2,4,8].

Нет однозначного мнения о комбинации этой методики с коррекцией проксимального отдела бедра. Одной из причин недостаточной центрации головки бедра во впадине является деформация проксимального отдела бедренной кости, проявляющаяся в виде увеличения шеечно-диафизарно-



**Рис – 2.** Рентгенограмма таза. Переднезадняя проекция. Врожденный вывих обоих бедер – состояние после оперативного лечения. Черным указаны шеечно-диафизарные углы (углы β) после операции (правый – 120° и левый-113°). Углы Виберга (углы γ) после операции (правый – 40° и левый-45°). Белым указаны ацетабулярные углы (углы α) после операции (правый – 23° и левый-24°).

до угла и угла антеверсии. Большинство авторов для центрации головки во впадине предлагают различные корригирующие остеотомии бедра. Наиболее популярна предложенная Pauwels F. еще в 1936г. корригирующая межвертельная, деторсионно-варицирующая, укорачивающая и медиализирующая остеотомия бедренной кости (ДВУМ) [3,5,6,7].

Данные операции выполняются как самостоятельные вмешательства, так и сочетано [1,3,5,6,7,9,10].

*Цель работы:* на основании анализа результатов лечения определить эффективность использования комбинации корригирующей остеотомии бедра и операции Солтера у больных от 3 до 7 лет.

### **Материал и методы**

Материалом исследования явились наблюдения за 31 больными (47 суставов), у которых операция Солтера сочеталась с корригирующей МДВУ остеотомией бедра.

Наклон «свода» вертлужной впадины (ацетабулярный индекс) у больных до операции в среднем составлял 28°. Угол вертикального соответствия в среднем 78°, как вследствие увеличения угла входа во впадину и шеечно-диафизарного угла, так и в результате недоразвития переднего края впадины и повышенной антеверсии шейки бедра (54°). Степень костного покрытия головки бедра 3/5 и менее. Угол Виберга от 10° до отрицательных значений.

Клинический пример:

Больная К. 4 лет поступила в отделение детской ортопедии и травматологии. На момент поступления имелась следующая рентгенологическая картина (Рис-1а, б)

Рентгенограмма после открытого вправления вывиха правого бедра, корригирующей ДВУМ остеотомии обеих бедер и остеотомии таза с двух сторон по Солтеру (справа металлические конструкции удалены). Головки обеих бедер центрированы в вертлужной впадине, анатомические соотношения элементов тазобедренного сустава восстановлены (Рис – 2).

### **Результаты и обсуждение**

Благодаря развороту вертлужной впадины угол наклона уменьшался в среднем на 18° (несмотря на небольшую потерю коррекции в отдаленные сроки). Аналогичная положительная динамика выявлена и в отношении угла вертикального соответствия (95-100°), увеличение угла Виберга до 35°. Степень костного покрытия в подавляющем большинстве случаев составила от 4/5 до 1,0.

Несомненным недостатком операции Солтера является увеличение давления на головку бедра, а МДВУ остеотомия бедра вызывает укорочение конечности и имеет неблагоприятные биомеханические последствия. Укорочение оперированной конечности после корригирующей МДВУ остеотомии, компенсировалось низведением впадины. А уменьшение давления на головку бедра достигалось путем укорочения, миотомии приводящих мышц и иссечения m. Iliopsoas.

Отдаленные результаты от 1 года до 10 лет изучены у 29 больных (44 суставов). Хорошие результаты получены у 82,5% больных, а у 17,5% больных удовлетворительные.

На наш взгляд преимуществами сочетанной операции являются:

- 1) Головка бедра покрывается гиалиновым хрящом;
- 2) Значительно увеличивается поверхность нагрузки, при этом давление на единицу площади сустава меньше и распределяется равномерно;
- 3) Изменяется не только направление впадины, но и вся впадина перемещается в вперед и вниз;
- 4) Происходит переориентация ростковых зон края вертлужной впадины и Y-образного хряща;
- 5) Увеличение давления на головку бедра после операции по Солтеру компенсируется корригирующей МДВУ остеотомией;
- 6) При производстве корригирующей МДВУ остеотомии производится центрация головки во впадину, что еще больше способствует адаптации суставных поверхностей;
- 7) Создание конгруэнтных суставных поверхностей, без побочного увеличения давления на головку бедра уменьшает вероятность асептического некроза.

Таким образом, при сочетании остеотомии таза по Солтеру с корригирующей МДВУ бедра, можно достигнуть значительного улучшения стабильности бедра. Сочетая остеотомии двух разных костей, в итоге суммируются их положительные эффекты и взаимно ликвидируются отрицательные. Важным преимуществом является факт того, что крыша покрыта гиалиновым хрящом, что благоприятно в смысле профилактики раннего коксартроза. Происходит адаптация изначально патологически ориентированного проксимального отдела бедра к недоразвитой вертлужной впадине, что создает благоприятные условия для дальнейшего доразвития сустава.

### **Литература**

1. Мирзоева, И.И., Гончарова, М.Н., Тихоненков, Е.С. Оперативное лечение врожденного вывиха бедра у детей. // Ленинград, Медицина. 1976 г. с. 232.
2. Петров, А.Б. Хирургическая коррекция диспластического тазобедренного сустава: история развития и современное состояние вопроса. // Саратовский научно-медицинский журнал. Том 6. № 1. 2010г. С. 150 – 154.
3. Петрулис, А.Ю. Особенности межвертельной остеотомии при врожденном вывихе головки бедренной кости // Материалы III съезда травматологов-ортопедов республик Средней Азии и Казахстана. Ташкент. 8 – 10 сентября / 1982г. С. 295 – 297.
4. Barrett, W.P. The effectiveness of the Salter innominate osteotomy in the treatment of congenital dislocation of the hip // J. B. J. S. [Am]. 1986. Vol. 68, № 1. P. 79 – 87.
5. Kasser, J.R., Bowen, J.R., MsEwen, G.D. Varus derotation osteotomy in treatment of persistent dysplasia in congenital dislocation of the hip. // J. B. J. S. [Am]. 1985. Vol. 67. № 2. P. 195 – 202.
6. Miegel, R., Harris, W. Medial-displaced interthrochanteric osteotomy in the treatment of osteoarthritis of the hip. // J. B. J. S. [Am]. 1984. Vol. 66. № 6. P. 878 – 887.

7. *Perlau, R., Wilson, M.G. and Poss, R.* Isolated proximal femoral osteotomy for treatment of residua of congenital dysplasia or idiopathic osteoarthritis of the hip. Five to ten-year results. // J. B. J. S. [Am]. 1996. Vol. 78. P. 1462 – 1467.

8. *Salter, R.B.* Innominate osteotomy in the treatment of congenital dislocation and subluxation of the hip // J. B. J. S. [Br]. 1961. Vol.43. P. 518 – 39.

9. *Santore, R.F., Kantor, S.R.* Intertrochanteric femoral oste-

otomies for developmental and posttraumatic conditions.// J. B. J. S. [Am]. 2004. Vol. 86. P. 2542 – 2553.

10. *Sokolovsky, A.M., Sokolovsky, O.A.* Posterior rotational intertrochanteric osteotomy of the femur in children and adolescents. Use in residual deformity of the femoral head after treatment for developmental dysplasia of the hip // J. B. J. S. [Br]. 2001. Vol. 83. P. 721 – 725.

*Поступила 24.10.2011 г.*