

О. А. Даниленко

ЛЕЧЕНИЕ ПОСТТРАВМАТИЧЕСКОЙ НЕСТАБИЛЬНОСТИ ПЛЕЧЕВОГО СУСТАВА С ПРЕВАЛИРУЮЩИМ ГОРИЗОНТАЛЬНЫМ КОМПОНЕНТОМ

УЗ «Минская городская клиническая больница № 6», Минск,
УО «Белорусский государственный медицинский университет»

Цель: изучение результатов лечения пациентов с превалирующим горизонтальным компонентом нестабильности плечевого сустава, оперированных с применением разработанных способов оперативного лечения направленных на реконструкцию вращательной манжеты плеча и сухожилия длинной головки бицепса.

Материалы. Автором статьи изучены результаты лечения 62 пациентов с посттравматической нестабильностью плечевого сустава с превалирующим горизонтальным компонентом за период с 2004 по 2018 год. В исследовании пациенты пролечены с применением разработанных методик и тактических подходов, направленных на восстановление повреждений вращательной манжеты плеча и сухожилия длинной головки бицепса.

Результаты. При анализе результатов отмечено значительное количество случаев содружественного повреждения ротаторной манжеты и сухожилия длинной головки бицепса.

Заключение. Разработанные малоинвазивные вмешательства позволяют эффективно и малотравматично восстановить стабильность и функцию в плечевом суставе.

Ключевые слова: нестабильность плеча, привычный вывих плеча, повреждение вращательной манжеты плеча.

A. A. Danilenka

TREATMENT OF POST-TRAUMATIC INSTABILITY OF THE SHOULDER JOINT WITH THE PREVAILING HORIZONTAL COMPONENT

Objective: study of the results of treatment of patients with the prevailing horizontal component of shoulder joint instability, operated with the use of the developed methods of surgical treatment aimed at reconstructing the rotator cuff and tendon of the long biceps head.

Materials. The author of the article studied the results of treatment of 62 patients with post-traumatic instability of the shoulder joint with the prevailing horizontal component from 2004 to 2018. In the study, patients were treated using the developed techniques and tactical approaches aimed at repairing damage to the rotator cuff and tendon of the long biceps head.

Results. When analyzing the results, a significant number of cases of friendly damage to the rotator cuff and tendon of the long biceps head were noted.

Conclusion. Developed minimally invasive interventions allow effective and low-impact restoration of stability and function in the shoulder joint.

Key words: shoulder instability, habitual dislocation of the shoulder, damage to the rotator cuff.

Проблема оперативного лечения нестабильности плечевого сустава по настоящее время сохраняет свою актуальность ввиду того, что снижает качество жизни лиц трудоспособного возраста. В последнее время публикуется ряд статей, которые указывают на недостаточную эффективность применяемых на сегодняшний день методик [1, 2]. Зачастую причиной ошибок служит недооценка тяжести поражения ведущих статических и динамических стабилизаторов плечевого сустава. Несмотря на благоприятные результаты, достигающие при открытой реконструкции 86–91 %, у последних отмечен ряд серьезных недостатков, из которых наиболее часто в литературе приводятся следующие: наносится существенная травма дельтовидной мышце, большой размер раны определяет большие риски инфекционных осложнений, низкая эстетичность послеоперационного рубца и т.д. [1]. Также важным фактором является послеоперационная боль в области плечевого сустава после открытых реконструктивных вмешательств [1, 2]. Это послужило поводом к развитию так называемых mini-open и артроскопических методик [1, 3, 4, 5]. Согласно современным представлениям о механогенезе формирования привычного вывиха плеча выделяют два компонента нестабильности: статический компонент в виде импрессионного дефекта головки плеча и костного повреждения Банкарта и динамический компонент, обусловленный повреждением ротаторной манжеты плеча и сухожилия длинной головки бицепса – ротаторно-бицепитальный комплекс [6, 7, 8, 9]. Целью нашего исследования явилось изучение результатов лечения 62 пациентов с превалирующим горизонтальным компонентом передней нестабильности плечевого сустава, оперированных с применением малоинвазивных и артроскопических технологий.

Материал и методы

Нам удалось проследить результаты лечения 62 пациентов, оперированных по поводу посттравматической нестабильности плечевого сустава с превалирующим горизонтальным компонентом за период с 2004 по 2018 год. Исследование производилось несплошным, открытым методом. Критериями включения в исследование были: согласие пациента, связь нестабильности с полученной травмой, положительный тест на выявление вертикальной нестабильности плеча (translational test). Критериями исключения из исследования были следующие: размеры импрессионного дефекта 2 типа и более по классификации Rowe; синдром дисплазии соединительной ткани; доказанные психические и поведенческие расстройства у пациентов, констатированные специалистом психиатром; беременность независимо от сроков; констатированный синдром зависимости от алкоголя и наркотических веществ; симптоматическая и первичная эпилепсия с наличием судорог и припадков; сопутствующие заболевания в стадии декомпенсации.

Критерием отнесения пациентов к данной группе служили положительные тесты на переднюю или заднюю горизонтальную нестабильность плечевого сустава при клиническом обследовании в соответствии с разработанным алгоритмом (инструкция по применению МЗРБ №007–0118) [11]. Алгоритм подразумевал следующие этапы:

I. Скрининговый этап: тщательный сбор анамнеза, ортопедический осмотр, секторальный клинический осмотр плечевого сустава, оценка клинических симптомов повреждения.

II. Этап первичного инструментального обследования: рентгенография плечевого сустава, стандартное УЗИ плечевого сустава, оценка данных первичного инструментального обследования.

III. Этап углубленного обследования: УЗИ плечевого сустава с проведением специальных проб, МРТ плечевого сустава, РКТ плечевого сустава, артроскопия плечевого сустава, оценка данных углубленного исследования.

Возраст группы составил 38 (27–59) лет. Повреждения правой конечности отмечены в 59 (95,1 %) случаях, при этом 35 (56,5 %) пациентов были мужского пола (таблица 1).

реконструкции. При заднем варианте – перерастяжение подостной мышцы с рубцовым его удлинением, повреждение и отрыв от фасетки малого бугорка сухожилия подлопаточной мышцы, нестабильность СДГБ с разрывом медиального удерживателя СДГБ вплоть до полного медиального вывиха сухожилия, разрывы суставной губы преимущественно в заднем отделе сустава.

Таблица 1. Распределение пациентов с нестабильностью плечевого сустава по полу в зависимости от возраста

Пол	Возрастные группы, лет						Всего n = 62	
	16–24 n = 11		25–64 n = 40		65 и старше n = 11			
	%	Абс.	%	Абс.	%	Абс.	%	Абс.
Мужской	16,1	10	35,5	22	4,8	3	56,5	35
Женский	1,6	1	29,0	18	12,9	8	43,5	27

МРТ и артроскопическое исследование выявляли у пациентов данной группы частичное или полное повреждение с рубцовым удлинением сухожилия подлопаточной мышцы, отрыв от головки плечевой кости в зоне большого бугорка подостной мышцы и частичное повреждение передних отделов надостной мышцы, нестабильность СДГБ разных типов с разрывом pulley, а в 15 случаях – разрыв межротаторного интервала.

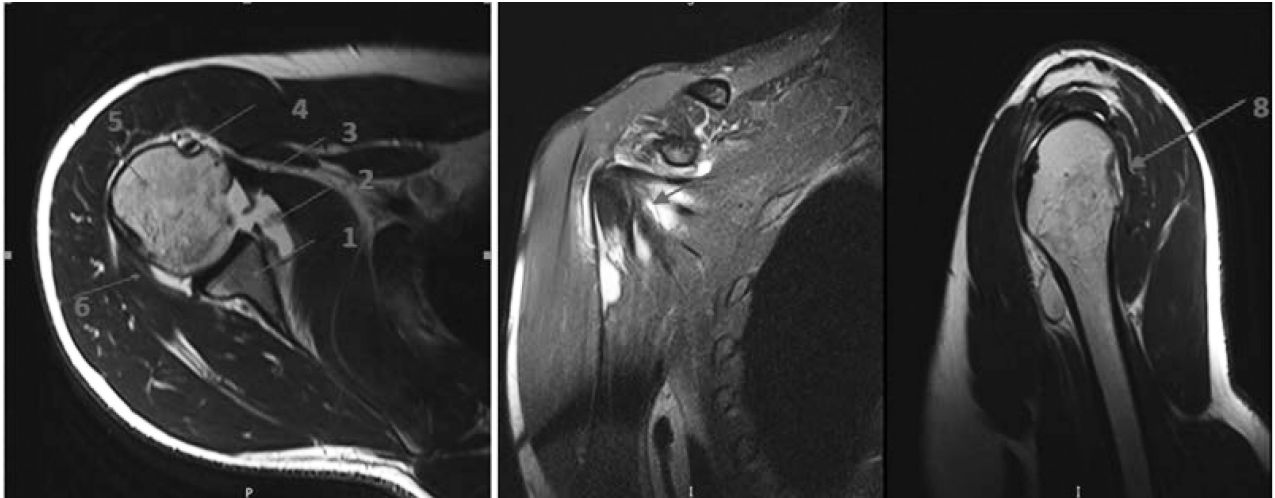
Изменения, наиболее характерные для нестабильности плечевого сустава с превалирующим горизонтальным компонентом, локализовались в 1-м и 3-м секторах по Habermeyer [12].

При переднем варианте нестабильности выявлялись повреждение и рубцовое удлинение сухожилия подлопаточной мышцы, отрыв в зоне большого бугорка подостной мышцы и перерастяжение передних отделов подлопаточной мышцы, нестабильность СДГБ разных типов, а в ряде случаев разрыв межротаторного интервала, повреждение суставной губы в переднем отделе, повреждение SLAP. При переднем варианте формируется частичный отрыв передней порции сухожилия подлопаточной мышцы и разрыв pulley, повреждение SLAP, латеральная нестабильность СДГБ, повреждение Банкарта в переднем отделе сустава, импрессионный дефект локализуется в зоне большого бугорка по задней поверхности. У большинства пациентов частичные повреждения надостной мышцы и разрывы pulley после иммобилизации рубцевались в поврежденном отделе на этапе иммобилизации и не требовали

При реконструкции повреждений ротаторного элемента выполняли ремплиссаж с тонизацией сухожилий подостной и надостной мышцы на область импрессионного дефекта, натяжение сухожилия подлопаточной мышцы согласно разработанному нами и запатентованному способу (**патент РБ № 20959**). Способ применяется для лечения больных с посттравматической горизонтальной передней нестабильностью плеча с наличием дефекта не более 1-го типа по классификации Rowe, для оперативного лечения посттравматической передней нестабильности плеча Хилл-Сакса, подразумевающий артроскопическую ревизию плечевого сустава, ремплиссаж перерастянутых сухожилий коротких наружных ротаторов на область дефекта Хилл-Сакса, тонизацию ротаторного аппарата с осуществлением артроскопического контроля, устранение повреждений суставной губы и СДГБ, иммобилизацию.

Клинический пример № 1

Пациент С., 36 лет, на протяжении 10 лет после полученного травматического вывиха правого плеча отмечал множественные эпизоды дислокации, которые в последнее время мог вызывать и устранять самостоятельно. При осмотре выявляется заинтересованность со стороны 1-го и 3-го секторов по Habermeyer, отрицательные тесты на вертикальную нестабильность (sulcus test), положительные на горизонтальную нестабильность плечевого сустава (translational test), а также заинтересованность со стороны внесуставной части бицепса с положительным тестом



1 – суставная впадина лопатки; 2 – повреждение Банкарта; 3 – перерастянутое сухожилие подлопаточной мышцы в нижнем отделе; 4 – сухожилие длинной головки двуглавой мышцы плеча; 5 – головка плечевой кости; 6 – подостная мышца; 7 – подлопаточная мышца (вид в корональной проекции); 8 – зависание коротких наружных ротаторов над импрессионным дефектом

Рис. 1. МРТ пациента до операции

Abbot-Saunders. Выполнено рентгенологическое исследование, которое выявило импрессионный дефект 1-го типа по Rowe, на МРТ имеются повреждения ротаторов в типичных зонах, повреждение Банкарта 1-го типа, повреждение Хилл-Сакса 1-го типа по Rowe, признаки повреждения суставной губы в переднем отделе, неприращение подлопаточной мышцы к суставному отростку лопатки, невыраженный теносиновит со стороны СДГБ, SLAP-повреждение. Из стандартного заднего доступа осуществлена артроскопия и подтверждены все имеющиеся повреждения со стороны плечевого сустава, выявленные при МРТ (рисунок 1).

Выполнено освежение области импрессионного дефекта головки плечевой кости и места неприращения подлопаточной мышцы к суставному отростку лопатки (рисунок 2, 3).

Осуществлен ремплиссаж коротких наружных ротаторов, тонизация и фиксация подлопаточной мышцы, устранение повреждения суставной губы и СДГБ (рисунок 3).

Интраоперационный драйв-тест на стабильность сустава – нестабильность устранена. Послойный шов раны, адаптирующий шов на кожу. Имобилизация повязкой Дезо в течение 4 недель. Выполнена МРТ плечевого сустава через 3 месяца: повреждение Банкарта фиксировано в правильной анатомической позиции, устранены разрывы вращательной манжеты в типичных

зонах, имеется приращение коротких наружных ротаторов к области импрессионного дефекта, санировано и фиксировано SLAP-повреждение, признаков теносиновита со стороны бицепса нет (рисунок 4).

Объем движений в суставе приближается к полному (рисунок 5), пациент приступил к трудовой деятельности.

В ряде случаев использовали способ устранения посттравматической горизонтальной нестабильности (передний вариант) плечевого сустава (**патент РФ № 20985**), подразумевающим артроскопическую ревизию плечевого сустава, ремплиссаж дефекта Хилл-Сакса, тонизацию ро-

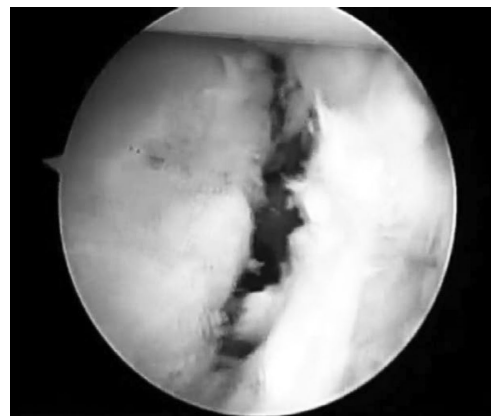
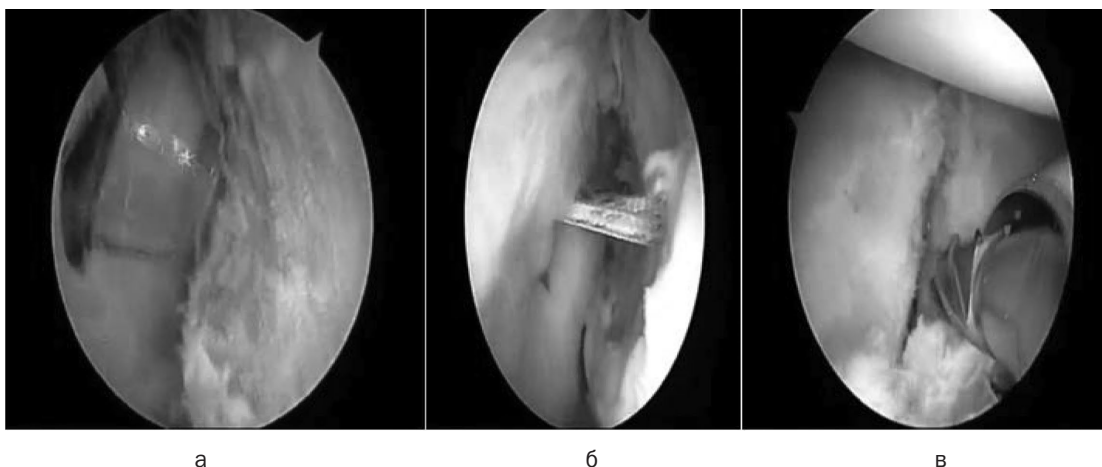


Рис. 2. Вид со стороны сустава повреждения Банкарта и отрыва подлопаточной мышцы от суставного отростка лопатки



а – освежение области импрессионного дефекта головки плеча; б – установлен анкер и подготовлен ремплиссаж коротких наружных ротаторов; в – освежен передний край гленоида (подготовка к фиксации повреждения подлопаточной мышцы и Банкарта)

Рис. 3. Этапы оперативного вмешательства

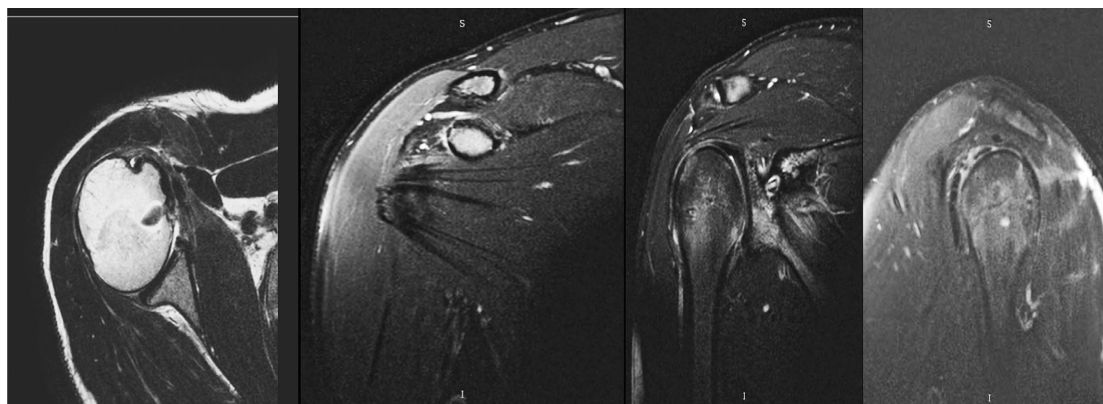


Рис. 4. МРТ через 3 месяца (описание в тексте)



Рис. 5. Объем движений через 3 месяца после оперативного вмешательства у пациента С.

таторного аппарата и устранение дефекта Банкарта, иммобилизацию. Заявляемый способ приводит к натяжению коротких ротаторов плеча и одновременно способствует ликвидации возникающей во время вывиха патологической фазовой костной конгруэнтности между дефектом

головки плеча и задненижним краем суставной впадины лопатки, а также подразумевает устранение компонента нестабильности, обусловленного повреждением Банкарта.

При заднем варианте горизонтальной нестабильности плечевого сустава использовали спо-

соб оперативного лечения (**патент РБ № 9763**), подразумевающий стабилизацию сустава при задней нестабильности натяжением и чрескостной фиксацией коротких ротаторов, при этом сухожилие подлопаточной мышцы фиксируют к зоне малого бугорка, осуществляя его ремплиссаж в области дефекта головки плечевой кости на протяжении, а надостную, подостную и малую круглую мышцы – кпереди и книзу от верхушки большого бугорка плечевой кости.

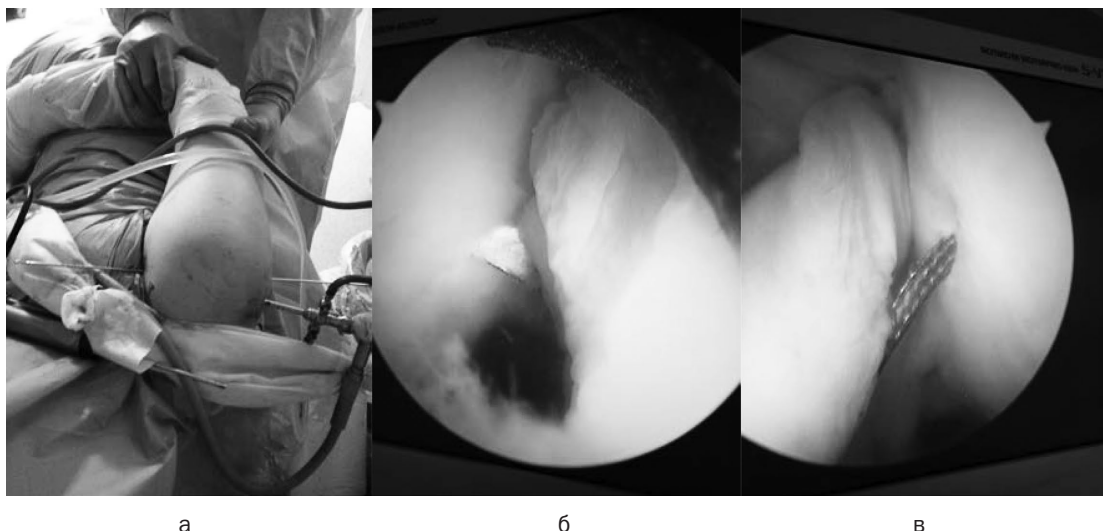
Для устранения передней посттравматической нестабильности плечевого сустава, не сопровождающейся, по данным предоперационной диагностики, повреждениями бицепсального элемента, требующими хирургической коррекции, использовали способ оперативного лечения (**патент РБ № 20571**).

Клинический пример № 2

Пациент Б. поступил в отделение с клиническим диагнозом: «хроническая посттравматическая нестабильность левого плечевого сустава 3-й ст. с превалирующим горизонтальным (передним) компонентом, импрессионный дефект заднего отдела головки плечевой кости 1 типа по Rowe, SLAP-повреждение, латеральная нестабильность СДГБ 2-й тип по Bennet (привычный вывих правого плеча)». В анамнезе после трав-

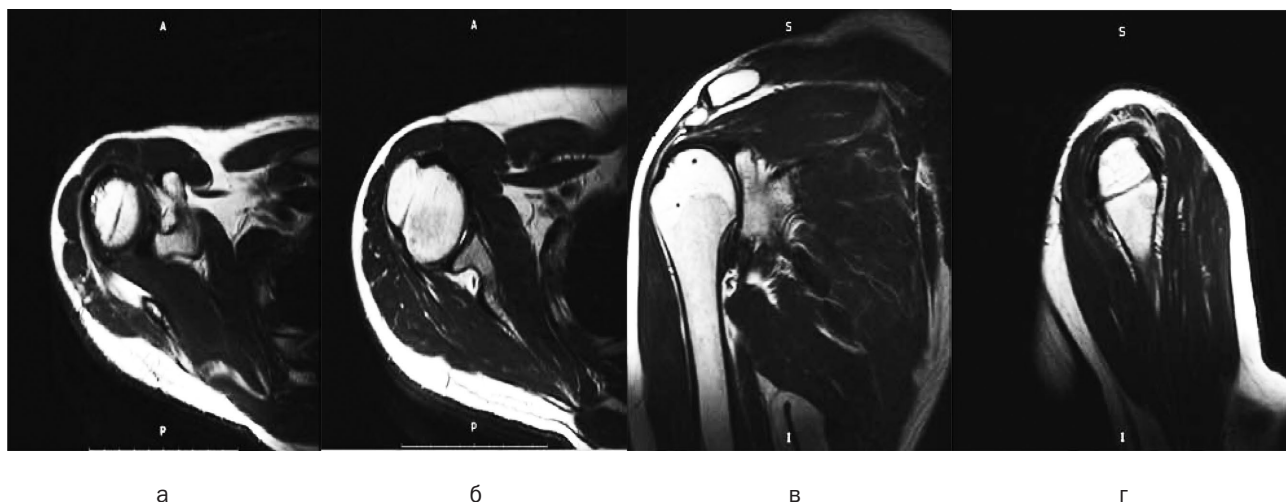
мы, полученной четыре года назад при падении с велосипеда, сохраняется нестабильность в плечевом суставе. При осмотре выявляется заинтересованность со стороны 1-го и 3-го секторов по Habermeyer, отрицательные тесты на вертикальную (sulcus test), положительные на горизонтальную переднюю нестабильность плечевого сустава (translational test), а также заинтересованность со стороны внесуставной части бицепса с положительным тестом Abbot-Saunders. Выполнено рентгенологическое исследование, которое выявило импрессионный дефект Хилл-Сакса 1-го типа по Rowe, на МРТ имеются повреждения ротаторов в типичных зонах для горизонтальной нестабильности (передний вариант), повреждение Банкарта 1-го типа, повреждение Хилл-Сакса 1-го типа по Rowe, неприращение подлопаточной мышцы к суставному отростку лопатки, невыраженный теносиновит со стороны СДГБ, SLAP-повреждение.

Осуществлен задний артроскопический доступ в сустав. Выявлен импрессионный дефект головки плечевой кости 1 ст., разрывы ротаторной манжеты плеча в типичных зонах с выраженным нарушением тонуса подлопаточной мышцы. С использованием спицы проводника и трансоссально проведенной нити, выведенной в зоне импрессионного дефекта (рисунок 6 а, б),



а – вид операционного поля при прошитом осуществлении ремплиссажа, спица с ушком проведена в поперечном направлении к оси конечности; б – сухожилие подостной мышцы прижато к освеженному дефекту и фиксируется при помощи трансоссального шва; в – в переднем отделе выведенная нить прошивает сухожилие подлопаточной мышцы чуть ниже для осуществления натяжения

Рис. 6. Этапы оперативного лечения пациента Б.



а – осуществлен ремплизсаж и восстановлен тонус сухожилий подлопаточной и подостной мышцы (верхний отдел);
 б – осуществлен ремплизсаж и восстановлен тонус сухожилий подлопаточной и подостной мышцы (нижний отдел);
 в – определяются следы после проведенной спицы при тонизации мышц ротаторов; г – ремплизсаж к области импрессионного дефекта сухожилий ротаторов состоятелен, бицепитальный ворот ушит

Рис. 7. МРТ плечевого сустава пациента М. после оперативного лечения

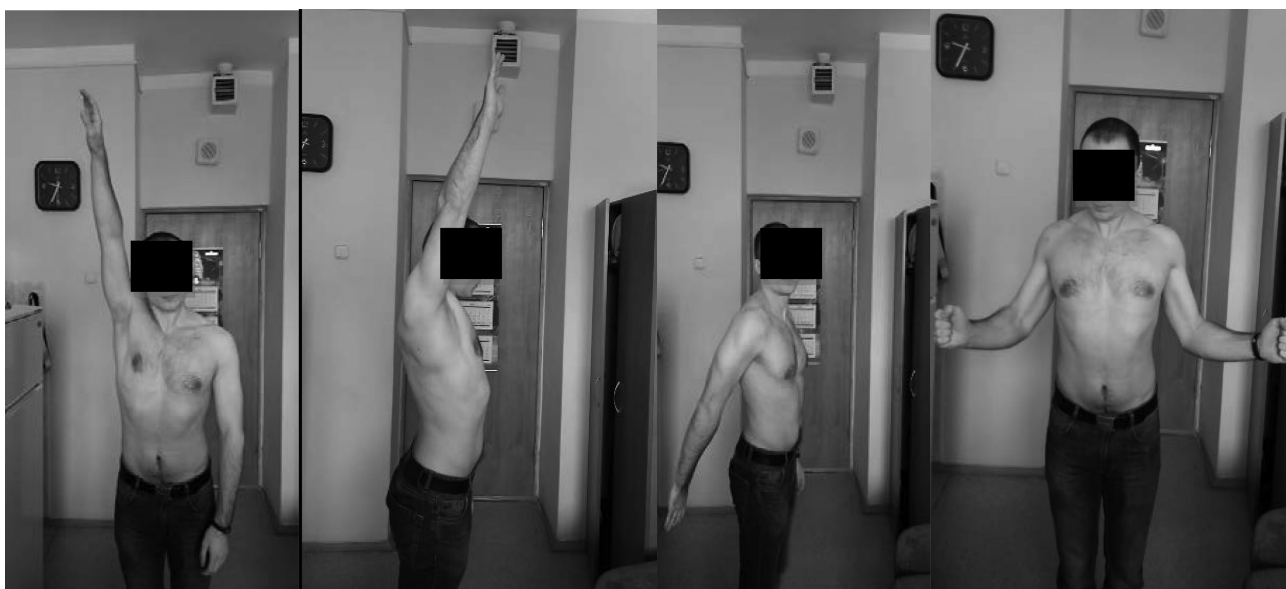

Рис. 8. Объем движений у пациента Б. после оперативного лечения в срок 3 месяца

осуществлен ремплизсаж и прошита подлопаточная мышца, осуществлена ее чрескостная фиксация с натяжением (тонизация) (рисунок 6 в). Осуществлена проверка устойчивости и свободы движений в плечевом суставе. Шов ран и иммобилизация повязкой Дезо в течение 4 недель.

Проведен курс восстановительного лечения после истечения срока иммобилизации. Конт-

рольная МРТ плечевого сустава выполнена в срок 3 месяца (рисунок 7).

При контрольном осмотре через 3 месяца сустав стабилен, объем движений приближается к полному (рисунок 8). Пациент приступил к работе.

При реконструкции поврежденных ротаторного и бицепитального элемента использовались методики, изложенные в таблице 2 и 3.

Таблица 2. Примененные способы оперативной реконструкции повреждений ротаторного элемента РБК у пациентов с посттравматической нестабильностью плечевого сустава, n = 62

Наименование способа реконструкции повреждений	Количество оперированных пациентов с применением способа	Показания к применению способа при вертикальной нестабильности плечевого сустава	Условия, необходимые для применения методики
Патент РБ № 20985	25	Частичные повреждения ротаторного элемента РБК в 1, 2 и 3 секторах по Habermeyer P., при размерах импрессионного дефекта не более 1 типа по классификации Rowe, наличие повреждения Банкарта. При осуществлении ремплиссажа реконструкция затрагивает 3 сектор (передний вариант). Шов ротаторного аппарата в 1 и 3 секторе подразумевает оценку и восстановление натяжения сухожилий до восстановления их баланса по верхнему краю сухожилий подлопаточной и надостной мышц. Способ подразумевает при необходимости реконструкцию повреждения Банкарта в 1 и 3 сегментах по нижнему краю гленоида.	Наличие анкерных фиксаторов и артроскопического оборудования и опыта выполнения артроскопических вмешательств.
Патент РБ № 20959	29	Частичные повреждения ротаторного элемента РБК в 1, 2 и 3 секторах по Habermeyer P., при размерах импрессионного дефекта не более 1 типа по классификации Rowe. При осуществлении ремплиссажа реконструкция затрагивает 3 сектор (передний вариант). Шов ротаторного аппарата в 1 и 3 секторе подразумевает оценку и восстановление натяжения сухожилий до восстановления их баланса по верхнему краю сухожилий подлопаточной и надостной мышц.	Отсутствие анкерных фиксаторов, наличие опыта малоинвазивной хирургии плечевого сустава.
Патент РБ № 9763	3	Частичные повреждения ротаторного элемента РБК в 1 и 3 секторах по Habermeyer P., при размерах импрессионного дефекта не более 1 типа по классификации Rowe при заднем варианте горизонтальной нестабильности. При осуществлении ремплиссажа реконструкция затрагивает 1 сектор (задний вариант). Шов ротаторного аппарата в 1 и 3 секторе подразумевает оценку и восстановление натяжения сухожилий до восстановления их баланса по верхнему краю сухожилий подлопаточной и надостной мышц.	Отсутствие анкерных фиксаторов, наличие опыта малоинвазивной хирургии плечевого сустава.
Патент РБ № 20571	5	Частичные повреждения ротаторного элемента РБК в 1 и 3 секторах по Habermeyer P., при размерах импрессионного дефекта не более 1 типа по классификации Rowe при заднем варианте горизонтальной нестабильности. При осуществлении ремплиссажа реконструкция затрагивает 1 сектор (задний вариант). Шов ротаторного аппарата в 1 и 3 секторе подразумевает оценку и восстановление натяжения сухожилий до восстановления их баланса по верхнему краю сухожилий подлопаточной и надостной мышц.	Отсутствие анкерных фиксаторов, наличие опыта малоинвазивной хирургии плечевого сустава.

Таблица 3. Примененные способы оперативной реконструкции повреждений бицепитального элемента РБК у пациентов с посттравматической нестабильностью плечевого сустава, n = 62

Наименование способа реконструкции повреждений	Количество оперированных пациентов с применением способа	Показания к применению способа
Евразийский патент № 201600049A1	3	Выраженное повреждение удерживателя бицепса (2 и 3 тип по Беннет) при невозможности осуществления его шва при сохраненной структуре сухожилия длинной головки бицепса.

Наименование способа реконструкции повреждений	Количество оперированных пациентов с применением способа	Показания к применению способа
Патент РБ № 21257	4	При выявлении интраоперационно признаков выраженной дегенерации и/или выраженного повреждения сухожилия длинной головки бицепса, а также для нестабильности сухожилия длинной головки бицепса 5 типа по классификации Bennet
Шов и укрепление pulley	8	Повреждение pulley 3, 4 типа
Шов SLAP	24	Повреждение SLAP 2, 3, 4 типа по Snyder при сохраненной структуре сухожилия длинной головки бицепса

Результаты и обсуждение

Сравнение результатов клинического исследования до и после лечения пациентов с посттравматической нестабильностью плечевого сустава с превалирующим горизонтальным компонентом продемонстрировало положительный лечебный эффект с использованием применяемых методик (таблица 4).

Наблюдаемое различие в результатах балльной оценки пациентов до и после лечения, оцененное с использованием критерия Вилкоксона, было статистически значимым (таблица 5).

активного пациента, имевшего в анамнезе большое количество дислокаций и оперированного с применением методики малоинвазивной тонизации ротаторов. Ретроспективно анализируя данный случай, мы связываем его с выраженными дегенеративными изменениями ротаторного аппарата, а также с физической нагрузкой в ранние сроки вопреки врачебным рекомендациям.

Таким образом, разработанные методы оперативного лечения позволяют адекватным по травматичности способом с учётом имеющихся у хирурга технических возможностей, расходных материалов и опыта в хирургии плечевого

Таблица 4. Клиническая оценка результата лечения пациентов с хронической посттравматической нестабильностью плечевого сустава по шкалам ООП и Rowe

Оценка	Шкала			
	ООП		Rowe	
	%	Абс.	%	Абс.
Отлично	74,2	46	74,2	46
Хорошо	22,6	14	22,6	14
Удовлетворительно	1,6	1	1,6	1
Неудовлетворительно	1,6	1	1,6	1

Таблица 5. Динамика показателей балльной оценки по шкалам ООП и Rowe группы с хронической посттравматической нестабильностью плечевого сустава

Шкала	Оценка в баллах до оперативного лечения Me [Q ₂₅ -Q ₇₅]	Оценка в баллах после оперативного лечения Me [Q ₂₅ -Q ₇₅]	Уровень значимости по критерию Вилкоксона
ООП	56 [48-58]	12 [12-12]	T = 0,00, p < 0,00
Rowe	75 [55-75]	100 [100-100]	T = 0,00, p < 0,00

В одном случае результат лечения нами и пациентом был оценен как удовлетворительный. У данного пациента, несмотря на проведенное лечение, через 6 месяцев отмечена нестабильность плечевого сустава 1 степени, проявившаяся в виде щелчков и ограничения движений, вызванного боязнью рецидива нестабильности.

Отмеченный нами неблагоприятный исход мы наблюдали у молодого, физически развитого,

сустава выполнить оперативное вмешательство по восстановлению нарушенной функции и стабильности плеча с учетом репарации поврежденный как со стороны ротаторного, так и бицепсального элемента РБК.

Применение разработанных подходов является перспективным путем улучшения клинических результатов лечения у пациентов с посттравматической нестабильностью плечевого сустава.

Литература

1. *Yamaguchi, K.* Mini-open rotator cuff repair / *K. Yamaguchi // J. Bone Joint Surgery Am.* – 2001. – Vol. 83-A. – P. 764–772.
2. *Severud, E. L.* All-arthroscopic versus mini-open rotator cuff repair: a long-term retrospective outcome comparison / *E. L. Severud, C. Ruotolo, D. D. Abbott // Arthroscopy.* – 2003. – Vol. 19. – P. 234–238.
3. *Burkhart, S. S.* Arthroscopic treatment of massive rotator cuff tears: Clinical results and biomechanical rationale / *S. S. Burkhart // Clin. Orthop. Relat. Res.* – 1991. – Vol. 267. – P. 45–56.
4. *Lafosse, L.* The outcome and structural integrity of arthroscopic rotator cuff repair using the double-row suture anchor technique / *L. Lafosse, R. Brozka, B. Toussaint // Annual Meeting of the American Shoulder and Elbow Surgeons.* – Chicago, IL, 2006.
5. *Sugaya, H.* Functional and structural outcome after arthroscopic full-thickness rotator cuff repair: single-row versus dual-row fixation / *H. Sugaya, K. Maeda, K. Matsuki // Arthroscopy.* – 2005. – Vol. 21. – P. 1307–1316.
6. *Макаревич, Е. Р.* Оперативное лечение последствий повреждения вращательной манжеты при привычном вывихе плеча / *Е. Р. Макаревич // Актуальные вопросы травматологии и ортопедии: материалы науч.-практ. конф. травматологов-ортопедов Республики Беларусь, посвящ. 70-летию со дня основания БелНИИТО, Минск, 30 нояб. – 1 дек. 2000 г.: в 2 т. / Бел. гос. экон. ун-т; редкол.: Е. Д. Белоенко [и др.]. – Минск, 2000. – Т. 1. – С. 178–181.*
7. *Berbig, R.* Primary Anterior Shoulder Dislocation and Rotator Cuff Tears / *R. Berbig, D. Weishaupt, J. Prim // J. Shoulder Elbow Surg.* – 1999. – Vol. 8, № 3. – P. 220–225.
8. *Hermodsson, I.* Roentgenologischen Studien über die traumatischen und habituellen Schulterverrenkungen nach vorn und nach unten / *I. Hermodsson // Acta Radiol (Stockh.).* – 1934. – Bd. 20. – S. 1–173.
9. *Iannotti, J. P.* Rotator cuff disorders / *J. P. Iannotti // American academy of orthopedic surgeons monograph series.* – 1993. – P. 88.
10. *Sugihara, T.* Prediction of primary reparability of massive tears of the rotator cuff on preoperative magnetic resonance imaging / *T. Sugihara, T. Nakagawa, M. Tsuchiya // J. Shoulder Elbow Surg.* – 2003. – Vol. 12. – P. 222–225.
11. *Алгоритм* определения травматических поврежденных ротаторно-бицепитального комплекса : инструкция по применению № 007-0118 : утв. М-вом здравоохранения Респ. Беларусь 16.03.18.
12. *Даниленко, О. А.* Повреждения ротаторно-бицепитального комплекса при хронической посттравматической нестабильности плечевого сустава / *О. А. Даниленко, Е. Р. Макаревич // Военная медицина.* – 2018. – № 3. – С. 28–36.

Поступила 15.11.2018 г.