

## СОЧЕТАННОЕ МНОЖЕСТВЕННОЕ ОГНЕСТРЕЛЬНОЕ РАНЕНИЕ ДРОБЬЮ ШЕИ, ГРУДИ, ЖИВОТА И КОНЕЧНОСТЕЙ

ГУ «432 Главный военный клинический медицинский центр Вооруженных Сил Республики Беларусь»<sup>1</sup>,  
ВМедФ в УО «Белорусский государственный медицинский университет»<sup>2</sup>

Лечение сочетанных множественных огнестрельных повреждений груди, несмотря на очевидные успехи современной медицины, является серьезной проблемой неотложной хирургии. Повреждения груди вызывают тяжелые расстройства основных жизненных функций организма непосредственно в момент травмы и в считанные минуты после неё [1]. Если компенсаторные механизмы при этом позволили сохранить хоть в какой-то степени жизнеобеспечение организма, то в дальнейшем закономерно начинают развиваться не менее тяжелые патологические процессы, которые также являются смертельно опасными [2].

Приводим наше клиническое наблюдение. Пострадавший – прапорщик М., 1986 г.р., и/б №21958 поступил 1.02.2011 г. в отделение торакальной хирургии ГУ «432 Главный военный клинический медицинский центр Вооруженных Сил Республики Беларусь» (далее – 432 ГВКМЦ).

Из анамнеза: 30.01.2011, около 17 часов, находясь на охоте в районе г.Браслав, получил огнестрельное ранение дробью в грудь из охотничьего ружья 12-го калибра, примерно с 20 метров. Доставлен в Браславскую ЦРБ, где установлен диагноз: Проникающее открытое огнестрельное дробью ранение грудной клетки по передней поверхности. Левосторонний пневмоторакс, ДН1. Геморрагический шок 2 ст. Проникающее ранение брюшной полости и перикарда? Огнестрельное ранение мягких тканей шеи по передней поверхности.

Выполнена ПХО ран, дренирование левой плевральной полости. С 31.01.11 по 01.02.11 находился на лечение в ОАРИТ 1-го военного госпиталя пограничной службы (г. Поставы), где проводилась консервативная терапия. 01.02.2011 переведён в 432 ГВКМЦ (см. рис. 1.).

При поступлении в 432 ГВКМЦ общее состояние тяжелое, в сознании. Дыхание везикулярное, выслушивается над всеми легочными полями, ослаблено в нижних отделах. Рассеянные хрипы с обеих сторон.

ЧД 17 в 1 мин. В 7-ом межреберье слева по задней подмышечной линии имеется плевральный дренаж, по которому скудное геморрагическое отделяемое. Тоны сердца чистые, приглушенные, ритмичные. В 3-м межреберье слева, парастернально, выраженный систоло-диастолический шум. Пульс 100 в 1 мин. АД 120/80 мм рт. ст. Язык влажный. Живот при пальпации болезненный в верхних отделах. Отмечается напряжение мышц передней брюшной стенки. Печень и селезенка не увеличены. Поколачивание по поясничной области безболезненно.

ЭКГ от 01.02.2011 г.: ритм синусовый. Выраженная тахикардия. Признаки повреждения миокарда передней стенки, верхушки и боковой стенки левого желудочка.

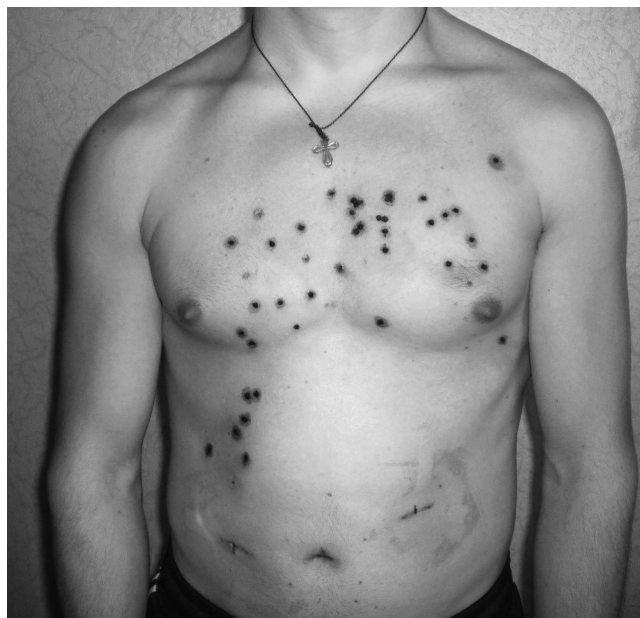


Рис. 1. (Объяснение в тексте)

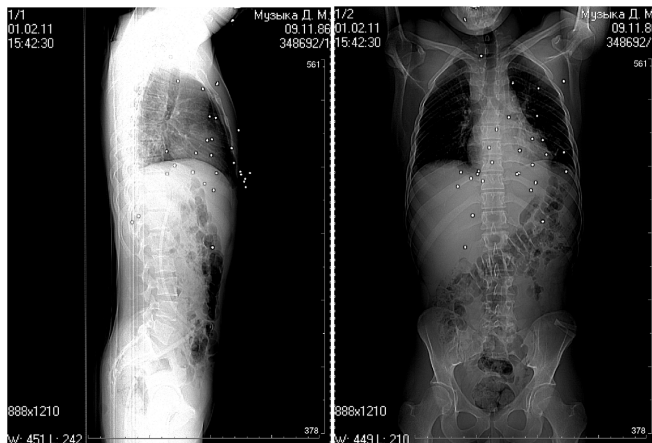


Рис. 2. (Объяснение в тексте)

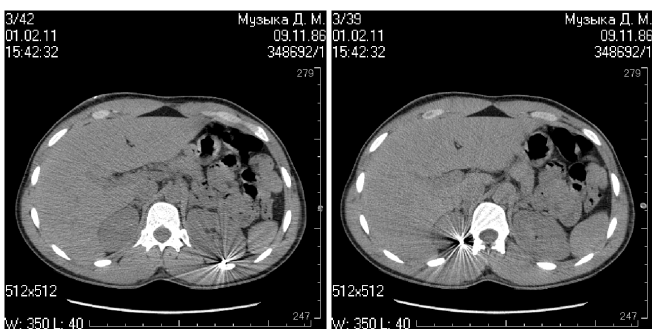


Рис. 3. (Объяснение в тексте)

В общем анализе крови: HGB-112 г/л; Эритроциты – 3,76x10<sup>12</sup>/л; Тромбоциты - 161x10<sup>9</sup>/л; Лейкоциты – 11,8x10<sup>9</sup>/л; палочкоядерные - 8%; сегментоядерные – 69%; СОЭ – 38 мм\час.

КТ груди и живота от 01.02.2011 г. (Рис. 2, 3) на томограммах определяется 32 инородных тела (дробь) округлой формы, металлической плотности, диаметром около 6 мм. В задней стенке брюшной полости, прилегая к капсуле верхних полюсов почек, по одной дробице слева и справа. Признаков нарушения функции почек и жидкости не выявлено. В области дна желчного пузыря, вероятно плотно прилегая к стенке пузыря, возможно в ткани печени, расположена одна дробица. В области верхушки сердца, прилегая к перикарду – 2 дробицы. Справа, практически на этом же уровне в мягких тканях передней стенки грудной полости определяется одна дробица. Несколько выше справа – 6 дробиц в мягких тканях грудной клетки. На уровне диска между Th 9-10 слева определяется одна дробица вероятно в ножке диафрагмы, слева от аорты.

Несколько выше расположены 3 дробицы, две в мягких тканях и одна возможно в полости правого желудочка. На уровне верхней трети тела Th 9 – две дробицы, одна в мягких тканях, и одна, вероятно, в задне-левой стенке перикарда. На уровне нижнего края Th 8 - одна дробица в мягких тканях, примыкая к грудины. На уровне середины тела Th 8 – 3 дробицы, две в мягких тканях, одна примыкая к перикарду по задне-левой поверхности в 11 мм от аорты. На этом

же уровне в нижней доле легочной ткани мелкие металлические фрагменты. На уровне верхнего края Th 8 определяется одна дробица в теле грудины. На уровне средней трети Th 7 две дробицы примыкают к передне-левой стенке перикарда. На уровне верхнего края Th 6 одна дробица примыкает к передней стенке перикарда, две – рядом расположенные, в мягких тканях. В левом плевральном синусе дренажная трубка. В плевральных полостях с обеих сторон небольшое количество жидкости. Нижние отделы легких с обеих сторон, вероятно в 10-м сегменте, коллабированы, больше слева. Контрастирование полостей желудочков не однородно вероятно за счет множественных тромбов. Справа примыкая к телу Th 2 определяется одна дробица. В мягких тканях слева – 3 дробицы. Справа, примыкая к нижней челюсти, определяется еще одна дробица.

При R-графии левой нижней конечности (см. Рис. 4) определяется огнестрельное слепое ранение дробью мягких тканей левого бедра в средней трети.

При эхокардиоскопии (от 1.02.2011 г.) обнаружены инородные тела в передней стенке правого желудочка в апикально-срединной области ее, в частности субэндокардиально расположенные (два) и в области базально-средней части передней стенки правого желудочка каждое. Полости сердца не расширены, обычной формы. Зон гипо- и акинеза не выявлено. Регургитация на ТКК 1-й степени, регургитация на клапане ЛА 1-й степени. Систолическая и диастолическая функции левого желудочка не нарушены. Избыточное расхождение листков перикарда свидетельствует о незначительном количестве жидкости в полости перикарда.

Для исключения повреждений органов живота пациенту 01.02.2011 г. была выполнена лапароскопия. На операции в правом боковом канале и подпечёночном пространстве выявлена жидкая кровь со сгустками. Эвакуирована в объёме до 400 мл. При ревизии в области 4-го и 8-го сегментов печени выяв-

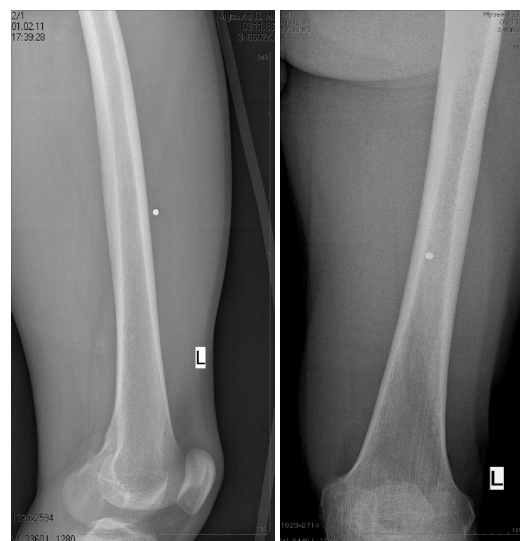

Рис. 4. (Объяснение в тексте)

лены два ранения до 1.0 см, из раны в 8-ом сегменте незначительное кровотечение. Кровотечение остановлено фибриновым клеем. Других повреждений не выявлено.

**Сформулирован окончательный диагноз:**

Сочетанное множественное огнестрельное ранение дробью шеи, груди, живота, конечностей. Огнестрельное слепое ранение дробью мягких тканей правой половины шеи. Множественные огнестрельные проникающие ранения дробью груди

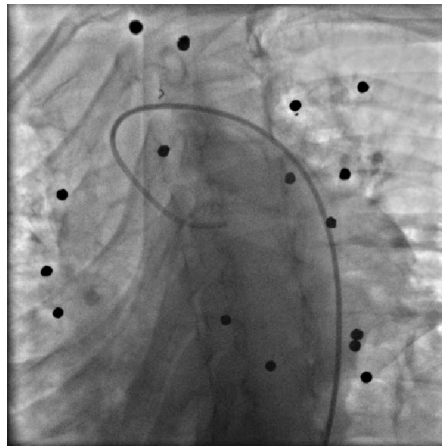


Рис. 5. (Объяснение в тексте)

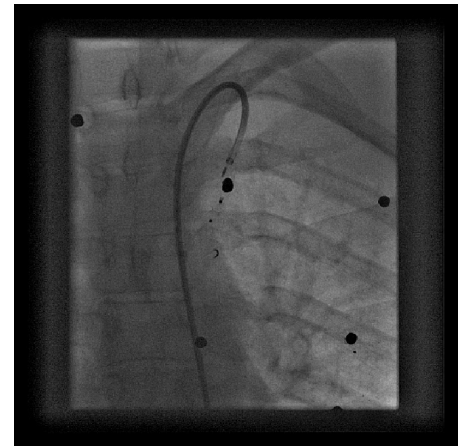


Рис. 6. (Объяснение в тексте)

с повреждением легких и сердца. Гемопневмоторакс слева. Малый гемоторакс справа. Гемоперикард. Н2а. Ложная аневризма левой внутренней грудной артерии с формированием артериовенозной фистулы. Множественные огнестрельные проникающие ранения дробью живота с повреждением правой доли печени. Внутривентрикулярное кровоизлияние. Огнестрельное слепое ранение дробью мягких тканей бедра в средней трети.

Консультирован кардиохирургом проф. Островским Ю.П. и 03.02.11 г. выполнена аортография, коронарография и вентрикулография (Рис. 5.).

Далее проводилось консервативное лечение: режим, диета, обезболивающие препараты, инфузионная и трансфузионная терапия, метрогил, цефтриаксон, бисопролол, эналаприл, фрагмин, ципрофлоксацин, амброксол, линекс, ремантадин, диклофенак. флуконазол, предуктал и кардиомагнил.

Р-графия ОГК от 21.02.2011 г.: воздуха, жидкости в плевральных полостях нет. Свежих очаговых и инфильтративных изменений не отмечено.

ЭКГ от 21.02.2011 г.: ритм синусовый. Сформировался отрицательный зубец Т.

ФГДС от 24.02.2011 г.: патологии нет.

ФВД от 01.03.2011 г.: ЖЕЛ – 78%, ОФВ1 – 83%, Инд. Тиф. – 88%.

УЗИ сердца в динамике от 01.02 - 4.03.2011 г.: инородные тела в миокарде передней стенке правого желудочка, в апикально-срединной области ее субэндокардиально расположенные (два) и одно – в области передней стенки ПЖ. АО уплотнена, не расширена. Полости сердца не расширены, обычной формы. Зон гипо и акенеза не выявлено. ПМК 1 ст. с регургитацией 1 ст. Регургитация в ТКК 1 ст. Регургитация на клапане ЛА 1 ст. Систолическая и диастолическая функции левого желудочка не нарушены. Признаки жидкости в перикарде. В динамике скоростные показатели в фистуле левой внутренней грудной артерии не менялись.

УЗИ ОБП от 10-15.02.2011 г.: жидкости в брюшной полости нет. В проекции передней стенки желчного пузыря - инородное тело - дробь. В остальном - без особенностей.

Тредмил-тест от 03.03.2011 г.: толерантность к физической нагрузке высокая, проба отрицательная.

Холтеровское исследование от 02.03.2011 г.: ритм синусовый, средняя ЧСС 89 в 1 мин, ригидный циркадный индекс. Зарегистрированы редкие суправентрикулярные экстрасистолы и единичная желудочковая экстрасистола. Нарушений проводимости, пауз ритма, диагностических значимых смещений сегмента ST не выявлено.

07.03.2011 г. освидетельствован военно-врачебной комиссией хирургического профиля: на основании статьи 53, 61 графы III «Расписания болезней и ТДТ Требований к состоянию здоровья граждан, утвержденных Постановлением Министерства обороны и Министерства здравоохранения Республики Беларусь № 51/170 от 20 декабря 2010 г. - признан: временно негоден к военной службе - «ВН»: нуждается в полном освобождении от исполнения служебных обязанностей сроком на 15 (пятнадцать) суток.

В удовлетворительном состоянии выписывается по месту службы под динамическое наблюдение врачом части. При выписке у пострадавшего продолжает функционировать фистула между левой внутренней грудной артерией и веной.

25.05.2011 г. в плановом порядке больному успешно выполнена операция: Рентгеноэндоваскулярная окклюзия левой внутренней грудной артерии (Рис.6.).

Цель демонстрации клинического наблюдения:

1. Показать преемственность и последовательность в этапном лечении сочетанного множественного огнестрельного дробового ранения шеи, груди, живота (с повреждением внутренних органов) и конечностей.

2. Возможности эндоваскулярного лечения посттравматических артериовенозных фистул.

**Литература**

1. Борисов, А. Е., Кубачев К. Г., Лишенко, В. В., и др. Торакоскопия в диагностике и лечении травм груди // Вестн. хирургии. – 2010. – №1. – С.96-100.
2. Военно-полевая хирургия: учебник / под ред. Е. К. Гуманенко. М.: ГЭОТАР-Медиа, 2008. – 763 с.

Поступила 15.10.2012 г.