

В. Г. Богдан¹, Д. А. Толстов²

КЛИНИЧЕСКАЯ ЭФФЕКТИВНОСТЬ АУТОДЕРМОПЛАСТИКИ С ИСПОЛЬЗОВАНИЕМ ОБОГАЩЕННОЙ ТРОМБОЦИТАМИ АУТОПЛАЗМЫ ПРИ ПЛАСТИЧЕСКОМ ЗАКРЫТИИ ТРОФИЧЕСКИХ ЯЗВ ВЕНОЗНОЙ ЭТИОЛОГИИ БОЛЬШИХ РАЗМЕРОВ

Военно-медицинский факультет в УО «Белорусский государственный медицинский университет»¹,
УЗ «4-я городская клиническая больница им. Н. Е. Савченко», г. Минск²

В статье представлен анализ результатов клинической эффективности применения аутодермопластики с использованием обогащенной тромбоцитами аутоплазмы в лечении пациентов с трофическими язвами венозной этиологии больших размеров. Установлено, что разработанный метод выполнения свободной кожной пластики при пластическом закрытии венозных трофических язв с размерами дефекта более 20 см², основанный на пролонгированном локальном инъекционном введении аутологичной обогащенной тромбоцитами плазмы в область выполнения аутодермопластики позволяет уменьшить сроки фиксации аутоаутодермопластического трансплантата к раневой поверхности, увеличить площадь приживления кожного лоскута, добиться более ранней эпителизации хронической язвы, избежать развития послеоперационных раневых осложнений, сократить длительность послеоперационного лечения в стационаре, повысить качество жизни пациентов по опроснику CIVIQ-20 в отдаленном периоде.

Ключевые слова: трофические язвы, свободная кожная пластика, обогащенная тромбоцитами плазма, расщепленный кожный лоскут, качество жизни.

V. G. Bogdan, D. A. Tolstov

CLINICAL EFFICACY AUTODERMAPLASTY USING PLATELET-RICH AUTOPLASMA AT PLASTIC CLOSURE OF TROPHIC ULCERS OF VENOUS ETIOLOGY LARGE SIZE

THE ARTICLE PRESENTS AN analysis of the clinical efficacy of autodermoplasty using platelet-rich autoplasm in treating patients with large size venous ulcers. The recently developed method of skin grafting of venous ulcers with an area of over 20 cm² based on prolonged administration of local injection of autologous platelet-rich plasma around the skin grafting area results in reducing time required for the graft fixation to the wound surface, increasing the area of healing skin graft and achievement earlier epithelialization of chronic ulcers as well as avoiding the development of postoperative wound complications, reducing the length of postoperative hospital stay, improving the quality of life questionnaire CIVIQ-20 in long-term period.

Key words: trophic ulcers, free dermepentesis, platelet-rich plasma, split skin graft, quality of life.

В современных условиях общепризнанным является постулат о том, что единственным эффективным методом в комплексе лечения пациентов с обширными кожными дефектами является проведение пластических операций, предусматривающих замещение утраченного покрова большими дерматомными трансплантатами – кожей аутологичного происхождения [3].

Наиболее распространенным способом закрытия хронических ран и язв больших размеров различной этиологии является аутодермопластика. При устранении причины развития язвы и соблюдении ряда условий как со стороны реципиентной раны (оптимальные сроки выполнения пластики, раневой процесс находится во II фазе, отсутствие признаков инфекционного воспаления, появление зрелых грануляций и краевой эпителизации), так и со стороны расщепленного кожного лоскута (чем тоньше кожный лоскут, тем лучше приживление к раневой поверхности), по данным разных авторов эффективность аутодермопластики в комплексном лечении пациентов с трофическими язвами (ТЯ) нижних конечностей может составлять от 72,4% до 98,9% [2–3, 5]. Однако, в ряде случаев, отмечается нестабильность кожного лоскута, склонность к лизису с развитием некроза трансплантата, частота которых достигает 30%, а также невозможность формирования в отдаленном периоде полноценного кожного покрова [2–4].

Для устранения этих негативных факторов предложены различные способы, основанные на дополнительной стимуляции регенерации мягких тканей в области трансплантированного кожного лоскутом [3–5].

Вместе с тем, в настоящее время отсутствуют информация о методиках совместного использования аутодермопластики и локального применения обогащенной тромбоцитами плазмы

(ОТП), полученной из собственной крови пациента. Учитывая ранее установленное многофакторное позитивное влияние ОТП на стимуляцию процессов естественной репарации, биологические характеристики фибробластов кожи, существует обоснованная необходимость в разработке нового способа лечения трофических язв венозной этиологии больших размеров с помощью аутологичных биологических факторов роста с оценкой эффективности его клинического внедрения [1].

Цель исследования

Оценить клиническую эффективность применения разработанного способа сочетанного использования аутодермопластики и обогащенной тромбоцитами аутоплазмы в комплексном лечении пациентов с трофическими язвами венозной этиологии больших размеров.

Материал и методы

Проведен анализ ближайших и отдаленных результатов комплексного лечения 20 пациентов (9 мужчин и 11 женщин, средний возраст – 59,5±13,5 лет) с хроническими ТЯ венозной этиологии, которые проходили плановое лечение в отделении осложненной сосудистой патологии и гнойной хирургии УЗ «4-я городская клиническая больница им. Н. Е. Савченко» и отделения гнойной хирургии УЗ «2-я городская клиническая больница» г. Минска в период с 2012 по 2014 годы. Длительность существования язвенного дефекта составила в среднем 20,5±7,7 месяцев.

Дизайн исследования: проспективное, двуцентровое, открытое, рандомизированное, продленное.

Критерии включения в исследование: наличие у пациента ТЯ площадью более 20 см², находящейся в состоянии пролиферативной фазы раневого процесса; ХВН III степени по клас-

сификации L. R. Widmer (1987) в модификации Е. Г. Яблокова и соавт. (1999) или VI клинического класса (С6) по классификации СЕАР Объединенного совета сосудистых хирургов (1994–2006), возникшей на фоне варикозной или посттромбофлебитической болезни; длительность существования дефекта более 6 месяцев; безуспешность консервативного лечения; выполнение хирургического лечения, направленного на устранение причины развития язвы; информированное согласие пациента на забор крови и проведение лечения с использованием аутологичных ТК и выполнение аутодермопластики.

Критерии исключения: тяжелая сопутствующая патология (застойная сердечная недостаточность, инфаркт миокарда, пневмония, сепсис, кровотечение, декомпенсированный сахарный диабет, физическая несостоятельность, кахексия, психические нарушения); сопутствующие онкологические заболевания; хроническая артериальная недостаточность, отсутствие возможности выполнения хирургического лечения, направленного на выключение из кровообращения измененных венозных магистралей.

На основании клинического обследования, результатов функциональных проб, данных ультразвукового триплексного сканирования венозной системы в зависимости от этиопатогенеза нарушений венозной гемодинамики и механизмов развития стойкой ХВН у 16 пациентов (80%) была диагностирована варикозная болезнь (ВБ), у 4 (20%) – посттромбофлебитическая болезнь нижних конечностей (ПТФБ НК) в стадии реканализации.

В качестве патогенетической хирургической коррекции гемодинамических нарушений с целью устранения патологических вено-венозных рефлюксов и выключения из кровотока необратимо измененных участков подкожных и перфорантных вен нижних конечностей у всех пациентов применены экстракционные методики (комбинированная флебэктомия, субфасциальная и эндоскопическая диссекция перфорантных вен).

У всех пациентов после хирургического лечения выполняли основную комплекс лечебных мероприятий, который включал в себя: компрессионную терапию (эластический бинт, эластический трикотаж 3-го класса компрессии в течение 6 месяцев после операции), системную фармакотерапию (пентоксифиллин, L-лизин эсцинат, реополиглокин, диавитол, мексигел, при необходимости – системная антибиотикотерапия), местное лечение язвы в зависимости от стадии раневого процесса (повязки с антисептиками, водорастворимыми мазями, гидроколлоидные и влажновысыхающие повязки), физиотерапевтические процедуры (низкочастотная магнитотерапия, диадинамотерапия – пяти-

минутные процедуры диадинамических токов до 10 процедур, высокоинтенсивная сантиметровая терапия, электрическое поле УВЧ в слаботепловой дозе, пневмокомпрессия с давлением 40–50 мм. рт. ст. при варикозной болезни и 50–70 мм. рт. ст. при посттромбофлебитической болезни).

Методом простой рандомизации все пациенты были распределены на 2 группы.

В основную группу вошли 10 пациентов (4 мужчин и 6 женщин), у которых для закрытия язвенного дефекта выполняли аутодермопластику расщепленным кожным лоскутом с дополнительным применением для стимуляции регенерации аутологичной ОТП.

Технология получения и методика клинического использования аутологичных ТК отражена в разработанной нами и утвержденной Министерством здравоохранения Республики Беларусь инструкции по применению «Метод лечения трофических язв с использованием аутологичных тромбоцитарных концентратов» (регистрационный номер 117–0912 от 28.09.2012.).

Для получения ОТП в стерильные пробирки, содержащие 1 мл 3,8% раствора цитрата натрия, набирали по 6 мл крови пациента. Проводили центрифугирование пробирок в течение 10 минут с числом оборотов 3000 в минуту, после которого в пробирках происходило разделение крови на три слоя. Средний слой собирали в отдельную стерильную пробирку (рис. 1).

Нами разработана методика выполнения свободной кожной пластики, которая применена в комплексном лечении пациентов основной группы исследования (Патент Республики Беларусь № 18544 «Способ выполнения свободной кожной пластики»).

Технические особенности предложенного способа заключались в следующем: под местной инфильтрационной анестезией 0,25% раствором новокаина гидрохлорида с передне-наружной поверхности бедра с помощью электродерматома Aescular GA 630 (Aescular Ag, Германия) проводили забор расщепленного кожного лоскута толщиной 0,4–0,6 мм, который перфорировали с помощью копьевидного скальпеля (коэффициент перфорации 1:2) и свободно укладывали на гранули-

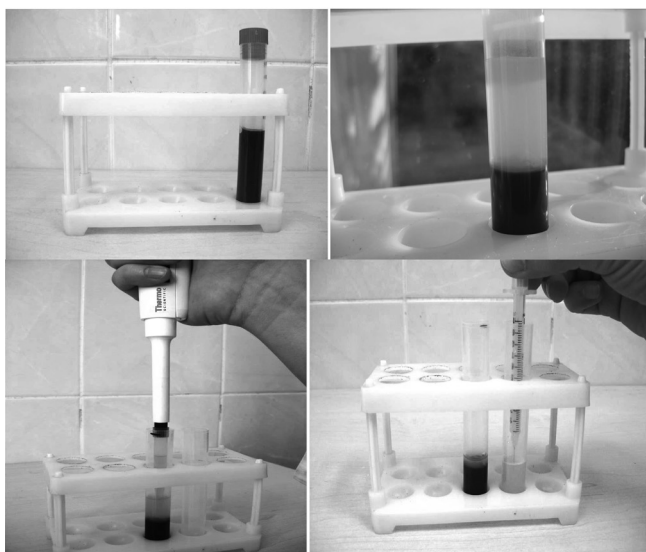


Рис. 1. Этапы получения обогащенной тромбоцитами плазмы

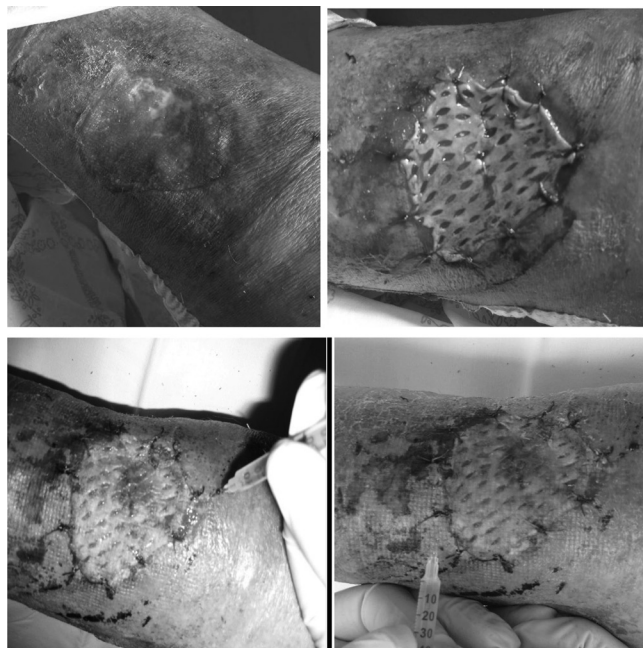

Рис. 2. Этапы выполнения аутодермопластики в сочетании с дополнительным инъекционным введением обогащенной тромбоцитами аутоплазмы

рующую поверхность язвы с фиксацией отдельными швами к краям раны. После этого в участках перфораций и по периметру закрываемой раневой поверхности по направлению от её периферии к центру осуществляли введение ОТП в объеме 0,2 мл на одну инъекцию с расстоянием до 1 см между местами инъекции. На кожные лоскуты и донорские участки накладывали повязки с раствором антисептика. Повторные инъекции ОТП проводили трехкратно с интервалом в 3-е суток (рис. 2).

Группу сравнения составили 10 пациентов (5 мужчин и 5 женщин), которым после оперативного лечения выполняли аутодермопластику язвенной поверхности свободным расщепленным кожным лоскутом.

Достоверных различий ($p > 0,05$) между пациентами основной группы и группы сравнения по возрасту, гендерному составу, площади раневой поверхности, этиологии ХВН, сопутствующей патологии, длительности существования язвы не было (таблица 1).

Таблица 1. Характеристика клинических групп

| Признак | Основная группа, n = 10 | Группа сравнения, n = 10 | p |
|---|-------------------------|--------------------------|-----|
| Возраст, годы | 54,9±11,4 | 64,0±14,3 | 0,5 |
| Пол (м/ж) | 4/6 | 5/5 | 1,0 |
| Количество сопутствующих заболеваний | 2,0 (1,0÷3,0) | 2,0 (1,0÷2,0) | 0,8 |
| Этиология ХВН (ВБ / ПТФБ) | 8/2 | 8/2 | 1,0 |
| Длительность существования язвы, месяцы | 21,2±7,8 | 19,8±8,1 | 0,9 |
| Площадь язвы, см ² | 47,4 (25,1÷66,7) | 43,3 (32,9÷50,2) | 0,7 |

В обеих группах показанием к выполнению пластического закрытия язвенного дефекта являлись клинические признаки со стороны раневой поверхности: отсутствие воспалительной реакции, значительной экссудации, наличие грануляций и краевой эпителизации.

Площадь ТЯ определяли планиметрическим методом Kuppin с последующим расчетом по формуле:

$$S = L \times W \times 0,785,$$

где S – площадь язвы (см²), L – длина язвы (см), W – ширина язвы (см) [7].

Оценка клинической эффективности различных вариантов выполнения свободной кожной пластики проведена по длительности периода фиксации кожного лоскута; определение процента площади прижившегося аутодермального лоскута и полноты его приживления, количеству раневых послеоперационных осложнений, времени, необходимому для полного заживления (эпителизации) хронической язвы, продолжительности стационарного лечения после закрытия язвенного дефекта.

Расчет процента площади прижившегося аутодермального лоскута проводили по формуле:

$$D = S_1 / S_2 \times 100\%,$$

где D – процент площади прижившегося лоскута, S₁ – общая площадь трансплантированного лоскута (см²), S₂ – площадь прижившегося лоскута (см²).

Для определения общей площади трансплантированного лоскута вовремя операции и площади прижившегося лоскута использовали подсчет по способу Поповой. Стерильную пленку укладывали на трансплантат и маркером обрисовывали его контур. Затем пленку с нанесенным контуром укладывали на миллиметровую бумагу и путем подсчета квадратных миллиметров внутри контура определяли площадь [7].

Клинически приживление оценивали на основании 3 признаков: цвет лоскута, степень его фиксации, выраженность экссудации. Полным считали приживление трансплантата на площади не менее 90%, при котором цвет полностью фиксированного лоскута не отличался от цвета кожных покровов, с отсутствием экссудации.

Социальный эффект оценивался на основании анализа показателей качества жизни с использованием русскоязычной версии предметно-ориентированного опросника CIVIQ-20, рекомендованного для исследований, посвященных проблемам хронических заболеваний вен. Опросник состоит из 20 пунктов, отражающих 4 компонента качества жизни: физический, психологический, социальный и выраженность болевого синдрома.

Крайние возможные значения по этому опроснику ранжируются от 20 (полное здоровье) до 100 (максимальное снижение качества жизни), т.е. улучшение качества жизни в виду особенностей расчета оценивается по мере убывания суммы баллов [8].

Качество жизни определяли дважды у всех пациентов (100%) в основной группе и в группе сравнения – при поступлении и через 6 месяцев после выписки из стационара.

Статистическую обработку полученных результатов исследований проводили с применением пакета прикладных программ «STATISTICA» (Version 10, StatSoft Inc., 2011). В случае распределения признаков, близкого к нормальному, результаты представляли в виде: среднее значение ± стандартное отклонение (M±SD), при распределении отличном от нормального в виде: медиана и интерквартильный размах (Me [25-й÷75-й процентиля]). При парном сравнении групп, числовые данные которых имели нормальный закон распределения, использовался параметрический T-критерий Стьюдента. Для сравнения значений, распределение которых отличалось от нормального, применялись непараметрические тесты: U тест Манна-Уитни (Mann-Whitney U-test), критерий Вилкоксона (Wilcoxon) с поправкой Бонферрони. Проверку нулевой статистической гипотезы об отсутствии различий частот бинарного признака в двух независимых группах осуществляли, используя двусторонний тест точного критерия Фишера (Fisher exact p). Различия считали достоверными при $p < 0,05$ [6].

Результаты и обсуждение

Локальное инъекционное введение аутологичной ОТП в область выполнения аутодермопластики позволило статистически значимо ($p < 0,05$) снизить длительность периода фиксации кожного лоскута на 1 сутки с 6,0 (5,0; 6,0) суток в группе сравнения до 5,0 (4,0; 5,0) суток в основной группе.

У пациентов основной группы полное приживление аутодермального лоскута отмечено ($p < 0,05$) во всех случаях (100%), тогда как в группе сравнения приживление трансплантата на площади не менее 90%, при котором цвет полностью фиксированного лоскута не отличался от цвета кожных покровов, с отсутствием экссудации установлено только у 1 пациента (10%). У 9 пациентов (90%) группы сравнения площадь приживления трансплантата составила менее 90%.

Кроме того, процент площади прижившегося аутодермального лоскута у пациентов с использованием ОТП был на 13,3% больше ($p < 0,05$), чем в случаях с изолированной пластикой (91,5±3,8% и 78,2±6,5% соответственно) (рис. 3).

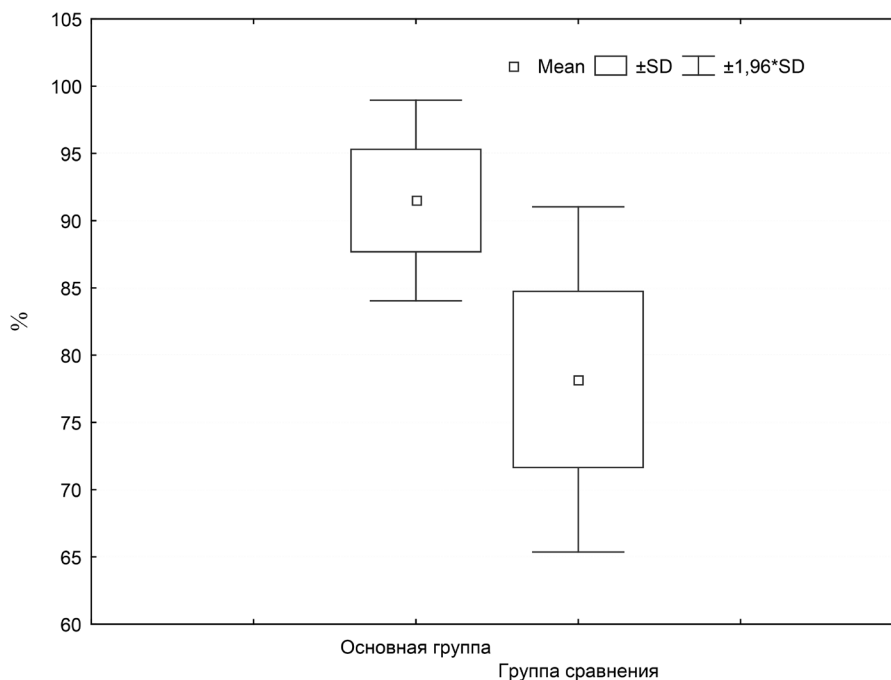


Рис. 3. Процент площади прижившегося аутодермального лоскута у пациентов основной группы и группы сравнения

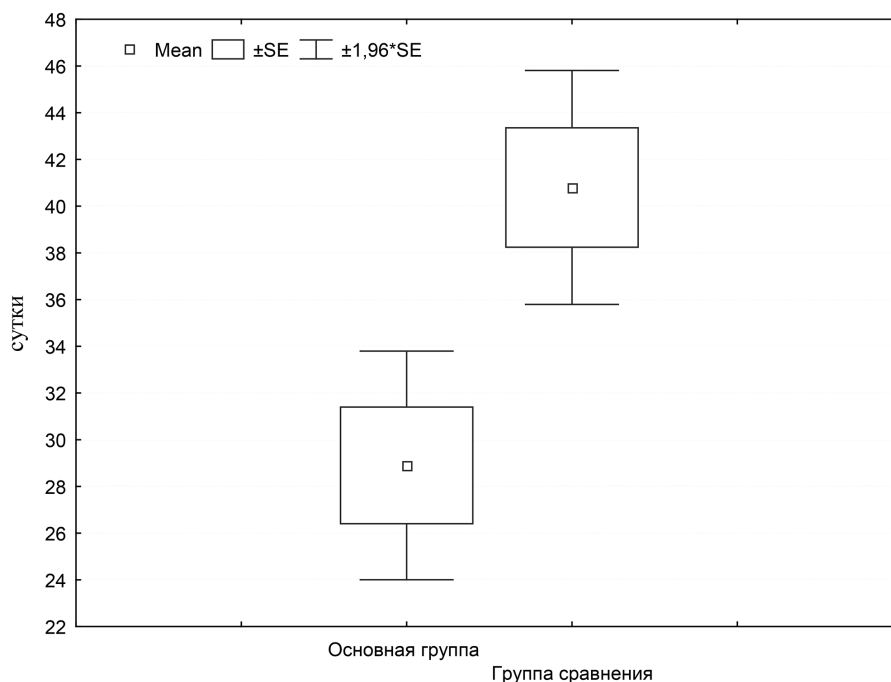


Рис. 4. Длительность полного заживления (эпителизации) хронической язвы у пациентов основной группы и группы сравнения

При выполнении пластического закрытия трофической венозной язвы расщепленным кожным лоскутом у пациентов обеих исследуемых групп удалось избежать развития послеоперационных раневых осложнений как со стороны реципиентной, так и донорской раны.

Вместе с тем, не смотря на выполнение патогенетического хирургического лечения у 1 пациента (10%) группы сравнения в раннем послеоперационном периоде (7 сутки) установлено возникновение язвенного дефекта ниже зоны трансплантации, в основной группе таких осложнений отмечено не было.

Пролонгированное использование стимулирующего локального влияния аутологических ростовых факторов, содержащихся в ОТП, на репаративные процессы привело к более ранней эпителизации хронической язвы после аутодермопластики и позволило сократить в 1,4 раза ($p < 0,05$) время, необходимое для полного заживления раны (28,9±7,8 суток – основная группа и 40,8±8,1 суток – группа сравнения) (рис. 4).

Эпителизация донорского участка у пациентов сравниваемых групп происходила в сопоставимые сроки ($p > 0,05$) в зависимости от размеров раны в течение 14–21 суток.

Клиническая эффективность применения разработанного способа сочетанного использования аутодермопластики и обогащенной тромбоцитами аутоплазмы в комплексном лечении пациентов с трофическими язвами венозной этиологии больших размеров подтверждена сокращением ($p < 0,05$) продолжительности стационарного лечения после операции по за-

крытию язвенного дефекта в основной группе на 6,7 койко-дней в сравнении с показателями группы контроля ($14,9 \pm 4,1$ койко-дней и $21,6 \pm 7,5$ койко-дней соответственно).

В отдаленном периоде через 6 месяцев после проведенного комплексного лечения пациенты всех групп отмечали улучшение качества жизни (табл. 2).

Таблица 2. Качество жизни пациентов основной группы и группы сравнения по опроснику CIVIQ-20 при поступлении и через 6 месяцев после выписки из стационара

| Показатели (компоненты) опросника CIVIQ-20 | Основная группа | | Группа сравнения | |
|--|------------------------|--------------------------------------|------------------------|--------------------------------------|
| | при поступлении n = 10 | через 6 месяцев после выписки n = 10 | при поступлении n = 10 | через 6 месяцев после выписки n = 10 |
| болевого | 13,5 (12÷18) | 7 (6÷9) */** | 16,5 (15÷17) | 10,5 (10÷12) * |
| физический | 16 (14÷16) | 8 (7÷9) */** | 17 (16÷18) | 11 (10÷12) * |
| психологический | 37 (34÷40) | 25,5 (20÷26) */** | 40 (37÷41) | 30,5 (28÷33) * |
| социальный | 12,5 (11÷13) | 6,5 (6÷7) */** | 12 (10÷14) | 8 (7÷9) * |
| общая оценка | 80 (69÷85) | 46,5 (36÷52) */** | 84,5 (77÷88) | 61 (58÷62) * |

Примечание – * достоверность различий ($p < 0,05$) по сравнению с показателем при поступлении; ** достоверность различий ($p < 0,05$) по сравнению с группой сравнения

Выполнение аутодермопластики у пациентов группы сравнения привело к статистически значимому изменению ($p < 0,05$) относительно уровня поступления в стационар значений всех показателей опросника CIVIQ-20 с наибольшим снижением по общей оценке на 23,5 балла, по психологическому компоненту на 9,5 баллов, болевому и физическому в равной степени на 6 баллов и по социальному компоненту – на 4 балла.

Значительное улучшение качества жизни установлено у пациентов основной группы при совместном применении аутодермопластики и инъекционного локального введения аутологичной ОТП по предложенной схеме. Величины болевого, физического, психологического и социального компонентов, а также общей оценки опросника CIVIQ-20 являлись наименьшими по сравнению как с первичными показателями своей группы (на 6,5; 8; 11,5; 6 и 33,5 баллов соответственно, $p < 0,05$), так и соответствующими значениями группы сравнения в сопоставимые сроки отдаленного периода (на 3,5; 3; 5; 1,5 и 14,5 баллов соответственно, $p < 0,05$). Кроме того, в оценке качества жизни у пациентов основной группы установлено повышение ($p < 0,05$) психологического показателя на 68,9%, болевого на 51,9%, физического на 50%, социального на 52% и общей оценки на 58,1% от уровня при поступлении в стационар.

Выводы

1. Разработанный способ выполнения свободной кожной пластики обладает преимуществами клинического применения в лечении пациентов с трофическими язвами венозной этиологии больших размеров в сравнении с использованием классической методики расщепленного кожного лоскута.

2. Сочетанное использование аутодермопластики и обогащенной тромбоцитами аутоплазмы позволило статистически значимо улучшить основные показатели, характеризующие эффективность пластического закрытия трофической язвы свободным аутологичным дермальным трансплантатом: снизить длительность периода фиксации кожного лоскута на 1 сутки, добиться у всех пациентов полного приживления аутодермального лоскута и увеличения площади приживления на 13,3%, с отсутствием послеоперационных раневых осложнений.

3. Высокая клиническая эффективность использования локального пролонгированного инъекционного введения аутологичной обогащенной тромбоцитами плазмы крови в область выполнения аутодермопластики подтверждается снижением в 1,4 раза ($p < 0,05$) длительности эпителизации хронической язвы после аутодермопластики, сокращением на 6,7 койко-дней ($p < 0,05$) продолжительности стационарного лечения после операции по закрытию язвенного дефекта, повышением ($p < 0,05$) качества жизни пациентов в отдаленном периоде по всем показателям опросника CIVIQ-20 на 50–68,9%.

Литература

- Богдан, В. Г. Биологические эффекты тромбоцитарных концентратов в культуре фибробластов кожи человека / В. Г. Богдан, Д. А. Толстов, С. С. Багатка, М. М. Зафранская // Медицинский журнал. – 2012. – № 2. – С. 22–25.
- Ганжий, В. В. Качество жизни пациентов с трофическими язвами различного генеза до и после аутодермопластики / В. В. Ганжий, П. Ю. Танцура // Запорожский медицинский журнал. – 2010. – Т. 12, № 1. – С. 7–9.
- Копылович, В. А. Аутодермопластики с использованием препарата «Винфар» на основе нового фактора роста фибробластов / В. А. Копылович, В. И. Никитенко, В. А. Миханов // Хирург. – 2014. – № 1. – С. 50–56.
- Наш опыт аутодермопластики при трофических язвах нижних конечностей различной этиологии / О. И. Сопко [и др.] // Хирургия Украины. – 2010. – № 3. – С. 63–66.
- Новое направление кожнопластических операций и устройства для их осуществления / С. Г. Измайлов [и др.] // Современные технологии в медицине. – 2009. – № 2. – С. 27–35.
- Реброва, О. Ю. Статистический анализ медицинских данных. Применение пакета прикладных программ STATISTICA / О. Ю. Реброва. – М.: МедиаСфера, 2002. – 312 с.
- Савченко, Ю. П. Методы определения размеров раневой поверхности / Ю. П. Савченко // Вестник хирургии. – 2007. – № 1. – С. 102–105.
- Launois, R. Constriction and validation of a quality of life questionnaire in Chronic Lower Limb Venous Insufficiency (CIVIQ) / R. Launois, J. Reboul-Marty, B. Henry // Quality of life Research. – 1996. – № 5. – P. 539–554.

Поступила 19.01.2015 г.