

ПРОФИЛАКТИКА РАННИХ ПОСЛЕОПЕРАЦИОННЫХ ОСЛОЖНЕНИЙ ПОСЛЕ РЕЗЕКЦИИ ЖЕЛУДКА ПО БИЛЬРОТ-2 В МОДИФИКАЦИИ ГОФМЕЙСТЕРА-ФИНСТЕРЕРА ПРИ КРОВОТОЧАЩЕЙ ПЕНЕТРИРУЮЩЕЙ ДУОДЕНАЛЬНОЙ ЯЗВЕ

Городская клиническая больница скорой медицинской помощи, г. Минск

Проведен анализ применения способа профилактики ранних послеоперационных осложнений после резекции желудка по Бильрот-2 в модификации Гофмейстера-Финстерера при кровоточащей пенетрирующей дуоденальной язве у 7 пациентов. В послеоперационном периоде осложнение имело место у 1 больного. Летальных исходов не было. Получены хорошие непосредственные результаты. Разработанный метод может применяться при дуоденальной язве, осложненной кровотечением, пенетрацией.

Ключевые слова: *язва двенадцатиперстной кишки, кровотечение, пенетрация, профилактика ранних послеоперационных осложнений.*

G. A. Solomonova

PREVENTION OF EARLY POSTOPERATIVE COMPLICATIONS AFTER BILLROTH II GASTRIC RESECTION OF BLEEDING PENETRATING DUODENAL ULCER IN HOFMASTER-FINCSTERER MODIFICATION

There was analyzed method of early postoperative complications prevention after Billroth II gastric resection of bleeding penetrating ulcer in Hofmaster-Fincsterer modification applied to 7 patients. One patient had complications during postoperative period. There was no lethality. There were obtained good short-term results. The developed method can be used for the prevention of early postoperative complications of duodenal ulcer complicated with bleeding and penetration.

Key words: *duodenal ulcer, bleeding, penetration, prevention of early postoperative complications.*

Достижения современной хирургии желудка и двенадцатиперстной кишки (ДПК), совершенствование оперативной техники способствовали значительному росту количества оперативных вмешательств на желудке и ДПК, расширению их объема, диапазона. Параллельно возросло число ранних послеоперационных осложнений, возникающих у 9,8-36% оперированных [1, 4, 5, 7, 10, 11]. Для ликвидации их в 4,2-16,7% требуются релапаротомии [2]. Среди всех больных, подвергнутых ре-

лапаротомии после операций на органах брюшной полости, доля операций на желудке составляет 35,9% [2]. Летальность при наличии ранних послеоперационных осложнений составляет 7,8-80% [1, 4, 6, 11].

Несостоятельность швов культи ДПК является одним из наиболее опасных осложнений после резекции желудка. Она встречается у 0,6-20% оперированных [22, 33, 42, 80, 124, 137]. Летальность достигает 30-60% [12, 11]. Причинами несостоятель-

ности швов культи ДПК являются: высокое давление в ДПК, технические погрешности при ушивании культи, перитонит различной этиологии, пониженная реактивность организма (анемия, гипопроотеинемия), непроходимость гастроэнтероанастомоза, наличие длинной приводящей петли.

Среди других осложнений после резекции желудка по Бильрот-2 в модификации Гофмейстера-Финстерера по поводу кровоточащей дуоденальной язвы наблюдаются несостоятельность швов гастроэнтероанастомоза (0,4-5%), ранняя механическая непроходимость, моторно-эвакуаторные нарушения желудочно-кишечного тракта (26,1-62,5%), анастомозиты (1,8-6,6%), послеоперационный панкреатит (2,6-36%), внутрипросветное, внутрибрюшное кровотечение [1, 2, 7].

Высокие цифры летальности после резекции желудка являются причиной усовершенствования существующих и поиска новых более рациональных методов профилактики, диагностики и лечения осложнений, возникающих в раннем послеоперационном периоде. Применение различных видов декомпрессии просвета оперированных органов во время операции может использоваться не только для профилактики послеоперационных осложнений, но и для проведения лечебных мероприятий. Часто предлагаемые для декомпрессии зонды имеют сложную конструкцию (двух-, трехпросветные), порой отсутствуют в лечебных учреждениях [12, 3, 4, 7, 8, 13]. Отношение хирургов к этим методикам довольно сдержанное. Недостаточно освещены в литературе вопросы практического использования зондов, способы проведения и надежной фиксации, оптимальные условия и сроки декомпрессии, условия нормального функционирования, показания к проведению раннего энтерального питания и длительность его.

Выше изложенное обосновывает необходимость разработки и изучения новых методик, позволяющих снизить частоту ранних послеоперационных осложнений, улучшить ближайшие и отдаленные результаты хирургического лечения язвы ДПК, осложненной кровотечением.

Цель. Разработать метод профилактики ранних послеоперационных осложнений после резекции желудка по Бильрот-2 в модификации Гофмейстера-Финстерера при кровоточащей пенетрирующей дуоденальной язве.

Материал и методы

Профилактика ранних послеоперационных осложнений после резекции желудка по «Бильрот-2» в модификации Гофмейстера-Финстерера при дуоденальной язве, осложненной кровотечением и пенетрацией, проведена у 7 пациентов. Мужчин было 5 (71,4%), женщин 2 (28,6%). Соотношение мужчин и женщин составило 2,5:1.

У всех причиной кровотечения явилась хроническая язва ДПК, пенетрирующая в рядом расположенные органы.

Сроки поступления пациентов в клинику от момента начала кровотечения в среднем $28,3 \pm 23,7$ часа (95% ДИ: 6,3-50,2, min 2, max 74).

Диагноз дуоденальной язвы, осложненной кровотечением, был выставлен на основании анамнестических данных, жалоб пациентов, клинических данных, а также результатов эндоскопического исследования.

Язвенный анамнез в среднем составил $15,3 \pm 6,6$ года (95% ДИ: 9,1-21,4, min 7, max 24). До 10 лет он был у 2 (28,6%), от 10,0 до 20 лет – у 4 (57,1%), свыше 20 лет – у 1 (14,3%). Ранее оперированы 2. Им за 21 и 24 года до госпитализации проведено ушивание прободной язвы. Одному из них дополнительно наложен гастродуоденоанастомоз по Жабулею. Кровотечение возникло впервые у 5 пациентов (71,4%), повторным было у 2 больных (28,6%).

При поступлении в стационар все пациенты отмечали слабость. Обморочное состояние было у 4 больных (57,1%). Рвота кровью или «кофейной гущей» в сочетании с меленой имела ме-

сто у 3 больных (42,9%). Только рвоту кровью или «кофейной гущей» отмечал 1 пациент (14,3%), мелену – 1 (14,3%).

Кровоточащая легкой степени (до 15%) имела у 1 больного (14,3%), средней степени – у 1 (14,3%), тяжелой – у 5 (71,4%). Объем кровопотери составил в среднем $30,6 \pm 17,6\%$ (95% ДИ: 14,3-46,8, min 5, max 60), в абсолютных числах $1757,1 \pm 1341,7$ мл (95% ДИ: 516,2-2998,0, min 325, max 4200).

Количество эритроцитов снижено у 6 (85,7%), в среднем $3,4 \pm 0,8 \cdot 10^{12}$ (95% ДИ: 2,6-4,2, min 2,4, max 4,9). Показатели гемоглобина ниже нормы у 6 больных (85,7%), в среднем составили $110,6 \pm 22,5$ г/л (95% ДИ: 89,7-131,4, min 78, max 146). Величина гематокрита уменьшена у 6 пациентов (85,7%), в среднем $0,32 \pm 0,06$ (95% ДИ: 0,26-0,37, min 0,24, max 0,42).

Гипопроотеинемия, как следствие кровопотери, наблюдалась у 5 больных (71,4%). Показатели белка у пациентов в среднем $61,5 \pm 8,6 \cdot 10,9$ г/л (95% ДИ: 53,4-69,5, min 52, max 73).

Мочевина была повышена у 4 пациентов (57,1%). Средний уровень мочевины – $10,7 \pm 4,0$ ммоль/л (95% ДИ: 6,9-14,4, min 6,5, max 16,9).

Снижение количества тромбоцитов отмечено у 3. Средняя их величина была $184,3 \pm 41,2 \cdot 10^9$ (95% ДИ: 146,2-222,4, min 130, max 241).

Показатели, характеризующие свертывающую систему крови, изменены умеренно. АЧТВ удлинено у 1 (14,3%), в среднем 44,4 секунд (медиана – 33,9, 25%-75% квартили – 33,5-34,0, min 26, max 94,8). Фибриноген А в пределах нормы, в среднем составил $2,2 \pm 0,3$ г/л (95% ДИ: 1,79-2,65, min 1,8, max 2,7). Средние показатели ПТИ $97,0 \pm 9,5\%$ (95% ДИ: 85,1-108,8, min 2, max 20,1). Фибриноген Б положителен у 1 (33,3%) из 3 обследованных.

При поступлении ЭГД-скопия выполнена всем пациентам. Состоявшееся кровотечение было у 5 пациентов (71,4%), продолжающееся – у 2 (28,6%). Эндоскопический гемостаз спиртом с адреналином выполнен 6 пациентам. Луковица ДПК деформирована у 2, явления стеноза имелись у 1 больного.

После госпитализации проводилась гемостатическая, противоязвенная терапия, восполнялась объем циркулирующей крови. До операции перелито свежемороженой плазмы в среднем $460,0 \pm 255,5$ мл (95% ДИ: 142,7-777,3, min 230, max 830), эритроцитарной массы – 702,2 мл, (медиана – 609,5, 25%-75% квартили – 401,5-1003,0, min 270, max 1320).

Повторная ЭГД-скопия выполнена 6 пациентам. Тошкотовое содержимое в желудке определялась у 1 больного, лизированная кровь – у 1, алая кровь – у 1. Луковица ДПК деформирована у 2 пациентов, у 1 имелись явления стеноза. Кровотечение из язвы ДПК было у 5 больных. Выполнен гемостаз. ЭГД-скопия выполнена в среднем 2,1 раза (медиана – 2,0, 25%-75% квартили – 2,0-2,0, min 1, max 4).

Рентгеноскопия желудка выполнена 1 больному. Натощак жидкость. Форма желудка обычная. Тонус стенок снижен. Пилорус деформирован. В луковице ДПК по малой кривизне определялась большая «ниша». Эвакуация контрастной массы из желудка замедлена. Через 2 часа в желудке определялась бариевая взвесь, через 8 часов – её следы.

По данным ультразвукового исследования в желудке также определялась жидкость в умеренном количестве.

Всем пациентам проводилась антисекреторная терапия (Н-2 блокаторы или ингибиторы протонной помпы), противоязвенная по показаниям. Все больные принимали антациды.

Время, прошедшее с момента госпитализации до операции составило в среднем 35,3 часа (медиана – 19,0, 25%-75% квартили – 7-39, min 6, max 144). По поводу рецидива кровотечения оперировано 5 больных, по поводу высокого риска рецидива кровотечения – 1, в отсроченном периоде в связи с неэффективностью консервативной терапии – 1.

Операционный доступ – верхнесрединная лапаротомия.

Кровь была в тонком и толстом кишечнике у 5 пациентов (71,4%), в тонком, толстом кишечнике и желудке – у 1 больного (14,3%), в толстом – у 1 (14,3%). При ревизии в области верхнегоризонтальной ветви ДПК у всех больных определялась рубцовая деформация и язвенный инфильтрат. Последний располагался в среднем ниже пилоруса на расстоянии 2,3 см (медиана – 2,0, 25%-75% квартили – 2,0-2,5 min 1,5, max 4,0). Язва находилась на верхней + задней стенках у 3 пациентов (42,8%), передней + верхней – у 2 (28,6%), задней – у 1 (14,3%), передней + верхней + задней + нижней – у 1 (14,3%). Размеры язвы в среднем 2,3±0,9 см (95% ДИ: 1,5-3,1, min 1,5, max 3,5). У 2 пациентов язва имела двойную локализацию в ДПК. Размеры второй язвы 1,0 см и 0,6 см. У 1 больного были сочетанные язвы, вторая язва 1,5 см в диаметре локализовалась в антральном отделе желудка. У 1 пациента имелся ранее наложенный гастродуоденоанастомоз по Жабулею. Последний разобщен. Явления субкомпенсированного стеноза определялись у 3 пациентов (42,8%), декомпенсированного – у 1 (14,3%).

Язва пенетрировала в поджелудочную железу, гепатодуоденальную связку у 3 пациентов (42,8%); в поджелудочную железу, гепатодуоденальную связку, печень – у 1 больного (14,3%); в поджелудочную железу, гепатодуоденальную связку, желчный пузырь – у 1 (14,3%); в поджелудочную железу, гепатодуоденальную связку, брыжейку поперечноободочной кишки – 1 (14,3%); в поджелудочную железу – 1 пациента (14,3%).

Всем больным выполнена резекция желудка по Бильрот-2 в модификации Гофмейстера-Финкстерера. Укрытие культи ДПК проходило с техническими трудностями.

Способ профилактики ранних послеоперационных осложнений после резекции желудка “по Бильрот-2 в модификации Гофмейстера-Финкстерера” при пенетрирующей дуоденальной язве, разработанный нами, заключался в следующем [14]. Проводилась ревизия желудка, ДПК. Выполнялась мобилизация и резекция 2/3 желудка. После наложения швов на заднюю губу гастроэнтероанастомоза в культю двенадцатиперстной кишки ставился ниппельный зонд. Дополнительно в культю желудка

устанавливали второй ниппельный зонд. При этом, одновременно в отводящую петлю тощей кишки на расстояние 15-20 см ниже связки Трейца ставили третий ниппельный зонд для питания больного (рисунок 1).

Установленные ниппельные зонды фиксировали к толстому желудочному зонду и выводили наружу через пищевод и один носовой ход. После этого дефект в передней стенке гастроэнтероанастомоза ушивали (рисунок 2).

Объём трансфузии во время операции составил в среднем 3200,8±753,9 мл (95% ДИ: 2503,6-3898,1, min 1760, max 4000). СЗП перелито в среднем 822,0 мл (медиана – 670,0, 25%-75% квартили – 420-950, min 280,0, max 1790,0), эр. массы – 622,0 (медиана – 622,0, 25%-75% квартили – 233-1041, min 233, max 1011).

Результаты и обсуждение

В послеоперационном периоде пациенты находились в отделении реанимации и интенсивной терапии, в среднем 2,0 суток (медиана – 2,0, 25%-75% квартили – 1,0-2,0, min 1, max 4). Им проводилась коррекция объема циркулирующей крови, противоязвенная и антибактериальная терапия.

Пациентам после операции эвакуировалось содержимое из желудка, ДПК, оценивалось количество его и характер. Из культи желудка в среднем аспирировано в течение первых суток 157,1±44,9 мл содержимого (95% ДИ: 115,5-138,7, min 100, max 200), за вторые сутки – 291,7 мл (медиана – 175,0, 25%-75% квартили – 100-350, min 50, max 900). На третьи сутки количество отделяемого из желудка несколько уменьшилось, составило в среднем 143,3±104,2 мл (95% ДИ: 33,9-252,7, min 10, max 300), на 4-е сутки – 150,0±100,0 (95% ДИ: 57,5-242,5, min 50, max 300). В течение 5-х суток эвакуировано у 3 пациентов в среднем 116,3 мл отделяемого (медиана – 100,0, 25%-75% квартили – 50-200, min 50, max 200). У 1 больного за 5-е и 6-е сутки получено по 50 мл желудочного содержимого. Зонд из культи желудка удален у 4 пациентов на 5 сутки, у 2 – на 6-е, у 1 – на 7-е. Соответственно, до удаления зонда из культи желудка проводилось энтеральное зондовое питание через ниппельный тонкий зонд, стоявший в начальном отделе тонкой кишки (рисунок 2).

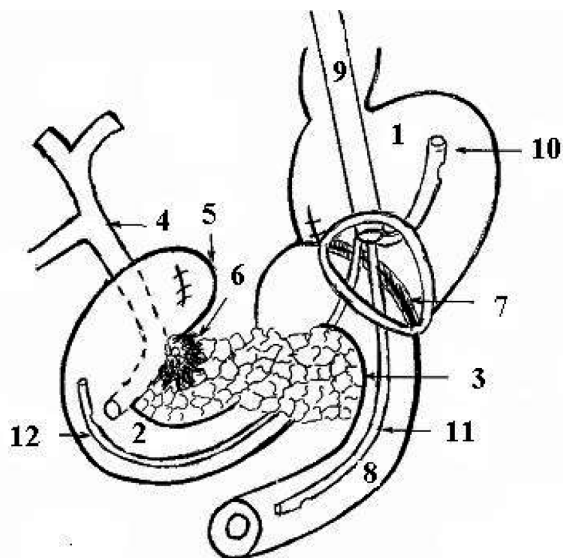


Рисунок 1-Постановка ниппельных зондов в культю желудка, ДПК, начальный отдел тощей кишки и их фиксация к желудочному зонду через дефект в передней губе ГЭА

1 – культя желудка; 2 – ДПК; 3 – поджелудочная железа; 4 – холедох; 5 – культя ДПК; 6 – кратер язвы; 7 – задняя губа ГЭА; 8 – отводящая петля тонкой кишки; 9 – желудочный зонд; 10 – ниппельный зонд в культе желудка; 11 – ниппельный зонд в отводящей петле тонкой кишки; 12 – ниппельный зонд в культе ДПК

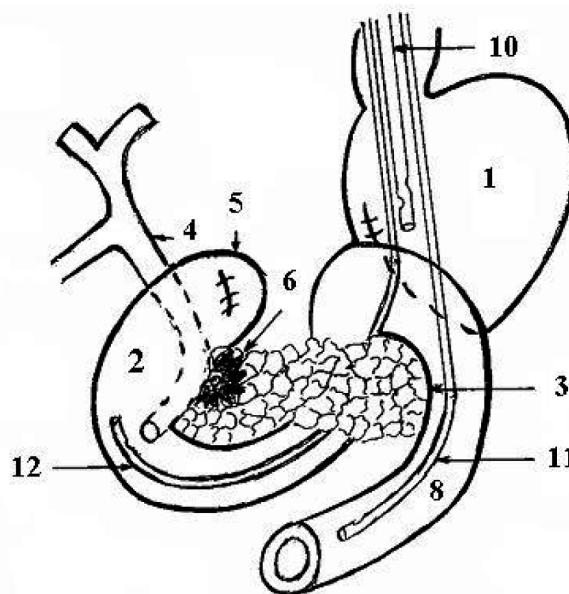


Рисунок 2-Завершающий этап операции

1 – культя желудка; 2 – ДПК; 3 – поджелудочная железа; 4 – холедох; 5 – культя ДПК; 6 – кратер язвы; 8 – отводящая петля тонкой кишки; 10 – ниппельный зонд в культе желудка; 11 – ниппельный зонд в отводящей петле тощей кишки; 12 – ниппельный зонд в культе ДПК

Учитывалось количество отделяемого из культи ДПК. В течение первых суток эвакуировано в среднем 130,0 мл (медиана – 150,0, 25%-75% квартили – 100-150, min 50, max 200), вторых суток – 137,0 (медиана – 150,0, 25%-75% квартили – 125-150, min 100, max 150). За третьи сутки выделилось 108,3 мл (медиана – 100,0, 25%-75% квартили – 100-150, min 50, max 150), за 4-е – 80,0 (медиана – 100,0, 25%-75% квартили – 50-100, min 50, max 100). На протяжении 5-х суток у одного пациента из приводящей петли выделилось 50 мл содержимого. Зонд из культи ДПК у 6 больных удален на 5-е сутки, у 1 – на 6-е.

Объем трансфузии СЗП после операции составил в среднем 822,0±598,3 мл (95% ДИ: 79,1-1564,9, min 280, max 1790). Эритроцитарная масса переливалась 2 больным.

Результаты гистологического заключения получены у 7 пациентов (100%). У всех была хроническая язва с обострением и явления хронического гастрита. У 1 (14,3%) в дне язвы определялся тромбированный сосуд. В стенке ДПК имелось хроническое воспаление с распространением лейкоцитарной инфильтрации на мышечный слой.

При выписке отмечалась увеличение количества эритроцитов, в среднем – 3,7±0,4·10¹² (95% ДИ: 3,3-4,0, min 3,1, max 4,2). Уровень гемоглобина оставался несколько ниже нормы, в среднем 109,0±10,5 г/л (95% ДИ: 99,3-118,7, min 94, max 125);

Стабилизировались биохимические показатели крови. Средние показатели белка 69,9±9,9 г/л (95% ДИ: 60,7-79,0, min 58,5, max 86,4). Нормализовался уровень мочевины. Величина мочевины в среднем 4,6±1,5 ммоль/л (95% ДИ: 3,2-6,0, min 2,2, max 6,9). Уровень билирубина – 11,1±3,3 ммоль/л (95% ДИ: 8,0-14,1, min 5,9, max 14,7). Величина α-амилазы крови, в среднем 86,0, %/е (медиана – 57,0, 25%-75% квартили – 35,0-69,0, min 27, max 314).

Послеоперационный период протекал без особенностей у 6 пациентов (85,7%). У 1 (14,3%) имелось нагноение операционной раны. П., 55 лет, госпитализирован через 23 часа от начала кровотечения. Язвенный анамнез 15 лет. Объем кровопотери 4200 мл (60%). При эндоскопическом исследовании: в желудке гемолизированная кровь, на верхней стенке ДПК язва 0,7 см, прикрыта сгустком. Выполнен эндоскопический гемостаз, достигнут. При контрольном исследовании язва 0,7 см, из которой поступает кровь. Выполнен гемостаз. Оперирован через 19 часов от момента госпитализации в связи с рецидивом кровотечения. Степень риска анестезии 4Е по ASA. Во время операции: на задней стенке ДПК на расстоянии 4 см ниже пилоруса язва 2,0 см с тромбированным сосудом, пенетрирует в поджелудочную железу, гепатодуоденальную связку. Просвет кишки сужен до 1 см. Длительность операции 300 минут. После операции диагностировано нагноение раны. Получал антибактериальную терапию (цефалоспорины, фторхинолоны, метранидозол, антиферментную (овамин 60000ЕД в/в 3 р/д 6 дней). Перелито после операции 950 мл СЗП (всего 1500 мл), 233 мл эритроцитарной массы (всего 1519 мл). Выписан на 22 сутки после операции. Длительность пребывания в стационаре – 23 дня. Это осложнение возникло в связи с инфицированностью раны во время операции, снижением защитных сил организма в послеоперационном периоде.

Летальных исходов не было.

Средняя длительность пребывания в стационаре 18,8±5,3 дня (95% ДИ: 13,6-23,5, min 12, max 27). Койко-день после операции в среднем 16,9±5,0 (95% ДИ: 12,2-21,5, min 12, max 25).

Выводы:

1. Пациенты с язвой ДПК, осложненной кровотечением пенетрацией имели длительный язвенный анамнез-в сред-

нем составил 15,3±6,6 года (95% ДИ: 9,1-21,4, min 7, max 24). Это подчеркивает необходимость своевременного выявления и лечения дуоденальных язв с целью предупреждения развития грозных осложнений.

2. Разработанный способ профилактики ранних послеоперационных осложнений после резекции желудка по “Бильрот-2” в модификации Гофмейстера-Финстерера может применяться при пенетрирующей дуоденальной язве при “трудной” культе ДПК.

Литература

1. *Возможности профилактики острого панкреатита при резекции желудка по поводу «трудных» осложненных язв двенадцатиперстной кишки* / С.В. Морозов [и др.] // *Вестн. хир.* – 2009. – Т. 168, № 5. – С. 20-23.
2. *Григорян, Р.А.* Релапаротомия в хирургии желудка и двенадцатиперстной кишки / Р.А. Григорян. – Москва, 2005.-399 с.
3. *Дубровщик, О. И., Мармыш Г. Г.* Профилактика несостоятельности швов культи двенадцатиперстной кишки при резекции желудка // *Актуальные вопросы хирургии: предоперационная подготовка; реконструктивная гастроэнтерология: Сб. науч. тр.-Гродно, 1999.-С. 101-105.*
4. *Кузькина, Е. В.* Способ ушивания культи двенадцатиперстной кишки в условиях дефицита тканей при выполнении резекции желудка Бильрот-2 (клинико-экспериментальное исследование): автореф. дис. ... канд мед. наук. 2003. 18 с.
5. *Курбонов, Ф. С.* Лечение язвенных гастродуоденальных кровотечений у больных пожилого и старческого возраста / Ф. С. Курбонов, Х. М. Авад, Д. А. Балогланов // *Анналы хирургии.* – 2009.- № 3. – С. 37-41.
6. *Лупальцев, В. И.* Роль сосудистого фактора в патогенезе острого послеоперационного панкреатита / В.И. Лупальцев // 1-й конгресс московских хирургов. – Москва, 2005. – С. 102-103.
7. *Насонов, С. В.* Профилактика послеоперационного панкреатита при хирургическом лечении «низкой» осложненной дуоденальной язвы: автореф. дис. ... канд мед. наук. Алт. гос. мед. ун-т. – Томск, 2001.-30 с.
8. *Никитин, Н. А.* Недостаточность швов культи двенадцатиперстной кишки в хирургии острых осложнений язвенной болезни (причины, профилактика, лечение: автореф. дис. ... д-ра мед. наук: 14.00.27 / Н.А. Никитин; Кир. гос. мед. акад. – Душанбе, 2001.-43 с.
9. *Норов, Х. М.* Комплексная диагностика и хирургическое лечение хронического индуративного панкреатита обусловленного пенетрирующей дуоденальной язвой: автореф. ... дис. доктора мед. наук: 14.00.27 / Х.М. Норов; Таджикский государственный медицинский университет имени Абуали ибни Сино. – Душанбе, 2005. – 46 с.
10. *Острые гастродуоденальные кровотечения на фоне сахарного диабета* / М.П. Королев [и др.] // *Вестн. хир.-2011.* – Т. 170, № 2. – С. 21-24.
11. *Писаревский, Г. Н.* Методы ушивания культи двенадцатиперстной кишки / Г.Н. Писаревский // *Хирургия.* – 2011.- № 3.-С. 67-72.
12. *Профилактика и лечение несостоятельности швов культи 12-перстной кишки после резекции желудка* / В.И. Богданович [и др.] // *Материалы XI съезда белорусских хирургов, Гродно, 18-20 октября 1995 г.: в 2 т. / Гродненский медицинский институт; редкол.: А. В. Шотт [и др.]. – Гродно, 1995. – Т. 1. С. 27-28.*
13. *Семенчук, И. Д.* Применение поэтажного ниппельного зондирования для профилактики, диагностики и лечения ряда послеоперационных осложнений в хирургии язвенной болезни: автореф. дис. ... канд мед. наук: 14.00.27 / И. Д. Семенчук; Белорусский гос. мед. ун-т. – Минск, 2005.-21 с.
14. *Способ профилактики ранних послеоперационных осложнений после резекции по Бильрот-2 в модификации Гофмейстера-Финстерера при пенетрирующей дуоденальной язве: патент 9270 Респ. Беларусь, МПК С1 А 61М 25/14, А 61В 17/00 / Соломонова Г.А.; заявитель Государственное учреждение образования “Белорусская медицинская академия последиplomного образования” № а 20040530; заявл. 08.06.2004; опубл. 30.06.2007 // *Афіцыйны бюл. / Нац. цэнтр інтэлектуал. уласнасці.* – 2007. – № 3. – С. 61.*

Поступила 14.05.2012 г.