

Применение переменного импульсного магнитного поля при очаговых травматических повреждениях головного мозга

Проведено исследование клинико-неврологических, патоморфологических и электронейрофизиологических параметров у пациентов с очаговыми травматическими повреждениями головного мозга под влиянием проводимой терапии с использованием неоднородного низкочастотного переменного магнитного поля и ранней кинезитерапии. Отмечается более выраженная позитивная динамика состояния сознания и неврологического статуса среди пациентов, получавших лечение по предложенной технологии. Применение в остром периоде ЧМТ неоднородного низкочастотного переменного магнитного поля способствовало уменьшению размеров ушиба мозга и более ранней нормализации амплитудно-частотных характеристик электроэнцефалограммы при ЭЭГ-картировании.

Ключевые слова: черепно-мозговая травма, очаговые травматические повреждения головного мозга, магнитотерапия, неоднородное низкочастотное переменное магнитное поле, электроэнцефалограмма.

Введение. Черепно-мозговая травма (ЧМТ) ежегодно регистрируется у 2-4 человек на 1000 населения. В странах Европы по поводу данной патологии проходят лечение в стационаре 150-200 пациентов на 100 000 населения, 14-30 из которых погибают. По данным ВОЗ, ежегодный прирост количества больных с этой патологией составляет более 2% [3, 4, 9, 10]. Риск ЧМТ наиболее высок в возрастной группе от 15 до 35 лет, что обуславливает огромные экономические потери, связанные с затратами на медицинские и реабилитационные услуги, выплатой средств по больничному листу, компенсацией по инвалидности. Важными в социально-экономическом отношении являются последствия заболевания (эпилепсия, снижение умственных или физических способностей, депрессия и др.), поскольку они могут приобретать хронический характер, ухудшая качество жизни пациента, снижая его трудоспособность и зачастую приводя к инвалидизации.

К наиболее распространенным и опасным формам ЧМТ относят очаговые травматические повреждения головного мозга (ОТПГМ), которые отмечаются в 39-45% случаев. При ОТПГМ имеют место изменение внутримозговой морфологии под воздействием дополнительных объемов излившейся крови и перифокального отека, вторичная ишемия и гипоксия, цереброваскулярные расстройства и оксидативный стресс, которые приводят к ухудшению клинической картины заболевания и исхода. Проблема лечения этой формы ЧМТ остается сложной и не может быть решена использованием только оперативного вмешательства. Необходимо применение определенных фармако-метаболических мер воздействия на область повреждения нервной ткани, где в значительной степени еще сохранены обратимые адаптивные механизмы [2, 4-6, 8, 10].

Целесообразным представляется применение у пациентов с данной патологией неоднородного низкочастотного переменного магнитного поля (НПемП) под действием которого увеличивается количество активно функционирующих капилляров на единицу объема тканей, изменяются условия работы биологических мембран организма, снижаются гипоксия и явления сладжа, улучшаются тканевой метаболизм и перфузия. Кроме того, важным аспектом в комплексном лечении

пациентов с ОТПГМ должна являться ранняя кинезитерапия, позволяющая вызвать ответные реакции всего организма и оказать общеукрепляющее действие [1, 7].

Материалы и методы. Исследование проводилось в 2006-2007г. на базе нейрохирургического отделения УЗ «9 ГКБ». В основную группу (ОГ) вошли пациенты в остром периоде ЧМТ, получавшие комплексное лечение ОТПГМ с использованием НПеМП - 36 человек и НПеМП в сочетании с ранней нейрореабилитацией - 11 человек. Всего в ОГ было включено 47 пациентов. Контрольную группу (КГ) составили больные, получавшие лечение по традиционному протоколу - 23 человека. Рандомизация проводилась с использованием метода конвертов (см. рис. 1).

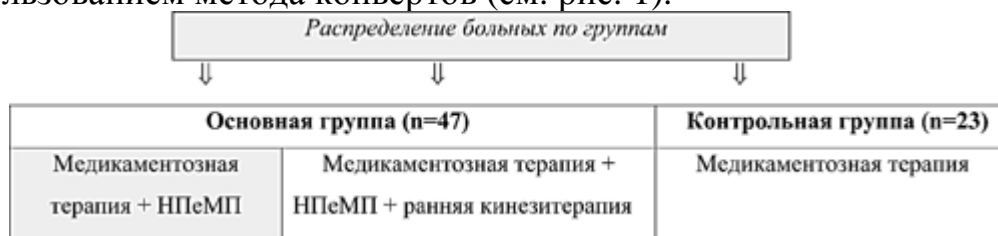


Рис. 1 - Распределение пациентов с ОТПГМ, вошедших в исследование по группам

Группа контроля здоровых лиц была релевантной основной группе по ряду показателей: полу, возрасту, соматической отягощенности и др., что позволяет сделать вывод об однородности и сопоставимости изучаемых групп. Время от момента травмы до госпитализации составляло от 6 часов до 3 суток. Длительность заболевания от начала лечения с использованием НПеМП и ранней кинезитерапии - от 1 до 6 дней.

Для проведения магнитотерапии применялся аппарат «АУМАТ» производства НТК «Приз» (РБ), генерирующий переменное магнитное поле низкой частоты. Воздействие переменным магнитным полем осуществляется с помощью специализированного индуктора ИМТА-5 контактным методом в проекции очага травматического повреждения головного мозга. Использовалось магнитное поле интенсивностью 30 ± 3 мТл и частотой 0,1-10 Гц, обладающего оптимальным биотропным действием у пациентов с ОТПГМ. Время воздействия НПеМП составляло 10-15 минут на одно поле, курс лечения включал 10-12 процедур.

В плане осуществления программы ранней нейрореабилитации в острый период ЧМТ особое внимание уделялось дыхательным упражнениям. При угнетении сознания применялись пассивные, по мере восстановления сознания и активности - активно-пассивные упражнения. Лечебная гимнастика включала в себя упражнения общеукрепляющего характера и комплекс, направленный на восстановление нарушенных двигательных функций.

Для мониторинга клиничко-неврологических параметров применялась шкала ком Глазго и шкала NIH. Оценка динамики патоморфологических изменений осуществлялась с помощью компьютерной томографии головного мозга. Запись ЭЭГ осуществлялась на 16-канальном электроэнцефалографе фирмы "Medicor" в моно- (со спаренными ушными электродами) и биполярном отведениях. при поддержке компьютерной системы "Brainscan", разработанной в Московском исследовательском центре "Нейротрон", в режимах периодометрического, спектрального анализа и дипольного моделирования. Режим спектрального анализа и дипольного

моделирования дополнительно были выбраны для более качественной оценки данных ЭЭГ, произведенных в режиме периодометрического анализа.

Результаты и обсуждение. Среди пациентов, вошедших в ОГ, отмечалась более выраженная положительная динамика состояния сознания и неврологического статуса по сравнению с больными КГ. Это отразилось в более значительном увеличении баллов по шкале ком Глазго и их снижении по шкале NIH (см. табл. 1).

Таблица 1 Динамика клинико-неврологического состояния пациентов ОГ и КГ по шкале ком Глазго и шкале NIH

Шкалы	ОГ (n=47)		КГ (n=23)	
	1-е сут.	14-е сут.	1-е сут.	14-е сут.
Шкала ком Глазго, баллы	11±2,4	13±1,7	11±2,9	12±2,1
Шкала NIH, баллы	17±4,3	7±3,9	16±5,1	10±4,6

Все пациенты, включенные в исследование, проходили компьютерную томографию головного мозга в динамике. В таблице 3 представлена динамика размеров ушиба головного мозга у больных ОГ и КГ.

Динамика размеров ушиба головного мозга по данным компьютерной–Таблица 2 томографии у больных ОГ и КГ

	ОГ		КГ	
	1-е сутки	14-е сутки	1-е сутки	14-е сутки
Размеры ушиба головного мозга, см ³	47,8±6,1	7,9±6,3	45,6±8,4	13,1±5,7*

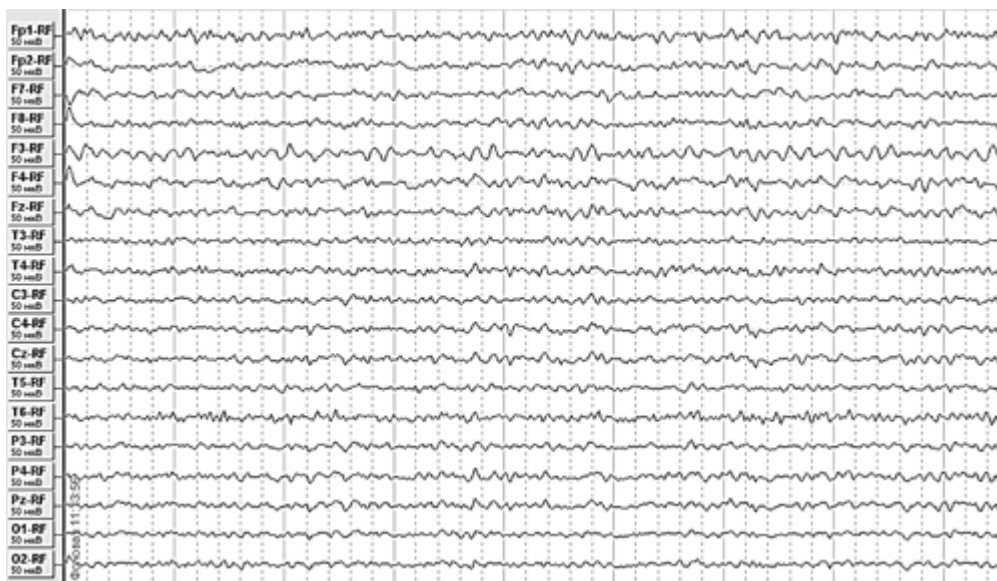* - статистически достоверная разница (p<0,05)

Как видно из представленных выше данных начальные размеры ушиба головного мозга у пациентов основной и контрольной групп существенно не отличались. На 14-е сутки у больных ОГ и КГ отмечалась позитивная динамика патоморфологических изменений, но у лиц, получавших комплексное лечение с применением НПеМП, размеры очагового повреждения головного мозга оказались достоверно ниже, чем среди пациентов, которые получали терапию по традиционному протоколу.

У 24 пациентов с ОТПГМ были проанализированы особенности частотно-пространственного распределения биопотенциалов головного мозга при картировании ЭЭГ в режиме периодометрического анализа.

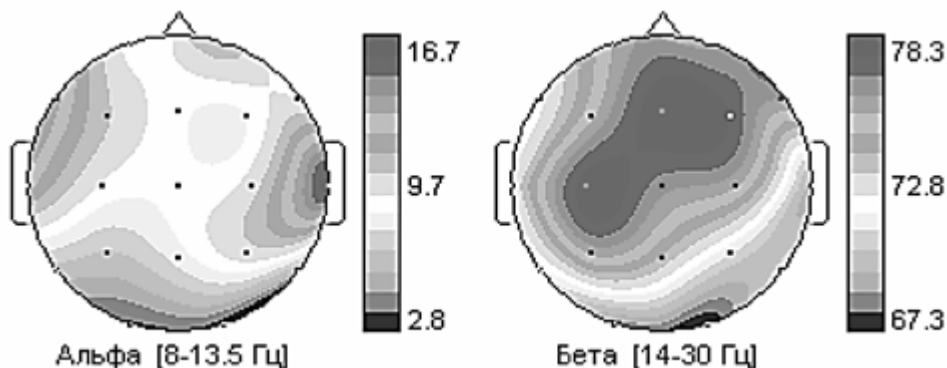
Среди больных с данной патологией отмечались грубые нарушения ритма ЭЭГ в виде дезорганизации электрической активности коры головного мозга (в 100% наблюдений), нарушения пространственно-частотного распределения альфа и бета активности (75%), доминирования суммарной бета- активности (75%), бета фокусирования в центральных областях (50%), инверсии альфа- ритма (50%) и снижения средней частоты генерации альфа-ритма ниже нормы (29,2%). В 9 случаях (37.5%) выявлены вспышки электрической активности в виде альфа, тета-волн и комплексов острая-медленная волна.

Выявлялись выраженные диффузные нарушения корковой ритмики с преобладанием на ЭЭГ крайне нерегулярного альфа-ритма средней амплитуды и частоты. На этом фоне в лобных отделах регистрируются многочисленные медленные волны тета-диапазона (рис. 3).



ЭЭГ больного В.—Рис. 3

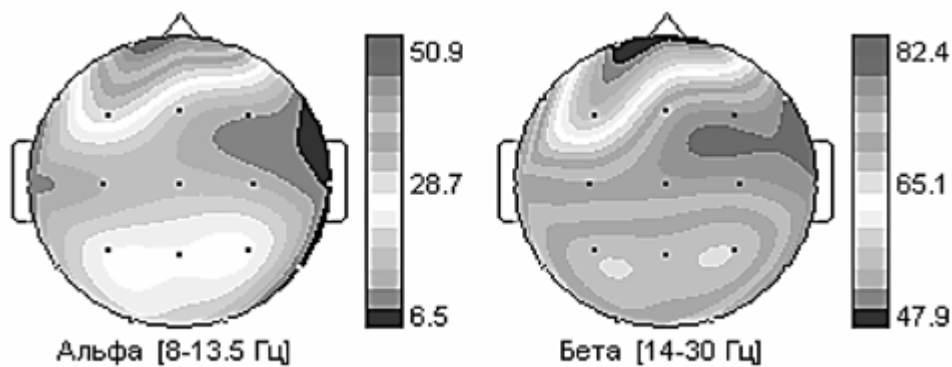
Пространственно-частотное нарушение распределения альфа и бета-активности наиболее наглядно выявляется при картировании ЭЭГ в режиме периодометрического анализа и проявляется в виде смещения центра доминирования альфа частот к лобным отделам, а бета - к центральным (рис. 4).



Пространственно-частотное распределение альфа и бета-активности—Рис. 4 у больного Г.

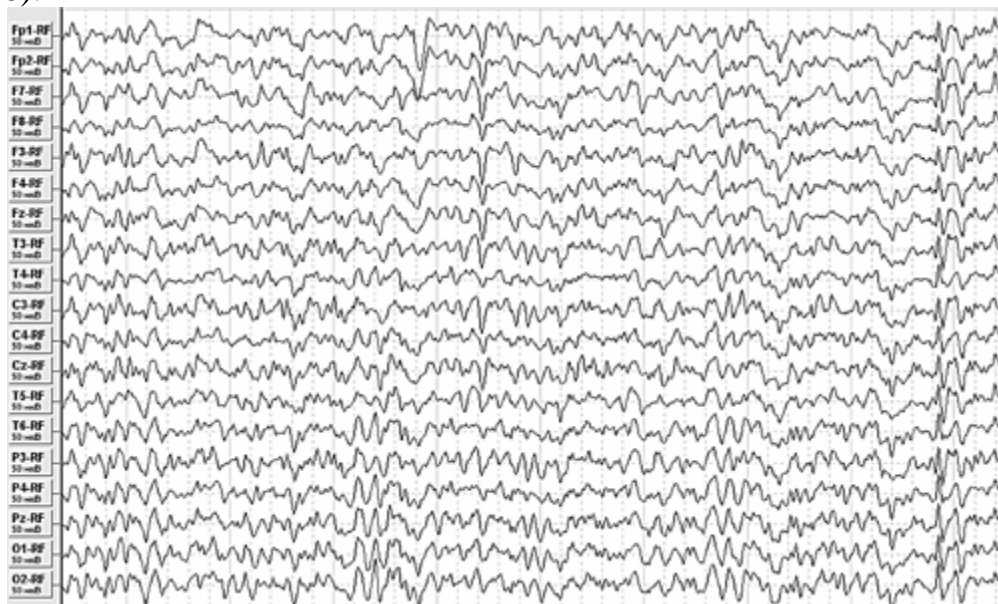
При этом средний индекс бета-частот от всех отведений у 25 (45%) пострадавших превышал пороговое значение, характерное для здоровых людей, а у 7 из них превысил 60 % уровень от нормы.

Выявление на ЭЭГ фокуса бета активности - бета фокусирование - является неблагоприятным признаком, крайне редко встречающийся у здорового контингента обследуемых, и обычно указывает на снижение функционального состояния головного мозга при наличии диффузных органических изменений в нем. В группе больных с ЧМТ этот ЭЭГ феномен был выявлен в 50% случаев (рис. 5).



Карты индексов по диапазонам большого В.—Рис. 5

Методом периодометрического анализа ЭЭГ-картирования выявлялась также инверсия альфа-ритма, проявляющаяся превышением альфа-ритма в лобных отделах мозга. Кроме того, в 29% случаев выявлено снижение средней частоты затылочного альфа-ритма ниже 9,15 Гц. Эти признаки указывают на выраженное снижение функционального состояния головного мозга, что не встречается у здоровых людей и характерно для диффузных органических изменений в головном мозге. В 37,5% случаев в остром периоде ЧМТ выявляются всплески электрической активности, что можно рассматривать при отсутствии эпилептических приступов у данного контингента больных как проявление снижения порога судорожной готовности (рис.6).



ЭЭГ больной С.—Рис. 6

В целом надо отметить, что в 23 из 24 наблюдений были отмечены патологические знаки на ЭЭГ в разных их сочетаниях, которые позволяет выявить картирование ЭЭГ в режиме периодометрического анализа.

Предварительный анализ данных картирования ЭЭГ мозга больных с ОТПГМ указывал на позитивную динамику биоэлектрической активности под воздействием разрабатываемой технологии нейрореабилитации, проявляющуюся в ускорении нормализации амплитудно-частотных характеристик.

Таким образом, результаты предварительных клинических испытаний технологии лечения пациентов с ОТПГМ с использованием НПеМП и ранней кинезитерапии отражают положительную динамику клинико-неврологических параметров. Существенное значение имеет улучшение патоморфологических и

электронейрофизиологических показателей под влиянием проводимой терапии, что свидетельствует об объективном улучшении состояния очага травматического повреждения головного мозга у больных с ЧМТ.

Литература

1. Василевская, Л. Ф. Применение сочетанной магнитотерапии в комплексном лечении церебрального атеросклероза // Материалы 1-го съезда геронтологов и гериатров Украины, г. Киев, 1998. С. 34-35.
2. Власов, В. В. Введение в доказательную медицину М.: Медиа Сфера, 2001. 392 с.
3. Доказательная нейротравматология / под ред. А. А. Потапова, Л. Б. Лихтермана. М.: Внешторгиздат, 2003. 517 с.
4. Лебедев, В. В., Крылов, В. В. Неотложная нейрохирургия: руководство для врачей. М.: Медицина, 2000. 568 с.
5. Качков, И. А. Алгоритмы лечения тяжелой черепно-мозговой травмы в остром периоде / И. А. Качков, В. Г. Амчеславский, Б. А. Филимонов. М.: 2004. 16 с.
6. Потапов, А. А., Гайтур, Э. И. Биомеханика и основные звенья патогенеза черепно-мозговой травмы // Клиническое руководство по черепно-мозговой травме / под ред. Коновалова А. Н., Лихтермана Л. Б., Потапова А. А. М. Антидор. 1998. Т. 1. С. 152.
7. Рааф, Г. Секреты физиологии. СПб.: Невский диалект, 2007. С. 93-140.
8. Maas, A.I.R., Dearden, M., Servadei, F., Stocchetti, N., Unterberg, A. «Current Recommendations for Neurotrauma» // Curr Opin Crit Care 2000, 6:281-292 Lipincott Williams& Wilkins, Inc.
9. Elf, K., Nilson, P., Faden, A.I., Enblad, P. Outcome after traumatic brain injury improved by an organized secondary insult program and standardized neurointensive care // Crit. Care. Med. 2002. Vol. 30. P. 2129-2134.
10. Faden, A.I. Pharmacologic treatment of acute traumatic brain injury // JAMA 1996; 276:569-70.