

А. А. Бова, А. С. Рудой, Т. А. Нехайчик, Ю. С. Лысый

СОВРЕМЕННЫЕ ПОДХОДЫ К ДИАГНОСТИКЕ И ЛЕЧЕНИЮ ПЕРИКАРДИТА

Военно-медицинский факультет
в УО «Белорусский государственный медицинский университет»

Перикардит остается наиболее распространенной патологией перикарда в клинической практике. Разнообразие форм и клинических проявлений, часто маловыраженных или замаскированных симптомами сопутствующей патологии, обуславливают прижизненную гиподиагностику перикардита. В 2015 г. вышли обновленные европейские рекомендации по диагностике и ведению перикардитов, которые дали определенные практические алгоритмы действий. В статье изложены как новые рекомендации, так и классические представления о клинической диагностике, которые не теряют своих позиций. Систематизированы терминологические дефиниции, подходы к классификации, приведены схемы терапии отдельных этиологических форм перикардита.

Ключевые слова: перикардит, этиология, диагностика, лечение.

A. A. Bova, A. S. Rudoy, T. A. Nekhaychik, Y. S. Lysyi

MODERN APPROACHES TO DIAGNOSTICS AND TREATMENT OF PERICARDITIS

The pericarditis remains the most common pericardial pathology in clinical practice. A variety of forms and clinical manifestations, often less pronounced or masked by the symptoms of comorbidities, determine the hypodiagnosis of pericarditis.

The European guidelines for the diagnosis and management of pericarditis was updated in 2015 and giving certain practical algorithms.

The article presents both new recommendations and classic ideas about clinical diagnostics, which do not lose their positions. The terminological definitions, approaches to classification are systematized; the treatment regimens of individual etiological forms of pericarditis are given.

Key words: pericarditis, etiology, diagnosis, treatment.

Перикардит – это инфекционное или неинфекционное воспаление висцерального и париетального листков перикарда, сопровождающееся отложением фибрина на листках перикарда и/или выпотом в полости перикарда.

Перикард (по-гречески, $\omega\epsilon\rho\acute{\iota}$ – вокруг и $\kappa\acute{\alpha}\rho\delta\acute{\iota}\omicron\nu$ – сердце) по сути является тонким и плотным мешком, отгораживающим сердце и корни основных сосудов от других органов грудной клетки. Он препятствует смещению сердца и перерастяжению его во время физической нагрузки. Между серозным висцеральным слоем перикарда (эпикард), прилегающим к миокарду, и фиброзным париетальным слоем имеется узкая щель, условно обозначаемая как перикардальная полость. В норме в полости перикарда содержится около 25 мл прозрачной жидкости и сохраняется отрицательное давление [1].

Причины поражения перикардальной сумки разнообразны (врожденные дефекты, опухоли и др.), однако перикардит остается наиболее распространенным заболеванием оболочек сердца в клинической практике. Перикардитом обусловлены 0,1 % всех госпитализаций. [1] С острым перикардитом связаны 0,2 % госпитализаций по сердечно-сосудистым причинам и до 5 % госпитализаций в отделения экстренной помощи в связи с дифференциальным диагнозом боли в грудной клетке. [3]

Первые рекомендации ESC по перикардитам были опубликованы в 2004 году. На данный момент число проведенных рандомизированных исследований по заболеваниям перикарда невелико, поэтому в последнем руководстве, представленном в 2015 году, только 5 рекомендаций имеют уровень доказательности А, в то время

как более 70 % – С, половина из приведенных рекомендаций относится к классу I, треть – к классу IIa [2]. Тем не менее, обновленные в 2015 г. Рекомендации дают более четкие алгоритмы диагностики, лечения и определения прогноза.

ЭПИДЕМИОЛОГИЯ

Эпидемиологические данные по перикардитам ограничены преимущественно анализом госпитальных случаев. Частота острого перикардита оценивается от 3,3 до 27,7 случаев на 100000 человек в общей популяции в год [2]. Вместе с тем, по данным патологоанатомических вскрытий, частота вовлечения в воспалительный процесс перикарда колеблется от 1 до 6 % [4]. Прижизненная гиподиагностика перикардита обусловлена разнообразием форм и клинических проявлений, часто маловыраженных или замаскированных симптомами сопутствующей патологии.

Среди пациентов, госпитализированных по поводу острого перикардита, почти 70 % составляют мужчины [5], которые в возрасте 16–65 лет имеют более высокий риск перикардита, чем женщины. Внутрибольничная летальность при остром перикардите достигает 1,1 % [5] и увеличивается с возрастом и при тяжёлых инфекциях. Примерно в 30 % случаев идиопатический перикардит сопровождается миокардитом [3]. У 10–30 % пациентов в течение полутора лет после первого эпизода острого перикардита и удовлетворительной ответной реакции на начальную терапию развивается рецидив [6;3;7;8]

Туберкулезный перикардит среди всех перикардитов составляет от 0,5 % до 13 %. Согласно данным НИИ фтизиатрии им. И. М. Сеченова, с 1997 г. у пациентов с туберкулезом легких отмечена тенденция к увеличению случаев перикардита: 1997 – 4,9 %, 2000 – 8,2 %, 2010 – 8,3 %. При первичном туберкулезе перикардит наблюдается в 18,5 % случаев, при вторичных формах – 81,5 % случаев. При этом туберкулез может вызвать любую известную форму перикардита.

ТЕРМИНОЛОГИЯ.

ЭТИОЛОГИЧЕСКАЯ КЛАССИФИКАЦИЯ

Терминология и классификационные подходы, изложенные в рекомендациях 2015 г. в большей степени ориентированы на принятие конкретных клинических решений в тактике ведения пациента с диагностированным перикардитом. С этих позиций, вместо ранее используемой обширной клинико-морфологической классификации [7], выделены отдельные перикардаль-

ные синдромы и термины, регламентирующие длительность той или иной формы перикардита, а подход к классификации ограничен этиологическими факторами с указанием на зависимость этиологии перикардита от эпидемиологического окружения и популяционной принадлежности.

Сохраняется деление перикардитов на сухие (фибринозные) и экссудативные, выделяется констриктивный форма перикардита («панцирное сердце»). В тоже время характеру экссудата уделяется не столь много внимания в связи с тем, что пункция перикарда определена как достаточно редкое событие в клинической практике.

К *перикардальным синдромам* в новых рекомендациях отнесены:

- собственно перикардит;
- выпот в перикардальную полость;
- тампонада перикарда;
- констриктивный перикардит.

Уточнены определения следующих терминов:

• *острый перикардит* – впервые развившийся перикардит, разрешившийся в сроке менее 4–6 недель;

• *затяжной* (в русскоязычном переводе рекомендаций – *недолеченный, постоянный*) – более 4–6 недель, но менее 3 месяцев, без четкой ремиссии;

• *рецидивирующий* – рецидив перикардита после бессимптомного интервала 4–6 недель и более (обычно в пределах 18–24 месяцев, но верхняя граница не установлена);

• *хронический* – перикардит более 3 месяцев, чаще это случаи выпотного перикардита.

Срок 4–6 недель для острого перикардита патогенетически обоснован, вследствие чего именно столько должен длиться начальный курс противовоспалительной терапии.

Следует отметить, что в рекомендациях термин «недолеченный» и «постоянный» используются в различных разделах и вносят некоторую путаницу в терминологию, хотя по сути не имеют различий. Мы считаем термин «затяжной» более приемлемым и адекватным как с клинической точки зрения, так и с позиций традиционных подходов к периодике течения заболеваний.

Также определены термины «*миоперикардит*» и «*перимиокардит*». Перикардит с известным или клинически предполагаемым вовлечением миокарда должен обозначаться «миоперикардит», а преобладающий миокардит с вовлечением перикарда – «перимиокардит».

Классификация перикардитов с позиций этиологии представлена в табл. 1.

Таблица 1. Этиологическая классификация заболеваний перикарда (ЕОК, 2015)

А. Инфекционные причины
Вирусы: энтеровирусы (Коксаки, эхо-вирусы), герпес-вирусы (Эпштейна-Барра, цитомегаловирус, вирус герпеса 6 типа), аденовирусы, парвовирус В19.
Бактерии: <i>Mycobacterium tuberculosis</i> , <i>Coxiella burnetii</i> , <i>Borrelia burgdorferi</i> , редко <i>Pneumococcus</i> spp., <i>Meningococcus</i> spp., <i>Gonococcus</i> spp., <i>Streptococcus</i> spp., <i>Staphylococcus</i> spp., <i>Haemophilus</i> spp., <i>Chlamydia</i> spp., <i>Mycoplasma</i> spp., <i>Legionella</i> spp., <i>Leptospira</i> spp., <i>Listeria</i> spp., <i>Providencia stuartii</i> .
Грибки (редко): <i>Histoplasma</i> spp. (чаще при сохранном иммунитете), <i>Aspergillus</i> spp., <i>Blastomyces</i> spp., <i>Candida</i> spp. (чаще при иммунодефицитах).
Паразитарный: <i>Echinococcus</i> spp., <i>Toxoplasma</i> spp.
В. Неинфекционные причины
Аутоиммунные:
Системные аутоиммунные и аутовоспалительные заболевания (системная красная волчанка, синдром Сьёгрена, ревматоидный артрит, системная склеродермия, системные васкулиты (эозинофильный гранулематоз с полиангиитом, гигантоклеточный артериит (болезнь Хортон), неспецифический аортоартериит (болезнь Такаясу), синдром Бехчета, саркоидоз, семейная средиземноморская лихорадка, воспалительные заболевания кишечника, болезнь Стила.
Неопластические:
Первичные опухоли (мезотелиома).
Вторичные метастатические (чаще рак лёгкого, молочной железы, лимфома).
Метаболические: уремия, микседема, анорексия, другие редки.
Травматические и ятрогенные:
Раннее начало (редко)
• Прямое ранение (проникающая торакальная хирургия, перфорация пищевода).
• Непрямое повреждение (непроникающее повреждение грудной клетки, радиация)
Позднее начало
синдромы повреждения перикарда: постинфарктный, постперикардиотомический, посттравматический, включая формы после ятрогенной травмы (чрескожное коронарное вмешательство, внедрение электрода водителя ритма, радиочастотная абляция).
Лекарственные (редко):
волчаночно-подобный синдром (прокаинамид, гидралазин, метилдопа, изониазид); противоопухолевые средства: доксорубин, даунорубин, цитозин арабинозид, 5-фторурацил, циклофосфамид; пенициллины – как перикардит гиперчувствительности с эозинофилией; амиодарон, метисергид, мезалазин, клозапин, миноксидил, дантролен, практолол, фенилбутазон, тиазиды, стрептомицин, тиоурацилы, стрептокиназа, п-аминосалицилат, препараты серы, циклоспорин, бромокриптин, некоторые вакцины, ГМ-КСФ, анти-ФНО-агенты.
Другие (часто): амилоидоз, диссекция аорты, лёгочная артериальная гипертензия и хроническая сердечная недостаточность.
Другие (нечасто): наследственное частичное или полное отсутствие перикарда.

С о к р а щ е н и я: ГМ-КСФ – гранулоцитарно – макрофагальный колониестимулирующий фактор; ФНО – фактор некроза опухоли.

Наиболее частым этиологическим агентом перикардита, как и миокардита являются вирусы, причем во многих случаях вирусная этиология миокардита и перикардита совпадают. Из бактериальных перикардитов ведущие позиции занимает *Mycobacterium tuberculosis*. Особенно это характерно для развивающихся стран. Так, в странах африканского континента частота туберкулезного перикардита достигает 70 %. В то же время в развитых странах до 83 % перикардитов имеют вирусную этиологию [9]. Грибковые перикардиты редки в клинической практике и могут отличаться по отдельным разновидностям в зависимости от выраженности иммунодефицита.

Среди аутоиммунных заболеваний наиболее часто выпотной перикардит встречается при си-

стемной красной волчанке, фибринозный – при системной склеродермии. К особенностям аутоиммунных перикардитов следует отнести малую выраженность симптомов поражения сердца [9].

Из редких, генетически определенных аутовоспалительных заболеваний, ассоциированных с рецидивирующим течением перикардита, выделяют периодический синдром, связанный с α -фактором некроза опухоли, и семейную средиземноморскую лихорадку [10; 11].

Первичные опухоли перикарда (преимущественно мезотелиома), в отличие от метастатических поражений, встречаются редко. Паранеопластический перикардит, как и другие паранеопластические синдромы, возникает в отсутствие опухолевой инфильтрации перикарда.

Отмечается снижение частоты постинфарктного перикардита, как раннего (т.е. в течение 2–4 дней после развития инфаркта), так и позднего (синдром Дресслера) на фоне активного применения реперфузионной терапии, предотвращающей развитие трансмурального поражения миокарда.

Отдельно следует остановиться на *идиопатическом перикардите*, который составляет от 4 до 50 % всех перикардитов и диагностируется в случаях, когда причину заболевания установить не представляется возможным. Чаще это вирусные перикардиты до верификации диагноза или в случае, когда вирусный агент по каким-либо причинам не может быть определен. Еще одна наиболее вероятная причина идиопатического перикардита – вторичные аутоиммунные процессы. Для идиопатического перикардита характерен серозный, фибринозный, в некоторых случаях – геморрагически выпот [9].

В современной онкологии широко применяются комбинированные схемы лечения, включающие антрациклиновые антибиотики (доксорибуцин) и лучевую терапию. На этом фоне в 20 % случаев развивается антрациклиновая кардиомиопатия, а воздействие лучевой терапии на область средостения у части пациентов индуцирует не только развитие поражения миокарда, коронарных артерий, но и перикарда. Механизм антрациклиновой кардиомиопатии связан с образованием свободных радикалов, активацией тромбоцитов, повышением уровня гистамина и продукции C-13 гидроксиметаболитов. Это приводит к уменьшению продукции АТФ, высвобождению ФНО-альфа и интерлейкина-2, способствующих реализации токсического эффекта.

ПАТОГЕНЕЗ

В соответствии с воздействием этиологических факторов патогенетические механизмы, приводящие к воспалению перикарда, могут включать:

- непосредственное механическое, химическое или физическое повреждающее воздействие на перикард;
- гематогенное или лимфогенное распространение инфекции или метастазов опухоли;
- распространение на перикард патологического процесса (например, прорастание опухоли средостения или лёгкого, вовлечение в асептическое воспаление участка перикарда, прилежащего к зоне инфаркта миокарда);

- механизмы (повреждение перикарда анти-телами или иммунными комплексами).

Все эти факторы обуславливают развитие иммунного и/или не иммунного воспаления листков перикарда с осадением на них нитей фибрина или нарушением нормального оттока перикардиальной жидкости.

ДИАГНОСТИКА ПЕРИКАРДИТА

Диагностика перикардита включает оценку болевого синдрома в грудной клетке, выраженность общеконституциональных симптомов в сопоставлении с данными анамнеза и сопутствующей патологией, что помогает определиться с этиологией перикардиального воспаления. Важную информацию можно получить по данным аускультации, анализу ЭКГ, в некоторых случаях – по результатам рентгенологического обследования. Обязательным при подозрении на перикардит является проведение ЭхоКГ. Инструментальными исследованиями второй линии являются КТ и МРТ.

Для диагностики острого перикардита рабочей группой по разработке рекомендаций были предложены диагностические критерии, в соответствии с которыми диагноз может быть установлен при выявлении хотя бы 2 из 4 признаков (табл. 2).

Таблица 2. Критерии диагностики острого перикардита (ЕОК, 2015 год)

Определения и диагностические критерии
<p>Воспалительный перикардиальный синдром диагностируется, если есть хотя бы <u>2 из 4 критериев</u>:</p> <ol style="list-style-type: none"> 1. Перикардитическая боль в груди; 2. Перикардиальные шумы; 3. Новый распространённый подъём ST или депрессия PR на ЭКГ 4. Перикардиальный выпот (новый или ухудшившийся) <p>Дополнительные подтверждающие данные:</p> <ul style="list-style-type: none"> – повышение маркеров воспаления (С – реактивный белок, СОЭ, лейкоциты крови); – данные за воспаление перикарда методами визуализации (КТ, МРТ).

ХАРАКТЕРИСТИКА БОЛИ. Боль в грудной клетке при остром перикардите встречается более чем в 85–90 % случаев [2]. Перикардитическая боль обычно острая, подобна плевральной боли, ослабевает в положении сидя с наклоном вперед.

АУСКУЛЬТАЦИЯ. Шум трения перикарда (≤33 % случаев) ограничен зоной абсолютной

тупости сердца, чаще выслушивается по левой границе грудины. Отличительный признак перикардального шума – его плохая проводимость («умирает там, где родился»). Шум возникает на вдохе и/или на выдохе, может быть двух- или трехфазным, так как возникает даже при систоле предсердий и в фазу быстрой диастолы. Шум усиливается при надавливании стетоскопом, при наклоне туловища кпереди либо при запрокидывании головы. В начале заболевания шум нежный, трудно отличим от короткого систолического шума. При увеличении фибринозных наложений на листках перикарда выслушивается грубый «скрепящий» или «скребущий» шум. С появлением выпота в перикарде шум исчезает.

ЭКГ. Перикард не обладает электрической активностью. Характерные для перикардита изменения связаны с изменениями электрического потенциала вовлеченных в воспалительный процесс субперикардиальных слоёв миокарда. В отсутствие значительного выпота характерна четырехфазная картина изменений на ЭКГ (рис. 1).

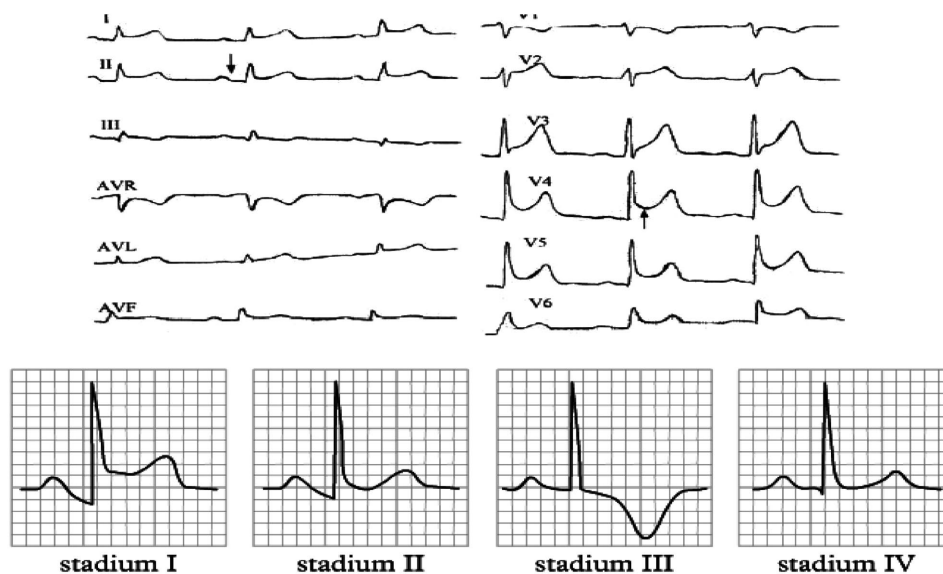
В I фазу (раннюю) определяется вогнутый (конкордантный) подъем сегмента ST в передних и задних отведениях с изолированной реципрокной депрессией в отведениях aVR и V1, отклонение сегмента PR в сторону противоположную полярности зубца P. Во II фазу точка J сегмента ST возвращается к изолинии при сохранении смещения сегмента PR. В поздней (III) фазе зуб-

цы T прогрессивно уплощаются и инвертируются. В IV фазе, при разрешении перикардита, ЭКГ возвращается к исходной. Изменения ЭКГ выявляют у 60 % пациентов с перикардитом. Временная динамика вариативна и зависит от ответа на терапию. Наиболее часто требуется дифференциальная диагностика с острым коронарным синдромом с подъемом ST и синдромом ранней реполяризации. [2]. В отличие от инфаркта миокарда при перикардите не отмечаются изменения комплекса QRS, обычно наблюдается более быстрая динамика ЭКГ-изменений с инверсией зубца T в течение первых 2 суток, инверсия зубца T обычно происходит до того, как сегмент ST снизится до изолинии [1].

У больных со значительным объёмом перикардального выпота отмечается снижение амплитуды комплексов QRS, а также феномен электрической альтернации (изменение вольтажа ЭКГ, связанное с фазами дыхания).

РЕНТГЕНОЛОГИЧЕСКОЕ ИССЛЕДОВАНИЕ.

Рентгенограмма грудной клетки у пациентов с перикардитом может быть в норме. Кардиоторакальное отношение начинает меняться только при перикардальном выпоте более 300 мл. Признаком накопления экссудата в сердечной сорочке является увеличение размеров, изменение силуэта «сердечной» тени. Треугольная форма тени возникает при длительно существующих хронических перикардальных выпотах в связи



stadia pericarditis - ECGPEDIA.ORG

Рис. 1. Динамика ЭКГ при перикардите

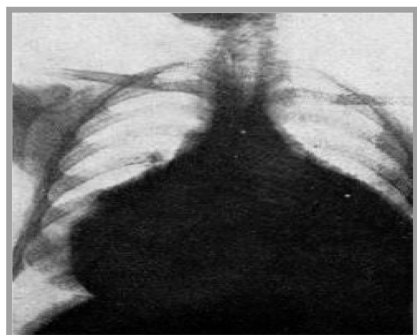


Рис. 2. Экссудативный перикардит

с потерей эластичности наружным листком перикарда. Шаровидная форма тени говорит в пользу более свежего и увеличивающегося в объеме выпота (рис. 2). При рентгенологическом исследовании можно также обнаружить кальцификаты в перикарде (видны как извитость теней разной плотности по самому краю срединной тени, особенно в боковой проекции) и наличие патологии легких (застой, пневмония, туберкулез, рак).

ЭхоКГ. Трансторакальная ЭхоКГ – метод выбора у пациентов с подозрением на заболевание перикарда, так как позволяет точно определить выпот и тампонаду, оценить функцию желудочков при вовлечении миокарда. Хотя у пациентов с фибринозным острым перикардитом может быть нормальная эхокардиограмма, наличие выпота в перикард является одним из критериев острого перикардита. ЭхоКГ может помочь дифференцировать острый перикардит и ишемию миокарда, благодаря исключению локальных нарушений сократимости при боли в грудной клетке.

На практике, двухмерная ЭхоКГ с доплеровским исследованием экономически наиболее выгодна. Выраженность выпота на двухмерной ЭхоКГ может быть оценена по конечно-диастолическому расстоянию и эконегативному пространству между листками перикарда. Выраженность выпота должна быть описана детально – не только объём, но и расположение каждого измерения (табл. 3).

Таблица 3. Оценка перикардального выпота

Объем	Незначительный <10мм Умеренный 10–20 мм Выраженный >20 мм
Локализация	Циркулярный Осумкованный
Состав	Транссудат Экссудат

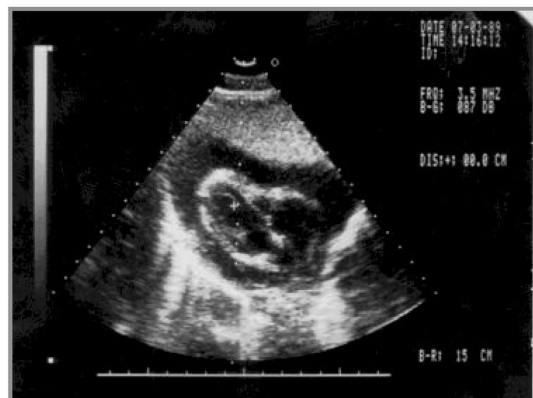

Рис. 3. Экссудативный перикардит с большим выпотом (симптом «плавающего сердца»).

При большом объеме выпота возникает симптом «плавающего» сердца – сердце свободно перемещается в полости перикарда (рисунок 3).

ЭхоКГ-диагностика при констриктивном перикардите позволяет выявить утолщение листков перикарда, их кальцификацию. При доплеровском исследовании – ограничение наполнения желудочков сердца, изменение кровотока через атриовентрикулярные отверстия. Осумкованный выпот или выпот со сгустками крови (например, после операции) трудно диагностировать с помощью трансторакальной ЭхоКГ в связи с чем может потребоваться выполнение чреспищеводного исследования.

КОМПЬЮТЕРНАЯ ТОМОГРАФИЯ. КТ имеет наибольшие возможности в плане обнаружения кальцинированных тканей. Внутривенное введение йод-содержащих контрастов рекомендуется для повышения плотности крови и для выявления воспаления перикарда. КТ полезна при врожденном отсутствии перикарда, при предоперационном обследовании пациентов с констриктивным перикардитом, у пациентов с неоплазией перикарда, с метастатическим поражением и при прорастании опухоли.

МАГНИТНО-РЕЗОНАНСНАЯ ТОМОГРАФИЯ. По сравнению с другими методами визуализации МРТ имеет ряд преимуществ и рассматривается как метод оптимальной диагностики заболеваний перикарда. В табл. 4 представлено сравнение трансторакальной ЭхоКГ, КТ и МРТ [2].

В ряде случаев для диагностики болезней перикарда могут использоваться *позитронно-эмиссионная томография и вентрикулография*. *Чрескrojная или хирургическая биопсия* может быть использована при подозрении на неопластический или туберкулезный перикардит.

Таблица 4. Сравнение неинвазивных методов визуализации в изучении перикарда

	ТЭхоКГ	КТ	МРС
<i>Технические аспекты</i>			
Доступность	+++	++	+
Стоимость	Низ.	Сред.	Выс.
Длительность обследования (мин)	15–30	10	30–40
Безопасность	+++	+ ^a	++ ^b
Возможность мониторинга и доступность для пациентов	+++	++	±
<i>Перикард</i>			
Толщина перикарда	±	+++	+++
Кальцификация перикарда	+	+++	–
Воспаление перикарда	±	++	+++
Подвижность листков (слипание)	++	+	+++
Наличие выпота	++	+++	+++
Характеристика выпота	+	++	++
Объёмные образования перикарда	+	+ / ++	++ / +++
Направление при перикардиоцентезе	+++	–	–
Морфология сердца (Включая характеристики ткани)	++	++	+++
<i>Функция сердца</i>			
Систолическая	+++	++ ^c	+++
Диастолическая	+++	–	++
Движение перегородки (спаривание)	+++	±	+++
Дыхательные изменения	++	±	++

Примечание: «–» – невозможно или плохо, «+» – умеренно, «++» – хорошо, «+++» – отлично, а – ионизирующая радиация, потенциальная нефротоксичность контраста, аллергия на контраст, b – сложности с проведением при наличии металлических имплантов, клаустрофобии; проводится только при стабильной гемодинамике; потенциальная нефротоксичность контраста, с – для синхронизированного получения данных используется ЭКГ.

Сокращения: ТЭхоКГ – трансторакальная эхокардиография, КТ – компьютерная томография, МРС – магнитно-резонансное исследование сердца.

ЛАБОРАТОРНАЯ ДИАГНОСТИКА включает общий анализ крови с определением уровня лейкоцитов, лейкоцитарной формулы и СОЭ, биохимический анализ крови с определением маркеров воспаления (СРБ), маркеров повреждения миокарда (КФК, тропонин) и показателей функции печени, почек и щитовидной железы. Важным является оценка этих показателей в динамике. При необходимости проводится анализ перикардального выпота.

ТАКТИКА ВЕДЕНИЯ. На рисунке 4 представлена тактика ведения пациента с острым перикардитом. Стратификация подхода при подозрении на перикардит определяется эпидемиологическим фоном и предикторами плохого прогноза на момент первичного осмотра. Любое клиническое проявление, которое может свидетельствовать о специфической этиологии (например, системные воспалительные заболевания), или хотя бы один признак плохого прогноза (большие и малые факторы риска) требуют госпитализации и поиска причины. Случаи умеренного риска

определяют как случаи без негативных прогностических предикторов, но с недостаточным ответом на НПВС и также требуют госпитализации.

Случаи низкого риска подразумевают отсутствие негативных предикторов и хороший ответ на противовоспалительную терапию. Пациентов этой категории можно вести амбулаторно, назначив им эмпирическую противовоспалительную терапию, с проведением контроля через 1 неделю

ЛЕЧЕНИЕ ОСТРОГО ПЕРИКАРДИТА

Немедикаментозные мероприятия. Основной немедикаментозной рекомендацией для пациентов с острым перикардитом является резкое ограничение физической активности до обычного «сидячего образа жизни» до достижения ремиссии заболевания (исчезновение симптомов, нормализация уровня СРБ).

Медикаментозные мероприятия. Поскольку на сегодняшний день нет препаратов, содержа-

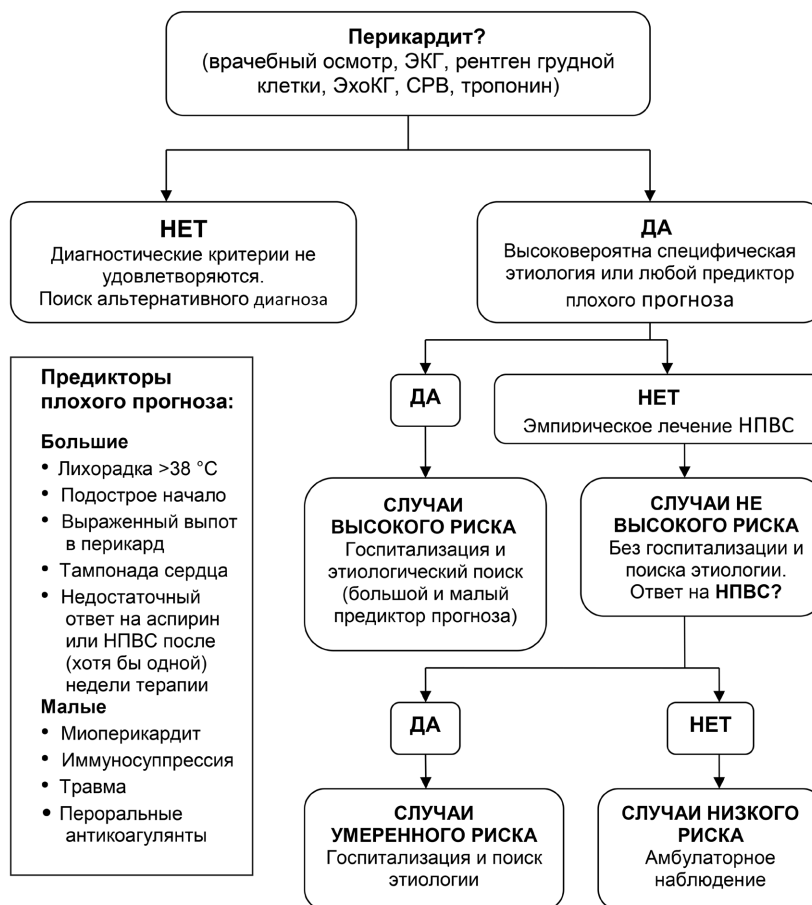


Рис. 4. Тактика ведения пациента с перикардитом

щих в инструкции по применению показание «перикардит», то вся медикаментозная терапия заболеваний перикарда считается «офф-лейбл» (off-label, использование лекарственных средств по показаниям, не утверждённым государственными регулирующими органами).

Этиологическая терапия проводится при верификации конкретной причины, а также с учетом эпидемиологической обстановки (высокая/низкая распространённость туберкулеза).

Терапия вирусных перикардитов проводится при выделении конкретного возбудителя:

– цитомегаловирусная инфекция – внутривенное введение гипериммуноглобулина (по 4 мл/кг 1 раз в сутки на 1-е, 4-е и 8-е сутки, а затем по 2 мл/кг на 12-е и 16-е сутки);

– вирус Коксаки – подкожное введение интерферона α и β (по 2,5 МЕ/м² поверхности тела, 3 раза в неделю);

– аденовирус и парвовирус В 19 – внутривенное введение иммуноглобулина (по 10 мг в течение 6–8 часов на 1-е и 3-и сутки терапии).

Основным препаратами для проведения патогенетической противовоспалительной терапии острого перикардита являются НПВС, в частности *аспирин* и *ибупрофен* в максимальных дозах, представленных в табл. 5. Однако дозы и длительность терапии должны быть скорректированы в соответствии с конкретной клинической ситуацией и риском развития побочных действий этих лекарственных средств. Предпочтение следует отдавать ибупрофену.

Таблица 5. Тактика противовоспалительной терапии при остром перикардите (ЕОК, 2015)

Препарат	Обычная доза	Длительность	Выход из терапии
Аспирин	750–1000 мг каждые 8 часов	1–2 недели	Снижать дозу по 250–500 мг каждые 1–2 недели
Ибупрофен	600 мг каждые 8 часов	1–2 недели	Снижать дозу по 200–400 мг каждые 1–2 недели
Колхицин	0,5 мг один раз в день (масса <70 кг) или 2 раза в день (≥70 кг)	3 месяца	Необязательно; альтернатива снизить дозу на 0,5 мг через день или на 0,5 мг каждый день (≥70 кг)

Колхицин может рассматриваться как дополнение к терапии НПВС для улучшения ответа на медикаментозную терапию, так и в монотерапии при возможности назначить НПВС. Примерно у 15–30 % пациентов с идиопатическим острым перикардитом, не получающих колхицин, развивается рецидивирующее течение заболевания и его затяжная форма, тогда как назначение колхицина снижает вероятность рецидивов в 2 раза.

Используются низкие дозы, подобранные по массе тела. Следует учитывать возможность рецидива при одномоментной или быстрой отмене колхицина.

Глюкокортикостероиды (ГКС) рассматривают как средство второй линии у пациентов с проти-

ЛЕЧЕНИЕ РЕЦИДИВИРУЮЩЕГО ПЕРИКАРДИТА. Наиболее частая причина рецидивов перикардита – недостаточное лечение первого эпизода.

Как и при остром перикардите, лечение рецидива при установленной причине начинают с этиотропного лечения.

Терапия первой линии подразумевает назначение двойной терапии – *аспирин или НПВС + колхицин* на фоне ограничения физических нагрузок (табл. 6) [2]. При недостаточной эффективности терапии первой линии добавляют препарат второй линии – *ГКС в низких или средних дозах* (преднизолон 0,2–0,5 мг/кг/сутки) *без отмены аспирина/НПВС и колхицина.*

Таблица 6. Дозы противовоспалительных препаратов, применяемых при рецидивирующем перикардите (Рекомендации ЕОК 2015 год)

Препарат	Обычная доза	Длительность	Выход из терапии
Аспирин	500–1000 мг каждые 6–8 часов (диапазон 1,5–4 г в день)	Недели-месяцы	Снижать дозу по 250–500 мг каждые 1–2 недели
Ибупрофен	600 мг каждые 8 часов (диапазон 1200–2400 мг)	Недели-месяцы	Снижать дозу по 200–400 мг каждые 1–2 недели
Индометацин	25–50 мг каждые 8 часов: начинать с минимальной дозы и тировать вверх, чтобы избежать головной боли и головокружения	Недели-месяцы	Снижать дозу по 25 мг каждые 1–2 недели
Колхицин	0,5 мг два раза или один раз в день при массе <70 кг или при непереносимости более высоких доз	Как минимум 6 месяцев	Необязательно; альтернатива снижать дозу на 0,5 мг через день или на 0,5 мг каждый день (≥70 кг)

вопоказаниями или при безуспешном применении препаратов первой линии. ГКС дают быстрый контроль симптомов, однако способствуют хроническому течению перикардита, большому риску рецидивов и побочных эффектов. Чаще эти препараты востребованы при перикардитах, ассоциированных с системными заболеваниями соединительной ткани, постперикардитомических синдромах, уремии, беременности или непереносимости НПВС. Эффективно внутривенное введение ГКС. Назначения ГКС следует избегать при инфекциях, в частности, бактериальных и туберкулезном перикардитах.

В случае риска хронизации, а также при риске лекарственной зависимости, прием ГКС сочетают с колхицином. Используемые дозы – 0,2–0,5 мг/кг в пересчете на преднизолон. Начальная доза сохраняется до разрешения симптомов или нормализации СРБ, затем постепенно снижается до отмены.

При неэффективности терапии второй линии переходят к терапии третьей линии, включающей азатиоприн 75–100 мг/сутки, анакинру (рекомбинантный антагонист рецепторов ИЛ-1β), внутривенное введение иммуноглобулинов, реже – другие иммуносупрессивные препараты.

Перикардиотомия как терапия четвертой линии может быть рассмотрена после тщательной оценки причин безуспешности медикаментозной терапии.

Выход из терапии. После получения полного ответа на лечение (исчезновение симптомов заболевания и нормализация СРБ), постепенно отменяются препараты одного класса (ГКС – табл. 7). При возобновлении симптомов перикардита на фоне снижения дозы, необходимо вернуться к последней дозе, на фоне которой удалось добиться подавления клинических проявлений, и продолжать ее прием в течение 2–3 недель. Только после этого можно возобновить попытки дальнейшего снижения дозы ГКС.

Таблица 7. Выход из дозирования кортикостероидов (по дозам для преднизолона)

Начальная доза 0,25–0,50 мг/кг/сутки	Снижение дозы
>50 мг	10 мг в день каждые 1–2 недели
50–25 мг	5–10 мг в день каждые 1–2 недели
25–15 мг	2,5 мг в день каждые 2–4 недели
<15 мг	1,25–2,5 мг в день каждые 2–6 недели

После отмены преднизолона переходят к отмене НПВС и только затем постепенно отменяется колхицин (в наиболее сложных случаях, несколько месяцев). Рецидивы возможны после отмены каждого препарата.

ПЕРИКАРДИТ С ВОВЛЕЧЕНИЕМ МИОКАРДА (МИОПЕРИКАРДИТ)

Диагноз «миоперикардита» может быть установлен, если имеются критерии острого перикардита (боль в грудной клетке в сочетании с другими признаки перикардита: шумы, элевация ST, выпот в полость перикарда), а также повышены маркеры повреждения миокарда (тропонин, КФК-МВ) без новой локальной или диффузной недостаточности левого желудочка по данным ЭхоКГ или МРТ.

Выявление нового очагового или диффузного снижения функции ЛЖ у пациентов с повышенными биомаркерами миокарда и клиническими признаками острого перикардита, напротив, указывает на преобладание миокардита с вовлечением перикарда («перимиокардит»).

Пациенты с подозрением на миоперикардит нуждаются в госпитализации с целью уточнения диагноза, мониторинга и для проведения дифференциальной диагностики с острым коронарным синдромом. Ведение этих пациентов практически такое же, как и при перикардите. Всем пациентам с миоперикардитом рекомендуется покой и исключение любой физической активности свыше обычных бытовых нагрузок. В отличие от изолированного перикардита, наличие или подозрение на вовлечение в патологический процесс миокарда требует прекращения физических упражнений как минимум на 6 месяцев от начала заболевания.

Эмпирическая противовоспалительная терапия (аспирин 1500–3000 мг/сутки) или НПВС (ибупрофен 1200–2400 мг/сутки или индометацин 75–150 мг/сутки) обычно назначается при боли в грудной клетки. Кортикостероиды используются в качестве терапии второй линии при противопоказаниях, непереносимости или неэффективности аспирина/НПВС. Сегодня недостаточно данных, чтобы рекомендовать применение кол-

хицина при миоперикардите. Прогноз у пациента с миоперикардитом как правило благоприятный.

ИСХОДЫ И ПРОГНОЗ У большинства пациентов с острым перикардитом (если предполагается вирусный или идиопатический перикардит) благоприятный долгосрочный прогноз, при специфическом перикардите прогноз хуже.

При остром идиопатическом перикардите *тампонада сердца* развивается редко и гораздо чаще при специфическом основном заболевании (злокачественные опухоли, туберкулез или гнойный перикардит).

Риск развития *констриктивного перикардита* расценивается как низкий для идиопатического и предполагаемого вирусного перикардита (<1%), средний для аутоиммунного, иммуноопосредованного и паранеопластического перикардита (2–5%), высокий для бактериального, особенно, гнойного и перикардита туберкулезной этиологии (20–30%). [0]

Литература

1. Белов Б. С. Перикардиты в практике ревматолога ПМЖ. 2006,25:1810–1814.
2. 2015 ESC guidelines for the diagnosis and management of pericardial diseases. Eur.Heart J.2015
3. Seferović P. M., Ristić A. D., Maksimović R., et al. Pericardial syndromes: an update after the ESC guidelines 2004. Heart Fail Rev 2013;18:255–266.; Dudzinski D. M., Mak G. S., Hung J. W. Pericardial diseases. Curr Probl Cardiol 2012;37:75–118.
4. Гуревич М. А. Вопросы систематизации, диагностики и консервативной терапии перикардитов «РМЖ» № 9 2016 г. стр. 539–544.
5. Kytö V., Sipilä J., Rautava P. Clinical profile and influences on outcomes in patients hospitalized for acute pericarditis. Circulation. 2014;130:1601–1606
6. Maisch B., Seferović P. M., Ristić A. D., et al. Guidelines on the diagnosis and management of pericardial diseases executive summary: the Task Force on the Diagnosis and Management of Pericardial Diseases of the European Society of Cardiology. Eur Heart J 2004;25:587–610.
7. Imazio M., Brucato A., Cemin R., et al. A randomized trial of colchicine for acute pericarditis. N Engl J Med 2013;369:1522–1528
8. Imazio M., Bobbio M., Cecchi E., et al. Colchicine as first-choice therapy for recurrent pericarditis: results of the CORE (COlchicine for REcurrent pericarditis) trial. Arch Intern Med 2005;165:1987–1991.
9. Демин А. А., Дробышева В. П. Болезни перикарда. Российский кардиологический журнал 2016, 1 (129): 90–98.
10. Cantarini L., Lucherini O. M., Brucato A., et al. Clues to detect tumor necrosis factor receptor-associated periodic syndrome (TRAPS) among patients with idiopathic recurrent acute pericarditis: results of a multicentre study. Clin Res Cardiol 2012;101:525–531.
11. Rigante D., Cantarini L., Imazio M., et al. Autoinflammatory diseases and cardiovascular manifestations. Ann Med 2011;43:341–346.

Поступила 1.11.2018 г.