

Э. В. Могилевец<sup>1</sup>, П. В. Гарелик<sup>1</sup>, Л. Ф. Васильчук<sup>2</sup>, А. В. Черний<sup>2</sup>

## ЭМБОЛИЗАЦИЯ СЕЛЕЗЕНОЧНОЙ АРТЕРИИ В СОБСТВЕННОЙ МОДИФИКАЦИИ У ПАЦИЕНТОВ С КРОВОТЕЧЕНИЕМ ИЗ ВАРИКОЗНО РАСШИРЕННЫХ ВЕН ДНА ЖЕЛУДКА ВСЛЕДСТВИЕ СЕГМЕНТАРНОЙ ПОРТАЛЬНОЙ ГИПЕРТЕНЗИИ

УО «Гродненский государственный медицинский университет»<sup>1</sup>,  
УЗ «Гродненская университетская клиника»<sup>2</sup>

По-прежнему нет единой точки зрения относительно выбора наиболее эффективного метода лечения левосторонней портальной гипертензии, вследствие сложностей в организации набора групп пациентов для контролируемых исследований по данной тематике.

**Цель.** Предварительный анализ результатов выполнения рентгенэндоваскулярной эмболизации селезеночной артерии в собственной модификации у пациентов с левосторонней портальной гипертензией.

**Материалы и методы.** Рентгенэндоваскулярная эмболизация селезеночной артерии в собственной модификации выполнена троим пациентам (все мужского пола) в возрасте от 46 до 59 лет после очередного повторного эпизода кровотечения из варикозно расширенных вен дна желудка (от 2 до 3 рецидивов) вследствие левосторонней портальной гипертензии на фоне хронического рецидивирующего панкреатита. Отличительным моментом нашей модификации рентгенэндоваскулярную парциальную эмболизацию проксимального сегмента селезеночной артерии являлось, то, что критерием прекращения процесса редукции кровотока по селезеночной артерии являлась эндоскопическая констатация факта достижения надежного гемостаза.

**Результаты и обсуждение.** Все пациенты успешно перенесли операцию. Двое пациентов были переведены после операции в отделение хирургической панкреатологии, гепатологии и трансплантации. В одном наблюдении потребовалось нахождение после операции в отделении реанимации в течение четырех суток вследствие тяжести дооперационной кровопотери. Время пребывания в стационаре в послеоперационном периоде составило (Me [min; max]) – 7 [6; 7] суток. В течение послеоперационного наблюдения за указанными пациентами за период от 22 до 60 месяцев рецидивов кровотечений из ВРВЖ отмечено не было. У всех пациентов при эндоскопическом исследовании через год отмечена регрессия степени расширения ВРВЖ.

**Выводы.** Представленный в статье способ РЭСА позволяет эффективно достигнуть надежного гемостаза при кровотечении из варикозно расширенных вен дна желудка у пациентов с левосторонней портальной гипертензией при сохранении кровотока по селезеночной артерии, достаточного для минимизации риска развития тотального некроза и абсцесса селезенки, некротических изменений дна желудка и хвоста поджелудочной железы. Следует отметить технологичность и воспроизводимость оперативного вмешательства, его эффективность и безопасность. Целесообразным является дальнейшее проведение исследований эффективности методики в рандомизированных контролируемых исследованиях.

**Ключевые слова:** хронический панкреатит, левосторонняя портальная гипертензия, варикозно расширенные вены желудка, рентгенэндоваскулярная эмболизация селезеночной артерии, эзофагогастродуоденоскопия.

E. V. Mahiliavets, P. V. Harelik, L. F. Vasilchuk, A. V. Cherniy

## SPLenic ARTERY EMBOLIZATION IN OUR OWN MODIFICATION IN PATIENTS WITH SEGMENTAL PORTAL HYPERTENSION AND BLEEDING FROM VARICES OF THE GASTRIC FUNDUS

*There is still no single point of view regarding the choice of the most effective method for treating left-sided portal hypertension, due to the difficulties in organizing the recruitment of patient groups for controlled studies on this topic.*

**Aim.** Preliminary analysis of the results of performing endovascular embolization of the splenic artery in our own modification in patients with left-sided portal hypertension.

**Materials and methods.** Endovascular embolization of the splenic artery in our own modification was performed in three patients with chronic recurrent pancreatitis and left-sided portal hypertension (all males) aged 46 to 59 years after a repeated episode of bleeding from varices of the gastric fundus (2 to 3 relapses). A distinctive feature of our modification of X-ray endovascular partial embolization of the proximal segment of the splenic artery was that the criterion for stopping the process of reducing blood flow through the splenic artery was endoscopic confirmation of the fact of achieving reliable hemostasis.

**Results and discussion.** All patients underwent successful surgery. Two patients were transferred after surgery to the Department of Surgical Pancreatology, Hepatology and Transplantation. In one case, it was required to stay in the intensive care unit for four days after surgery due to the severity of preoperative blood loss. The time spent in hospital in the postoperative period was (Me [min; max]) – 7 [6; 7] days. During the postoperative observation of these patients for the period from 22 to 60 months, no recurrence of bleeding from gastric varices was noted. In all patients, endoscopic examination after a year showed regression of the degree of expansion of gastric varices.

**Conclusions.** The method of endovascular embolization of the splenic artery presented in the article makes it possible to effectively achieve reliable hemostasis in bleeding from varices of the fundus of the stomach in patients with left-sided portal hypertension while maintaining blood flow through the splenic artery sufficient to minimize the risk of developing total necrosis and abscess of the spleen, necrotic changes in the fundus of the stomach and pancreas

The reproducibility of the surgical intervention, its effectiveness and safety should be noted. It is advisable carry out further studies of the effectiveness of the technique in randomized controlled trials.

**Key words:** chronic pancreatitis, left-sided portal hypertension, gastric varicose veins, X-ray endovascular embolization of the splenic artery, esophagogastroduodenoscopy.

Сегментарная (левосторонняя) портальная гипертензия вследствие тромбоза селезеночной вены, обусловленного панкреатитом, является приобретенным вариантом коллатерального кровообращения в системе воротной вены, влияющим на принятие решения во время операции на поджелудочной железе. Также важным аспектом является риск развития кровотечений, ассоциированных с развившейся левосторонней портальной гипертензией. При проведении метаанализа по данной проблематике установлено, что спленомегалия выявляется у 51,9% пациентов. Варикозное расширение вен пище-

вода и желудка (ВРВПЖ) диагностируется в 53% случаев, при этом доля пациентов с варикозным расширением вен желудка (ВРВЖ) составляет 77,3%. Общая частота развития кровотечений составляет 12,3% [1].

В качестве метода первой линии терапии кровотечений из ВРВЖ рекомендовано применение эндоскопической терапии с использованием цианоакрилатов. Данная методика показала высокую эффективность во многих исследованиях. Однако для ВРВЖ, обусловленных левосторонней портальной гипертензией на фоне тромбоза селезеночной вены, данный вид лечения является не столь

эффективным. В качестве основного метода хирургического вмешательства для этой категории пациентов большинство авторов рекомендуют использовать спленэктомию. Альтернативным вариантом является эмболизация селезеночной артерии [2, 3, 4].

По-прежнему нет единой точки зрения относительно выбора наиболее эффективного метода лечения левосторонней портальной гипертензии, вследствие сложностей в организации набора групп пациентов для контролируемых исследований по данной тематике. Нелегким является для клинициста быстрое принятие решения в ходе диагностических и лечебных мероприятий, проводимых данной категории пациентов. В связи с этим, представляется актуальным представление в печати клинического опыта лечения пациентов с портальной гипертензией.

**Целью данной публикации** явился предварительный анализ результатов выполнения рентгенэндоваскулярной эмболизации селезеночной артерии в собственной модификации у пациентов с левосторонней портальной гипертензией.

### Материалы и методы

В УЗ «Гродненская областная клиническая больница» были переведены трое пациентов (все мужского пола) в возрасте от 46 до 59 лет из хирургических отделений районных больниц Гродненской области после очередного повторного эпизода кровотечения из варикозно расширенных вен дна желудка (от 2 до 3 рецидивов) вследствие левосторонней портальной гипертензии на фоне хронического рецидивирующего панкреатита. Этиологическим фактором развития хронического панкреатита во всех случаях был алкоголь. На районном уровне всем пациентам выполнялась эндоскопическое склерозирование ВРВЖ, устанавливался зонд-обтуратор Блекмора, проводилась консервативная гемостатическая терапия, переливание эритроцитарной массы, 1 пациенту выполнялась операция Пациоры, однако кровотечение из ВРВЖ рецидивировало, в связи с чем, осу-

ществлялся перевод на следующий уровень оказания хирургической помощи. В предоперационном периоде пациентам выполнялись общий анализ крови, общий анализ мочи, биохимический анализ крови, RW, коагулограмма, определение группы крови и Rh фактора, электрокардиография, осмотр терапевта по показаниям, ультразвуковое исследование органов брюшной полости, фиброэзофагогастродуоденоскопия (ФЭГДС), компьютерная томография органов брюшной полости с ангиоусилением для оценки коллатерального порто-кавального и каво-кавального венозного кровотока.

На стационарном этапе использовались кристаллоиды для восстановления водно-электролитного баланса, с целью коррекции функционирования системы гемостаза после оценки коагулограммы и тромбоэластографии по показаниям выполнялось переливание однокрупной свежезамороженной плазмы.

Рентгенэндоваскулярная эмболизация селезеночной артерии в собственной модификации у пациентов с левосторонней портальной гипертензией выполнялась после обязательного оформления информированного согласия одобренного биоэтическим комитетом УЗ «Гродненская областная клиническая больница».

### Результаты

Под местной анестезией в общую бедренную артерию справа ретроградно устанавливался интрадьюсер INPUT 8 Fr – 11 см Medtronic. Через него направляющим ангиографическим катетером Renal-Femoral 8 Fr 55 см Medtronic селективно катетеризировался чревный ствол. Выполнялась ангиография (рисунок 1).

Ангиографическим катетером Super Torgue PLUS 5,2 Fr 1-5 см Cordis селективно катетеризировалась селезеночная артерия, через него производилась эмболизация проксимального сегмента селезеночной артерии до редукции магистрального кровотока (рисунки 2, 3).

Отличительным моментом нашей модификации рентгенэндоваскулярную парциаль-



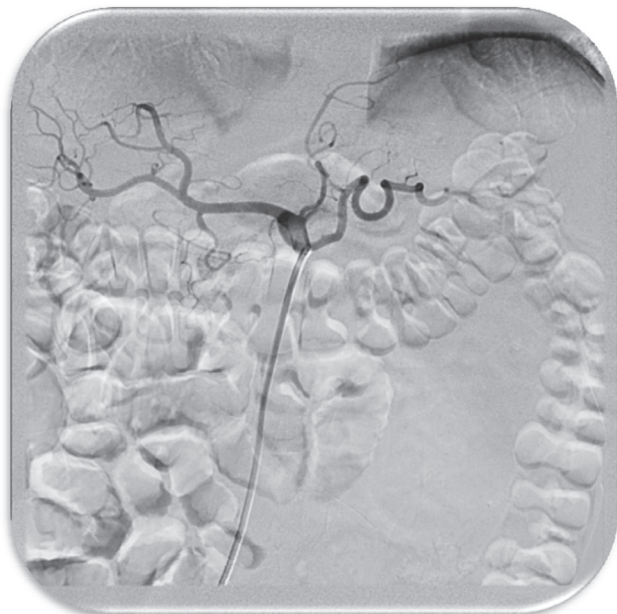

Рис. 1. Катетеризация чревного ствола

ную эмболизацию проксимального сегмента селезеночной артерии являлось, то, что одновременно выполняли ФЭГДС исследование, при котором визуализировали источник кровотечения, и в случае констатации факта достижения надежного гемостаза прекращали процесс редукции кровотока по селезеночной артерии (прекращали дальнейшую установку спиралей).

На данный этап операции получен патент на изобретение Национального центра интеллектуальной собственности Республики Беларусь №23167 «Способ остановки кровотечения из варикозно расширенных вен дна желудка у пациентов с левосторонней портальной гипертензией», выданное [5].

Удалялся направляющий катетер. Интрадьюсер фиксировался к коже. Рана после пункции обрабатывалась антисептиком и укрывалась асептической повязкой. Для выполнения эндоваскулярного вмешательства использовалось контрастное вещество Оптирей-350.

В послеоперационном периоде проводилась антибактериальная, терапия, рациональная анальгезия с исключением нестероидных противовоспалительных средств, восстановление водно-электролитного обмена, коррекция параметров системы гемостаза, при не-

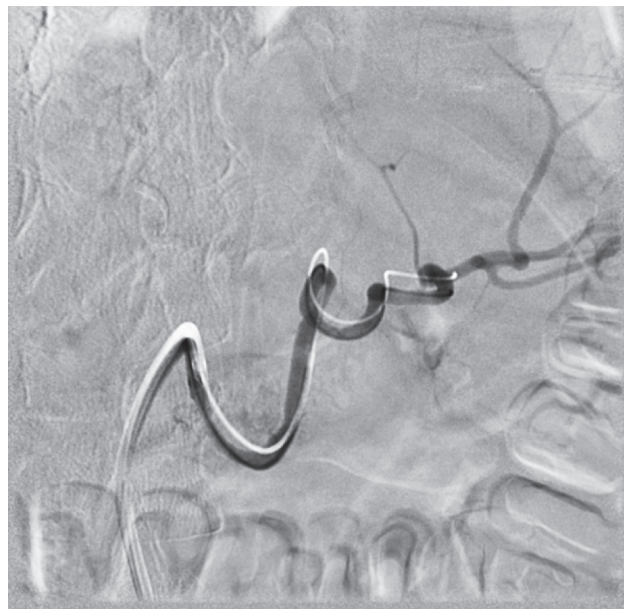

Рис. 2. Выполнение эмболизации проксимального сегмента селезеночной артерии

обходимости заместительное переливание эритроцитарной массы. Пероральный прием жидкости разрешался на первые послеоперационные сутки с постепенным наращиванием ее объема и расширением диеты. Все пациенты госпитализировались через год для прохождения углубленного клинического обследования, в дальнейшем проходили обследование амбулаторно.

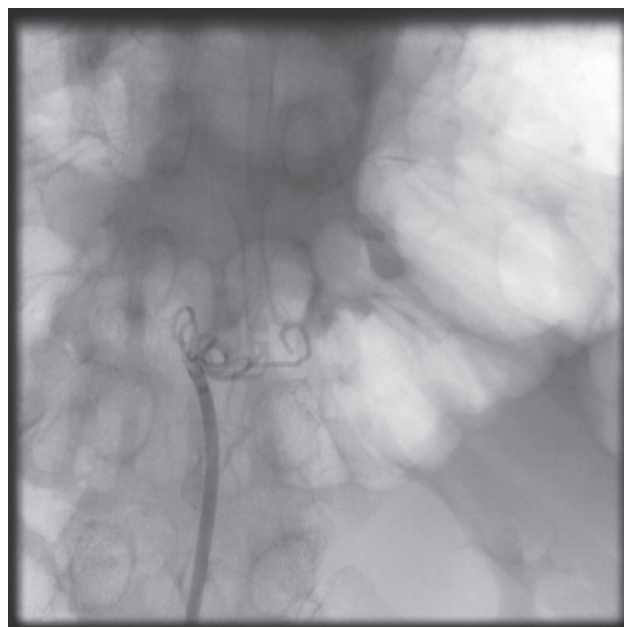


Рис. 3. Достигнута редукция магистрального кровотока

Таблица 1. Характеристика пациентов, перенесших рентгенэндоваскулярную эмболизацию селезеночной артерии

Пациент	Пол/ возраст	Этиология / продолжительность хронического панкреатита	Количество эпизодов кровотечений из ВРВЖ до операции / способы остановки и вторичной профилактики кровотечений до операции	Причина левосторонней портальной гипертензии	Послеоперационный период
1	м/ 46	Алкоголь / 5 лет до операции РЭСА, за 3 года до РЭСА выполнялся панкреатоцисто- гастроанастомоз	2/ Зонд Блекмора, эндоскопическое склерозирование ВРВП	Хроническая киста хвоста ПЖЖ, тромбоз СВ	Эпизодов кровотечения из ВРВЖ не было, период наблюдения составляет 60 месяцев
2	м/ 59	Алкоголь/ 10 лет до операции	3/ Зонд Блекмора, эндоскопическое склерозирование ВРВП, операция М. Д. Пациоры	Хроническая киста тела ПЖЖ, тромбоз СВ	Эпизодов кровотечения из ВРВЖ не был, период наблюдения составляет 39 месяцев
3	м/ 54	Алкоголь/ 8 лет до операции	2/ Зонд Блекмора, эндоскопическое склерозирование ВРВП	Хроническая киста хвоста ПЖЖ, тромбоз СВ	Эпизодов кровотечения из ВРВЖ не было, период наблюдения составляет 22 месяца

В таблице 1 отражена характеристика пациентов, анамнез и послеоперационные исходы. Все пациенты успешно перенесли операцию. Два пациента были переведены после операции в отделение хирургической панкреатологии, гепатологии и трансплантации. В одном наблюдении потребовалось нахождение после операции в отделении реанимации в течение четырех суток вследствие тяжести дооперационной кровопотери. Пероральный прием жидкости назначался на первые сутки с постепенным расширением диеты. Время пребывания в стационаре в послеоперационном периоде составило (Me [min; max]) – 7 [6; 7] суток. В течение послеоперационного наблюдения за указанными пациентами за период от 22 до 60 месяцев рецидивов кровотечений из ВРВЖ отмечено не было. У всех пациентов при эндоскопическом исследовании через год отмечена регрессия степени расширения ВРВЖ, спадение вен при инфляции воздуха через канал эндоскопа.

**Обсуждение.** Левосторонняя портальная гипертензия относится к редкому типу внепеченочной портальной гипертензии, развивающемуся вследствие обструкции или стеноза селезеночной вены [6].

При левосторонней портальной гипертензии отток крови от селезенки изменяет свое направление в сторону коллатералей с более низким давлением, таких как короткие желудочные вены, левая желудочная вена и желудочно-сальниковые вены. В большинстве случаев левосторонняя портальная гипертензия длительное время протекает клинически бессимптомно, но данная патология чревата развитием желудочно-кишечных кровотечений из желудочных вариксов в ряде случаев в сочетании с пищеводным варикозом [6, 7].

Наиболее частыми этиологическими причинами левосторонней портальной гипертензии являются заболевания поджелудочной железы, включая хронический панкреатит, ложные кисты и опухоли поджелудочной железы. К другим причинам относятся ятроген-

ные травмы либо резекции с реконструкцией селезеночной вены во время хирургических операций, а также ее инфильтрация опухолью толстой кишки [8–12].

Необходимо отметить, что эндоскопические методики считаются методом спасительной терапии при массивном кровотечении из варикозно расширенных вен желудка, но ассоциируется с высокой частотой рецидивирования [13–15].

Среди методов лечения при данной патологии в качестве радикального варианта рассматривается резекция первичного субстрата вызывающего обструкцию либо инфильтрацию [16].

В тоже время большое количество пациентов с поздними стадиями злокачественных заболеваний не являются кандидатами на хирургические методы лечения. К другим методам лечения относятся такие операции как спленэктомия, эмболизация селезеночной артерии, эндоваскулярная реканализация селезеночной вены и эндоскопическое воздействие на варикозно расширенные вены желудка [7, 13].

Селезенка играет важную роль в регуляции работы иммунной системы, ее удаление может привести к иммунодефициту [17, 18].

Имеются данные о том, что спленэктомия не только ведет к увеличению тяжести хирургической травмы, но также вызывает такие осложнения как бактериальные инфекции, частота которых ниже после эмболизации селезеночной артерии [17, 19, 20]. Специфическим осложнением спленэктомии является формирование панкреатических фистул [21, 22].

Имеются многочисленные сообщения об эффективности эмболизации селезеночной артерии в качестве альтернативы спленэктомии при кровотечениях из варикозно расширенных вен желудка при обструкции селезеночной вены, в которых обсуждается анатомические варианты кровоснабжения селезенки, техническая сторона вмешательства и их влияние на результаты операции [23–28].

Наряду с преимуществами малоинвазивной рентгенэндоваскулярной эмболизации селезеночной артерии, данному вмешательству в ряде случаев также присуще развитие таких осложнений как формирование инфарктов, кист и абсцессов селезенки. При этом большинстве своем данные осложнения развивались после выполнения дистального типа технического исполнения эмболизации. Грозным осложнением вмешательства может стать развитие некротизирующего панкреатита. Менее серьезными осложнениями считаются развитие содружественного левостороннего плеврита, гипертермии, миграции спиралей [29–36]. Описывается случай рассасывания селезенки, выявленной по данным компьютерной томографии в послеоперационном периоде после рентгенэндоваскулярной эмболизации селезеночной артерии по поводу травмы селезенки [37].

Таким образом, представленный в статье способ рентгенэндоваскулярной проксимальной эмболизации селезеночной артерии в собственной модификации у пациентов с левосторонней портальной гипертензией позиционируется авторами, как пособие, позволяющее эффективно достигнуть надежного гемостаза при кровотечении из варикозно расширенных вен дна желудка у пациентов с левосторонней портальной гипертензией при сохранении кровотока по селезеночной артерии, достаточного для минимизации риска развития тотального некроза и абсцесса селезенки, некротических изменений дна желудка и хвоста поджелудочной железы.

Данная методика представляется действенной альтернативой спленэктомии, особенно для пациентов с высоким операционным риском: с выраженной сопутствующей патологией, в тяжелом состоянии, после неоднократно рецидивирующих кровотечений из ВРВЖ и перенесенных неэффективных эндоскопических и оперативных попыток их остановки.

На основании предварительного анализа непосредственных и отдаленных результатов применения рентгенэндоваскулярной



эмболизации селезеночной артерии в собственной модификации у пациентов с левосторонней портальной гипертензией в клинике следует отметить технологичность и воспроизводимость оперативного вмешательства,

его эффективность и безопасность. Целесообразным является дальнейшее проведение исследований эффективности методики в рандомизированных контролируемых исследованиях.

## Литература

1. *Natural History of Pancreatitis-Induced Splenic Vein Thrombosis: A Systematic Review and Meta-Analysis of Its Incidence and Rate of Gastrointestinal Bleeding* / J. R. Butler [et al.] // *HPB (Oxford)*. – 2011. – Vol. 13, N 12. – P. 839–845.
2. *Repeated Pancreatitis-Induced Splenic Vein Thrombosis Leads to Intractable Gastric Variceal Bleeding: A Case Report and Review* / Shan-Hong Tang [et al.] // *World J Clin Cases*. – 2015. – Vol. 3, N 10. – P. 920–925.
3. *Left-Sided Portal Hypertension: A Sinister Entity* / A. Fernandes [et al.] // *GE Port J Gastroenterol*. – 2015. – Vol. 22, N 6. – P. 234–239.
4. *Sinistral portal hypertension: clinical features and surgical treatment of chronic splenic vein occlusion* / L. Wang [et al.] // *Med Princ Pract*. – 2012. – Vol. 21, N 1. – P. 20–23.
5. *Способ остановки кровотечения из варикозно расширенных вен дна желудка у пациентов с левосторонней портальной гипертензией* / Э. В. Могилевец // пат. 23167 Респ. Беларусь, МПК А 61В 17/00 / №а20170369; заявл. 02.10.2017; опубл. 30.10.2020 // Афіцыйны бюл. / Нац. цэнтр інтэлектуал. уласнасці. – 2020. – № 5. – С. 49–50.
6. *Left-sided portal hypertension* / S. Köklü [et al.] // *Digestive Diseases and Sciences*. – 2007. – Vol. 52, N 5. – P. 1141–1149.
7. *Transjugular endovascular recanalization of splenic vein in patients with regional portal hypertension complicated by gastrointestinal bleeding* / X. Luo [et al.] // *CardioVascular and Interventional Radiology*. – 2014. – Vol. 37, N 1. – P. 108–113.
8. *Retrospective evaluation of risk factors of post-operative varices after pancreaticoduodenectomy with combined portal vein resection* / Shihara M. [et al.] // *Pancreatology*. – 2020. – Vol. 20, N 3. – P. 522–528.
9. *Zadrozny, D. Left-side portal hypertension as a clinical problem* / D. Zadrozny // *Wiad Lek*. – 1999. – Vol. 52, N 9–10. – P. 494–9.
10. *Sinistral portal hypertension after pancreaticoduodenectomy with splenic vein ligation* / Y. Ono [et al.] // *Br J Surg*. – 2015. – Vol. 102, N 3. – P. 219–28.
11. *Isolated gastric varices resulting from iatrogenic splenic vein occlusion: report of a case* / S. Tsuchida [et al.] // *Surgery Today*. – 2003. – Vol. 33, N 7. – P. 542–544.
12. *Hodgkin's lymphoma of colon: an unusual cause of isolated splenic vein obstruction* / Indian V. Seenu [et al.] // *Journal of Gastroenterology*. – 1994. – Vol. 13, N 2. – P. 70–71.
13. *Weber, S. M. Splenic vein thrombosis and gastrointestinal bleeding in chronic pancreatitis* / S. M. Weber, L. F. Rikkers // *World Journal of Surgery*. – 2003. – Vol. 27, N 11. – P. 1271–1274.
14. *Report of 24 left-sided portal hypertension cases: a single-center prospective cohort study* / S. Köklü [et al.] // *Digestive Diseases and Sciences*. – 2005. – Vol. 50, N 5. – P. 976–982.
15. *Trans-splenic embolization plus partial splenic embolization for management of variceal bleeding due to left-sided portal hypertension* / R. Gandini [et al.] // *Digestive Diseases and Sciences*. – 2018. – Vol. 63, N 1. – P. 264–267.
16. *Tzeng, Y.-D. T. An unusual cause of haematemesis: left-sided portal hypertension due to a large pancreatic tumour* / Y.-D. T. Tzeng, S.-I. Liu, C.-C. Tsai // *Digestive and Liver Disease*. – 2012. – Vol. 44, N 6. – P. e12.
17. *Post-splenectomy infections in chronic schistosomiasis as a consequence of bacterial translocation* / Lima K. M. [et al.] // *Rev Soc Bras Med Trop*. – 2015. – Vol. 48. – P. 314–320.
18. *Spleen: A new role for an old player?* / G. Tarantino [et al.] // *World J Gastroenterol*. – 2011. – Vol. 17. – P. 3776–3784.
19. *Leone, G. Bacterial Infections Following Splenectomy for Malignant and Nonmalignant Hematologic Diseases* / G. Leone, E. Pizzigallo // *Mediterr J Hematol Infect Dis*. – 2015. – Vol. 7. – P. e2015057.
20. *Splenic Artery Embolization Versus Splenectomy: Analysis for Early In-Hospital Infectious Complications and Outcomes* / A. Aiolfi [et al.] // *J Trauma Acute Care Surg*. – 2017. – Vol. 83, N 3. – P. 356–360.
21. *Laparoscopic versus open splenectomy and esophagogastric devascularization for bleeding varices or severe hypersplenism: a comparative study* / C. Zhe [et al.] // *J Gastrointest Surg*. – 2013. – Vol. 17. – P. 654–659.
22. *Therapeutic effects of laparoscopic splenectomy and esophagogastric devascularization on liver cirrhosis and portal hypertension in 204 cases* / Z. Cheng [et al.] // *J Laparoendosc Adv Surg Tech A*. – 2014. – Vol. 24. – P. 612–616.

23. Severe Gastric Variceal Bleeding Successfully Treated by Emergency Splenic Artery Embolization / S. Sankararaman [et al.] // *Pediatr Int.* – 2013. – Vol. 55, N 3. – P. e42–5.
24. *Splenic Artery Embolization in a Woman With Bleeding Gastric Varices and Splenic Vein Thrombosis: A Case Report* / B. Saugel [et al.] // *J Med Case Rep.* – 2010. – Vol. 4, P. 247.
25. *Gastric varices with splenic vein occlusion treated by splenic arterial embolization* / T. Sato [et al.] // *J Gastroenterol.* – 2000. – Vol. 35, N4. – P. 290–5.
26. *Splenic Arterial Embolization in the Treatment of Severe Portal Hypertension Due to Pancreatic Diseases: The Primary Experience in 14 Patients* / Q. Wang [et al.] // *Cardiovasc Intervent Radiol.* – 2016. – Vol. 39, N 3. – P. 353–358.
27. *Splenic Arterial Interventions: Anatomy, Indications, Technical Considerations, and Potential Complications* / D. C. Madoff [et al.] // *Radiographics.* – 2005. – Suppl 1. – P. 191–211.
28. *The Importance of the Anatomy of the Splenic Artery and Its Branches in Splenic Artery Embolisation* / M Sindel [et al.] // *Folia Morphol (Warsz).* – 2001. – Vol. 60, N 4. – P. 333–336.
29. *Complications Arising From Splenic Artery Embolization: A Review of an 11-year Experience* / A. P. Ekeh [et al.] // *Am J Surg.* – 2013. – Vol. 205, N 3. – P. 250–254.
30. *Splenic Abscess After Splenic Blunt Injury Angioembolization* / D. Tartaglia [et al.] // *Ann Ital Chir.* – 2014. – Vol. 3, N85. – P. S2239253X1402297X.
31. *Necrosis of the Tail of Pancreas Following Proximal Splenic Artery Embolization* / P. Talving [et al.] // *J Surg Case Rep.* – 2016. – Vol. 5. – P. rjw087.
32. *Acute Necrotizing Pancreatitis Following Splenic Artery Embolization* / A. Khurana [et al.] // *Trop Gastroenterol.* – 2011. – Vol. 32, N 3. – P. 226–229.
33. *Acute necrotizing pancreatitis following inadvertent extensive splenic artery embolisation for trauma* / R. L. Hamers [et al.] // *Br J Radiol.* – 2009. – Vol. 82, N 973. – P. e11–14.
34. *Jonson, N. Delayed Presentation of Perisplenic Abscess Following Arterial Embolization* / N. Johnson, M. Cevasco, R. Askari // *Int J Surg Case Rep.* – 2013. – Vol. 4, N 1. – P. 108–111.
35. *Management of Splenic Abscess After Splenic Arterial Embolization in Severe Acute Pancreatitis: A 5-Year Single-Center Experience* / G. Li [et al.] // *Gastroenterol Res Pract.* – 2019. – P. 6069179.
36. *Intra-arterial Ampicillin and Gentamicin and the Incidence of Splenic Abscesses Following Splenic Artery Embolization: A 20-year Case Control Study* / J. J. Bundy [et al.] // *Clin Imaging.* – 2019. – Vol. 54. – P. 6–11.
37. *Splenic Liquefaction After Splenic Artery Embolization* / Byung Hee Kang // *Acute Crit Care.* – 2019. – Vol. 34, N 1. – P. 92–94.

Поступила 04.02.2021 г.