

ПРИМЕНЕНИЕ 3D-ПЕЧАТИ В ДИАГНОСТИКЕ И ЛЕЧЕНИИ ЗАБОЛЕВАНИЙ СЕРДЕЧНО-СОСУДИСТОЙ СИСТЕМЫ

ФГАУ «Военный инновационный технополис «ЭРА», г. Анапа, Россия¹,
ФГБВОУ ВО «Военно-медицинская академия имени С. М. Кирова», г. Санкт-Петербург, Россия²,
Военно-медицинский факультет в УО «Белорусский государственный медицинский университет»³

Усовершенствованные методы визуализации предоставляют необходимую анатомическую и пространственную информацию о пациентах со сложными заболеваниями сердца. Двумерное изображение может быть ограничено в полноте отображения истинных трехмерных отношений. Применение технологии 3D-печати расширило возможности создания физических моделей, которые преодолевают ограничения 2D-экрана. Многие исследователи сообщают об использовании 3D-печати с целью предоперационного планирования для пациентов с различными причинами сердечной недостаточности. В этой статье рассматриваются инновационные применения этой технологии для создания персонализированных моделей с целью повышения качества лечения пациентов.

Ключевые слова: 3D-печать, компьютерная томография сердца, магнитно-резонансная томография сердца, сердечная недостаточность.

R. S. Sokurenko, D. S. Alentiev, D. A. Stepanov, I. V. Rudchenko, V. V. Tyrenko, A. S. Rudoi

3D PRINTING IN DIAGNOSIS AND TREATMENT OF CARDIOVASCULAR DISEASES (LITERATURE REVIEW)

Improved visualization methods provide the necessary anatomical and spatial information in patients with complex cardiac anomalies. 2-dimensional imaging may be limited in its representation of true 3-dimensional relationships. The use of 3D printing has expanded the possibilities of creating physical models that overcome the limitations of the 2D screen. Many researchers have reported on the use of 3D printing for preoperative planning in patients with different causes of heart failure. This article aims to review the innovative uses of this technology in creating individualized models to improve the quality of treatment.

Key words: 3D printing, cardiac CT, cardiac MRI, heart failure.

Причины сердечной недостаточности (СН) как среди детей, так и среди взрослого населения многочисленны, сложны и многофакторны [30]. Методы лечения СН включают консервативные, транскатетерные и хирургические вмешательства. Технология трехмерной (3D) печати все чаще используется в качестве передовой технологии визуализации, с помощью которой могут быть созданы уникальные, персонализированные модели для конкретного пациента, с целью практического изучения перед катетерным или хирургическим вмешательством у пациентов с СН. В этом обзоре подчеркивается роль 3D-печати для предоперационного планирования для пациентов с широким спектром патологий, приводящих к СН (рис. 1).

Применение 3D-печати в медицине

Хотя 3D-печать, также известная как аддитивное производство или быстрое прототипирование, используется в других отраслях уже более 30 лет, медицинская 3D-печать стала более распространенной в последние 5–10 лет. Экспоненциальный рост его популярности был связан главным образом с исполь-

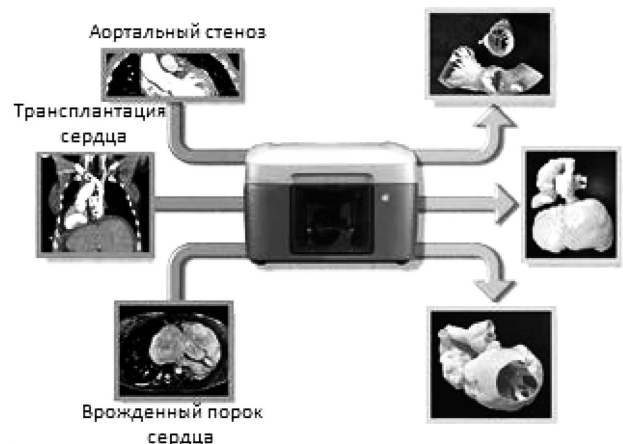

Рис. 1. Причины сердечной недостаточности (слева 2D-изображения различных причин СН, справа персонализированные 3D-модели, созданные с помощью 3D-принтера)

зованием персонализированных физических моделей для предоперационного планирования. Передовые методы визуализации, такие как магнитно-резонансная томография (МРТ) или компьютерная томография (КТ) сердца, предоставляют некоторые анатомические детали, необходимые для планирования сложной процедуры у пациентов с аномальной сердечной анатомией. Пространственная визуализация сердца с использованием этих методов, однако, ограничена в том смысле, что трехмерные изображения отображаются на 2D-экране. 3D-печать – это технология, которая может предложить дополнительную анатомическую информацию, с целью улучшения качества предоперационного планирования. Процесс создания физической трехмерной структуры с использованием 3D-принтера включает в себя создание виртуального 3D-объекта из набора данных трехмерных изображений посредством их сегментации. Затем, этот 3D-файл переводится в физический объект различными методами, которые варьируются в зависимости от типа используемого принтера. Возможности принтеров сильно различаются в зависимости от размера модели, которая может быть напечатана (рабочая область печати), разрешения слоя, материалов и цветов, используемых для печати. Некоторые принтеры имеют возможность печатать разными цветами в пределах одной и той же модели, что может быть полезно, например, при печати опухолей в миокарде [27]. Другие принтеры могут печатать комбинации из твердых и мягких материалов, что дает возможность имитировать жесткость ткани. Эта возможность подчеркивает основное преимущество использования физической 3D-печатной модели по сравнению с виртуальной или цифровой моделью. Возможность выполнять и практиковать вмешательства с использованием физической модели, созданной из гибкого материала, дает осязаемый опыт, который невозможно воссоздать с помощью цифровой модели. Специалисты, начиная от ортопедов и заканчивая кардиологами, применяют 3D-печать для создания персонализированных моделей при предоперационном планировании [3, 8]. Применение 3D-печати у детей с врожденным пороком сердца включает визуализацию внутрисердечной пространственной анатомии правого желудочка с удвоением выносящего тракта и тетрадой Фалло с крупными аортопульмональными коллатеральными артериями [7, 25].

Практическая реализация для применения этой технологии в медицинской сфере включает в себя расходы на программное обеспечение, принтеры, материалы и персонал для создания 3D моделей. Программное обеспечение может стоить более 15 000 долларов США в год за 1 лицензию (на-

пример, Mimics, Materialise). Расходы, связанные с персоналом, во многом зависят от того, может ли специалист, врач, технолог или инженер, выполнять данную задачу без каких-либо дополнительных затрат. Если нет, то может быть нанят внешний специалист для создания цифровой модели. Покупка принтера, который может печатать модели сердца и его детали с точностью, необходимой для представления небольших сосудов является проблемой для центра с ограниченными ресурсами. Таким образом, инвестиции в создание единой организации, специализирующейся на предоставлении услуг по 3D-печати и 3D-моделированию для медицинских учреждений страны, могут существенно ускорить процесс внедрения аддитивных технологий в медицину.

Процесс создания 3D-моделей

Набор данных объемного изображения служит источником анатомической информации для преобразования в трехмерную компьютеризированную и затем физически напечатанную модель. Этот набор данных может быть получен из МРТ, КТ, эхокардиографии или коронарографии [21]. Постобработка набора данных визуализации включает в себя идентификацию интересующей области и ее сегментацию. Сегментация включает выделение определенной части набора данных изображений, которая будет включена в окончательную модель. Относительно простая сегментация левого предсердия используется для демонстрации процесса (рис. 2). Для выполнения этой задачи доступны как коммерческие, так и бесплатные программы. Mimics Materialise (Бельгия), Seg3D (США), 3DSlicer, Vitrea (США) и Terarecon (США) являются примерами доступного программного обеспечения [9]. Сегментация может быть трудоемкой задачей, особенно с неоптимальным набором данных. Наборы данных, которые легче всего обработать и получить 3D-модель, характеризуются резким контрастом депо крови с тканями, точным пространственным разрешением (порядка 1 мм для МРТ или КТ) и отсутствием артефактов движения. Учитывая, что итоговая модель является результатом преобразования объемных данных, качество модели напрямую зависит от качества изображения, из которого она получена. Выделенная область интереса затем преобразуется в формат автоматизированного проектирования, который сохраняет трехмерную пространственную информацию и может быть преобразован в физической объект с помощью 3D-принтера. Поверхность трехмерной компьютерной модели состоит из треугольной сетки. Цифровые форматы, которые обычно используются для 3D-файлов, включают STL,

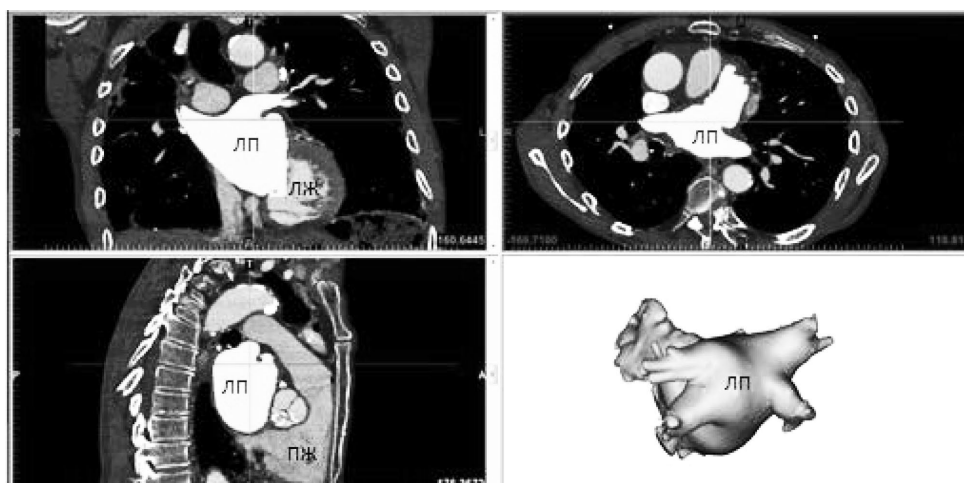


Рис. 2. Сегментация МРТ-снимков сердца (прямоугольные проекции левого предсердия для выделения объема крови. Как только границы левого предсердия будут корректно очерчены ПО создаст виртуальную 3D-модель объема крови)

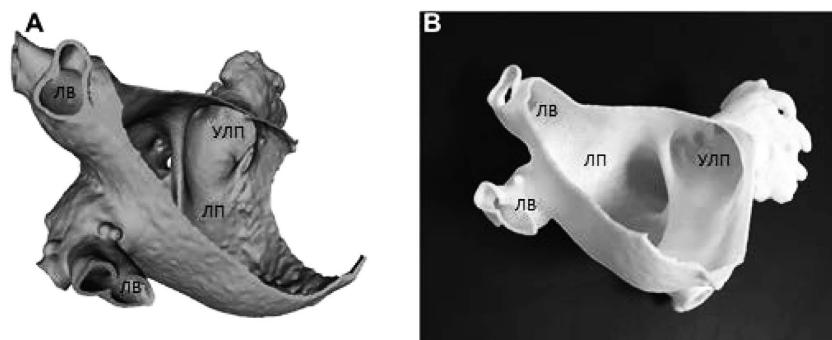


Рис. 3. Твердотельная модель объема крови в левом предсердии конвертируется в пустотелую модель, позволяя оценивать внутрисердечные структуры. ЛВ – легочные вены, ЛП – левое предсердие, УЛП – ушко левого предсердия

3MF, VRML, PLY, OBJ и AMF. Для печати разными материалами и цветами требуется, чтобы трехмерный цифровой файл сохранялся в таких форматах, как VRML, 3MF и AMF, которые могут поддерживать эти характеристики.

3D-принтеры сильно различаются по своей способности создавать многоцветные модели, модели с несколькими материалами, а также по максимальному разрешению, размеру рабочей области печати и скорости печати. Три распространенных метода 3D-печати включают FDM (моделирование с наплавлением), PolyJet (Stratasys, Eden Prairie, Minnesota) и стереолитографию, каждый из которых имеет свои преимущества. В принтерах на основе моделирования с наплавлением (FDM) могут использоваться нити, изготовленные из любого термопластика, включая полилактид (PLA) и акрилонитрилбутадиенстирол (ABS), и как правило, данные принтеры можно найти в более дешевом ценовом сегменте. Разрешение слоев принтеров PolyJet и стереолитографии выше, чем у FDM, кроме того, PolyJet допускает многоцветную печать и печать разными материалами в пределах одной детали. Таким образом, стоимость принтеров и материалов влияет на выбор 3D-принтера в зависимости от конкретной задачи и целей. Меньшие настольные принтеры, такие как Mojo (Stratasys) и Makerbot Replicator 2X (Makerbot, США), которые печатают по технологии FDM, можно приобрести за несколько тысяч долларов, тогда как принтеры промышленного размера, такие как J750 (Stratasys) и ProX SLS 500 (3D Systems, США) с расширенными возможностями стоят до нескольких сотен тысяч долларов. Те принтеры, которые создают модели с растворимыми поддержками, имеют преимущество в удалении поддержки без повреждения более тонких структур внутри модели (например, Mojo, Stratasys). Как только файл трехмерной виртуальной модели подготовлен к печати, он считывается 3D-принтером, и начинается создание физического объекта слой за слоем. Любые нависающие части обычно печатаются с помощью поддержки, чтобы поддерживать их положение в пространстве. Продолжительность печати во многом зависит от размера и сложности печати и скорости используемого принтера. Печать модели сердца взрослого человека в натуральную величину может занять 24 часа. Напечатанная модель также может иметь поддержку, которая удаляется вручную или путем замачивания в растворе. После удаления материала поддержки модель считается полностью готовой (рис. 3).

Особенности применения 3D-печати при сердечной недостаточности

Транскатетерная замена аортального клапана. Изготовление персонализированных моделей для пациентов, которые повторяют гибкость выносящего тракта левого желудочка и корень аорты, а также жесткость кальциноза, позволило провести физиологическое тестирование на моделях

аортального стеноза. Maragiannis et al. продемонстрировали возможность создания моделей из нескольких материалов на основе набора данных изображений КТ, которые отражают степень стеноза аорты, подтвержденный доплер-эхокардиографическими измерениями при соединении модели круга кровообращения с 3D-моделью выносящего тракта (рис. 4). Способность создавать модели как с анатомическими, так и с физиологическими свойствами конкретного пациента позволяют оптимизировать предоперационное планирование. Перивальвулярные утечки после транскатетерной имплантации аортального клапана (ТИАК) встречаются чаще, чем после хирургической замены клапана и связаны с повышенной смертностью [14]. Ripley et al. ретроспективно создали модели корня аорты из снимков КТ пациентов, перенесших ТИАК для того, чтобы оценить и предсказать потенциально возможные случаи, в которых произошла бы перивальвулярная утечка. Модели были созданы для 16 пациентов, с точным совпадением размеров окружности аорты между снимками КТ и напечатанными моделями. У шести из девяти пациентов с перивальвулярными утечками с высокой точностью прогнозировалось данное состояние. Хотя и небольшая выборка, и прогноз утечки после ТИАК не был идеальным, но данное исследование показывает, что 3D-печатные модели корня аорты потенциально могут использоваться вместе с другими методами визуализации, которые в большей степени подходят для ТИАК с более низким потенциальным риском перивальвулярной утечки [24]. В попытке разработать способ количественной оценки вероятности развития перивальвулярных утечек, Qian et al. разработали индекс максимальной выпуклости. Модели корня аорты были напечатаны на 3D принтере из материала, имитирующего механические свойства биологической ткани с использованием набора данных КТ (рис. 5). Распределение напряжений после ТИАК было оценено с помощью анализа изменения положения мелких бусин, прикрепленных к модели. Был разработан регистратор выпуклости для обнаружения пиков в диаграмме распределения напряжений по окружности модели. Индекс выпуклости был рассчитан с использованием свертки напряжений по окружности регистратором выпуклости. Максимальный индекс кольцевой выпуклости значительно отличался среди пациентов с разной степенью перивальвулярной утечки. Более высокий индекс выпуклости был связан с более высокой степенью утечки. Этот новый метод количественной оценки с использованием трехмерных печатных тканеподобных моделей может помочь в перспективной идентификации пациентов с высоким риском развития перивальвулярной утечки [23], тем не менее требуется дальнейшее изучение данного вопроса.

Правосторонняя сердечная недостаточность. Была предложена транскатетерная имплантация заслонки нижней полой вены для лечения пациентов с тяжелой регургитацией трикуспидального клапана, которым по тем или иным причи-

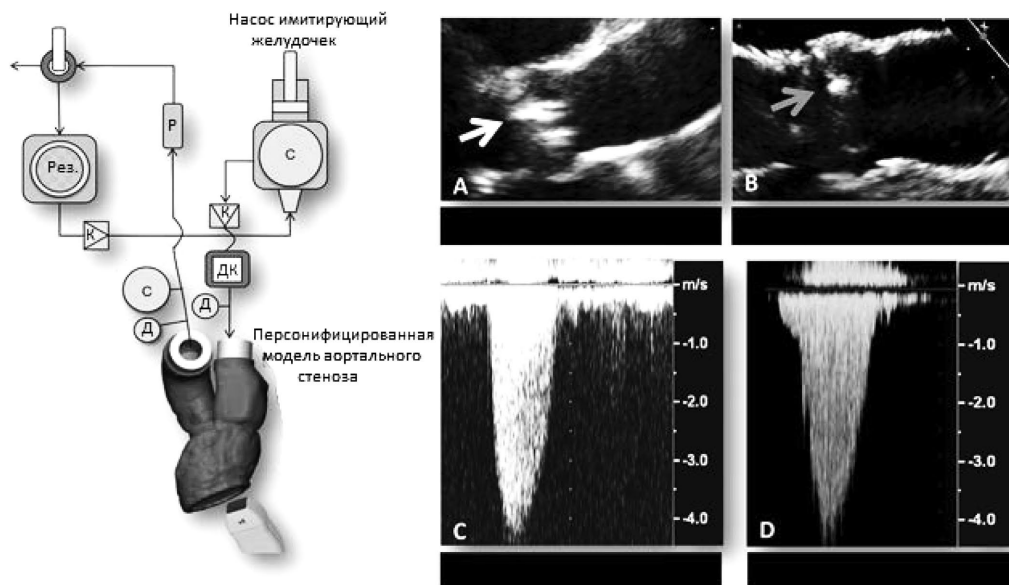


Рис. 4. Модель круга кровообращения для оценки точности воспроизводства гемодинамики в 3D печатной модели аортального стеноза. Круг состоит из: насоса, имитирующего желудочек, резистивных элементов (Р), емкостных элементов (С), резервуара (Рез.), клапанов (К) и датчиков давления и потока (Д и ДК соответственно). А и В это ЭхоКГ пациента и модели, С и D – результаты доплеровского сканирования соответственно [16]

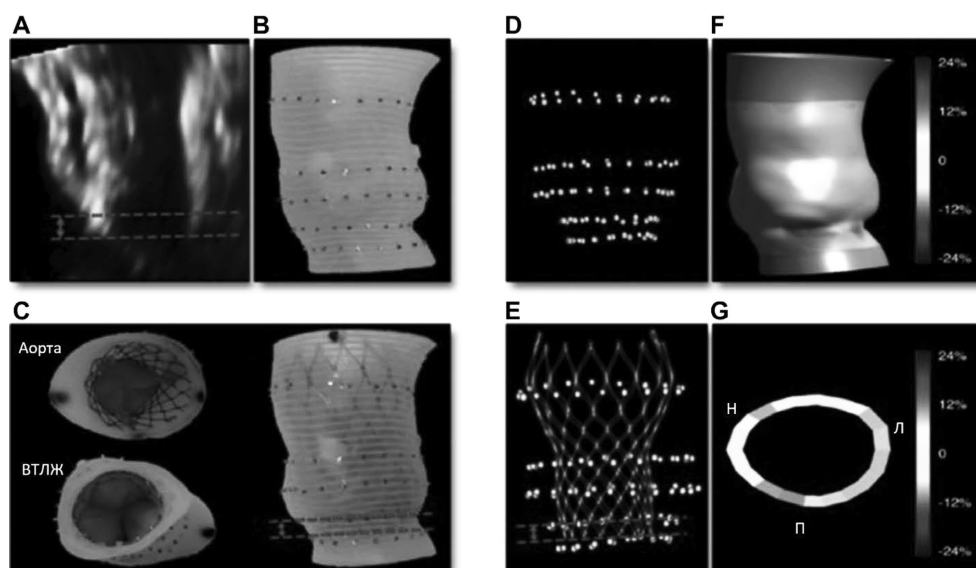


Рис. 5. Трансэзофагеальные изображения. (А) – глубина установки протеза определяется расстоянием между кольцом и желудочковым концом протеза (красные линии). (В) – 3D печатная модель с рентгеноконтрастными бусинами, которые используются как маркеры. (С) – 3D печатная модель с имплантированным протезом и 3D реконструкции КТ-снимков модели с (D) и без (E) протеза. Распределение напряжений в корне аорты (F) и кольце (G). Л – левая коронарная створка, ВТЛЖ – выносящий тракт левого желудочка, Н – некоронарная створка, П – правая коронарная створка [23].

нам невозможно выполнить оперативное лечение. Эта процедура была продемонстрирована в экспериментах на животных, чтобы уменьшить клапанную недостаточность и улучшить гемодинамику [15]. Мультимодальные изображения, включая 3D-печать, использовались O'Neill B et al. для имплантации клапана SAPIEN XT (Edwards Lifesciences Corp., Ирвин, Калифорния) в устье нижней полой вены у пациента с тяжелой трикуспидальной регургитацией и систолической дисфункцией правого желудочка. Пациенту была выполнена имплантация митрального кольца по поводу митральной регургитации и проводилась лучевая терапии по поводу лимфомы, после чего у больного стал развиваться выраженный асцит. На основании 3D-печатной модели, созданной из КТ снимков, было принято решение использовать клапан SAPIEN 29XT вместо

SAPIEN 26T, который создавал зазоры между нижней полой веной и каркасом клапана, потенциально являющиеся участками перивальвулярной утечки. Пациент был выписан через 4 месяца после однонедельного периода без рецидивов асцитического синдрома [20]. 3D печатные модели трикуспидального клапана также были созданы из набора данных 3D эхокардиографии [18]. Хотя в этих моделях отсутствует детализация подклапанного аппарата, будущая работа в этой области может помочь в планировании вмешательств для пациентов со значительной трикуспидальной регургитацией.

Гипертрофическая кардиомиопатия. Гипертрофическая кардиомиопатия, как правило, приводит к утолщению миокарда, чаще всего левого желудочка. В зависимости от выраженности симптоматики пациента, для устранения обструкции

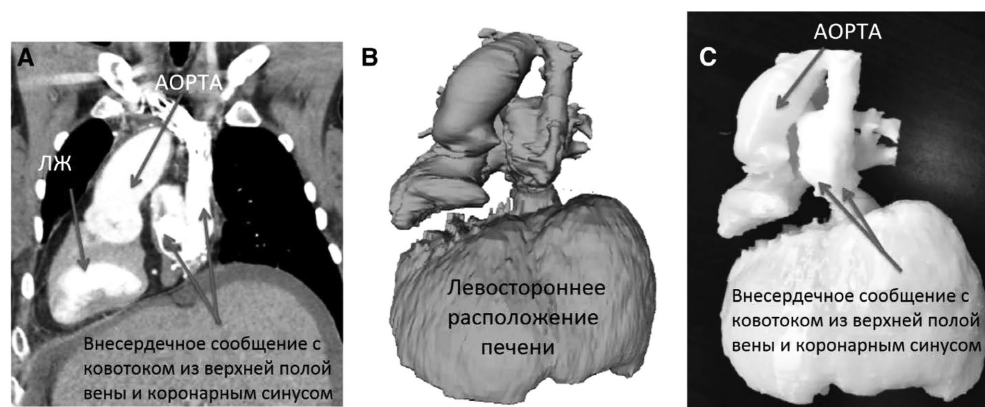


Рис. 6. 3D печатная модель сердца и печени 31-летнего пациента с полностью зеркальным расположением внутренних органов, атрезией трехстворчатого клапана, атрезией легочного ствола и выполненной комплексной операцией Фонтена созданная для улучшенного понимания потенциальных хирургических анастомозов перед трансплантацией сердца и печени. КТ – изображения во фронтальной плоскости (А), виртуальная 3D-модель (В), и 3D-печатная модель (С) [1]

выносящего тракта левого желудочка может рассматриваться септальная миктомия. Применение 3D-печатной модели левого желудочка (ЛЖ) для лучшего представления его геометрии было описано несколькими группами ученых [11]. Yang DH et al. использовали этот метод печати ЛЖ с подробной цветовой кодировкой папиллярных мышц у 33-летней женщины с СН, вызванной гипертрофической кардиомиопатией. Пациентка имела асимметричное утолщение миокарда ЛЖ, преимущественно затрагивающее межжелудочковую перегородку. Набор данных КТ был использован для создания виртуальной модели, которая затем была напечатана на Objet 500 Connex 3 (Stratasys). Модель была построена так, чтобы хирург мог разобрать различные анатомические компоненты. Пациент хорошо себя чувствовал после миктомии со значительным уменьшением градиента давления в выносящем тракте левого желудочка [31].

Трансплантация сердца. При планировании трансплантации сердца и печени были использованы 3D-печатные модели сердца и печени пациента с комплексным ВПС и неэффективной операцией Фонтена в анамнезе. Аномалии пациента состояли в транспозиции внутренних органов с декстрокардией, атрезии трехстворчатого клапана, атрезии легочного ствола и выполненной комплексной операции Фонтена (рис. 6). 3D-модель обеспечила улучшенное понимание потенциальных хирургических анастомозов до трансплантации сердца и печени от донора с нормально ориентированными грудными органами и органами брюшной полости. Модель предоставила важную пространственную информацию относительно анатомии, включая ненормальную ориентацию верхушки сердца в правой половине грудной клетки и наличие сложных связей, сформированных операцией Фонтена [1].

Установка желудочкового вспомогательного устройства. Для имеющих ВПС установка желудочкового вспомогательного устройства (ЖВУ) может представлять трудности. Для

пациентов с меньшими размерами полости грудной клетки, 3D-печать или быстрое прототипирование используется для планирования установки ЖВУ [13]. 3D-моделирование и виртуальная подгонка были проведены Karimov J. H. et al., чтобы проверить важные для последующей имплантации характеристики модели полностью искусственного сердца, такие как конструкция и длина выносящего тракта, необходимые углы и ориентация устройства. У четверти пациентов с ВПС к 30 годам развивается СН [19]. Пациенты с комплексными ВПС подвержены наибольшему риску развития СН. Пациенты, у которых 1 из желудочков нефункционален, также подвержены высокому риску СН. Эти пациенты получают паллиативное хирургическое лечение с помощью 3-этапной операции Фонтена. Операция приводит к пассивному потоку деоксигенированной крови из полых вен непосредственно в легочные артерии через сформированный проток, а единственный функционирующий желудочек перекачивает насыщенную кислородом кровь [10]. Использование ЖВУ для увеличения сердечного выброса у пациентов с ВПС и СН остается редким, в частности из-за сильно изменчивой анатомии и сложной физиологии у этих пациентов. Такие факторы, как сложные врожденные пороки развития, избыточное развитие трабекул или сильная дилатация желудочка могут исказить обычные анатомические ориентиры, используемые для определения наилучшего положения для размещения катетера. 3D-печатные модели сердца пациентов со сложными ВПС могут обеспечить точное определение анатомических особенностей, которые могут затруднять размещение ЖВУ и катетера. Farooqi et al. ранее опубликовали описания типичных патологических изменений, при которых 3D-печатные модели будут наиболее полезными при установке ЖВУ [6].

На рисунке 7 изображена трехмерная печатная модель на основе МРТ-снимков правосторонней анатомии сердца у

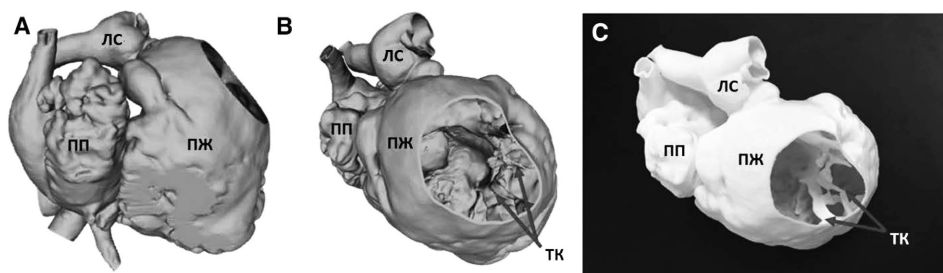


Рис. 7. Виртуальная 3D-модель (А и В) и соответствующая печатная 3D-модель (С) пациента с аномалией Эбштейна. Правый желудочек усечен для обзора внутрисердечной структуры, в том числе трикуспидального клапана, который апикально смещен. ЛС-легочный ствол, ТК – трикуспидальный клапан

пациента с тяжелой аномалией Эбштейна. Отмечается смещение трикуспидального клапана в выносящий тракт правого желудочка с потенциально тяжелой трикуспидальной регургитацией. На 3D-модели видны деформация сильно расширенного правого желудочка и смещение створок клапана. Учитывая выраженное изменение структуры правого желудочка, вызванное серьезной перегрузкой объемом, 3D модель будет полезна при планировании установки притока и оттока ЖВУ. Miller et al. продемонстрировали использование 3D печатной модели сердца для планирования имплантации ЖВУ (Heartware International, Framingham, Massachusetts) у пациента с транспозицией крупных артерий после операции переключения предсердий и системного правого желудочка. В модель также была включена грудная клетка, что позволяло производить более точное размещение устройства. Для создания модели сердца были использованы жесткие и гибкие материалы, а подходящее положение для приточного катетера определялось на основании положения кольца трикуспидального клапана и трабекул [17].

Использование цифровой модели

Создание трехмерной печатной модели сердца продолжает быть относительно долгим и трудоемким процессом. Это привело некоторых исследователей к идее использования исходной цифровой модели сердца как альтернативы физической модели для предоперационного планирования. Использование виртуальной модели имеет значительные преимущества, включая экономию времени и материала. Виртуальные модели также можно обрезать в разных плоскостях, в то время как плоскости обрезки в напечатанной модели не регулируются. Цифровые модели дают возможность виртуального взаимодействия между 2 отдельными 3D объектами. Например, что наиболее актуально для пациентов с СН, имплантацию ЖВУ можно протестировать виртуально. У пациентов с более сложными нарушениями анатомии сердца (например, ВПС), возможность более точного размещения устройства с помощью цифровой модели аномального сердца дает ценную информацию. В транспозиции больших артерий, например, аорта выходит из правого желудочка, а легочная артерия из левого желудочка. Ранее для лечения данной патологии использовались операции Мастарда и Сеннинга, перенаправляющие деоксигенированную кровь из правого предсердия к левой стороне сердца и насыщенную кислородом кровь из левого пред-

сердия в правую сторону сердца с помощью хирургически формируемой перегородки. Рисунок 8А иллюстрирует трехмерную модель перегородки в легочной вене, перенаправляющей кровотоки из левого предсердия в правое предсердие и системный правый желудочек у пациента, который подвергся операции Мастарда. Для того, чтобы продемонстрировать возможное положение ЖВУ, Heartmate 2 (Thoratec, Плезантон, Калифорния) был также сегментирован и виртуально имплантирован в системный правый желудочек. Передняя стенка правого желудочка была вырезана, чтобы продемонстрировать параллельное расположение катетера притока к направлению кровотока через трикуспидальный клапан (рис. 8В). При желании эта виртуальная модель может быть использована для создания физической модели на любом 3D принтере. Другие исследователи имеют опубликованные отчеты о виртуальной имплантации полностью искусственного сердца и адаптированного для детей ЖВУ с СН [26, 22]. В случае полностью искусственного сердца, устройство было имплантировано в цифровую модель всей грудной клетки из-за опасения, что габариты пациента были на нижней границе нормы для имплантации устройства.

Биопечать

Технология 3D печати нашла применение в области тканевой инженерии и регенеративной медицины в форме биопечати. Биопечать включает в себя процесс укладки клеток в заранее определенном пространственном положении с использованием или без использования биосовместимых каркасов (скаффолдов), с помощью технологии 3D-печати. Чтобы получить функциональную ткань, клетки должны сохранять свою жизнеспособность и специфические функции в их новой среде. Потенциальные возможности применения данной технологии для лечения пациентов с СН многочисленны и широки. Wang et al. описали использование технологии 3D-биопечати для создания функциональной ткани сердца, способной к синхронизированному сокращению, что характерно для нативного миокарда. Работа Duan et al. является многообещающей для пациентов с патологией створок клапана, поскольку описывает создание жизнеспособного аналога аортального клапана на основе альгинатно-желатинового гидрогеля с использованием 3D-биопечати. В процессе печати авторам удалось заместить гладкомышечные клетки в форме клапана и интерстициальные клетки створок в створках клапана [5]. Персонализированное коронарное шунтирование и использование биопечатных заплат для восстановления миокарда после инфаркта – еще одна область исследований, которая некогда казалась бы теоретической футуристической концепцией, но все больше становится реальностью из-за огромной проделанной работы в этой области [12, 4].

Будущие направления

В эпоху, когда понятие «персонализированная медицина» стало синонимом высокого качества лечения, нужно стремиться предложить оптимизированные варианты лечения, которые ориентированы на уникальные характеристики каждого пациента. Технология 3D печати, будь то в форме моделей сердца, демонстрирующих сложные ВПС, или биопечатных заплат, которые могут помочь в лечении инфаркта миокарда, открывает для этого широкие возможности. Хотя пока еще нет точных данных, что 3D-печатные модели улучшают прогноз и качество жизни у пациентов с ВПС, их использование в некоторых случаях приводит к изменению используемых хирургических подходов [28]. Продолжается ряд многоцентровых исследований, посвященных выявлению улучшения исходов

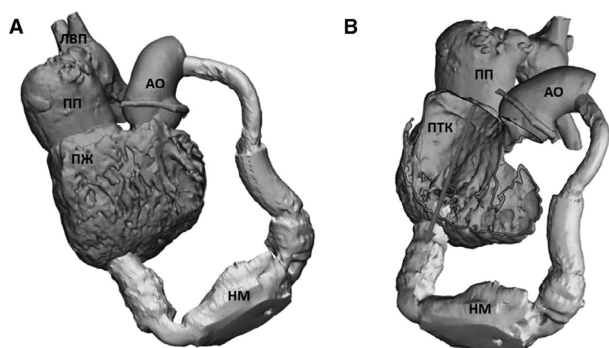


Рис. 8. (А) 3D-модель перегородки в легочной вене у пациента с транспозицией магистральных артерий после процедуры переключения предсердий, с использованием виртуального импланта НМ – HeartMate. Катетер оттока помещен в верхушке правого желудочка, а катетер притока в аорте. (В) Передняя стенка правого желудочка обрезана, чтобы показать оптимальное размещение катетера оттока параллельно потоку крови через трикуспидальный клапан. АО – аорта, ЛВП – легочная венозная перегородка, ПТК – поток через трикуспидальный клапан

лечения. Такие многоцентровые перспективные исследования являются одним из основных средств, с помощью которых может быть надежно установлена роль такого планирования. Кроме того, для более широкого использования этой технологии при лечении пациентов с СН требуется междисциплинарный подход. Связь между кардиологами, хирургами и лучевыми диагностами позволяет ясно определить, какую дополнительную анатомическую информацию может обеспечить 3D-печатная модель, а также выявить лучший способ выполнения этой задачи. Таким образом, 3D печать будет оставаться движущей силой, позволяющей нам без труда практиковать персонализированную медицину и предлагать лучшее качество лечения пациентов с СН.

Список сокращений

ВПС – врожденный порок сердца;
ЖВУ – желудочковое вспомогательное устройство;
КТ – компьютерная томография;
ЛВ – легочные вены;
ЛЖ – левый желудочек;
ЛП – левое предсердие;
МРТ – магнитно-резонансная томография;
ПЖ – правый желудочек;
ПО – программное обеспечение;
ПП – правое предсердие;
СН – сердечная недостаточность;
ТИАК – транскатетерная имплантация аортального клапана;
УЛП – ушко левого предсердия.

Литература

1. *Bramlet M. et al.* Impact of three-dimensional printing on the study and treatment of congenital heart disease // *Circulation research.* – 2017. – Т. 120. – № 6. – P. 904–907.
2. *Brida M., Diller G. P., Gatzoulis M. A.* Systemic right ventricle in adults with congenital heart disease: anatomic and phenotypic spectrum and current approach to management // *Circulation.* – 2018. – Т. 137. – № 5. – P. 508–518.
3. *Cui J. et al.* Surgical planning, three-dimensional model surgery and preshaped implants in treatment of bilateral craniomaxillofacial post-traumatic deformities // *Journal of Oral and Maxillofacial Surgery.* – 2014. – Т. 72. – № 6. – P. 1138. e1–1138. e14.
4. *Cui X., Boland T.* Human microvasculature fabrication using thermal inkjet printing technology // *Biomaterials.* – 2009. – Т. 30. – № 31. – P. 6221–6227.
5. *Duan B. et al.* 3D bioprinting of heterogeneous aortic valve conduits with alginate/gelatin hydrogels // *Journal of biomedical materials research Part A.* – 2013. – Т. 101. – № 5. – P. 1255–1264.
6. *Farooqi K. M. et al.* 3D printing to guide ventricular assist device placement in adults with congenital heart disease and heart failure // *JACC: Heart Failure.* – 2016. – Т. 4. – № 4. – P. 301–311.
7. *Farooqi K. M. et al.* Use of 3-dimensional printing to demonstrate complex intracardiac relationships in double-outlet right ventricle for surgical planning // *Circulation: Cardiovascular Imaging.* – 2015. – Т. 8. – № 5. – P. e003043.
8. *Farooqi K. M. et al.* Use of a three dimensional printed cardiac model to assess suitability for biventricular repair // *World Journal for Pediatric and Congenital Heart Surgery.* – 2016. – Т. 7. – № 3. – P. 414–416.
9. *Fedorov A. et al.* 3D Slicer as an image computing platform for the Quantitative Imaging Network // *Magnetic resonance imaging.* – 2012. – Т. 30. – № 9. – P. 1323–1341.
10. *Fontan F., Baudet E.* Surgical repair of tricuspid atresia // *Thorax.* – 1971. – Т. 26. – № 3. – P. 240–248.
11. *Hermesen J. L. et al.* Scan, plan, print, practice, perform: development and use of a patient-specific 3-dimensional printed model in adult cardiac surgery // *The Journal of thoracic and cardiovascular surgery.* – 2017. – Т. 153. – № 1. – P. 132–140.
12. *Izadifar M. et al.* UV-assisted 3D bioprinting of nanoreinforced hybrid cardiac patch for myocardial tissue engineering // *Tissue Engineering Part C: Methods.* – 2018. – Т. 24. – № 2. – P. 74–88.
13. *Karimov J. H. et al.* Human fitting studies of Cleveland Clinic continuous-flow total artificial heart // *ASAIO journal (American Society for Artificial Internal Organs: 1992).* – 2015. – Т. 61. – № 4. – P. 424.
14. *Kodali S. K. et al.* Two-year outcomes after transcatheter or surgical aortic-valve replacement // *New England Journal of Medicine.* – 2012. – Т. 366. – № 18. – P. 1686–1695.
15. *Lauten A. et al.* Percutaneous caval stent valve implantation: investigation of an interventional approach for treatment of tricuspid regurgitation // *European heart journal.* – 2009. – Т. 31. – № 10. – P. 1274–1281.
16. *Maragiannis D. et al.* Replicating Patient-Specific Severe Aortic Valve Stenosis With Functional 3D Modeling CLINICAL PERSPECTIVE // *Circulation: Cardiovascular Imaging.* – 2015. – Т. 8. – № 10. – P. e003626.
17. *Miller J. et al.* 3D printing for preoperative planning and surgical simulation of vad implantation in a failing right systemic ventricle // *Journal of the American College of Cardiology.* – 2018. – Т. 71. – № 11. – P. A545.
18. *Muraru D. et al.* 3D printing of normal and pathologic tricuspid valves from transthoracic 3D echocardiography data sets // *European Heart Journal-Cardiovascular Imaging.* – 2017. – Т. 18. – № 7. – P. 802–808.
19. *Norози K. et al.* Incidence and risk distribution of heart failure in adolescents and adults with congenital heart disease after cardiac surgery // *The American Journal of Cardiology.* – 2006. – Т. 97. – № 8. – P. 1238–1243.
20. *O'Neill B. et al.* Transcatheter caval valve implantation using multimodality imaging: roles of TEE, CT, and 3D printing // *JACC: Cardiovascular Imaging.* – 2015. – Т. 8. – № 2. – P. 221–225.
21. *Parimi M. et al.* Feasibility and Validity of Printing 3D Heart Models from Rotational Angiography // *Pediatric cardiology.* – 2018. – Т. 39. – № 4. – P. 653–658.
22. *Park S. S. et al.* Total artificial heart in the pediatric patient with biventricular heart failure // *Perfusion.* – 2014. – Т. 29. – № 1. – P. 82–88.
23. *Qian Z. et al.* Quantitative prediction of paravalvular leak in transcatheter aortic valve replacement based on tissue-mimicking 3D printing // *JACC: Cardiovascular Imaging.* – 2017. – Т. 10. – № 7. – P. 719–731.
24. *Ripley B. et al.* 3D printing based on cardiac CT assists anatomic visualization prior to transcatheter aortic valve replacement // *Journal of cardiovascular computed tomography.* – 2016. – Т. 10. – № 1. – P. 28–36.
25. *Ryan J. R. et al.* A novel approach to neonatal management of tetralogy of Fallot, with pulmonary atresia, and multiple aortopulmonary collaterals // *JACC: Cardiovascular Imaging.* – 2015. – Т. 8. – № 1. – P. 103–104.
26. *Saeed D. et al.* The Cleveland Clinic PediPump: virtual fitting studies in children using three-dimensional reconstructions of cardiac computed tomography scans // *Asaio Journal.* – 2008. – Т. 54. – № 1. – P. 133–137.
27. *Schmauss D., Gerber N., Sodian R.* Three-dimensional printing of models for surgical planning in patients with primary cardiac tumors // *The Journal of thoracic and cardiovascular surgery.* – 2013. – Т. 145. – № 5. – P. 1407–1408.
28. *Valverde I. et al.* Three-dimensional printed models for surgical planning of complex congenital heart defects: an international multicentre study // *European Journal of Cardio-Thoracic Surgery.* – 2017. – Т. 52. – № 6. – P. 1139–1148.
29. *Wang Z. et al.* 3D bioprinted functional and contractile cardiac tissue constructs // *Acta biomaterialia.* – 2018. – Т. 70. – P. 48–56.
30. *Yancy C. W. et al.* 2017 ACC/AHA/HFSA focused update of the 2013 ACCF/AHA guideline for the management of heart failure: a report of the American College of Cardiology/American Heart Association Task Force on Clinical Practice Guidelines and the Heart Failure Society of America // *Journal of the American College of Cardiology.* – 2017. – Т. 70. – № 6. – P. 776–803.
31. *Yang D. H. et al.* Myocardial 3-dimensional printing for septal myectomy guidance in a patient with obstructive hypertrophic cardiomyopathy // *Circulation.* – 2015. – Т. 132. – № 4. – P. 300–301.

Поступила 28.03.2019 г.