

Е. С. Пименова, Д. А. Морозов

ФУНКЦИОНАЛЬНОЕ ИССЛЕДОВАНИЕ ПРЯМОЙ КИШКИ И МЫШЦ ТАЗА У ПАЦИЕНТОВ С АНОРЕКТАЛЬНЫМИ МАЛЬФОРМАЦИЯМИ

ФГАОУ ВО Первый МГМУ им. И. М. Сеченова,
ДГКБ № 9 им. Г. Н. Сперанского, Москва

В статье обозначен опыт применения аноректальной манометрии у детей с запором и недержанием кала после хирургического лечения аноректальных мальформаций. Приведены и кратко описаны параметры, регистрируемые при исследовании (внутрианальное давление покоя, давление сжатия, проба с повышением внутрибрюшного давления, выдавливание, ректоанальный ингибиторный рефлекс, ректальная чувствительность, тест на экспульсию баллона). Аноректальная манометрия рекомендована для практического применения как один из методов функционального исследования прямой кишки и мышц таза с целью назначения адекватной терапии в отдаленном периоде после операций.

Ключевые слова: аноректальные мальформации, функция прямой кишки.

E. S. Pimenova, D. A. Morozov

FUNCTIONAL INVESTIGATION OF RECTUM AND PELVIC MUSCLES IN PATIENTS' WITH ANORRECTAL MALFORMATIONS

Authors presented their experience of anorectal manometry in children with constipation and fecal incontinence after surgical treatment of anorectal malformations. Registered parameters concluded: anal rest pressure, squeeze pressure, cough test, push test, rectoanal inhibitory reflex, rectal feeling, balloon expulsion. Anorectal manometry is one of the methods of functional investigation of the rectum and pelvic muscles. Authors recommend anorectal manometry for pediatricians and pediatric surgeons who treat patients with anorectal malformations after surgical procedures.

Key words: anorectal malformations, function of rectum.

Аноректальные мальформации (АРМ) – врожденные пороки развития аноректальной области, требующие сложной, зачастую этапной хирургической коррекции. Оперативное лечение АРМ у детей обсуждено и в значительной степени согласовано в среде специалистов - детских хирургов [1]. Не смотря на совершенствование методов оперативных вмешательств (заднесагиттальный доступ, лапароскопическая ассистенция) немалая часть пациентов с АРМ (от 10 до 30 %) имеет в отдаленном периоде нарушения функции толстой кишки (запор и/или недержание кала) [5], включая детей с «низкими» формами пороков, например, промежностными свищами [2]. При этом немногие коллективы имеют возможность комплексного обследования детей с проблемами дефекации в послеоперационном периоде с применением дефекографии, аноректальной манометрии, электромиографии и других методов оценки анатомии и функции прямой кишки и мышц таза. Больные с недержанием кала после коррекции АРМ нуждаются в обследовании и лечении в условиях многопрофильных клиник, оснащенных специальным оборудованием и обладающих кадровым потенциалом [3]. Отдельные главы в крупных руководствах по детской колопроктологии посвящены программам послеоперационного обследования и реабилитации пациентов с АРМ («программы bowel management») [4].

Аноректальная манометрия – функциональный метод исследования дистальных отделов толстой кишки и мышц тазового дна, в настоящее время все чаще применяемый в детской колопроктологии. В нашей клинике метод активно используется в комплексном обследовании детей старше четырех лет после хирургической коррекции АРМ.

Параметры, регистрируемые при аноректальной манометрии:

1. внутрианальное давление покоя. Регистрируется при заведении манометрического датчика в анальный канал в покое. Косвенно характеризует тонус анальных сфинктеров. Снижение тонуса анальных сфинктеров у детей с АРМ нередко обусловлено формой порока (недоразвитием мышц таза). Нарушение функции мускулатуры малого таза и анальная недостаточность может развиваться при «благоприятных» в функциональном отношении вариантах пороков, что регистрируется при многократных операциях на промежности и осложнениях после них (рис. 1 б, д).

2. давление сжатия. Косвенно характеризует степень возможности сокращения мышц таза, направленных на удержание кала. Пациента просят максимально сильно сжать анальное отверстие. На графике проба будет отражаться повышением внутрианального давления. Необходимо отметить, что в хороший косметический результат аноректопласти-

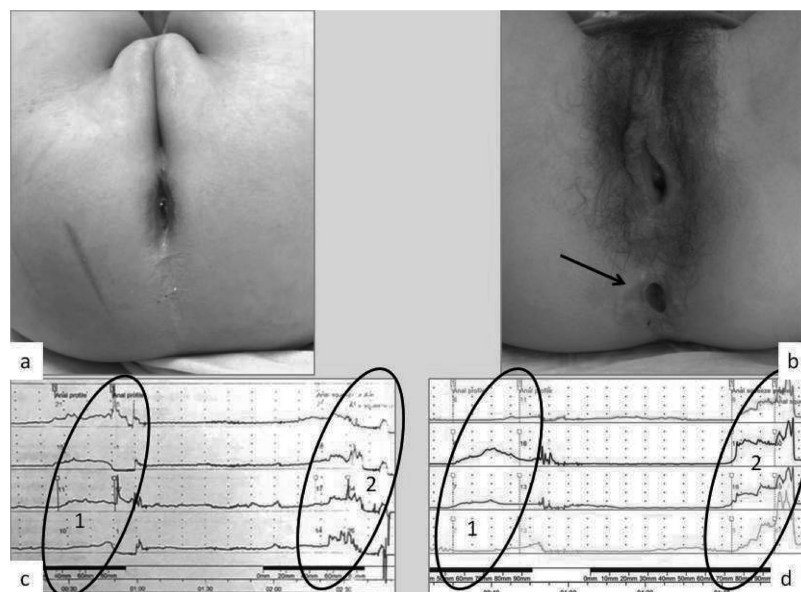


Рис. 1. а – внешний вид промежности девочки Б, 6 лет, с АРМ с ректовагинальным свищем через 5 лет после аноректопластики – опыт одного хирургического центра (удовлетворительный косметический результат); б – рубцовая трансформация наружного анального сфинктера (черная стрелка) девочки К., 15 лет с АРМ с ректовестибулярным свищем после множественных операций и осложнений в различных клиниках России (неудовлетворительный косметический результат); с – водно-перфузионная профилометрия девочки Б., 6 лет – в овалах показатели давления в анальном канале: 1. в покое (резко сниженный тонус анальных сфинктеров), 2. при волевом сокращении (незначительный прирост давления, быстрая утомляемость сфинктеров); d – водно-перфузионная профилометрия девочки К., 15 лет – в овалах показатели давления в анальном канале: 1. в покое (резко сниженный тонус анальных сфинктеров), 2. при волевом сокращении (увеличение давления)

ки не всегда сопровождается удовлетворительной работой наружного анального сфинктера и леваторов ануса (рис.1 а, с)

3. проба с повышением внутрибрюшного давления. Косвенно характеризует сохранность наружного анального сфинктера и мышц, поднимающих анус. При повышении внутрибрюшного давления (пациента просят покашлять) в норме отмечается сокращение наружного анального сфинктера и леваторов, что отображается повышением внутрианального давления. Практически у всех пациентов с АРМ отмечается положительный кашлевой рефлекс.

4. выдавливание. Косвенно характеризует динамику дефекации у пациента. Пациенту предлагают имитировать дефекацию. В норме показатели давления в ампуле прямой кишки увеличиваются, а в анальном канале (или дистальном участке низведенной кишки) снижаются, так как расслабляется наружный анальный сфинктер. Парадоксальное повышение давления в проекции наружного анального сфинктера при натуживании свидетельствует о диссинергической (обструктивной) дефекации. У детей с АРМ данная ситуация может встретиться в случае сохранной мускулатуры анальных сфинктеров на фоне запора после операции и формировании анальных трещин, приводящих к боли и стойкому спазму мышц таза при дефекации.

5. ректоанальный ингибиторный рефлекс (РАИР). Косвенно характеризует сохранность внутреннего

анального сфинктера, а также нервных связей ампулы прямой кишки (или ее аналога) с анальным каналом (или его аналогом). Баллон, заведённый в прямую кишку заполняется воздухом. Давление в проекции дистальных отделов кишки в норме снижается более, чем на 20 % от базового через 3–5 секунд после заполнения баллона (расслабление внутреннего анального сфинктера). Рефлекс длится порядка 10–15 секунд, после чего давление возвращается к базовому уровню. Рефлекс необходим для нормального процесса дефекации. У пациентов с АРМ после операций РАИР нередко изменен (замедлен или укорочен, возникает только на больших объемах баллона, процент расслабления недостаточный).

6. ректальная чувствительность. В большинстве случаев ректальная чувствительность у детей с АРМ снижена, иногда полностью отсутствует. Во время теста баллон в прямой кишке постепенно заполняют воздухом и фиксируют объем, когда появилось первое ощущения нахождения баллона в прямой кишке, первый непродолжительный позыв на дефекацию, интенсивный позыв и максимально переносимый объем. У детей с АРМ в большинстве случаев первый позыв на дефекацию возникает на большом объеме баллона (порядка 60–100 мл), нередко позыв отсутствует на объеме 150–200 мл, после чего тест прекращается, учитывая риск повреждения слизистой прямой кишки.

7. экспульсия баллона. Тест оценивает возможность пациента осуществить дефекацию. В прямую

кишку заводится баллон и заполняется воздухом. Пациенту предлагают испражниться. Тест регистрирует динамику дефекации и является более точным, чем тест на выдавливание, дает возможность выявить наличие признаков обструктивной дефекации у ребенка. При отсутствии выталкивания баллона из прямой кишки через одну минуту, проба считается отрицательной.

Оценка результатов исследования, а также проведение аноректальной манометрии в динамике на фоне послеоперационной реабилитации детей с АРМ позволяет оценивать эффективность проводимого лечения и вовремя корригировать его.

Таким образом, аноректальная манометрия может быть рекомендована для практического применения в комплексном обследовании пациентов после хирургической коррекции АРМ как информативный, безболезненный метод исследования функции прямой кишки и мышц таза с целью выявления причин нарушения дефекации у детей и возможности назначения корректной терапии.

Литература

1. Аверин В. И., Ионов А. Л., Караваева С. А., Комиссаров И. А., Котин А. Н., Мокрушина О. Г., Морозов Д. А., Николаев В. В., Новожилов В. А., Поддубный И. В., Смирнов А. Н., Пименова Е. С., Окулов Е. А. / Аноректальные мальформации у детей (федеральные клинические рекомендации) // Детская хирургия, 2015. – Т. 19. № 4. С. 29–35
2. Дегтярев Ю. Г. Ректопромежностные (кожные) свищи у детей. Медицинский журнал 2016. № 4 (58). С. 138–143.
3. Шамсиев А. М., Стрелков Н. С., Саидов М. С., Аипов Р. Р., Атакулов Д. О. / Принципиальные подходы к оперативному лечению недержания кала после хирургической коррекции аноректальных мальформаций// Уральский медицинский журнал. 2014. – 7 (121). С. 122–125.
4. Peña A., Bischoff A. Surgical treatment of colorectal problems in children. 2015. Springer. 497 p.
5. Rink RC. Surgical reconstruction of cloacal malformations in Campbell-Walsh Urology. Elsevier. 2016: 3662–666

Поступила 19.02.2018 г.