

П. А. Волотовский, А. А. Ситник, А. В. Белецкий

ИНФЕКЦИОННЫЕ ОСЛОЖНЕНИЯ ПОСЛЕ ОСТЕОСИНТЕЗА ДЛИННЫХ ТРУБЧАТЫХ КОСТЕЙ НИЖНИХ КОНЕЧНОСТЕЙ: ЭТИОЛОГИЯ, КЛАССИФИКАЦИЯ И ДИАГНОСТИКА

ГУ «Республиканский научно-практический центр травматологии и ортопедии», г. Минск

Инфекции, развивающиеся после остеосинтеза, трудно поддаются лечению и нарушают процесс сращения костных отломков. Такие осложнения наблюдаются нечасто, но своевременная постановка правильного диагноза может стать сложной задачей. Подход к каждому случаю должен быть индивидуальным и комплексным. В настоящее время научно обоснованных данных сравнительно немного, и большинство результатов, представленных в литературе, основаны на лабораторных работах и нерандомизированных клинических исследованиях. В данной статье представлен обзор литературы, касающейся патогенеза, диагностики и классификации инфекций, развивающихся после остеосинтеза.

Ключевые слова: остеосинтез, инфекция, остеомиелит, инфекционные осложнения.

P. A. Volotovski, A. A. Sitnik, A. V. Beletsky

INFECTIONS AFTER OSTEOSYNTHESIS OF LOWER EXTREMITY LONG BONES: ETIOLOGY, CLASSIFICATION AND DIAGNOSIS

Infections after osteosynthesis are difficult to manage and impair fracture healing. While relatively rare fractures become infected after surgical treatment, it is often challenging to obtain a rapid diagnosis. Optimal management strategies should be complex and highly customized. At present, there is no high level of relevant evidence; most literature data are based on laboratory and nonrandomized clinical studies. This article presents the overview of recent literature concerning pathogenesis, diagnosis and classification of infections after osteosynthesis.

Key words: osteosynthesis, infection, osteomyelitis, infectious complications.

Об инфекционных поражениях костно-суставной системы известно с древних времен. Дистрофические изменения, характерные для остеомиелита, были обнаружены у ископаемых гоминидов (*Australopithecus africanus*), а симптомы этого заболевания описаны в самых старых медицинских текстах (Папирус Эдвина Смита) [28]. Остеомиелит как заболевание впервые описал Гиппократ, рекомендуя шинирование и чистые повязки для лечения открытых переломов и подчеркивая опасность развития костной инфекции [14]. Амбруаз Паре, французский хирург, описал у самого себя открытый перелом большеберцовой кости, в результате которого развилась инфекция [25].

Несмотря на это, четких диагностических критериев для данной патологии не существует до сегодняшнего дня, и до сих пор нет единой тактики лечения. Очень сложно интерпретировать и сравнивать результаты применения различных методов исследования и лечения, поэтому достоверных научно обоснованных данных мало. Причиной этого является одна из наиболее важных характеристик заболевания: огромное разнообразие симптомов, которые могут наблюдаться при хроническом остеомиелите. Это затрудняет систематическое описание болезни, и даже опытные клиницисты могут быть застигнуты врасплох новыми и непредсказуемыми проявлениями [18].

Эпидемиология

Острые инфекции и инфицированные несращения после остеосинтеза закрытых переломов развиваются приблизительно в 2–4% случаев [20]. При открытых переломах длинных трубчатых костей частота развития инфекционных осложнений варьирует от 4% до 64% [26]. В недавно проведенном исследовании было показано, что даже когда медицинская помощь у таких пациентов включает в себя самые современные технологии ортопедии и пластической хирургии, инфекция развивается в 23% случаев, и на каждую конечность в среднем приходится по 3 оперативных вмешательства [24]. У 10–30% пациентов острый остеоит приобретает хроническое течение [36]. Хронический посттравматический остеомиелит возникает относительно редко, частота встречаемости составляет около 9 случаев на 100000 населения. Чаще это заболевание поражает пациентов трудоспособного возраста – по данным *Kremers H. M. et al.* средний возраст пациентов с хроническим посттравматическим остеомиелитом составляет 49±26 лет и 60% пациентов – это лица мужского пола [11].

Лечение посттравматического остеомиелита является дорогостоящим и сложным, а частота успешного излечения по-прежнему далека от оптимальной. В идеале нужно добиться полного подавления инфек-

ции, восстановления функции и подвижности пораженной конечности. На сегодняшний день, несмотря на все успехи в области хирургии и фармакотерапии, частота рецидивов после костных инфекций составляет от 20% до 30% [5].

Этиология и патогенез

Посттравматический остеомиелит может развиваться в результате хирургического вмешательства, а также после травмы или попадания инородных тел. Развитие остеомиелита определяется факторами, связанными с микроорганизмами и характеристиками организма-хозяина. В большинстве случаев инфекции после остеосинтеза являются экзогенными: бактерии попадают в область перелома во время повреждения (перед операцией), во время установки фиксатора (интраоперационно) или при нарушении процессов заживления ран (после операции) [2]; гематогенные инфекции встречаются редко и могут развиваться в результате bacterиeмии, связанной с повреждениями кожи, инфекциями дыхательных путей, зубов и мочевых путей [11]. К предрасполагающим факторам относятся тяжелые повреждения мягких тканей и переломы с массивной деваскуляризацией кости и мягких тканей. Кроме того, одним из факторов риска являются предшествующие сосудистые нарушения, особенно это касается пациентов с сахарным диабетом. Бактериология инфицированных несращений многогранна. При закрытых переломах источники инфекции, как правило, являются мономикробными, а при открытых переломах часто из очага воспаления высевают более 1 возбудителя, так в недавнем исследовании *Sheehy S. H. et al.* выявили полимикробную инфекцию у 30% пациентов [31]. Более чем в 40% случаев возбудителем инфекции является *Staphylococcus aureus*, и в последние десятилетия наблюдается рост частоты встречаемости MRSA (метицилин-резистентный *St. aureus*). Также сравнительно часто выявляют коагулазо-отрицательные стафилококки, стрептококки и грамотрицательные бактерии. Палочка Коха, другие нетипичные микобактерии и грибки тоже могут вызывать остеомиелит, но такие случаи наблюдаются крайне редко.

Staphylococcus aureus обладает рядом внеклеточных и клеточных факторов, способствующих его вирулентности. Во-первых, это факторы, стимулирующие адгезию к белкам внеклеточного матрикса – бактериальные адгезины. Считается, что способность *St. aureus* к адгезии играет большую роль для ранней колонизации тканей ор-

ганизма-хозяина и имплантированных биоматериалов. *St. aureus* экспрессирует на своей поверхности несколько адгезинов (MSCRAMM, компоненты микробной поверхности, распознающие молекулы адгезивных матриц), каждый из которых специфически взаимодействует с одним компонентом белка-хозяина, такими как фибриноген, фибронектин, коллаген, витронектин, ламинин, тромбоспондин, костный сиалопротеин, эластин или фактор фон Виллебранда [38]. Вторая группа факторов способствует противодействию защитным силам организма хозяина (протеин А, некоторые токсины, капсульные полисахариды). Третья группа способствует инвазии или проникновению в ткани путем атаки на клетки организма-хозяина (экзотоксины) или разрушение компонентов внеклеточного матрикса (различные гидролазы). Наконец, способность *St. aureus* проникать в клетки млекопитающих может объяснить его способность колонизировать ткани и сохраняться после bacterиeмии. *St. aureus*, который поглощают культивированные остеобласты, может выживать в клетках [10]. Внутриклеточная выживаемость (иногда в метаболически измененном состоянии, в которой они проявляются как так называемые субпопуляции с мелкими колониями) может объяснить высокую резистентность костных инфекций.

Инфекции, связанные с имплантатами, как правило, вызываются микроорганизмами, растущими в форме биопленок [34]. Эти микроорганизмы живут в высокогидратированной внеклеточной матрице, прикрепленной к поверхности (Рисунок 1). В дебюте инфекционного процесса происходят сосудистые изменения, которые нарушают кровоснабжение кости. Если на этом этапе не происходит подавление инфекции, костная ткань погибает, формируются секвестры, которые создают основу для образования микробной биопленки. Биопленки состоят из экзополисахаридных полимеров, образующих защитную волокнистую матрицу вокруг клеток-хозяев, а также бактерий. Истощение метаболических веществ и/или накопление отходов в биопленках заставляет микробы вступать в «фазу замедленного роста» или стационарное состояние, делая их в 1000 раз более устойчивыми к большинству противомикробных веществ, чем их планктонные (свободноживущие) формы [33]. Устойчивость биопленок к антимикробным веществам, по-видимому, обусловлена несколькими факторами, включая низкий уровень метаболизма, адаптивные стрессовые реакции и снижение уровня клеточного деления глубоко внедренных микробов. Различная экспрессия генов и протеомов в биопленках

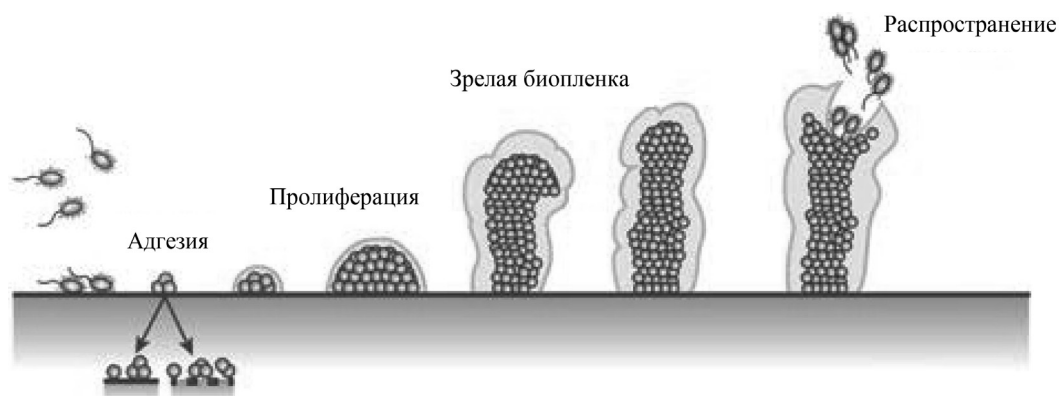


Рис. 1. Стадии развития микробной биопленки

по сравнению с планктонными популяциями *St. aureus* дает гораздо лучшее представление о роли биопленок при остеомиелите и перипротезных инфекциях, и формирует новые цели по разработке химиотерапевтических препаратов [37].

Для фиксации микроорганизмов на поверхности имплантата необходимо быстрое прикрепление к поверхности за счет специфических факторов (таких как адгезины) и неспецифических факторов (поверхностное натяжение, гидрофобность и электростатические силы) [6]. За этой начальной фазой «прилипания» следует фаза «накопления», в течение которой бактериальные клетки прилипают друг к другу и образуют биопленку. Было показано, что присутствие инородного тела значительно повышает восприимчивость организма к инфекции. Например, минимальная инфицирующая доза *St. aureus*, вызывающая абсцесс у морских свинок, вблизи имплантированных под кожу устройств была более чем в 100 000 раз ниже, чем в коже без имплантатов [44]. Более высокая восприимчивость к инфекции, по крайней мере, частично обусловлена локальным приобретенным дефектом гранулоцитов, индуцированным фагоцитарными механизмами [43].

Некротизированная кость резорбируется: в губчатой кости этот процесс происходит в течении нескольких недель. Разрушение кортикальной кости может занять больше времени – до нескольких месяцев. Инфицированную кость разрушают воспалительные клетки грануляционной ткани. Микроорганизмы свободно распространяются, и биопленка растет в полости, которая образуется на месте резорбированной кости. По мере развития остеомиелита вокруг секвестра образуется новая костная ткань из соседних фрагментов интактной надкостницы и эндоста, таким образом область инфекции отграничивается.

Классификация

На сегодняшний день общепринятой междисциплинарной классификации инфекций, развивающихся после остеосинтеза, не существует [27]. В каждом отдельно взятом случае клиническая картина и подходы к лечению индивидуальны и должны учитывать такие факторы, как возраст пациента, характер травмы, время первоначального проявления, локализация и тип предшествующего остеосинтеза. Тем не менее, существует ряд классификаций, которые помогают в выборе хирургической и терапевтической тактики ведения пациента.

Willeneger и Roth в 1980-х классифицировали инфекции, развивающиеся после остеосинтеза, по времени первого появления симптомов на три группы: ранние (менее 2 недель с момента хирургического вмешательства), отсроченные (3–10 недель) и поздние (более 10 недель) [41]. При ранних инфекциях, если остеосинтез стабилен, как

правило, достаточно хирургической обработки послеоперационной раны, целенаправленной антибактериальной терапии и, возможно, вмешательства на мягких тканях без удаления металлоконструкций [9]. При отсроченных и поздних инфекциях тактика во многом определяется тем фактом, произошло сращение перелома или нет. Если имеется инфицированное несращение, процесс лечения может быть чрезвычайно сложным, длительным и трудоемким. Если инфекция возникает на фоне сросшегося перелома, в большинстве случаев лечение включает в себя удаление металлоконструкций и антибактериальную терапию.

Классификация Cierny-Mader остается одной из наиболее применимых в клинической практике [4]. Согласно этой системе выделяют 3 типа (A–C) пациентов на основании их общего состояния и сопутствующих заболеваний, а также 4 анатомические формы инфекции (I–IV), которые в общем дают 12 вариантов. Подход, предложенный Cierny и Mader, помогает принимать клинические решения в отношении агрессивности хирургической обработки, а также выбора и продолжительности антибиотикотерапии.

Факторы, связанные с общим состоянием организма пациента, имеют большое значение для определения алгоритма лечения. По классификации Cierny-Mader пациент типа A является здоровым человеком без сопутствующих заболеваний, которые могут повлиять на процесс лечения. У пациентов типа B есть одно или несколько сопутствующих заболеваний, которые снижают вероятность успешного излечения, включая местные (сосудистые заболевания, хронический отек, фиброз или рубцевание и ожирение) и системные факторы (употребление наркотиков, возраст, сахарный диабет, злокачественные новообразования, иммунные нарушения и курение). У пациентов типа C сопутствующие нарушения настолько выражены, что возможные риски хирургического вмешательства превосходят ожидаемую пользу. У таких пациентов лечение носит паллиативный характер, либо операция проводится после коррекции сопутствующих факторов.

Существует 4 анатомические формы остеомиелита по классификации Cierny-Mader (Рисунок 2): медуллярный (тип I), поверхностный (тип II), локализованный (тип III) и диффузный (тип IV). Медуллярный процесс поражает только внутреннюю поверхность кости – часто это связано с интрамедуллярными конструкциями. Поверхностный остеомиелит ассоциируется с инфекциями мягких тканей, которые распространяются до поверхности кости, например, при пролежневых язвах. Локализованной процесс охватывает кортикальную пластинку на всю толщину и, по сути, является глубоким распространением поверхностного остеомиелита. Эти три анатомических типа достаточно ограничены, поэтому хирургическая резекция пораженной ткани не нарушает стабильность всей кости. Напротив,

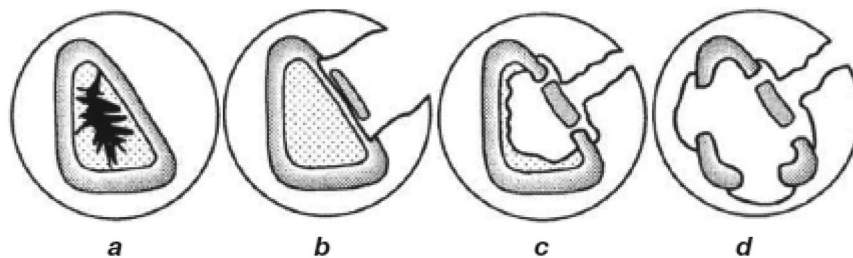


Рис. 2. Анатомическая классификация Cierny-Mader

диффузный остеомиелит – это инфекция, поражающая кость на весь поперечник, поэтому после хирургической обработки возникает нестабильность, требующая фиксации. Несмотря на вариабельность субъективной врачебной оценки, эта классификационная система в большинстве случаев позволяет выбрать подходящую тактику лечения.

Диагностика

Ни один тест не дает результата, который позволил бы достоверно подтвердить наличие инфекционных осложнений после остеосинтеза. Поэтому для постановки диагноза обычно требуется сочетание клинических, лабораторных, гистопатологических, микробиологических и лучевых методов исследования.

Тщательное обследование пациентов с подозрением на инфекцию после остеосинтеза должно включать себя общеклиническое исследование и оценку анамнеза жизни, а также локальных и системных факторов риска. Открытые переломы с тяжелыми повреждениями мягких тканей, ранее перенесенные инфекции и некоторые системные нарушения в организме пациента значительно повышают риск инфекционных осложнений [42]. Физиологические нарушения, такие как хроническое подавление иммунитета (диабет, злокачественные новообразования, тяжелые заболевания печени или почек, алкоголизм, курение), локальное нарушение кровоснабжения, дефекты мягких тканей не только являются факторами риска развития инфекции, но также в значительной степени влияют на выбор тактики лечения. Хирургу следует воздерживаться от проведения сложных реконструктивных вмешательств у пациентов, у которых имеется множество факторов риска [23]. Симптомы хронического остеомиелита не всегда очевидны, пациента может беспокоить субфебрильная лихорадка и хронический болевой синдром. Может присутствовать отек, изменения кожных покровов и отделяемое из раны. Острые инфекции у взрослых проявляются более очевидными признаками, такими как озноб, ночная потливость, покраснение кожи и сильная боль.

Лабораторные исследования

Содержание лейкоцитов в крови не является надежным индикатором и может быть нормальным даже на фоне активной инфекции. Уровень СОЭ в большинстве случаев повышен, но кинетика этого показателя слишком медленна для наблюдения за пациентами с остеомиелитом. Концентрация С-реактивного белка, который синтезируется в печени в ответ на любую инфекцию, представляется более надежным показателем для контроля ответа на лечение. Показатель увеличивается в течение нескольких часов после инфицирования и в большинстве случаев возвращается в норму в течение недели после начала терапии. Таким образом, динамическое изменение показателя в послеоперационном периоде является более информативным, чем отдельные значения. Вторичное увеличение уровня С-реактивного белка после первоначального снижения сразу после остеосинтеза с высокой долей вероятности указывает на инфекцию [36]. Однако показатели СРБ и СОЭ могут быть выше нормы и по другим причинам, не связанным с остеомиелитом. Концентрации кальция, фосфатов и щелочной фосфатазы при остеомиелите поддерживаются в пределах нормального диапазона, в отличие от метастатических или некоторых метаболических заболеваний костей.

Микробиологические исследования

Развитие инфекционных осложнений после остеосинтеза в основном обусловлено ростом бактериальных сообществ, защищенных биопленкой, на инородном материале и в некротических костных тканях. Эти локализованные сгруппированные бактерии зачастую находятся в состоянии метаболического покоя, что затрудняет их идентификацию и посев на культурных средах. Результаты посевов, взятых из раны во время первичной фиксации перелома, никак не коррелируют с возможной последующей инфекцией и не являются информативными [3]. Точно также, посев отделяемого из свищевого хода или мазок из раны во время ревизионной операции не дает достоверной информации о патогенах, находящихся в кости [1], поэтому такие посевы использовать не следует. Для корректной диагностики необходимо брать, по крайней мере, три образца тканей из глубоких отделов максимально близко к имплантату и из области макроскопически очевидной инфекции [36]. По возможности антибактериальную терапию следует отменять как минимум за 2 недели до взятия образцов, поскольку это может трансформировать некоторые виды бактерий в жизнеспособные, но не культивируемые формы [22], в таком случае результат исследования может быть ложноотрицательным [17]. Продолжительность инкубации образцов культур до сих пор остается предметом дискуссии: обоснованной считается инкубация от 7 до 14 дней [29], так как такой период уравнивает риск невыявления возбудителя инфекции и опасность контаминации культуры. Если во время операции удаляют металлоконструкции, их следует отправить в микробиологическую лабораторию для обработки ультразвуком и культивирования полученной жидкости, если это возможно. Считается, что обработка ультразвуком отделяет заключенные в биопленку бактерии от имплантата и разрушает биопленку, тем самым делая бактерии пригодными для культивирования. Было показано, что такой метод увеличивает процент положительных культур, особенно после предшествующего лечения антибиотиками [35].

Хотя культивирование по-прежнему считается золотым стандартом микробиологической оценки, все чаще диагностику дополняют молекулярными методами. Полимеразная цепная реакция (ПЦР) показала себя как информативное исследование, особенно после предшествующей антибиотикотерапии [8]. Однако высокая чувствительность ПЦР сопряжена с риском ложноположительных результатов вследствие контаминации образцов тканей [21]. Кроме того, ПЦР обычно не может различать живые и мертвые бактерии и не предоставляет широкой информации о чувствительности к антибиотикам, за исключением наличия специфических генов резистентности.

Посевы крови дают положительный результат только при острой гематогенной форме остеомиелита и обычно никак не помогают диагностировать хроническую инфекцию длинных трубчатых костей [14].

Гистологические исследования

Одним из компонентов диагностики инфекций после остеосинтеза может быть гистопатологический анализ нескольких образцов ткани, взятых интраоперационно из очага предполагаемой инфекции и/или области некротизации [19]. Гистологическое исследование позволяет

дифференцировать острую и хроническую инфекцию, доказать наличие некротических изменений в кости и вовремя выявить злокачественные новообразования – в сочетании с микробиологическим анализом это дает важные сведения о костной инфекции [23].

Лучевые методы исследования

Лучевые исследования не имеют большой диагностической ценности при ранних инфекциях, однако, при отсроченных и поздних инфекциях они позволяют оценивать степень распространения процесса.

Для диагностики остеомиелита используют следующие методы визуализации: рентгенография, рентгеновская компьютерная томография, магнитно-резонансная томография и радиоизотопное сканирование. Обычно для адекватной постановки диагноза и планирования хирургического вмешательства требуется сочетание методов.

При осложнениях, полученных после фиксации переломов, рентгенография в динамике является методом первого выбора, который позволяет оценить анатомию, процесс сращения перелома, положение и целостность имплантатов и качество костной ткани [40]. Рентгенографические изменения видны примерно через 2 недели после возникновения инфекционного процесса. Из классических рентгенографических признаков можно отметить периостальную реакцию и остеопению [12]. По мере прогрессирования инфекции на рентгенограммах можно наблюдать увеличение объема мягких тканей, твердый периостит, лизис и просветление и окружающий склероз. Однако обычные рентгенограммы не позволяют дифференцировать септические и асептические изменения при активных инфекциях [36]. При наличии свищевых ходов рентгенографическое исследование можно проводить с контрастированием (Рисунок 3).

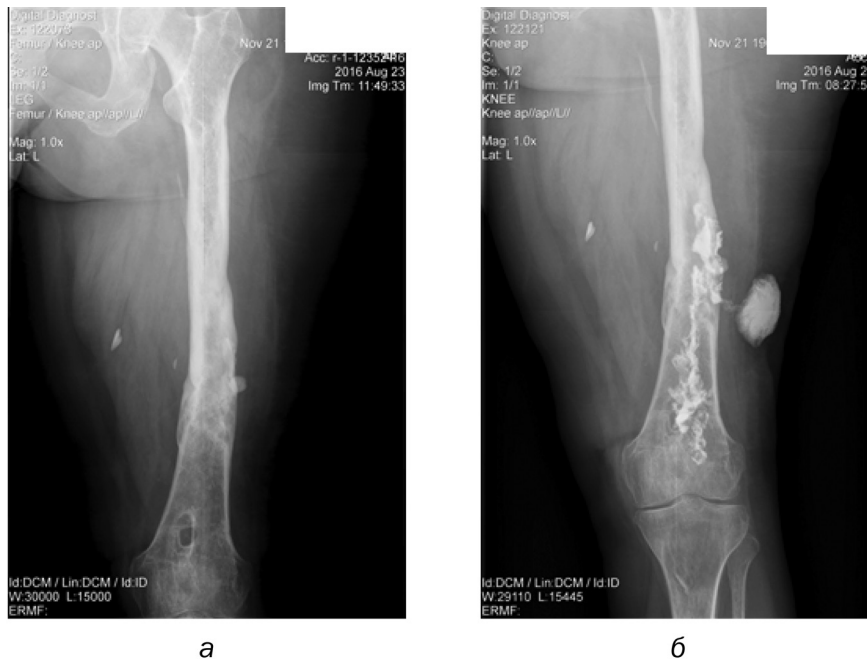

Рис. 3. Хронический посттравматический остеомиелит левой бедренной кости. Рентгенограммы пациента Н. в передне-задней проекции а) без контрастирования и б) с введением в свищевой ход контрастного вещества Омнипак™. Собственное наблюдение

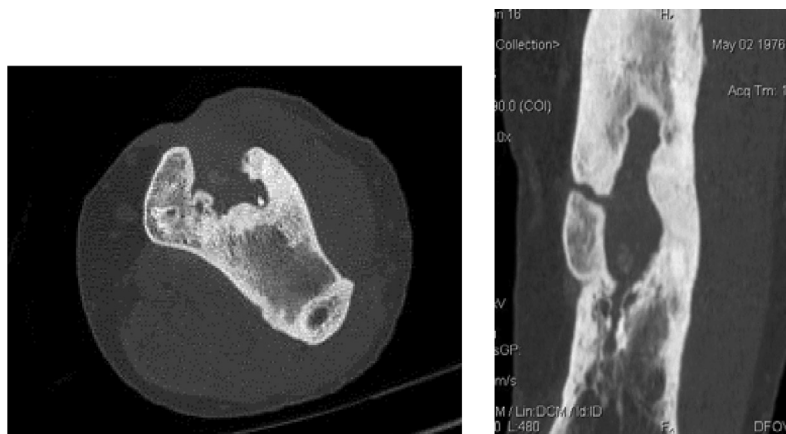

Рис. 4. Характерная РКТ-картина остеомиелита большеберцовой кости. В склерозированной костной ткани формируются полости и костные секвестры. Собственное наблюдение

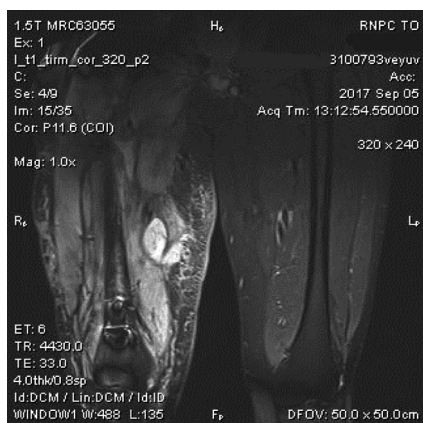


Рис. 5. МРТ исследование при остеомиелите правой бедренной кости на фоне фиксации перелом бедра стальным интрамедуллярным стержнем с блокированием. Отчетливо видны воспалительные изменения в мягких тканях и абсцесс, сформировавшийся по внутренней поверхности правого бедра. Собственное наблюдение

Рентгеновская компьютерная томография (РКТ) позволяет более точно планировать хирургическое вмешательство и дает подробную информацию о костной архитектуре, структуре перелома или несращения, формировании новой кости и некроза кости, а также позволяет выявить расшатывание имплантата и дополнительные доказательства наличия инфекции: реакция кортикальной кости, наличие секвестров (Рисунок 4) или свищевых ходов и образование абсцесса в прилежащих мягких тканях [32]. Тем не менее, информативность КТ резко снижается при наличии внутренних металлических фиксаторов, так как на изображениях появляются множественные артефакты.

Магнитно-резонансная томография (МРТ) является методом выбора для оценки состояния мягких тканей (Рисунок 5) и дает дополнительную информацию о интрамедуллярном распространении инфекции – местное снижение интенсивности сигнала костного мозга в режиме T1 и увеличение сигнала в режиме T2. Однако артефакты от металлоконструкций также затрудняют интерпретацию изображений, а рубцы и дефекты кости могут имитировать инфекцию [13].

Радионуклидную визуализацию также иногда используют в диагностике такого типа инфекций. Радиофармацевтические препараты применяют для визуализации и отслеживания (пато-)физиологических изменений, таких как сращение перелома, ремоделирование кости и воспалительный ответ на инфекцию. Сочетание функциональных изображений с морфологической визуализацией, например, с КТ, в одном устройстве, называется гибридной визуализацией (ОФЭКТ/КТ). Это позволяет точно локализовать очаг инфекции и облегчает дифференциальную диагностику между инфекциями кости и мягких тканей [16].

Костная скintiграфия, которую, как правило, проводят с технеция-99m-дифосфонатом (99mTc), подтверждает наличие остеомиелита в случае очаговой гиперемии или гиперперфузии и при локальном увеличении накопления в костной ткани [16]. Поскольку физиологические изменения такого рода наблюдаются и в процессе сращения перелома, данное исследование не позволяет различать инфекции и посттравматические изменения в кости. Поэтому костная скintiграфия имеет весьма ограниченное

применение. Визуализация с использованием меченых лейкоцитов *in vitro* является многообещающей методикой для идентификации бактериальных инфекций, но она не всегда доступна из-за сложностей маркировки. ПЭТ с ¹⁸F-фторо-дезоксиглюкозой (ФДГ-ПЭТ) дает диагностически ценную информацию при скелетно-мышечной инфекции, позволяет визуализировать и точно локализовать инфекцию с высокой чувствительностью и специфичностью [16]. Тем не менее, роль этого исследования при инфекции после остеосинтеза по-прежнему остается неоднозначной и является предметом исследований.

Инфекции после остеосинтеза являются грозным осложнением, которое приносит массу трудностей и неудобств как травматологам-ортопедам, так и пациентам. Отсутствие быстрого, простого и надежного диагностического протокола, а также отсутствие единого мнения в отношении классификации указывают на необходимость дальнейших исследований в данной области. Понимание основополагающих принципов, описанных выше, имеет большое значение для выбора правильной тактики и достижения хороших результатов лечения.

Литература

1. Aggarwal VK, Higuera C, Deirmengian G, Parvizi J, Austin MS. Swab cultures are not as effective as tissue cultures for diagnosis of periprosthetic joint infection. *ClinOrthopRelatRes*2013;471:3196–203.
2. Arens S, Kraft C, Schlegel U, et al (1999) Susceptibility to local infection in biological internal fixation. Experimental study of open vs minimally invasive plate osteosynthesis in rabbits. *Arch Orthop Trauma Surg*; 119(1-2):82–85.
3. Burns TC, Stinner DJ, Mack AW, Potter BK, Beer R, Eckel TT, et al. Microbiology and injury characteristics in severe open tibia fractures from combat. *J Trauma AcuteCareSurg*2012;72:1062–7.
4. Cierny III G, Mader J, Penninck J. The classic: a clinical staging system for adult osteomyelitis. *Clin Orthop* 2003;414:7–24.
5. Conterno LO, da Silva Filho CR. Antibiotics for treating chronic osteomyelitis in adults. *Cochrane Database Syst Rev*. 2009; 3:1-30.
6. Darouiche RO (2001) Device-associated infections: a macroproblem that starts with microadherence. *Clin Infect Dis*; 33(9):1567–1572.
7. E. Johnson, R. Buckley R. Chronic infection and infected nonunion. In: Rüedi T, Buckley R, Moran C, editors. *AO Principles of Fracture Management*: Thieme; 2008. p. 543–55.
8. Greenwood-Quaintance KE, Uhl JR, Hanssen AD, Sampath R, Mandrekar JN, Patel R. Diagnosis of prosthetic joint infection by use of PCR-electrospray ionization massspectrometry. *JClinMicrobiol*2014;52:642–9.
9. Gustilo RB, Gruninger RP, Davis T (1987) Classification of type III (severe) open fractures relative to treatment and results. *Orthopedics*; 10(12):1781–1788.
10. Hudson MC, Ramp WK, Nicholson NC, Williams AS, Nouisainen MT. Internalization of *Staphylococcus aureus* by cultured osteoblasts. *Microb Pathog* 1995; 19: 409–19.
11. Kremers HM, Nwojo ME, Ransom JE. et al. Trends in the epidemiology of osteomyelitis: a population-based study, 1969 to 2009. *J Bone Joint Surg Am*. 2015;97:837–45.
12. Lazzarini L, Mader JT, Calhoun JH. Osteomyelitis in long bones. *J Bone Joint Surg Am*. 2004; 86:2305–2318.
13. Ledermann HP, Kaim A, Bongartz G, Steinbrich W. Pitfalls and limitations of magnetic resonance imaging in chronic posttraumatic osteomyelitis. *Eur Radiol* 2000;10:1815–23.
14. Lew DP, Waldvogel FA. Osteomyelitis. *Lancet*. 2004; 364:369–379.
15. Lipsky BA, Berendt AR: XVI Osteomyelitis. *American College of Physicians Medicine* 2010; 7 Inf Dis, XVI: 1–20.
16. Love C, Palestro CJ. Nuclear medicine imaging of bone infections. *Clin Radiol* 2016.
17. Malekzadeh D, Osmon DR, Lahr BD, Hanssen AD, Berbari EF. Prior use of antimicrobial therapy is a risk factor for culture-negative prosthetic joint infection. *ClinOrthopRelatRes* 2010;468:2039–45.

18. O'May GA, Brady RA, Prabhakara R, Leid JG, Calhoun JH, Shirliff ME: Osteomyelitis. *Biofilm Infections* 2011; 111–37.
19. Ochsner PE, Hailemariam S. Histology of osteosynthesis associated bone infection. *Injury* 2006;37(Suppl 2):S49–58.
20. Ochsner PE, Sirkin MS. Acute infection. In: Rüedi TP, Buckley RE, Moran CG (Hrsg.). *AO principles of fracture management*. AO Publishing, Thieme, Stuttgart 2007
21. Panousis K, Grigoris P, Butcher I, Rana B, Reilly JH, Hamblen DL. Poor predictive value of broad-range PCR for the detection of arthroplasty infection in 92 cases. *Acta Orthop* 2005;76:341–6.
22. Pasquaroli S, Zandri G, Vignaroli C, Vuotto C, Donelli G, Biavasco F. Antibiotic pressure can induce the viable but non-culturable state in *Staphylococcus aureus* growing in biofilms. *J Antimicrob Chemother* 2013;68:1812–7.
23. Patzakis MJ, Zalavras CG. Chronic posttraumatic osteomyelitis and infected nonunion of the tibia: current management concepts. *J Am Acad Orthop Surg* 2005;13:417–27.
24. Penn-Barwell JG, Bennett PM, Fries CA, Kendrew JM, Midwinter MJ, Rickard RF. Severe open tibial fractures in combat trauma: management and preliminary outcomes. *Bone Joint J*. 2013; 95:101-105.
25. Perry CR. A historical perspective. In: *Bone and Joint Infections*. London: Martin Dunitz; 1996:1-8.
26. Schenker ML, Yannascoli S, Baldwin KD, Ahn J, Mehta S. Does timing to operative debridement affect infectious complications in open long bone fractures? A systematic review. *J Bone Joint Surg Am*. 2012; 94:1057-1064.
27. Schmidt HG, Tiemann AH, Braunschweig R, et al.: Zur Definition der Diagnose Osteomyelitis-Osteomyelitis-Diagnose-Score (ODS). *Z Orthop Unfall* 2011; 149: 449–60.
28. Schultz M: Microscopic investigation in fossil hominoids: a clue to taxonomy, functional anatomy, and the history of diseases. *The Anatomical Record* 1999; 257: 225–32.
29. Schwotzer N, Wahl P, Fracheboud D, Gautier E, Chuard C. Optimal culture incubation time in orthopedic device-associated infections: a retrospective analysis of prolonged 14-day incubation. *J Clin Microbiol* 2014;52:61–6.
30. Sennville E, Joulie D, Legout L, Valette M, Dezeque H, Beltrand E, et al. Outcome and predictors of treatment failure in total hip/knee prosthetic joint infections due to *Staphylococcus aureus*. *Clin Infect Dis* 2011;53:334–40.
31. Sheehy SH, Atkins BA, Bejon P, et al. The microbiology of chronic osteomyelitis: prevalence of resistance to common empirical antimicrobial regimens. *J Infect*. 2010; 60:338343.
32. Steinhilber E, Glombitza M, Bohm HJ, Hax PM, Rixen D. Non-unions: from diagnosis to healing. *Unfallchirurg* 2013;116:633–47quiz48-9.
33. Stewart PS, Costerton JW (2001) Antibiotic resistance of bacteria in biofilms. *Lancet*; 358(9276):135–138.
34. Trampuz A, Osmon DR, Hanssen AD, et al (2003) Molecular and antibiofilm approaches to prosthetic joint infection. *Clin Orthop*; 414:69–88.
35. Trampuz A, Piper KE, Jacobson MJ, Hanssen AD, Unni KK, Osmon DR, et al. Sonication of removed hip and knee prostheses for diagnosis of infection. *New Engl J Med* 2007;357:654–63.
36. Trampuz A, Zimmerli W: Diagnosis and treatment of infections associated with fracture-fixation devices. *Injury* 2006; 37 Suppl 2: 59–66.
37. Vandecasteele SJ, Peetermans WE, Merckx R, Van Eldere J. Expression of biofilm-associated genes in *Staphylococcus epidermidis* during in vitro and in vivo foreign body infections. *J Infect Dis* 2003; 188: 730–37.
38. Vaudaux P, Francois P, Lew DP, Waldvogel FA. Host factors predisposing to and influencing therapy of foreign body infections. In: Waldvogel FA, Bisno AL, eds. *Infections associated with indwelling medical devices*, 3rd edn. Washington: ASM Press, 2000: 1–26.
39. Veeh RH, Shirliff ME, Petik JR, Flood JA, Davis CC, Seymour JL, et al. Detection of *Staphylococcus aureus* biofilm on tampons and menses components. *J Infect Dis* 2003;188:519–30.
40. Wenter V, Muller JP, Albert NL, Lehner S, Fendler WP, Bartenstein P, et al. The diagnostic value of [(18)F]FDG PET for the detection of chronic osteomyelitis and implant-associated infection. *Eur J Nucl Med Mol Imaging* 2016;43:749–61.
41. Willenegger H, Roth B. Treatment tactics and late results in early infection following osteosynthesis. *Unfallchirurgie* 1986;12:241–6.
42. Willey M, Karam M. Impact of infection on fracture fixation. *Orthop Clin North Am* 2016;47:357–64.
43. Zimmerli W, Lew PD, Waldvogel FA (1984) Pathogenesis of foreign body infection: Evidence for a local granulocyte defect. *J Clin Invest*; 73(4):1191–1200.
44. Zimmerli W, Waldvogel FA, Vaudaux P, et al (1982) Pathogenesis of foreign body infection: description and characteristics of an animal model. *J Infect Dis*; 146(4):487–497.