

## ПТЕРИГИУМ: ДИАГНОСТИКА И ЛЕЧЕНИЕ.

ГУ «Белорусская медицинская академия последипломного образования»

*Птеригиум представляет собой широко распространенное заболевание поверхности глаза. Для его лечения предложены многочисленные хирургические способы. Статья посвящена анализу эффективности лечения птеригиума, профилактике его рецидивов.*

**Ключевые слова:** птеригиум, лечение.

**G.V. Sitnick**

### **PTERYGIUM: DIAGNOSIS AND TREATMENT**

*Pterygium is a common ophthalmic disease and an important public health problem. Different techniques are appropriate for treatment and reducing the recurrence rate after the surgery. The effectiveness of pterygium treatment is presented in the article.*

**Key words:** pterygium, treatment.

**П**теригиум (греч. pteryx – крыло) представляет собой заболевание, обычно двустороннее, характеризующееся нарастанием на роговицу со стороны конъюнктивы фиброваскулярной ткани в форме треугольника, расположенного на уровне открытой глазной щели, чаще с медиальной стороны [1,2].

При гистологическом исследовании птеригиума выявляется гипертрофированная и измененная по структуре субконъюнктивальная соединительная ткань, содержащая большое количество фибробластов и новообразованных кровеносных сосудов, которые врастают в строму роговицы. Во всех случаях определяется воспалительная инфильтрация и аномальное отложение в межклеточном пространстве эластина и коллагена. В эпителии, покрывающем птеригиум, выявляются признаки сквамозной метаплазии и гиперплазии бокаловидных клеток. В большинстве случаев растущее образование повреждает боуменову мембрану и прони-

кает в строму роговицы, вызывая ее дегенеративные изменения [1,8].

Эпидемиологически наибольшая частота птеригиума выявляется в климатических зонах с высоким уровнем инсоляции. Некоторые авторы выделяют даже так называемый «периекваториальный пояс птеригиума». Это географическая зона, располагающаяся до 37° к северу и к югу от экватора [2,5].

Известно, что данная патология наиболее характерна для мужчин – они болеют в 2-3 раза чаще. Возникает заболевание, как правило, в течение третьего-четвертого десятилетия жизни. Факторами риска развития птеригиума обоснованно считаются: повышенный уровень ультрафиолетового и/или инфракрасного излучения, работа на открытом воздухе более 4-5 часов в день, повышенный уровень пыли, увлечение охотой и рыболовством, ландшафтным дизайном, профессиональная принадлежность к сельскохозяйственным видам дея-

тельности и строительной сфере [1,2,5].

В последние годы появились данные о возможном участии в патогенезе птеригиума семейства папилломавирусов. Однако, чаще всего авторы сходятся во мнении, что папилломавирусы играют роль лишь катализатора и спутника в процессе развития данной патологии [8,9].

Клинически выделяют головку, шейку и тело птеригиума. Головка – это верхушка треугольного образования, как правило, является его прогрессирующей частью. Далее следует шейка – некоторое сужение. Наиболее широкая часть называется телом птеригиума.

Традиционно по протяженности птеригиум принято подразделять на 5 степеней [1]:

I ст. – начальная, когда нарастание наблюдается только у лимба, обычно без изменения в зрении или рефракции.

II ст. – головка птеригиума находится на середине расстояния между лимбом и проекцией края умеренно расширенного зрачка. Характерно появление неправильного астигматизма роговицы в зоне непосредственно перед головкой птеригиума, а в оптической зоне выявляется правильный астигматизм небольшой степени. Острота зрения может быть снижена до 0,9 – 0,7.

III ст. – головка птеригиума находится на роговице у края проекции обычного диаметра зрачка, астигматизм вследствие утолщения горизонтального меридиана роговицы достигает 1-3 диоптрии, острота зрения может снижаться до 0,5.

IV ст. – головка достигает центра роговицы (проекции центра зрачка). Преобладает значительно выраженный неправильный или правильный астигматизм (2,5 – 7,5 диоптрий). Острота зрения снижается до 0,3 – 0,2.

V ст. – головка птеригиума заходит за центр роговицы и может распространяться далее по роговице. Рефракцию определить нельзя, острота зрения ниже 0,1.

По степени прогрессирования различают стационарный и прогрессирующий птеригиумы. Прогрессирующую форму заболевания отличают следующие признаки:

- утолщенная, “мясистая” головка, выступающая над поверхностью роговицы;
- полнокровные извитые сосуды образуют развитую сеть в птеригиуме.

Современная классификация зарубежных авторов (Н.Т. Tan et al., 1997) предлагает оценивать степень склонности птеригиума к прогрессированию по состоянию сосудов эписклеры:

1 степень – птеригиум прозрачный, атрофичный, через него хорошо просматриваются сосуды эписклеры. Склонность к прогрессированию минимальна.

2 степень – средняя, активная. Птеригиум полупрозрачный, выступающий, сосуды эписклеры просматриваются частично.

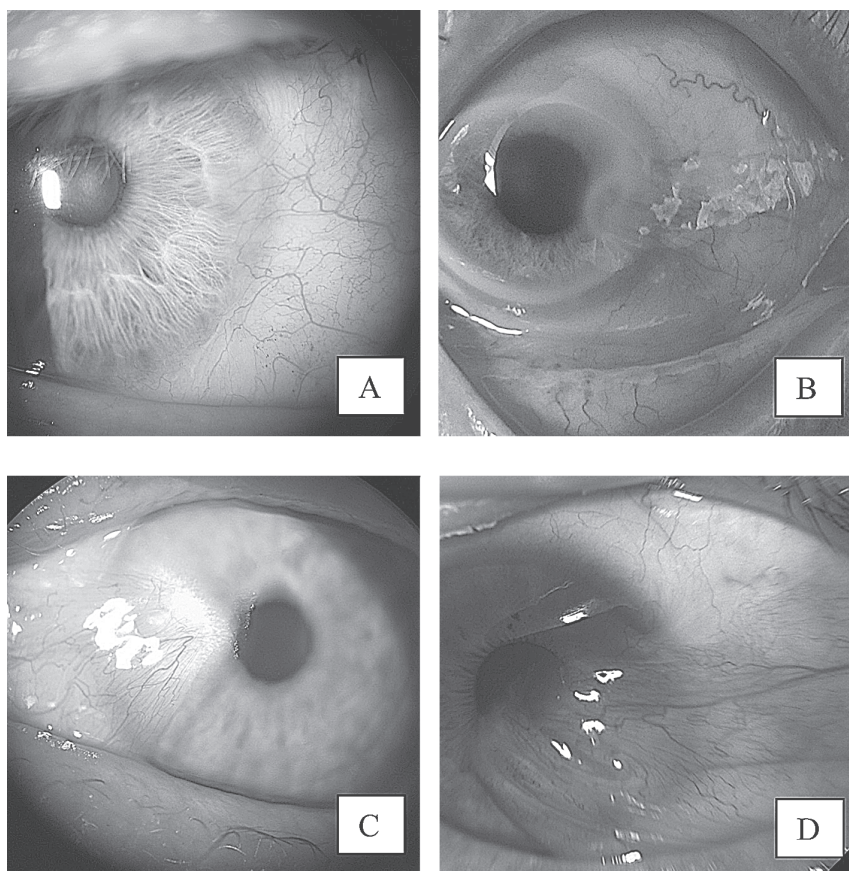
3 степень – высоко активный, мясистый, непрозрачный. Сосуды эписклеры не видны.

К настоящему времени предложено большое число способов хирургического лечения данной патологии: простое иссечение с наложением швов, различные виды

пластики местными тканями, использование аутоконъюнктивальных трансплантатов с различными способами их фиксации, включая использование фибринового клея и коагуляцию, а также трансплантация донорской амниотической мембраны или аутослизистой ротовой полости. Тем не менее, частота рецидивов птеригиума остается достаточно высокой и по данным литературы составляет в среднем более 45% с учетом колебаний в зависимости от степени и используемого способа (от 12% до 89%). Описаны случаи, когда рецидив возникал 13 раз на одном и том же глазу [1,2,4,5,7].

Птеригиум представляет собой не только заболевание поверхности глаза, но и косметический дефект, поэтому при выборе метода его лечения в каждом конкретном случае приходится учитывать еще и этот аспект [4].

До настоящего времени проблема снижения частоты рецидивирования птеригиума остается актуальной. Широко используется способ профилактики рецидивирования птеригиума, заключающийся в субконъюнктивальном введении глюкокортикостероидов длительного действия [10]. В последние годы в офтальмологической практике нашла широкое применение группа монокло-



**Рис. 1.** Птеригиум: А – I степени, В – II степени, С – III степени, D – IV степени

нальных антител – ингибиторов сосудистого фактора роста, в частности, препарат авастин. По данным O. Enkvetchakul et al. (2011) этот препарат может быть безопасно и эффективно использован в виде субконъюнктивных и интрастромальных инъекций в роговицу и в тело птеригиума для снижения степени неоваскуляризации роговицы и степени прогрессирования птеригиума, что создает благоприятные условия для последующего хирургического лечения и снижает частоту рецидивов этой патологии [3].

Трансплантация амниотической мембраны при лечении широкого спектра заболеваний и поврежденной поверхности глаза является сегодня “золотым стандартом”. Показания для ее использования включают и хирургию птеригиума. Однако сведения об эффективности применения амниотической мембраны при этом носят разноречивый характер.

**Целью** данной работы является анализ эффективности лечения птеригиума в отделениях микрохирургии 1 и 2 10 ГКБ г. Минска.

#### **Материал и методы**

Были проанализированы 78 случаев птеригиумов, пролеченных в течение периода с апреля 2010г. по октябрь 2011г. Средний возраст пациентов составил 57,3 года (от 32 до 86 лет). Из них было 30 женщин, 36 мужчин. У 12 пациентов заболевание было двусторонним. По степени птеригиума пациенты распределились следующим образом: I ст. – 11 случаев, II ст. – 38 случаев, III ст. – 24 случая, IV ст. – 5 случаев (Рис. 1.).

Все больные предъявляли жалобы на покраснение глаза, наличие образования на поверхности глаза, частое зрительное утомление, ощущение засоренности глаз. При рецидивирующих птеригиумах и птеригиумах 4 степени были выявлены жалобы на двоение при взгляде в сторону.

Все больные были прооперированы. По способу хирургического лечения случаи были разделены следующим образом:

- устранение птеригиума с пластикой местными тканями – 33 случая,
- устранение птеригиума с пластикой трансплантата аутоконъюнктивы – 14,
- устранение птеригиума с пластикой трансплантата донорской амниотической мембраны – 13,
- устранение птеригиума с пластикой трансплантатами аутоконъюнктивы и донорской амниотической мембраной – 16,
- устранение птеригиума с послойной кератопластикой и пластикой конъюнктивы трансплантатами аутоконъюнктивы и донорской амниотической мембраной – 2.

**Устранение птеригиума с пластикой местными тканями** (МТ) выполняли при 1 и 2 степенях птеригиума стандартным способом, заключающимся в частичном минимально иссечении лишь активной его части (головки) и сохранении основного объема конъюнктивы с перемещением и фиксацией ее относительно места первичного прикрепления таким образом, чтобы максимально удалить от области лимба участок измененной ткани. Дополнительно выполняли щадящую диатермокоагуляцию рубцово измененных участков склеры у лимба.

**Устранение птеригиума с пластикой трансплантата аутоконъюнктивы** (ТАК) считали наиболее показанным при 3 степени заболевания либо его рецидиве. Суть данного способа заключалась в полном иссечении измененной конъюнктивы (все части птеригиума) и рубцов теноновой оболочки, а также бережном удалении остатков рубцовой ткани с поверхности роговицы. Затем выполняли выворот верхнего века и в верхне-наружном квадранте производили забор аутоконъюнктивного трансплантата прямоугольной формы, размер которого соответствовал области удаленного тела птеригиума (как правило, 7-8 x 4-5 мм). Важным моментом при выкраивании аутооттрансплантата было отсекарование только конъюнктивного лоскута без подлежащей теноновой оболочки. На края конъюнктивы в области донорского места накладывали швы. Аутооттрансплантат фиксировали 4 отдельными узловыми швами (нейлон 10-0, углы трансплантата) в натяжении таким образом, чтобы он плотно прилегал к эписклере. Другим важным моментом является оставление диастаза между областью лимба и конъюнктивным трансплантатом приблизительно 1,5-2 мм, а также тот факт, что на сторону, обращенную к лимбу швы не накладывали во избежание излишней травматизации. Затем накладывали несколько швов, фиксирующих края трансплантата к окружающей конъюнктиве.

**Устранение птеригиума с пластикой трансплантата донорской амниотической мембраны** (АМ). Данный способ применяли при 2-3 степени заболевания. После полного иссечения птеригиума и рубцов теноновой оболочки на склере укладывали смоделированный по форме и размеру трансплантат донорской амниотической мембраны и фиксировали его аналогично описанному выше способу фиксации конъюнктивного аутооттрансплантата.

**Устранение птеригиума с пластикой трансплантатами аутоконъюнктивы и донорской амниотической мембраной** (ТАК + АМ). Этот комбинированный способ считали наиболее показанным при рецидивирующих птеригиумах, в особенности 3-4 степени. Основным моментом является максимально возможное удаление измененных тканей во внутреннем сегменте глаза (часто до слезного мясца либо с частичным его иссечением), обнажение склеры, отодвигание интактной теноновой оболочки от непосредственной области вмешательства. Затем выполняют забор аутоконъюнктивного трансплантата максимально возможного размера и фиксируют его у лимба как описано выше. В тех случаях, когда оставался участок открытой склеры у слезного мясца, на него укладывали трансплантат амниотической мембраны и фиксировали узловыми швами. При сложностях в адаптации краев раны при ушивании конъюнктивы в области донорского места (тонкая конъюнктура у пожилых пациентов), особенно при повторном заборе аутооттрансплантата, дополнительный лоскут амниотической мембраны фиксировали здесь «край в край» к конъюнктиве пациента.

**Устранение птеригиума с послойной кератопластикой и пластикой конъюнктивы трансплантатами аутоконъюнктивы и донорской амниотической мембраной** (КП + ТАК + АМ). Этот способ показан при неоднократно

Таблица 1. Эффективность лечения птеригиума.

Способ лечения	Степень птеригиума				Частота рецидивов, абс / %				
	I ст.	II ст.	III ст.	IV ст.	I ст.	II ст.	III ст.	IV ст.	Общий
МТ 33	9	32	24	1	1	2	3	3	23,6%
АМ 13	2	3	6	-	0	0	4	-	30,8%
ТАК 14	-	5	9	-	-	1	2	-	21,4%
ТАК + АМ 16	-	5	9	2	-	0	1	2	18,8%
КП + ТАК + АМ 2	-			2	5 месяцев наблюдения, отсутствие рецидива				

рецидивирующих птеригиумах высоких степеней, при истончении склеры и/или роговицы, выраженной неоваскуляризации и дистрофии роговицы в области фиксации птеригиума.

Суть этого способа заключалась в бережном, но обширном иссечении измененной ткани роговицы, конъюнктивы и склеры, формировании ложа для фиксации донорских тканей. Затем выкраивали послойный роговичный (роговично-склеральный) трансплантат и пришивали его узловыми швами к роговице и склере. Поверх склерального участка трансплантата укладывали аутоконъюнктивальный трансплантат и амниотическую мембрану.

#### Результаты и обсуждение

Послеоперационный период в большинстве случаев протекал без осложнений. У 4 человек наблюдалась замедленная эпителизация поверхности роговицы, сроки полной эпителизации у них составили в среднем 14,7 суток, в остальных случаях - 5,3 суток. Все пациенты после операции получали местное лечение, включающее частые инстилляции антибактериальных препаратов широкого спектра действия, дексаметазон, тауфон и/или витамин А масляный раствор, корнерегель в чередовании с Видисиком. Внутрь назначали НПВС в течение 5-7 суток.

В таблице 1 суммированы результаты устранения птеригиумов в соответствии с его степенью и способом хирургического лечения.

В настоящей работе критерием эффективности лечения был избран процент рецидива заболевания. Как следует из таблицы в целом наибольшее количество рецидивов наблюдалось при птеригиуме III и IV ст. и суммарно составило 15 случаев (19,2%), в то время как при I-II ст. было выявлено 4 таких случая (5,1%).

Причем при пластике конъюнктивы местными тканями рецидивы заболевания были выявлены даже в случаях птеригиумов I и II ст., но являющихся активно прогрессирующими. Этот факт несомненно указывает на необходимость принимать во внимание при выборе способа лечения не только размер птеригиума, но и его форму – прогрессирующая или стационарная.

Среди всех использованных способов пластики конъюнктивы наибольшая частота рецидивов наблюдалась при пластике амниотической мембраной – 30,8%. Данный факт согласуется с результатами исследований некоторых других авторов [3]. С учетом того, что при птеригиуме III ст. как правило имеет место синдром частичной лимбальной недостаточности, барьерная функция лимба нарушена. Клинически был выявлен более быстрый рост конъюнктивального эпителия по трансплантату амниотической мембраны, чем рост роговичного эпителия по рубцово измененной поверхности роговицы пос-

ле устранения птеригиума. Таким образом, амниотическая мембрана, благодаря гладкой поверхности и своим биологическим свойствам стимулировала рост конъюнктивального эпителия на эрозиро-

ванную поверхность роговицы, что вызывало рецидив заболевания.

При пластике аутоконъюнктивальным трансплантатом частота рецидивов составила 21,4%. Этот факт может быть объяснен как высокой степенью активности птеригиума и значительным нарушением функции лимба, так и вероятно недостаточным иссечением рубцово измененной субконъюнктивальной ткани и/или наличием в аутоконъюнктивальном трансплантате участков теноновой оболочки, содержащей фибробласты и способствующей рецидиву процесса. Кроме того, у части пациентов наблюдалось относительно длительное сохранение воспаления на поверхности глаза – более 16 суток, причем трансплантат оставался отечным и гиперемированным.

В данном исследовании наиболее эффективным показал себя способ пластики трансплантатами аутоконъюнктивы и донорской амниотической мембраны, частота рецидивов составила 18,8%. Это может объясняться тем, что наличие амниотической мембраны способствовало снижению степени послеоперационного воспаления на поверхности глаза и создавало благоприятные условия для эпителизации роговицы, быстрого приживления аутоконъюнктивального трансплантата.

Сложное комбинированное лечение рецидивирующего птеригиума III-IV ст., ранее оперированного 5-тикратно, включало послойную кератопластику и пластику конъюнктивы трансплантатами аутоконъюнктивы и донорской амниотической мембраной, поскольку было выявлено истончение склеры в перилимбальной области и критическое истончение роговицы (перфорация, тампонирующая радужкой и прикрытая конъюнктивой). Ранний послеоперационный период протекал без осложнений. В течение последующих 5 месяцев наблюдения рецидива заболевания не возникло.

Таким образом, полученные результаты позволяют сделать следующие выводы:

1. Пластику местными тканями показано выполнять при устранении птеригиумов I-II ст. При III ст. заболевания данный метод надо применять при условии отсутствия признаков активности процесса.
2. Пластику аутоконъюнктивальным трансплантатом следует использовать при птеригиумах II-IV ст. и отсутствии выраженного рубцевания.
3. Пластика конъюнктивы амниотической мембраной с фиксацией ее у лимба **противопоказана** при рецидивирующих птеригиумах и активных формах птеригиумов III-IV ст.
4. При рецидивирующих формах заболевания наиболее эффективным является способ пластики, при котором достаточный по размеру трансплантат аутоконъюнктивы фиксируют у лимба, а трансплантатом амнио-

тической мембраны закрывают место забора собственной конъюнктивы в верхнем конъюнктивальном своде. Данный способ позволяет снизить частоту рецидивов до 18,8%.

### Литература

1. Титаренко З.Д., Гончар П.Ф., Титаренко И.В. Пterygium. – 1992. – Кишинев. – 87с.
2. Bradley J.C. et al. The science of pterygia. – 2010. – Br. J. Ophthalmol. – Vol. 94. – P. 815 – 820.
3. Enkvetchakul O. et al. A Randomized Controlled Trial of Intraleisional Bevacizumab Injection on Primary Pterygium: Preliminary Results. – 2011. Cornea. – Vol. 30. – P. 1213 – 1218.
4. Kucukerdonmez C. et al. Comparison of Conjunctival Autograft With Amniotic Membrane Transplantation for Pterygium Surgery: Surgical and Cosmetic Outcome. – 2007. – Cornea. – Vol. 26. – P. 407 – 413.
5. Li M. et al. Comparison of conjunctival autograft transplantation and amniotic membrane transplantation for pterygium: a meta-anal-

ysis. Graefes Arch Clin Exp Ophthalmol. – 2011. – DOI 10.1007/s00417-011-1820-8.

6. Mohammad-Salih P., Sharif A. Analysis of Pterygium Size and Induced Corneal Astigmatism. – 2008. – Cornea. – Vol. 27. – P. 434 – 438.

7. Pan H. et al. Comparison of Fibrin Glue versus Suture for Conjunctival Autografting in Pterygium Surgery: A Meta-Analysis. – 2011. – Ophthalmology. – Vol. 118. – P. 1049 – 1054.

8. Piras F. et al. Detection of human papillomavirus DNA in pterygia from different geographical regions. – 2003. – Br. J. Ophthalmol. – Vol. 87. – P. 864 – 866.

9. Piecyk-Sidor M. et al. Occurrence of human papillomavirus in pterygia. – 2009. – Acta Ophthalmol. – Vol. 87. – P. 890 – 895.

10. dos Santos Paris F. et al. Postoperative Subconjunctival Corticosteroid Injection to Prevent Pterygium Recurrence. – 2008. – Cornea. – Vol. 27. – P. 406 – 410.

11. Yeung S. et al. Combined Use of Subconjunctival and Intracorneal Bevacizumab Injection for Corneal Neovascularization. – 2011. – Cornea. – Vol. 30. – P. 1110 – 1114.

Поступила 01.03.2012 г.