

М.А. Герасименко, А.В. Белецкий, В.Н. Гурко, С.Д. Заленугин

## СРАВНИТЕЛЬНАЯ ХАРАКТЕРИСТИКА ВНУТРИСУСТАВНЫХ ПОВРЕЖДЕНИЙ КОЛЕННОГО СУСТАВА У ДЕТЕЙ И ВЗРОСЛЫХ

Белорусский государственный медицинский университет,  
6-я городская клиническая больница г. Минска

*В данной статье приведен собственный опыт артроскопической диагностики и лечения внутрисуставных повреждений коленного сустава у детей и взрослых.*

Развитие артроскопии началось в 20-х годах прошлого века независимо в Японии, Швейцарии и США. Начало эндоскопическому исследованию внутрисуставной патологии положил японский исследователь К. Takagi, который в 1918 году предпринял попытку применить цистоскоп для обследования коленного сустава на трупе. В 1920 году он впервые выполнил диагностическую артроскопию больному с туберкулезным артритом, а также создал собственный артроскоп диаметром 7,3 мм, который из-за большого диаметра не нашел практического применения. В 1931 году К. Takagi сконструировал новый артроскоп диаметром 3,5 мм и с его помощью в 1932 году выполнил первую киносъемку на 16-миллиметровой пленке, а в 1936 году – первые цветные фотографии полости коленного сустава. При артроскопии (АС) он заполнял сустав физиологическим раствором. Независимо от него, в 1919 году хирург Е. Bircher из госпиталя кантона Аарау использовал лапароскоп для исследования коленного сустава на трупах, применив для растяжения полости сустава кислород и азот, а в 1921 году он издал первую в мире публикацию о зеркальном отображении суставов, где доложил о результатах артроскопического исследования коленного сустава у 18 пациентов. В 1931 году в Нью-Йорке Burman, Finkelstein и Mayer разработали в деталях доступы и технику артроскопического исследования с использованием системы промывания сустава раствором Рингера. В 1934 году М. S. Burman опубликовал опыт клинического использования артроскопа диаметром 4 мм более чем у 100 больных. В 1957 году вышел первый атлас артроскопии Watanabe, а в 1960 году он создал принципиально новый артроскоп с лампочкой на конце, который послужил прообразом всех современных моделей. По мере совершенствования техники и накопления клинического опыта АС в 1970-е – 2000-е годы превратилась в интенсивно развивающийся высокоэффективный метод диагностики и малоинвазивного лечения травматических повреждений и заболеваний коленного сустава.

### Материал и методы

Нами проанализированы результаты артроскопической диагностики и лечения 37 из 47 детей, а также 62 взрослых с травматическими повреждениями коленного сустава, находившихся на лечении в Минском городском Центре травматологии и ортопедии 6 КГБ г. Минска за период с декабря 2005 по ноябрь 2006 года.

АС коленного сустава у детей производилась только под общим обезболиванием в условиях операционной с соблюдением всех правил асептики и антисептики. У взрослых АС проводилась под общей, проводниковой, спинномозговой анестезией.

Для выполнения артроскопии использовалось стандартное оборудование фирм MGB и Carl Storz. АС проводилась только в жидкой среде по общепринятой методике

из базовых нижних доступов (переднелатеральный и переднемедиальный).

**Показаниями** к артроскопии служили:

1. Посттравматический рецидивирующий гемартроз коленного сустава.
2. Наличие в полости сустава рентгенопозитивных костно-хрящевых фрагментов.
3. «Блокада» сустава или наличие клинических признаков повреждения менисков.
5. Наличие в полости сустава «суставной мыши».
6. Вывих надколенника, сопровождающийся гемартрозом.

Особенностью выставления показаний к артроскопии коленного сустава у детей по сравнению с взрослыми являлось использование АС при подозрении на отрывы костно-хрящевых фрагментов (хондральные и остеохондральные переломы), которые у взрослых наблюдаются редко.

### Результаты и обсуждение

У детей по поводу травматических повреждений или подозрений на них было произведено 36 артроскопий у 36 пациентов и при дегенеративных заболеваниях – 12 артроскопий у 11 пациентов. Более половины всех пациентов с травматическими повреждениями и хондромалицией мышц бедра, голени и суставной поверхности надколенника – представители профессионального спорта (футбол, волейбол, баскетбол, гимнастика). Возраст пациентов составил от 12 до 18 лет (20 девочек и 17 мальчиков).

У взрослых по поводу повреждений коленного сустава или подозрений на них произведено 63 артроскопии у 62 пациентов (у 1 пациента была произведена АС сначала одного коленного сустава, а спустя некоторое время – второго).

Структура патологии коленного сустава оперированных детей распределилась следующим образом: болезнь Кенига внутреннего мышца бедра – 5 больных, болезнь Кенига надколенника – 5 больных, хондромалиция мышц бедра, голени, надколенника 1-3 степени – 7 больных [4], изолированные повреждения внутреннего мениска – 4 случая, повреждения внутреннего мениска и передней крестообразной связки – 3 больных, изолированные хондральные и остеохондральные переломы внутреннего мышца – 6 больных, повреждения внутреннего мениска с остеохондральными переломами внутреннего мышца бедра – 1 больной, повреждения внутреннего мениска с остеохондральным переломом внутреннего мышца и повреждением передней крестообразной связки (ПКС) – 4 больных, остеохондральный перелом надколенника с рецидивирующим гемартрозом на фоне вправленного вывиха надколенника – 1 больной, синдром медиопателлярной складки – 1 больной.

Характерным являлось отсутствие выявленных повреж-

## ☆ Оригинальные научные статьи

дений наружных менисков, задних крестообразных связок, хондромалиции мыщелков 4-й степени и изолированных повреждений передней крестообразной связки.

Таким образом, остеохондральные переломы мыщелков бедра и надколенника выявлены у 12 больных, болезнь Кенига – у 10, повреждения внутреннего мениска – у 9, хондромалиция суставных поверхностей 1 – 3 степени – у 7, повреждения передней крестообразной связки – у 7, синдром медиопателлярной складки – у 1 подростка (рис. 1).

Среди детей с повреждениями коленного сустава более половины составили девочки старшей возрастной группы (14 – 18 лет). Правый и левый коленный сустав повреждались примерно с одинаковой частотой. Преобладали спортивная травма и болезнь Кенига внутреннего мыщелка бедра и надколенника.

Наиболее часто у детей встречались остеохондральные переломы мыщелков бедра или надколенника (12 случаев). Известно, что если свободный фрагмент остается в полости сустава, он вызывает хронический гипертрофический синовит, а, попадая в суставную щель, может приводить к блокаде сустава [1, 2].

Повреждения мениска обнаружены нами реже (9 случаев), из них изолированные повреждения – только у 4 больных (100% профессиональные спортсмены). При наличии клинической картины повреждения мениска с блокадой сустава, более чем в 70% наблюдений, была обнаружена другая патология.

Предварительный диагноз, выставленный на основании клинко-рентгенологической картины (в 8 случаях использовалось также МРТ и КТ) не совпал с окончательным диагнозом, выставленным после артроскопии, у 28 детей (60 % случаев).

У взрослых пациентов при артроскопии была выявлена иная структура патологии.

По нашим наблюдениям, у взрослых наиболее часто встречались повреждения (травматические и дегенеративные) внутреннего мениска – выявлены у 47 больных; далее по частоте шли хондромалиции 1-4 ст. – у 44 больных; повреждения ПКС – у 37 больных; повреждения наружного мениска – выявлены в 16 случаях; остеохондральные переломы – в 10 случаях; свободные костно-хрящевые внутрисуставные тела – у 6 пациентов; повреждение внутренней боковой связки – у 1 пациента; болезнь Кенига 2 ст. – в 1 случае; повреждение ЗКС – в 1 случае; гипертрофия и сужение супрапателлярной складки – в 1 случае (рис. 2).

Среди взрослых пациентов, лицам мужского пола было выполнено 47 АС, женского пола – 16. Артроскопии на правом коленном суставе производились чаще (41), чем на левом (22). Минимальный возраст пациентов – 18 лет, максимальный – 69 лет.

У взрослых пациентов полное совпадение диагноза до и после артроскопии имело место в 12 случаях (19 %), частичное совпадение – в 40 случаях (63,5 %), и полное несовпадение – в 11 случаях (17,5 %).

Таким образом, наиболее частой патологией у детей, требующей артроскопической диагностики и лечения при повреждениях коленного сустава, являются остеохондральные переломы (ОХП), а повреждения менисков встречаются реже. ОХП происходят не у места прикрепления связок, а, как правило, на суставной поверхности

внутреннего или наружного мыщелка бедра.

ОХП надколенника встречаются реже и происходят преимущественно в момент его вывиха. Хондральных и остеохондральных переломов суставных поверхностей большеберцовой кости за время работы нами не отмечено.

Значительное число обнаруженной патологии коленного сустава невозможно было диагностировать другими известными методами, кроме артроскопии, что подтверждает высокую информативную ценность метода у детей.

У большинства детей диагностическая артроскопия переходила в лечебную. Как было отмечено выше, наиболее частым повреждением коленного сустава у детей, обнаруженным при артроскопии, стали свежие и застарелые остеохондральные переломы мыщелков бедра или надколенника.

Костно-хрящевые фрагменты удалось извлечь из сустава у всех больных с последующим проведением абразивной механической хондропластики. В 1 случае на фоне болезни Кенига с неполным «вылушиванием» участка хряща размером 3 x 3 см из нагружаемой поверхности внутреннего мыщелка бедра после ревизионной артроскопии выполнена микроартротомия, открытая репозиция фрагмента и фиксация компрессирующей спицей.

Следует отметить, что рентгенологическая и артроскопическая проекции рентгенопозитивных костно-хрящевых фрагментов и инородных тел в ряде случаев не совпадали, что объясняется миграцией последних в полости сустава.

Парциальная менискэктомия внутреннего мениска (тело + задний рог) выполнена у 4 детей. Показаниями к менискэктомии служили увеличение мобильности вплоть до блокады сустава при стресс-нагрузке артроскопическим щупом. При незначительных повреждениях внутреннего мениска без существенного увеличения его мобильности последний не удалялся.

В 1 случае у мальчика с синдромом медиопателлярной складки последняя частично резецирована в месте ее контакта с внутренним мыщелком бедра.

Таким образом, артроскопия позволила избежать ар-

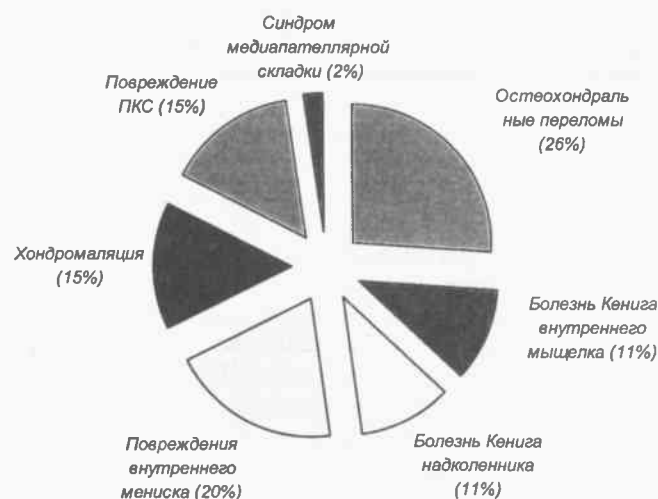


Рис. 1. Структура патологии коленного сустава у детей, лечившихся методом артроскопии в детском травматолого-ортопедическом отделении 6 ГКБ г. Минска.

тропии у 100 % детей, а в 1 случае позволила прибегнуть к микроартротомии с длиной разреза 3-4 см, точно над патологическим очагом.

Следует отметить, что лечебная ценность артроскопии заключается не только в возможности производства через артроскоп некоторых оперативных вмешательств, но и в массивной ирригации полости сустава во время манипуляции, удалении с ее помощью кровяных сгустков, фибрина, обрывков тканей, микробных тел, циркулирующих иммунных комплексов, что может найти широкое применение в комплексном лечении ревматологических заболеваний [1, 2, 3].

Ближайшие и отдаленные результаты изучены у 37 больных в сроки от 1 до 6 мес. У 35 больных результаты оценены как хорошие. У 1 девочки в связи с рецидивом болезни Кенига спустя полгода потребовалась повторная артроскопия, и у 1 девочки (микроартротомия после артроскопии) результат операции требует более длительных сроков наблюдения.

У взрослых, также как и у детей, диагностическая артроскопия практически всегда переходила в лечебную. Так, при наличии повреждения мениска в большинстве случаев выполнялась парциальная менискэктомия (резекция). Данная манипуляция выполнена у 39 больных.

Наличие хондромалиции внутренних мыщелков или наружного тибального плато 2-3 степени и выше служило показанием к выполнению абразивной механической хондропластики дефекта, которую произвели 17 больным.

У 1 больного с имеющейся хондромалицией внутреннего мыщелка бедра 4 ст. (размером 1 x 1 см) в дополнение к абразивной хондропластике очага хондромалиции была выполнена остеоперфорация шилом.

Во всех 5 случаях присутствия в полости сустава внутрисуставных тел их удаляли. У 6 пациентов с повреждениями ПКС производили ее резекцию (либо резекцию ее культи).

У 1 пациента с клиническим диагнозом «застарелый закрытый краевой перелом наружного мыщелка правой

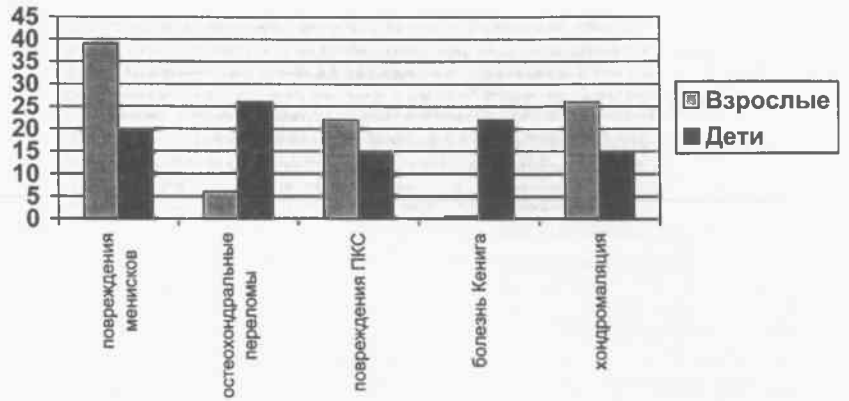


Рис. 3. Сравнительная структура наиболее частых повреждений коленного сустава у взрослых и детей (в процентах).

бедерной кости со смещением отломков» при артроскопии выявлен застарелый остеохондральный перелом наружного мыщелка бедра размером 4 x 2 см, фрагмент мыщелка фиксирован в задненаружном отделе сустава на тибальном плато. Последний выделен из спаек, переведен в наружный отдел верхнего заворота, фиксирован 2 иглами и удален из дополнительного доступа.

У 1 пациента с гипертрофией и сужением супрапателлярной складки выполнено частичное рассечение по медиальному контуру.

#### Выводы

1. У детей наиболее частым видом повреждения коленного сустава являются остеохондральные переломы, у взрослых – повреждения менисков. Механизм травмы при этом идентичен, однако у детей связки и мениски прочнее, чем эпифизарные хрящевые и костные структуры, поэтому у них чаще повреждаются не мениски и крестообразные связки, а суставной хрящ [5].

2. Касательно распределения патологии по полу, у детей девочки с повреждениями коленного сустава встречались немного чаще, чем мальчики. У взрослых же, пациенты мужского пола явно преобладали – в нашем наблюдении их было в 3 раза больше, чем пациенток-женщин.

3. Правый и левый коленные суставы у детей повреждались примерно с одинаковой частотой, у взрослых практически в 2 раза чаще имело место поражение правого коленного сустава.

4. Артроскопия является ценным диагностическим и лечебным методом, позволяющим поставить правильный диагноз при травме в 100% случаев (что является ее несомненным преимуществом даже перед наиболее современными методами обследования – КТ и МРТ), а также провести целенаправленные лечебные хирургические манипуляции в суставе, избегая в подавляющем числе случаев артротомии.

#### Литература

1. Левенец, В.Н., Пляцко В.В. Артроскопия. – Киев: Наукова думка, 1991. – 232 с.
2. Хемпфлинг, Х. Артроскопия. Диагностика и терапия. – Висбаден: Техноспорт ГМБХ, - 92 с.
3. Henche, H.-R., Holder J. Arthroscopy of the knee joint. Diagnosis and operative techniques. – Berlin et al.: Springer-Verlag, 1988. – 190 p.
4. Outerbridge, R.E. The etiology of chondromalacia patellae \ \ J. Bone and Joint Surg. – 1961. – Vol. 43-B, № 4. – R 537 – 540.
5. Salter, R.B. Textbook of disorders and injuries of the musculoskeletal system. – Baltimore: Williams & Wilkins, 1999. – 687 p.

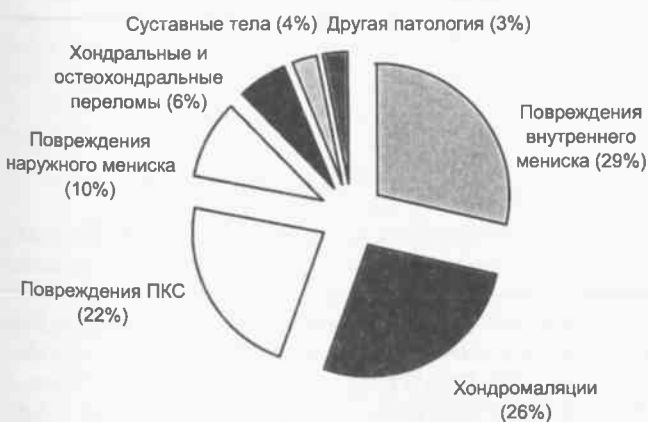


Рис. 2. Структура внутрисуставных повреждений коленного сустава у взрослых пациентов, лечившихся артроскопическим методом в 6-й ГКБ г. Минска.