

DOI: <https://doi.org/10.51922/2074-5044.2023.4.62>

Р. С. Шило<sup>1</sup>, Э. В. Могилевец<sup>1</sup>, И. Г. Жук<sup>1</sup>, К. С. Белюк<sup>1</sup>,  
О. С. Сорока<sup>2</sup>, А. А. Денищик<sup>1</sup>

## ПЕРВЫЙ ОПЫТ ЛАПАРОСКОПИЧЕСКОЙ ЛЕВОСТОРОННЕЙ ЛАТЕРАЛЬНОЙ СЕКЦИОНЭКТОМИИ ПЕЧЕНИ ПО ПОВОДУ ЭХИНОКОККОЗА

УО «Гродненский государственный медицинский университет»<sup>1</sup>  
УЗ «Гродненская университетская клиника»<sup>2</sup>

**Введение.** Эхинококк – это биогельминтоз, поражающий преимущественно печень. Ежегодно в Беларуси регистрируется 10–18 случаев эхинококкоза, большинство из которых протекает бессимптомно.

**Цель исследования.** Анализ результатов первого опыта выполнения лапароскопической левосторонней латеральной секционэктомии при эхинококкозе печени.

**Материал и методы.** В статье представлен успешный опыт лечения пациента с эхинококкозом печени, которому впервые в Гродненской университетской клинике была выполнена лапароскопическая левосторонняя латеральная секционэктомия печени.

**Результаты.** Нами было применено лапароскопическое внутривнутрипеченочное выделение, аппаратное прошивание и клипирование глиссоновых ножек II и III сегментов печени. Это способствовало выполнению анатомичной резекции левого латерального сектора, достижению надежного гемостаза и желчестазы. В послеоперационном периоде осложнений не наблюдалось.

**Выводы.** Лапароскопическая левосторонняя латеральная секционэктомия с использованием внутривнутрипеченочного глиссонового доступа – это безопасная и доступная в выполнении операция у пациентов с эхинококковым поражением II и III сегментов печени.

**Ключевые слова:** эхинококк, эхинококкоз, эхинококкоз печени, латеральная секционэктомия, резекция печени.

R. S. Shilo, E. V. Mogilevec, I. G. Zhuk, K. S. Belyuk, O. S. Soroka, A. A. Denishchik

## THE FIRST EXPERIENCE OF LAPAROSCOPIC LEFT-SIDED LATERAL LIVER SECTIONECTOMY FOR ECHINOCOCCOSIS

**Introduction.** Echinococcosis is a biohelminthiasis that mainly affects the liver. Annually in the Republic of Belarus is registered 10–18 cases of echinococcal lesions, most of which are asymptomatic.

**The purpose of the study.** Analysis of the results of the first experience of performing laparoscopic left-sided lateral sectionectomy in hepatic echinococcosis.

**Material and methods.** The article presents the successful experience of treating a patient with echinococcosis of the liver, who underwent laparoscopic left-sided lateral liver sectionectomy for the first time in the Grodno University Clinic.

**Results.** We applied laparoscopic intrahepatic isolation, hardware stitching and clipping of the glissone legs of the II and III segments of the liver, which contributed to the anatomical resection of the left lateral sector, achieving reliable hemostasis and cholestasis. No complications were observed in postoperative period.

**Conclusions.** Laparoscopic left-sided lateral sectionectomy using intrahepatic glissone access is a safe and affordable operation in patients with echinococcal lesions of the II and III segments of the liver.

**Key words:** echinococcus, echinococcosis, liver echinococcosis, lateral sectionectomy, liver resection.

Эхинококкоз – это биогельминтоз, поражающий преимущественно печень и вызывающий хронический патологический процесс, ведущий к аллергизации организма больного и тяжелым осложнениям, заканчивающимися без адекватного лечения инвалидизацией и гибелью пациентов [4]. Несмотря на то что Республика Беларусь не эндемична по эхинококкозу и на её территории данное заболевание регистрируется как редко распространенная инвазия, по данным ГУ «Республиканский центр гигиены, эпидемиологии и общественного здоровья» ежегодно регистрируется 10–18 случаев эхинококкового поражения среди населения. К тому же данный показатель имеет тенденцию к росту в связи с ускорением миграционных процессов. Кроме того, следует учитывать длительное отсутствие характерной клинической картины в течении данного заболевания, что, в свою очередь, затрудняет диагностику больных эхинококкозом, и их истинное число может превышать официальные статистические данные [3].

В то же время Всемирная организация здравоохранения включила эхинококкоз в число 17 забытых болезней, подлежащих контролю или ликвидации к 2050 году [10]. Так текущие рекомендации по лечению эхинококкоза принимают во внимание прогрессирующую природу заболевания, которое склонно к рецидивам, и, следовательно, является важным сохранение целостности стенок кисты во время хирургической операции в целях предотвращения обсеменения брюшной полости эхинококком, а также длительное наблюдение за пациентами в послеоперационном периоде [5].

При выборе метода хирургического удаления эхинококковой кисты печени в настоящее время следует отдавать предпочтение малоинвазивным лапароскопическим операциям. К данной группе относится лапароскопическая левосторонняя латеральная секционэктомия, синонимом которой является бисегментэктомия. В ли-

тературе дается следующее определение: это анатомическая резекция II и III сегментов печени [2].

Впервые лапароскопическая левосторонняя латеральная секционэктомия была проведена в 1996 году и являлась первой анатомической резекцией печени, выполненной с помощью минимально инвазивного доступа. Однако популярность данная операция обрела после 1-й Международной консенсусной конференции по лапароскопическим резекциям печени, состоявшейся в Луисвилле в 2008 г., где она была признана безопасным и простым методом резекции печени [8].

В самом деле левый латеральный сектор печени имеет уникальные анатомические особенности, благоприятствующие лапароскопическому доступу, такие как срединное положение в брюшной полости и малый объем паренхимы, облегчающие резекцию с использованием водоструйного диссектора, аппарата LigaSure, ультразвукового скальпеля. Кроме того, доступ к глиссоновым ножкам II и III сегментов вдоль пупочной борозды относительно прост и позволяет контролировать ножку с помощью сосудистых степлеров. Таким образом, лапароскопическая левосторонняя латеральная секционэктомия осуществима даже в руках менее опытных хирургов, а обучение технике данной операции имеет более короткие сроки по сравнению с открытой большой резекцией печени [9].

К тому же, анатомичность данной операции, благодаря предварительному гемостазу и иссечению автономных по сосудисто-секреторному снабжению участков печени, способствует минимизации риска осложнений в послеоперационном периоде. Проведение лапароскопической бисегментэктомии связывают с меньшей интраоперационной кровопотерей, более низкой частотой осложнений и меньшей продолжительностью пребывания в стационаре, но более длительным временем

операции по сравнению с открытыми операциями [9].

**Цель.** Анализ результатов первого опыта выполнения лапароскопической левосторонней латеральной секционэктомии при эхинококкозе печени.

### Материал и методы

Пациент П., 21 год, в марте 2020 года был госпитализирован в плановом порядке в отделение хирургической панкреатологии, гепатологии и трансплантации органов и тканей УЗ «Гродненская университетская клиника» для оперативного лечения по поводу эхинококковой кисты печени, расположенной в проекции II и III сегментов левой доли (история болезни № 6478). Эхинококковое поражение печени было обнаружено при проведении профилактического ультразвукового исследования в центральной районной больнице Гродненской области.

На момент поступления общее состояние пациента расценивалось как удовлетворительное, жалоб он не предъявлял, лихорадка отсутствовала. Кожные покровы и видимые слизистые оболочки были бледно-розового цвета, на наличие желтухи в анамнезе пациент не указывал. Клиническое исследование органов дыхания и сердечно-сосудистой системы патологии не выявило, все параметры соответство-

вали возрастной норме пациента. При осмотре живота высыпаний, рубцов и расширения подкожных вен передней брюшной стенки выявлено не было, при пальпации живот был мягкий, безболезненный, нижняя граница печени определялась у края реберной дуги.

На ультразвуковом исследовании печени в проекции II и III сегмента обнаружено жидкостное образование размерами 46×54×50 мм с четкими ровными контурами, неоднородным содержимым, без зоны отека вокруг, с признаками нерезкого ограничения диффузии от стенки. Компьютерная томограмма печени с эхинококковой кистой представлена на рисунке 1а. Магнитно-резонансная томография также выявила кистозное образование в проекции II и III сегмента левой доли печени (рисунк 1б). Стенка капсулы кисты была с наличием гипоинтенсивного сигнала и двухслойным изображением. Находящиеся в просвете эхинококковой кисты перегородки и стенки дочерних кист имели сигнал пониженной интенсивности. Повышенная интенсивность сигнала на периферии основного образования соответствует местам отхождения дочерних кист.

Общеклинические лабораторные показатели пациента (общий анализ крови, общий анализ мочи, кала, биохимический анализ крови, коагулограмма) были в нор-

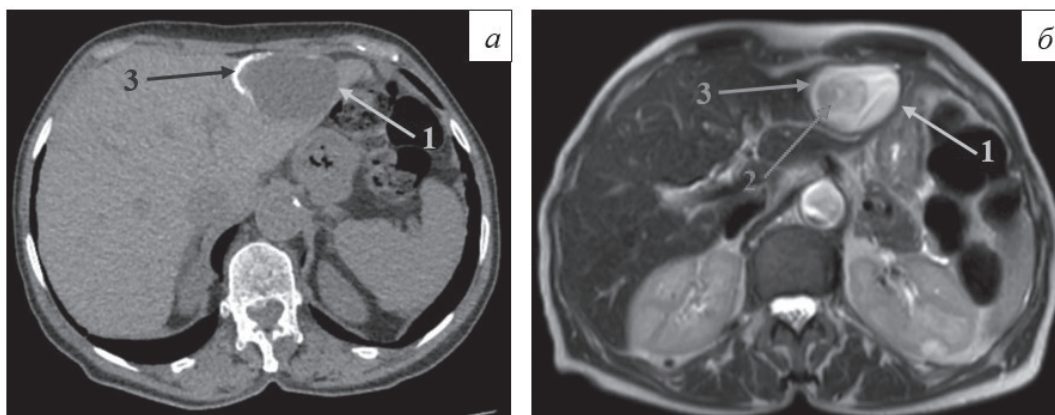


Рисунок 1. Эхинококковая киста печени: а – компьютерная томограмма; б – магнитно-резонансная томограмма. Стрелками обозначены: 1 – двухконтурная стенка эхинококковой кисты, 2 – дочерняя киста в просвете основного образования, 3 – место отхождения дочерней кисты от основного образования

ме. Иммуноферментный анализ крови выявил серологический титр антител к эхинококку 1:250.

При выполнении рентгенографии органов грудной клетки легочные поля были чистыми, патологических новообразований не выявлено, сердечный индекс соответствовал норме. Компьютерная томография головного мозга и органов грудной клетки дополнительных участков эхинококкоза не выявила.

На основании полученных данных был выставлен диагноз: «Первичная изолированная неосложненная одиночная центральная эхинококковая киста средних размеров II–III сегментов левой доли печени, бессимптомная стадия». 11.03.2020 г. было выполнено оперативное лечение с применением внутривенного доступа, в литературе упоминающегося также как «доступ Арантиуса». Он был описан В.С. Шапкиным в 1967 г. и разработан в 1986 г. Э.И. Гальпериним [1]. Пациент был проинформирован о преимуществах и возможных рисках лапароскопической левосторонней латеральной секционэктомии с использованием внутривенного доступа и дал свое письменное согласие на ее выполнение.

**Техника операции.** Во время операции пациент лежал на спине в положении обратного Тределенбурга с раздвинутыми ногами («французское» расположение на операционном столе). Опиерирующий хирург находился между ног, ассистенты хирурга – справа и слева от пациента. Для оперативного вмешательства нам понадобилось 5 троакаров. Открытой техникой первый 10-миллиметровый троакар мы расположили на 3 см выше пупка, остальные троакары (под контролем лапароскопа) – так, как показано на рисунке 2.

Созданный пневмоперитонеум поддерживался на уровне давления 12 мм.рт.ст. После введения лапароскопических инструментов мы провели ревизию органов брюшной полости лапароскопом с косой

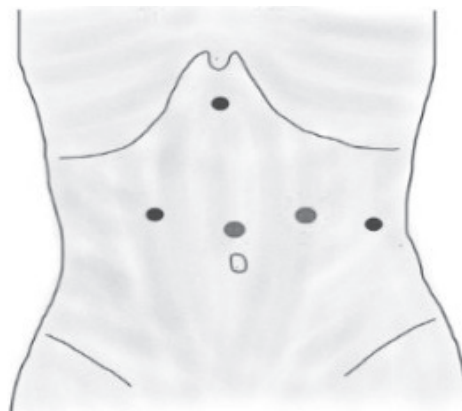


Рисунок 2. Схема расположения троакаров на передней брюшной стенке при лапароскопической левосторонней латеральной секционэктомии печени

оптикой (30°) для исключения других патологий, а также установили анатомические ориентиры – местонахождение глиссоновых ножек II и III сегментов печени. Далее была мобилизована печеночно-двенадцатиперстная связка, которая была взята на держалку для выполнения, в случае кровотечения, маневра Прингла, позволяющего эффективно добиться гемостаза. В нашем случае выполнять данный прием не пришлось, т.к. значимых кровотечений у нас не было.

Для мобилизации левой доли печени мы рассекали серповидную, левую треугольную и левую коронарную связки при помощи ультразвукового гармоничного скальпеля. Круглая связка была рассечена с использованием электрокоагуляции, а ее культи со стороны печени натягивались краиниально и вправо, чтобы зафиксировать операционное поле и поднять вверх левую долю печени. Малый сальник при этом не вскрывался, венозный проток не пересекался. Обнажая пупочную щель (между III и IV сегментами) был разделен, так называемый, паренхиматозный мостик, соединяющий эти два сегмента. В результате данных манипуляций на висцеральной поверхности печени обнажилась Арантиева связка (ligamentum venosum) в задней части одноименной борозды – остаток



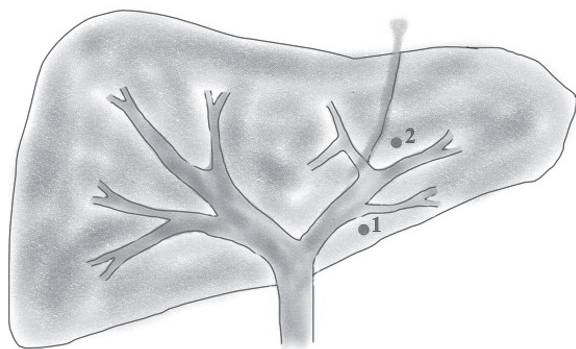


Рисунок 3. Схематический вид внутрипеченочного доступа Глиссона для лапароскопической резекции II и III сегментов печени: 1 и 2 – точки доступа к ножкам сегментов

заросшего после рождения венозного протока. Эта связка проходит от левой ветви воротной вены к левой печеночной вене или к общему печеночному стволу, являясь важным анатомическим ориентиром для идентификации этих структур.

После выделения и визуализации связки Арантия был выполнен небольшой разрез (0,5 см) слева от ее каудальной части, в точке, являющейся ориентиром для левой ножки Глиссона (точка 1 на рисунке 3). Здесь же идентифицировалась необходимая нам проекция глиссоновой ножки II сегмента. Второй пятимиллиметровый разрез был выполнен с левой стороны

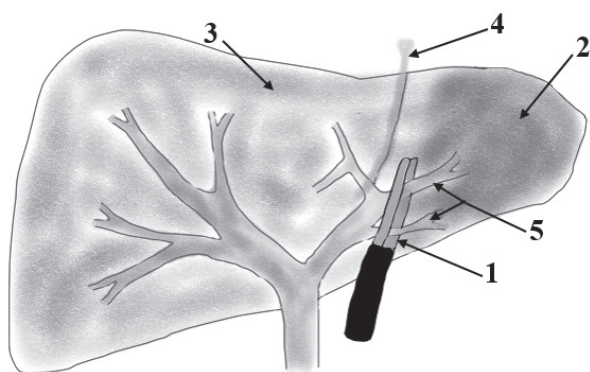


Рисунок 4. Схематический вид бисегментэктомии (II и III сегменты):

1 – сосудистый зажим; 2 – ишемизированная ткань II – III сегментов печени; 3 – здоровая ткань правой доли печени; 4 – Арантиева связка; 5 – глиссоновы ножки II-III сегментов печени

от основания круглой связки печени (точка 2 на рисунке 3), где можно идентифицировать проекцию глиссоновой ножки III сегмента.

С помощью большого лапароскопического сосудистого зажима, введенного через созданные разрезы, непосредственно перед пересечением можно пережимать в тестовом режиме глиссоновы ножки левого бокового сектора (сегменты II и III), что схематично представлено на рисунке 4.

Через несколько секунд после закрытия зажима были визуализированы границы ишемизированных II и III сегментов печени (по линии, отстоящей на 1 см от левой стороны серповидной связки), и после подтверждения адекватности выделения ножек данных сегментов, вместо зажима в вышеописанные разрезы был вставлен сосудистый эндоскопический степлер. После прошивания им порталных ножек мы выполнили резекцию печени гармоничным скальпелем, предварительно отметив коагуляцией границу ишемизированной и здоровой ткани печени. Рассечение паренхимы выполняли с вентральной на дорсальную и с каудальной на краниальную стороны.

Завершающим моментом было выделение и прошивание левой печеночной вены хирургической системой клипирования Hem-o-lok.

Резецированный участок был извлечен в специальном контейнере через минилапаротомный поперечный разрез в гипогастрии, целостность стенок эхинококковой кисты нарушена не была. Макропрепарат был отправлен на гистологическое исследование. Удостоверившись в отсутствии подтекания желчи и крови из раневого участка печени, на него укладывалась кровеостанавливающая губка с профилактической целью. После санации и дренирования брюшной полости лапароскопические порты были извлечены из брюшной полости, операционные раны тщательно ушиты для профилактики послеоперационных грыж, на них были наложены асептические повязки.

## Результаты и обсуждение

Операция продолжалась 200 минут, что сопоставимо с неанатомическими лапароскопическими и открытыми резекциями печени, проводимыми в условиях нашего стационара. Так называемый временной интервал контроля портальных ножек (время от внутрипеченочного рассечения глиссоновых оболочек до визуализации границ ишемии) составил 12 минут. Интраоперационная кровопотеря составила 250 мл. Переливания крови в последующем пациенту не понадобилось. Осложнений как в раннем, так и в позднем послеоперационном периоде по данным клинико-лабораторных исследований выявлено не было. По данным контрольного УЗИ после операции оставшаяся часть левой доли печени была незначительно деформирована, структура ее паренхимы однородная, эхогенность нормальная, сосудистый рисунок сохранен, внутрипеченочные желчные протоки не расширены, свободной жидкости в брюшной полости не было, в плевральной полости в синусах с обеих сторон определялась свободная жидкость в незначительном количестве – реактивные изменения после оперативного вмешательства. Печеночной недостаточности и желчеистечения зафиксировано не было. Послеоперационные раны зажили первичным натяжением, швы с них сняты на 7 сутки. Пациент выписан из стационара на 8 день после операции. Время наблюдения за данным клиническим случаем составило 12 месяцев, в течение которых на контрольных осмотрах рецидива эхинококкоза и послеоперационных грыж выявлено не было. Пациент удовлетворен косметическим результатом применения лапароскопического доступа.

В данной статье нами были представлены технические детали и результаты лапароскопической левосторонней латеральной секционэктомии печени, которая являлась операцией выбора у нашего пациен-

та, учитывая локализацию паразитарной кисты, а также мировые тенденции выполнения именно анатомических резекций [6]. Нами был применен лапароскопический внутрипеченочный метод выделения сосудисто-секреторных (глиссоновых) ножек печени, который, исходя из многолетнего опыта лечения, способствует безопасному выполнению анатомической резекции левого латерального сектора, сохранению максимального количества нормальной паренхимы печени, сводит к минимуму интраоперационную кровопотерю и сокращает продолжительность операции [6]. Определяющим фактором успешности выполнения таких операций является знание в совершенстве вариантной анатомии печени. Сегментарный доступ позволяет, особенно при двусторонних поражениях печени, удалять только те ее сегменты, где локализуется патология. В то же время, лапароскопические сегментарные резекции печени технически более сложны, по сравнению с неанатомическими и открытыми, из-за необходимости контроля ножек Глиссона.

Левосторонняя гемигепатэктомия может быть выполнена с отдельным выделением и перевязкой левых печеночной артерии, протока и воротной вены, что занимает больше времени и является опасным при анатомических вариациях сосудов печени. Представленная нами операция, основанная на проведении и пережатии венозных структур сосудистым длинным зажимом через определенные анатомически обоснованные участки печени, позволяет контролировать ножку Глиссона без травматичной диссекции печени, без интраоперационного ультразвукового контроля или холангиографии, сводит к минимуму кровотечение из паренхимы. Данный метод позволяет быстро и точно получить доступ к глиссоновым ножкам II, III и IV сегментов, облегчая левостороннюю гемигепатэктомию, бисегментэктомию II и III сегментов, а также изолированную резекцию II, III и IV сегментов печени.

Нам удалось избежать значимого кровотечения во время операции, однако мы изначально мобилизовали печеночно-двенадцатиперстную связку, что позволило бы в случае кровотечения экстренно применить метод Прингла. Данный маневр, впервые описанный в 1908 г. доктором Джеймсом Хогартом Принглом, представляет собой простейший метод пережатия воротной вены и печеночной артерии и в настоящее время может выполняться в малоинвазивной хирургии [7]. Несмотря на продолжающиеся споры о преимуществах и недостатках данного хирургического приема во время резекции печени, маневр Прингла остается наиболее часто используемым методом, так как значительно снижает интраоперационную кровопотерю, продолжительность операции, предотвращает переход к открытому оперативному вмешательству и является безопасным при непродолжительном пережатии (не более 20 минут) [7].

Выполненный минилапаротомный разрез позволил удалить эхинококковую кисту из брюшной полости без вскрытия ее капсулы. Сохранение целостности стенки паразитарной кисты предупреждает развитие рецидивов заболевания в дальнейшем [5].

Таким образом, лапароскопическая левосторонняя латеральная секционэктомия с использованием внутривенного доступа – это безопасная и доступная в выполнении операция. Данная методика может быть операцией выбора у пациентов с поражением II и III сегментов печени.

## Литература

1. Ахаладзе, Г.Г. Современные тенденции в хирургии печени (обзор литературы) / Г.Г. Ахаладзе, О.А. Иванова // *Анналы хирургической гепатологии*. – 2022. – Т. 27. – № 4. – С. 15–22.
2. Клавъен, П.А. Атлас хирургии верхних отделов желудочно-кишечного тракта, печени, поджелудочной железы и желчных путей / П.А. Клавъен,

М.Г. Сарр, Ю. Фонг. – М.: Издательство Панфилова; БИНОМ. Лаборатория знаний, 2009. – 980 с.

3. *Миграционные характеристики населения Республики Беларусь [Электронное издание]: официальный статистический бюллетень*. – Минск, 2019. – 31 с.

4. Шевченко, Ю.Л. Диагностика и лечение осложненных форм эхинококкоза печени / Ю.Л. Шевченко, Ю.М. Стойко, А.Л. Левчук, И.В. Степанюк, К.М. Громов // *Вестник Национального медико-хирургического Центра им. Н. И. Пирогова*. – 2012. – Т. 7. – № 2. – С. 22–27.

5. Brunetti, E. Expert consensus for the diagnosis and treatment of cystic and alveolar echinococcosis in humans / E. Brunetti, P. Kern, DA. Vuitton // *Acta Trop.* – 2010. – № 114. – P. 1–16. doi: 10.1016/j.actatropica.2009.11.001.

6. Machado, MA. Anatomical resection of left liver segments / MA. Machado, P. Herman, MC. Machado // *Arch Surg.* – 2004. – № 139. – P. 1346–1349. doi:10.1001/archsurg.140.8.811-a.

7. Pringle, JH. V. Notes on the Arrest of Hepatic Hemorrhage Due to Trauma // *Ann Surg.* – 1908. – № 48. – P. 541–9. doi:10.1097/00000658-190810000-00005.

8. Rao, A. Laparoscopic left lateral liver resection should be a standard operation / A. Rao, G. Rao, I. Ahmed // *Surg. Endosc.* – 2011. – № 25 (5). – P. 1603–1610. doi: 10.1007/s00464-010-1459-2.

9. Ratti, F. Learning curve of self-taught laparoscopic liver surgeons in left lateral sectionectomy: results from an international multi-institutional analysis on 245 cases / F. Ratti, L.I. Barkhatov, F. Tomassini, F. Cipriani, A.M. Kazaryan, B. Edwin, et al. // *Surg. Endosc.* – 2016. – № 30 (8). – P. 3618–3629. doi: 10.1007/s00464-015-4665-0.

10. *Working to overcome the global impact of neglected tropical diseases: First WHO report on neglected tropical diseases/WHO*. – 2010. – 152 p.

## References

1. Ahaladze, G.G. Sovremennyye tendencii v hirurgii pecheni (obzor literatury) / G.G. Ahaladze, O.A. Ivanova // *Annaly hirurgicheskoy gepatologii*. – 2022. – T. 27. – № 4. – S. 15–22.
2. Klav'en, P.A. Atlas hirurgii verhnih otdelov zheludochno-kishechnogo trakta, pecheni, podzheludochnoj zhelezy i zhelchnyh putej / P.A. Klav'en, M.G. Sarr, Yu. Fong. – M.: Izdatel'stvo Panfilova; BINOM. Laboratoriya znaniy, 2009. – 980 s.
3. *Migracionnye harakteristiki naseleniya Respubliki Belarus' [Elektronnoe izdanie]: oficial'nyj statisticheskij byulleten'*. – Minsk, 2019. – 31 s.
4. Shevchenko, Yu.L. Diagnostika i lechenie oslozhnennyh form ekhinokokkoza pecheni /

Yu.L. Shevchenko, Yu.M. Stojko, A.L. Levchuk, I.V. Stepanyuk, K.M. Gromov // Vestnik Nacional'nogo mediko-hirurgicheskogo Centra im. N. I. Pirogova. – 2012. – Т. 7. – № 2. – С. 22–27.

5. Brunetti, E. Expert consensus for the diagnosis and treatment of cystic and alveolar echinococcosis in humans / E. Brunetti, P. Kern, DA. Vuitton // Acta Trop. – 2010. – № 114. – Р. 1–16. doi: 10.1016/j.actatropica.2009.11.001.

6. Machado, MA. Anatomical resection of left liver segments / MA. Machado, P. Herman, MC. Machado // Arch Surg. – 2004. – № 139. – Р. 1346–1349. doi:10.1001/archsurg.140.8.811-a.

7. Pringle, JH. V. Notes on the Arrest of Hepatic Hemorrhage Due to Trauma // Ann Surg. – 1908. – № 48. – Р. 541–9. doi:10.1097/0000658-190810000-00005.

8. Rao, A. Laparoscopic left lateral liver resection should be a standard operation / A. Rao, G. Rao, I. Ahmed // Surg. Endosc. – 2011. – № 25 (5). – Р. 1603–1610. doi: 10.1007/s00464-010-1459-2.

9. Ratti, F. Learning curve of self-taught laparoscopic liver surgeons in left lateral sectionectomy: results from an international multi-institutional analysis on 245 cases / F. Ratti, L.I. Barkhatov, F. Tomassini, F. Cipriani, A.M. Kazaryan, B. Edwin, et al. // Surg. Endosc. – 2016. – № 30 (8). – Р. 3618–3629. doi: 10.1007/s00464-015-4665-0.

10. Working to overcome the global impact of neglected tropical diseases: First WHO report on neglected tropical diseases/WHO. – 2010. – 152 p.

Поступила 08.08.2023 г.