

DOI: <https://doi.org/10.51922/2074-5044.2023.3.42>

В. В. Дмитрачков, О. Н. Волкова, В. В. Строгий, Е. В. Войтова

НАРУШЕНИЯ РИТМА И ПРОВОДИМОСТИ У ПАЦИЕНТОВ С ЭЛЕКТРОКАРДИОГРАФИЧЕСКИМ ФЕНОМЕНОМ РАННЕЙ РЕПОЛЯРИЗАЦИИ ЖЕЛУДОЧКОВ

УО «Белорусский государственный медицинский университет»

Изучены частота и характер нарушения сердечного ритма и проводимости у пациентов с электрокардиографическим синдромом ранней реполяризации желудочков. Определено, что нарушения сердечного ритма и проводимости у пациентов с синдромом ранней реполяризации желудочков встречаются достаточно часто, с преобладанием случаев аритмий, обусловленных изменением функции автоматизма синусового узла и наличием внутрижелудочковых блокад. Выявлено, что у детей с данным электрокардиографическим феноменом в подавляющем числе случаев встречаются проявления синдрома дисплазии соединительной ткани – малые аномалии развития сердца – 84,1%, ($p < 0,001$), причем чаще всего регистрируются дополнительные хорды в полости левого желудочка – 85,6% ($p < 0,001$), как изолированные, так и в сочетании с другими аномалиями и врожденными пороками сердца. Установлено, что нарушения сердечного ритма и проводимости у пациентов с электрокардиографическим синдромом ранней реполяризации желудочков встречаются достаточно часто ($78,6 \pm 1,84\%$), с преобладанием случаев аритмий обусловленных изменением функции автоматизма синусового узла ($p < 0,001$) и наличием внутрижелудочковых блокад. У детей и подростков с ранней реполяризацией желудочков сердца чаще всего регистрируются дополнительные хорды (85,6%, ($p < 0,001$)), как изолированные, так и в сочетании с другими аномалиями сердца. Полученные данные свидетельствуют о наличии взаимосвязи между синдромом ранней реполяризации желудочков и соединительнотканной дисплазией, что позволяет отнести этот электрокардиографический синдром к состояниям, ассоциированным с данным синдромом.

Ключевые слова: сердечно-сосудистая система, синдром ранней реполяризации желудочков, нарушения ритма сердца, дисплазия соединительной ткани, малые аномалии развития сердца, дети, подростки.

V. V. Dzmitratchkou, O. N. Volkova, V. V. Strogij, E. V. Vojtova

HEART RHYTHM AND CONDUCTION DISTURBANCES IN PATIENTS AND ADOLESCENTS WITH ELECTROCARDIOGRAPHIC PHENOMENON OF EARLY VENTRICULAR REPOLARIZATION

The frequency and nature of cardiac arrhythmias and conduction disturbances in patients and adolescents with electrocardiographic syndrome of early ventricular repolarization were studied. It has been determined that cardiac rhythm and conduction disturbances in patients with early ventricular repolarization syndrome are quite common, with a predominance of arrhythmias caused by a change in the automatism function of the sinus node and the presence of intraventricular blockades. It was revealed that in children with this electrocardiographic phenomenon, in the vast majority of cases, there are manifestations of the syndrome of connective tissue dysplasia – minor anomalies in the development of the heart – 84.1%, ($p < 0.001$), and additional chords are most often recorded in the cavity of the left ventricle – 85.6% ($p < 0.001$), both isolated and in combination with other anomalies and congenital heart defects. It was found that cardiac rhythm and conduction disturbances in patients with electrocardiographic syndrome of early ventricular repolarization are quite common ($78.6 \pm 1.84\%$), with a predominance of cases of arrhythmias caused by changes in the automatism function of the sinus node ($p < 0.001$) and the presence of intraventricular blocks. In children and adolescents with early ventricular repolarization, additional chords are most often recorded (85.6%, ($p < 0.001$)), both isolated and in combination with other heart anomalies. The data obtained indicate the presence of a relationship between the early ventricular repolarization syndrome and connective tissue dysplasia, which makes it possible to attribute this electrocardiographic syndrome to the conditions associated with this syndrome.

Key words: cardiovascular system, early ventricular repolarization syndrome, cardiac arrhythmias, dysplasia, connective tissue dysplasia, small anomalies of the heart, children, adolescents.

Синдром ранней реполяризации желудочков (СРРЖ) – идиопатический электрокардиографический феномен, который характеризуется наличием J-волны на нисходящей части комплекса QRS, псевдокоронарным подъемом сегмента ST выше изоэлектрической линии преимущественно в левых сердечных отведениях, поворотом электрической оси сердца против часовой стрелки по продольной оси [1, 2]. Подъем сегмента ST может сочетаться или с высокоамплитудными положительными, или с отрицательными зубцами T. Перечисленные характеристики СРРЖ могут регистрироваться изолированно или в сочетании. Среди других особенностей ЭКГ при синдроме отмечают: двугорбый зубец Р (при нормальной его продолжительности и амплитуде), укорочение интервалов PR и QT, быстрое и резкое нарастание амплитуды зубца R в грудных отведениях вместе с одновременным уменьшением и исчезновением зубца S [3].

По литературным данным СРРЖ выявляют при проведении ЭКГ у 1–9% лиц в общей популяции [1], причем у мужчин этот феномен встречается в 3 раза чаще, чем у женщин. С увеличением возраста отмечается уменьшение частоты синдрома – от 25,3% в возрастной группе 15–20 лет до 2,1% у лиц старше 60 лет [4]. По результатам исследования CASPER, среди пациентов, выживших после асистолии (при отсутствии у них органических заболеваний сердца) распространенность СРРЖ составляет 8% [5].

Если ранее СРРЖ рассматривали как ЭКГ-феномен без каких-либо клинических проявлений, то в настоящее время эта позиция пересматривается [1, 5]. Активно изучается клиническое течение синдрома, механизмы его возникновения, а также уточняются его ЭКГ-признаки. Относительно происхождения СРРЖ, на сегодняшний день нет однозначного мнения [3, 5].

По литературным данным, у больных, которые страдают сердечно-сосудистыми заболеваниями (ишемическая болезнь сердца, гипертоническая болезнь, ревматизм, врожденные и приобретенные пороки сердца, пролапс митрального и трикуспидального клапана, дополнительные хорды левого желудочка, нарушения сердечного ритма, проводимости и др.), СРРЖ выявляется чаще, чем у пациентов с экстракардиальной патологией [4].

Влияние СРРЖ на развитие нарушений сердечного ритма отмечается во многих работах [1, 2], в частности наличие СРРЖ сопровождается повышенным риском фибрилляции желудочков [3]. Предполагается, что нарушения ритма и прово-

димости, возникающие у пациентов с СРРЖ, обусловлены не столько самим синдромом, сколько его провоцирующей аритмогенной активностью [4, 6]. Так, например, у больных с синдромом укороченного интервала QT, СРРЖ встречается в 65% случаев, его наличие считается фактором риска развития аритмических эпизодов [7].

По данным некоторых исследований [8], при СРРЖ отмечаются такие же патогенетические механизмы и клинические проявления, как и при идиопатической фибрилляции желудочков и синдроме Бругада, поэтому некоторые авторы предлагают объединить их в один синдром «J wave» [6, 9]. Существует также мнение, что СРРЖ может приводить к скрытой систолической и диастолической дисфункции сердца. Причем по мере увеличения ЭКГ-проявлений синдрома усиливаются отклонения в параметрах центральной гемодинамики [10].

Как известно проявление синдрома дисплазия соединительной ткани (СДСТ) с стороны сердца проявляется малыми аномалиями развития в виде анатомических изменений архитектоники сердца и магистральных сосудов, не приводящих к грубым нарушениям функций сердечно-сосудистой системы [9, 10]. В настоящее время активно изучается влияние такой дисплазии на развитие и течение различных заболеваний, в том числе и различных нарушений ритма и проводимости у детей [8]. Отмечено, что СРРЖ часто отмечается у пациентов с СДСТ. Ряд авторов рассматривают СРРЖ как кардиальный маркер такой дисплазии [7].

Особое значение занимают сочетания СРРЖ и добавочных хорд левого желудочка (ДХЛЖ), способствующие возникновению сердечных аритмий [7]. Особенно часто СРРЖ регистрируют при наличии продольных аномальных хорд левого желудочка. Наличие косых и поперечных добавочных хорд сопровождается СРРЖ в 35 и 12,5–22% случаев соответственно. У лиц с СДСТ без СРРЖ добавочные хорды обнаруживают значительно реже [8].

Как известно, аритмический синдром входит в группу синдромов, определяющих танатогенез у лиц с СДСТ [9, 10].

Все это послужило основанием для проведения настоящего исследования, определило его цели и задачи.

Цели исследования: определить частоту и характер нарушений сердечного ритма и проводимости у детей и подростков с СРРЖ; определить частоту и характер проявлений СДСТ сердца в указанной группе пациентов.

Материал и методы

Группа наблюдения была представлена 495 детьми и подростками с СРРЖ в возрасте 8 (2;17) лет, находившихся на стационарном лечении в различных отделениях УЗ «4-я ГКБ г. Минска».

Проводились электрокардиографическое (ЭКГ) по стандартной методике и ультразвуковое исследование сердца (УЗИ). Диагностику СРРЖ проводили по общепринятым электрокардиографическим критериям [1, 2]. В исследование включали пациентов с наличием признаков СРРЖ на ЭКГ: наличие волны J на нисходящем колене зубца R амплитудой менее 0,1 мВ; горизонтальный или нисходящий подъем сегмента ST менее 0,2 мВ с выпуклостью, направленной книзу; высокая волна соединения, нередко симулирующая псевдозубец r; быстрое и резкое нарастание амплитуды зубца R в грудных отведениях с одновременным уменьшением или исчезновением зубца S; сочетание подъема сегмента ST выше изоэлектрической линии с отрицательным зубцом T в соответствующих отведениях; двугорбый зубец R нормальной продолжительности и амплитуды в отведениях II, III, AVF, V2, V3; сочетание подъема сегмента ST с заостренным высокоамплитудным зубцом T; поворот электрической оси сердца против часовой стрелки по продольной оси; смещение переходной зоны вправо, влево или ее исчезновение; укорочение интервала P-R и Q-T. Указанные признаки встречались как в комбинации, так и отдельно.

Статистический анализ проводился посредством статистических программ Excel; «Статистика 6.0». Достоверность оценивалась по t-критерию Стьюдента. Различия считали достоверными при степени безошибочного прогноза равной 95% ($p < 0,05$).

Обсуждение результатов

Различные варианты нарушения сердечного ритма и проводимости при электрокардиографическом исследовании встречались у 389 детей и подростков из группы наблюдения, что составило $78,6 \pm 1,84\%$ случаев ($p < 0,001$). Достоверно часто в группе наблюдения встречались случаи аритмий обусловленных изменением функции автоматизма синусового узла – нотопные нарушения: у 292 пациента ($75,1 \pm 2,19\%$ случаев, ($p < 0,001$)). Из них: нестабильный синусовый ритм у $31,5 \pm 2,72\%$ (у 92 ребенка), у $30,1 \pm 2,68\%$ (88 обследованных) выявлен замедленный синусовый ритм и брадикардия, синусовый ускоренный ритм и синусовая тахикардия у $22,2 \pm 2,43\%$ (65 пациентов), предсердные эктопические ритмы, миграция источника ритма в пределах предсердий у $18,5 \pm 2,27\%$ (36 детей), случаи синусовой аритмии у $7,5 \pm 1,54\%$ (22 ребенка) (Рис. 1).

Случаи нарушения функции проводимости – различные варианты блокад – отмечены у 49 детей и подростков – $12,6 \pm 1,68\%$ случаев. Из них: внутрижелудочковые блокады у $87,8 \pm 4,68\%$ пациентов (43 ребенка), с преобладанием случаев неполного блока правой ножки пучка Гиса – 34 случая или $79,1 \pm 6,2\%$. У 1 пациента выявлена синоаурикулярная блокада 1 степени (2,1%), атриовентрикулярная блокада 1 степени у 1 ребенка (2,1%) и в $6,1 \pm 3,42\%$ случаев (3 обследованных детей) обнаружены признаки внутрипредсердной блокады (Рис. 2).

По данным электрокардиографического исследования диагностировались также:

случаи укороченного интервала PQ у $9,5 \pm 1,49\%$ (37 детей), удлинённого PQ у 7 пациентов $1,8 \pm 0,67\%$, синдрома наджелудочкового гребешка $11,1 \pm 1,59\%$, (43 ребенка и подростка),

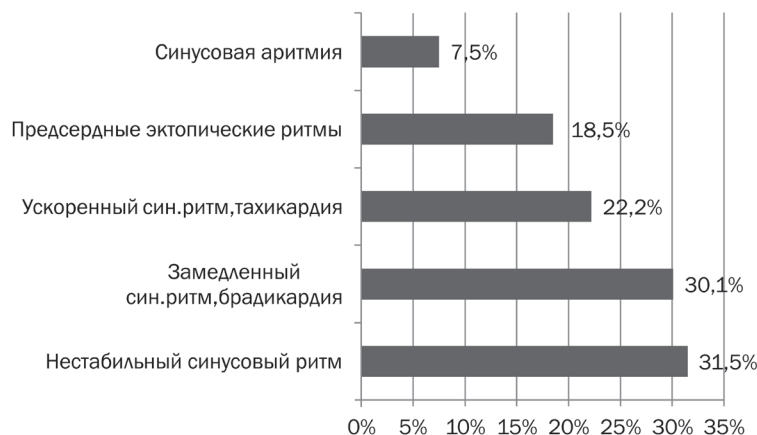


Рис. 1. Аритмии, обусловленные изменением функции автоматизма синусового узла у детей и подростков с СРРЖ (в % к n = 292)

синдрома удлинённого QT $0,5 \pm 0,36\%$ (2 ребенка). В $1,03 \pm 0,51\%$ случаев (4 ребенка) была зарегистрирована экстрасистолия, преимущественно суправентрикулярная ($75\% \pm 25\%$) у 1 пациента в анамнезе имелись приступы суправентрикулярной пароксизмальной тахикардии. Кроме того, при ЭКГ-обследовании достаточно часто выявлялись изменения процессов метаболизма в миокарде желудочков, случаи повышения электрической активности миокарда различных отделов сердца.

182 детям и подросткам с СРРЖ ($36,8 \pm 2,17\%$) было проведено ультразвуковое обследование сердца. У подавляющего числа обследованных детей с данным электрокардиографическим феноменом обнаружены малые аномалии развития сердца – у 153 детей или $84,1 \pm 2,71\%$ случаев, ($p < 0,001$). Из них у 98 детей ($64,1 \pm 3,88\%$) обнаружена 1 соединительнотканная аномалия ($p < 0,001$), у 50 пациентов ($32,7 \pm 3,79\%$) выявлено сочетание 2 малых аномалий, у 5 обследованных ($3,3 \pm 1,44\%$) диагностировано наличие 3-х и более аномалий (без учета множественности аномальных хорд в полости левого желудочка) (Рис. 3). При этом среднее число дисплазий сердца на 1 пациента с СРРЖ (при наличии у них МАРС) составило 1,3.

Среди пациентов с СРРЖ и синдромом дисплазии соединительной ткани достоверно чаще регистрировались ДХЛЖ – у 131 ребёнка, $85,6 \pm 2,84\%$ случаев, ($p < 0,001$), из них множественные аномально расположенные хорды левого желудочка – у $20,6 \pm 3,53\%$ пациентов (27 детей). Пропалс митрального клапана (ПМК 1–2 ст. с регургитацией 1–2 степени) был выявлен у 43 детей ($28,1 \pm 3,63\%$ случаев, из них чаще диагностировались следующие сочетания пролапса с другими соединительнотканными аномалиями: ПМК+ДХЛЖ у 32 пациентов ($74,4 \pm 6,66\%$ случаев, ($p < 0,001$)), ПМК+ДХЛЖ+ФОО у 2 детей ($4,6 \pm 3,19\%$). Функционирующее овальное отверстие (ФОО) обнаружено у 28 детей, $18,3 \pm 3,12\%$ случаев, коронаро-легочная фистула (КЛФ) – $1,3 \pm 0,92\%$ (2 ребёнка), аневризма межпредсердной перегородки – $1,3 \pm 0,92\%$ (2 ребёнка) (Рис. 4).

В группе наблюдения (среди пациентов, которым проводилось УЗИ сердца) также были обнаружены врожденные пороки сердца (ВПС): всего у 10 пациентов – $5,5 \pm 2,86\%$. Среди пациентов с ВПС встречались: дефекты межжелудочковой перегородки (ДМЖП) – 3 пациента ($30 \pm 15,28\%$), дефекты межпредсердной перегородки (ДМПП) – 2 пациента ($20 \pm 13,33\%$), клапанный стеноз легочной артерии – 3 ребёнка ($30 \pm 15,28\%$), от-

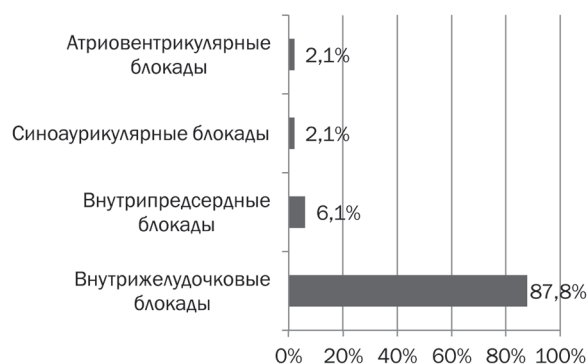


Рис. 2. Нарушения функции проводимости у детей и подростков с СРРЖ (в % к $n = 49$)

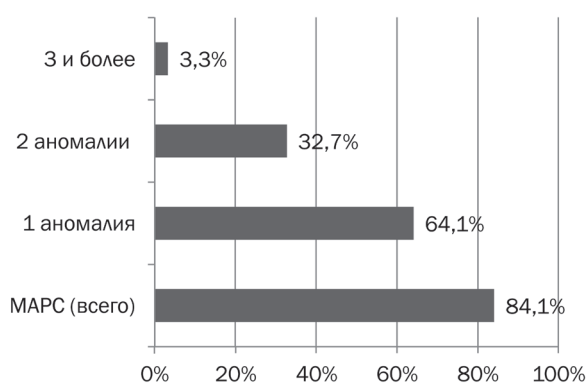


Рис. 3. Общее число МАРС у детей и подростков с СРРЖ (в % к $n = 182$)

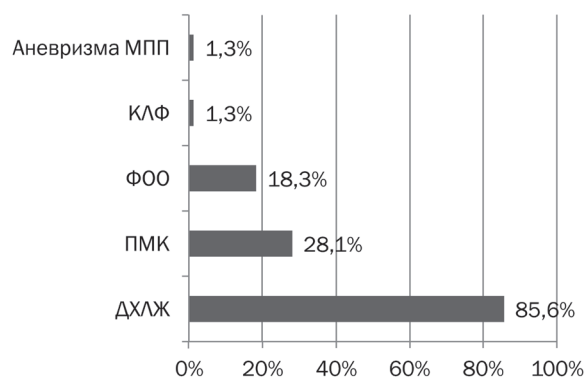


Рис. 4. Различные варианты МАРС у детей и подростков с СРРЖ (в % к $n = 153$)

крытый аортальный проток (ОАП) – 2 ребёнка ($20 \pm 13,33\%$).

Причем, ВПС чаще диагностировались в сочетании с МАРС – $70 \pm 15,28\%$ случаев (у 7 детей): с функционирующим овальным отверстием – 3 обследованных ($42,9 \pm 20,21\%$), дополнительной хордой в полости левого желудочка (ДХЛЖ) – у 1 ребёнка ($14,3\%$), пролапсом митрального клапана 1–2 ст. – у 2 детей ($28,6 \pm 18,49\%$), коронаро-легочной фистулой – у 1 пациента ($14,3\%$).

Выводы

1. Нарушения сердечного ритма и проводимости у пациентов с электрокардиографическим синдромом ранней реполяризации желудочков встречаются достаточно часто (78,6±1,84%), с преобладанием случаев аритмий обусловленных изменением функции автоматизма синусового узла ($p < 0,001$) и наличием внутрижелудочковых блокад.

Литература

1. Haissaguere, M. Sudden cardiac arrest associated with early repolarization / M. Haïssaguerre, N. Derval, F. Sacher et al. // *New Engl. J. Med.* – 2008. – Vol. 358, N 19. – P. 2016–2023.

2. Wellens, H.J. Early Repolarization Revisited / H.J. Wellens // *N Engl. J. Med.* – 2008. – Vol. 358, N 19. – P. 2063–2065.

3. Шуленин, С.Н. Клиническое значение синдрома ранней реполяризации желудочков, алгоритм обследования пациентов / С.Н. Шуленин, С.А. Бойцов, А.Л. Бобров // *Вестник аритмологии.* – 2008. – № 50. – С. 33–39.

4. Boukens, B.J. Fibrosis and Conduction Abnormalities as Basis for Overlap of Brugada Syndrome and Early Repolarization Syndrome / B.J. Boukens, M. Potse, R. Coronel // *Int. J. Mol. Sci.* – 2021. – Vol. 22, N 4. – P. 1570.

5. Abdi, A. Early repolarization syndrome: A cause of sudden cardiac death / Abdi Ali, Nida Butt, Azeem S Sheikh // *World J Cardiol.* – 2015. – Vol. 26, N 8. – P. 466–475.

6. Лякшиев, А.А. Синдром ранней реполяризации и внезапная остановка сердца / А.А. Лякшиев // *Кардиология.* – 2008. – Т. 48, № 6. – С. 70–71.

References

1. Haissaguere, M. Sudden cardiac arrest associated with early repolarization / M. Haïssaguerre, N. Derval, F. Sacher et al. // *New Engl. J. Med.* – 2008. – Vol. 358, N 19. – P. 2016–2023.

2. Wellens, H.J. Early Repolarization Revisited / H.J. Wellens // *N Engl. J. Med.* – 2008. – Vol. 358, N 19. – P. 2063–2065.

3. Shulenin, S.N. Klinicheskoe znachenie sindroma rannej repolyarizacii zheludochkov, algoritm obsledovaniya pacientov / S.N. Shulenin, S.A. Bojcov, A.L. Bobrov // *Vestnik aritmologii.* – 2008. – № 50. – С. 33–39.

4. Boukens, B.J. Fibrosis and Conduction Abnormalities as Basis for Overlap of Brugada Syndrome and Early Repolarization Syndrome / B.J. Boukens, M. Potse, R. Coronel // *Int. J. Mol. Sci.* – 2021. – Vol. 22, N 4. – P. 1570.

5. Abdi, A. Early repolarization syndrome: A cause of sudden cardiac death / Abdi Ali, Nida Butt, Azeem S Sheikh // *World J Cardiol.* – 2015. – Vol. 26, N 8. – P. 466–475.

6. Lyakshiev, A.A. Sindrom rannej repolyarizacii i vnezapnaya ostanovka serdca / A.A. Lyakshiev // *Kardiologiya.* – 2008. – Т. 48, № 6. – С. 70–71.

2. У детей и подростков с СРРЖ в подавляющем числе случаев встречаются проявления синдрома дисплазии соединительной ткани (84,1%, ($p < 0,001$)), чаще всего регистрируются ДХЛЖ (85,6%, ($p < 0,001$)), как изолированные, так и в сочетании с другими МАРС и ВПС.

3. Полученные данные позволяют отнести СРРЖ к состояниям, ассоциированным с синдромом соединительнотканной дисплазии сердца.

7. Бобров, А.Л. Эхокардиографические изменения у практически здоровых лиц среднего возраста с синдромом ранней реполяризации желудочков / А.Л. Бобров, С.Н. Шуленин // *Вестник Российской военно-медицинской академии. Приложение.* – 2005. – № 2 (13). – С. 127–128.

8. Bourier, F. Early Repolarization Syndrome: Diagnostic and Therapeutic Approach / F. Bourier, A. Denis, G. Cheniti, A. Lam, K. Vlachos, M. Takigawa, T. Kitamura, A. Frontera, J. Duchateau, T. Pambrun, N. Klotz, N. Derval, F. Sacher, P. Jais, M. Hissaguerre, M. Hocini // *Front Cardiovasc Med.* – 2018. – Vol. 27, N 5. – P. 169.

9. Yakkali, S. Why Is There an Increased Risk for Sudden Cardiac Death in Patients With Early Repolarization Syndrome? / S. Yakkali, S.T. Selvin, S. Thomas, V. Bikeyeva, A. Abdullah, A. Radivojevic, A. Abu Jad, A. Ravanavena, C. Ravindra, E.O. Igweonu-Nwakile, S. Ali, S. Paul, P. Hamid // *Cureus.* – 2022. – Vol. 14, N 7 e26820. doi: 10.7759/cureus.26820.

10. Antzelevitch, C. J wave syndromes: molecular and cellular mechanisms / C. Antzelevitch – *J. Electrocardiol.* – 2013. – Vol. 46, N 6. – P. 510–518.

7. Bobrov, A.L. Ekhokardiograficheskie izmeneniya u prakticheski zdorovyh lic srednego vozrasta s sindromom rannej repolyarizacii zheludochkov / A.L. Bobrov, S.N. Shulenin // *Vestnik Rossijskoj voenno-medicinskoj akademii. Prilozhenie.* – 2005. – № 2 (13). – С. 127–128.

8. Bourier, F. Early Repolarization Syndrome: Diagnostic and Therapeutic Approach / F. Bourier, A. Denis, G. Cheniti, A. Lam, K. Vlachos, M. Takigawa, T. Kitamura, A. Frontera, J. Duchateau, T. Pambrun, N. Klotz, N. Derval, F. Sacher, P. Jais, M. Hissaguerre, M. Hocini // *Front Cardiovasc Med.* – 2018. – Vol. 27, N 5. – P. 169.

9. Yakkali, S. Why Is There an Increased Risk for Sudden Cardiac Death in Patients With Early Repolarization Syndrome? / S. Yakkali, S.T. Selvin, S. Thomas, V. Bikeyeva, A. Abdullah, A. Radivojevic, A. Abu Jad, A. Ravanavena, C. Ravindra, E.O. Igweonu-Nwakile, S. Ali, S. Paul, P. Hamid // *Cureus.* – 2022. – Vol. 14, N 7 e26820. doi: 10.7759/cureus.26820.

10. Antzelevitch, C. J wave syndromes: molecular and cellular mechanisms / C. Antzelevitch – *J. Electrocardiol.* – 2013. – Vol. 46, N 6. – P. 510–518.

Поступила 12.05.2023 г.