

DOI: <https://doi.org/10.51922/2074-5044.2023.3.115>Е. И. Кременецкий¹, И. Г. Барцевич²**ХРОНИЧЕСКАЯ ДИФФУЗНАЯ ТЕЛОГЕНОВАЯ АЛОПЕЦИЯ У ЛИЦ
ЖЕНСКОГО ПОЛА КАК ПРИЗНАК ЛАТЕНТНОГО ЖЕЛЕЗОДЕФИЦИТА***Медицинская рота войсковой части 05733¹
УО «Гродненский государственный медицинский университет»²*

Нами дано описание клинического случая успешного лечения у женщины в возрасте 31 года хронической диффузной телогеновой алопеции, индуцированной латентным дефицитом железа. Описанный клинический случай иллюстрирует, что необходим комплексный подход к оценке хронического телогенового выпадения волос, настороженности у женщин детородного возраста, как группы риска латентного дефицита железа.

Ключевые слова: волос, анаген, телоген, алопеция, трихоскопия, пул-тест, латентный железоздефицит.

E. I. Kremenetsky, I. G. Barceovich

**CHRONIC DIFFUSE TELOGENIC ALOPECIA IN FEMALE PERSONS AS A SIGN
OF LATENT IRON DEFICIENCY (WITH CASE DESCRIPTION)**

We have described a clinical case of successful treatment of a 31-year-old woman with chronic diffuse telogen effluvium induced by latent iron deficiency. The described clinical case illustrates the need for a comprehensive approach to the assessment of chronic telogen hair loss, alertness in women of childbearing age, as a risk group for latent iron deficiency.

Key words: hair, anagen, telogen, alopecia, trichoscopy, pool test, latent iron deficiency.

Алопеции являются чрезвычайно актуальной проблемой, составляя значительную долю в структуре дерматологической патологии [1, 5]. Телогеновое выпадение волос – вторая по частоте причина потери волос после андрогенетической [3, 9]. Одним из факторов, негативно влияющих на рост волоса, ускоренный переход его в фазу телогена, являются железоздефицитные состояния (сидеропенический синдром), которые развиваются вследствие несбалансированного питания, а также хронических кровопотерь или конкурентного потребления (синдром избыточного бактериального роста, гелиминтоз) [4, 5, 6, 7].

У женщин одним из факторов, который может негативно влиять на нормальный рост волос и своевременную их циклическую смену, является дефицит железа в организме [2, 7, 8]. Железоздефицитная анемия и латентный дефицит железа в большинстве клинических случаев, по мнению экспертов Всемирной организации здравоохранения, развивается у лиц обоих полов [7, 9, 10]. У женщин детородного возраста причиной железоздефицитных состояний могут быть обильные маточные кровотечения [7].

Распространенность железоздефицитных состояний является медико-социально значимой проблемой. По данным ВОЗ выраженный дефицит железа отмечается у каждой третьей женщины репродуктивного возраста и у каждой второй беременной, а наличие хронического телогенового выпадения волос, как одного из критериев сидеропенического синдрома, является одним из диагностических критериев латентного железоздефицита [7, 9]. В 2020 году The American Gastroenterological Association выпустила новые рекомендации, повысив нижнюю границу нормы ферритина (с 15 нг/мл до 45 нг/мл) [6, 11].

Нами представлен клинический случай успешной диагностики и лечения хронической телогеновой алопеции, возникшей вследствие латентного дефицита железа, у женщины 31 года, больной более 5 лет, обратившейся в амбулаторном порядке.

Материалы и методы

Для постановки диагноза были использованы общеклинические (осмотр, сбор анамнеза, общий и биохимический анализы крови, анализ



Рис. 1. Фототрихограмма луковицы волоса до лечения

крови на гормоны) и трихологические методы исследования (фототрихограмма, пул-тест, микроскопия корня волоса). Выполнена трихоскопия с трихограммой для подтверждения диагноза диффузного телогенового выпадения волос и дифференциальной диагностики с другими видами выпадения волос. Нами был выявлен основной трихоскопический признак – наличие волос в фазе телогена более 10%. При лабораторных исследованиях крови по уровню ферритина установлен признак латентного дефицита железа. Пациентка предъявляла жалобы на повышенное выпадение волос без положительной динамики от проводимого лечения.

Клинический случай. Пациентка Ж., 31 год, обратилась в амбулаторном порядке с жалобами на повышенное выпадение волос, сухость, ломкость волос по длине в течение более пяти лет и умеренную общую слабость. На момент обращения хронических заболеваний не установлено. Не курит, признаков злоупотребления алкоголем нет. Гормональные лекарственные препараты за последний год не использовались.

Результаты осмотра волосистой части головы: кожные покровы чистые, фолликулы с 2–3 стержнями волос. Субъективных ощущений в местах поредения волос нет. При проведении трихоскопического исследования с использованием ручной и электронной трихоскопии установлено: кожный покров волосистой части головы чистый, фолликулярные юниты с 2–3 волосами в поле зрения, единичные (не более 2–3 в поле зрения) участки анизотрихоза и юнитов с 1 волосом. При осмотре луковицы наблюдался ускоренный переход волос в телогеновую фазу роста (более 20% волос, при норме не более 10%), а также в ряде волос в анагеновой фазе роста наблюдалась дистрофия луковицы волоса (рисунок 1).

Пациентка ранее обращалась за медицинской помощью, были выполнены лабораторные исследования крови (таблица 1). По результатам общего анализа крови имело место отклонение от референтных значений: эозинофилы – $0,27-0,5 \times 10^9/\text{л}$, базофилы – $0,08-0,11 \times 10^9/\text{л}$. Гормональные исследования указывали на повышенные значения по кортизолу – $1026 \text{ нмоль}/\text{л}$ (норма $150-660 \text{ нмоль}/\text{л}$).

Таблица 1. Результаты исследования крови пациентки Ж. до лечения

Показатели	Дата исследования			
	21.05.2016	29.08.2017	23.11.2020	14.03.2023
<i>Общий анализ крови</i>				
Эозинофилы, $\times 10^9/\text{л}$	0,22 (2,8%)	0,5 (6,5%)	0,27 (2,9%)	0,36 (3,9%)
Базофилы, $\times 10^9/\text{л}$	0,11 (1,2%)	0,23 (3,1%)	0,08 (0,09%)	0,11 (1,2%)
<i>Биохимический анализ крови</i>				
Ферритин, нг/мл	21,29	24,16	22,36	18,82
Магний, ммоль/л	0,84	0,76	0,78	0,79
Калий ммоль/л	4,74	4,5	4,56	4,44
Натрий, ммоль/л	142	137	138	140
Кальций, ммоль/л	1,29	2,37	2,30	2,35
Хлориды ммоль/л	100,3	101,0	100,8	100,5
Железо сывороточ., мкмоль/л	25,8	26,8	21,3	18,4
АлАТ, Ед/л	10,5	13,3	12,6	8,0
АсАТ, Ед/л	18,0	21,4	20,5	15,0
Креатинин, мкмоль/л	68	73	70	92

Показатели	Дата исследования			
	21.05.2016	29.08.2017	23.11.2020	14.03.2023
С-реактивный белок, мг/л	0,66	0,65	0,68	0,83
Общий белок, г/л	68	74	70	76
Билирубин общ., мкмоль/л	14,3	12,9	12,3	10,1
Амилаза (сывор. крови), ЕД/л	66	88	74	75
Альбумин, г/л	44,2	42,8	43,0	44,0
Глюкоза, моль/л	4,9	4,6	4,4	5,1
<i>Гормональные исследования</i>				
Анти-ТПО, ЕД/мл	-	23,07	18,6	20,03
Тиреотропный гормон, мЕД/л	-	1,33	1,45	2,2
Эстрадиол, пг/мл	-	18,9	54,6	-
Пролактин, мЕД/мл	-	401,1	380,3	398,6
Тестостерон, нг/мл	-	0,343	0,356	0,436
Тироксин (Т4 свободн.), нг/дл	-	12,5	13,4	11,2

Из анамнеза болезни: в 2020 году проводилось лечение короткими курсами (до 2-х месяцев) железа сульфатом (II) (препаратом Сорбифер 100 мг 1 р/с), местно – раздражающими лосьонами на кожные покровы волосистой части головы, поливитаминными комплексами. Лечение дало положительный, но непродолжительный эффект.

После проведения инструментальных и лабораторных исследований был выставлен диагноз «Латентный дефицит железа, хроническое телогеновое выпадение волос как проявление сидеропенического синдрома».

Назначен курс лечения:

1. железа сульфат (II) 100 мг (Сорбифер) до достижения показателей ферритина не менее 45 нг/мл;
2. витамин D 1000 МЕ 1 р/с до достижения 30 нг/мл;
3. селен 30 мкг (Антиоксикапс+Se) 1 капсула в сутки в течение 30 суток;
4. альбендазол 400 мг однократно в рамках профилактики глистной инвазии (конкурентного потребления микро и макронутриентов) в связи

с выявленным цитозом эозинофилов и базофилов, как возможных показателей гельминтозов.

Для контроля проведенного курса лечения было повторно проведено лабораторное исследование уровня ферритина (в сочетании с С-реактивным белком) на 30 сутки от начала приема железа сульфата (II), трихоскопическое исследование с использованием ручной и электронной трихоскопии. Результаты трихоскопического исследования показали: что содержание телогеновых волос по отношению к анагеновым было в пределах нормы (9:1), размер и форма луковок также были в пределах нормы (рисунок 2).

Исследование крови после курса лечения показало, что показатели общего и биохимического анализов были без отклонения от референтных величин. На фоне проводимой терапии отмечено увеличение в крови пациентки Ж. концентрации ферритина с 18,82 нг/мл до 30,12 нг/мл, концентрация С-реактивного белка – 0,64 мг/л.

Пациентке даны рекомендации провести курс инъекций через 1,5–2 месяца плазмой крови, обогащенной тромбоцитами, количеством 5 инъекций с интервалом 7–10 дней. Контроль

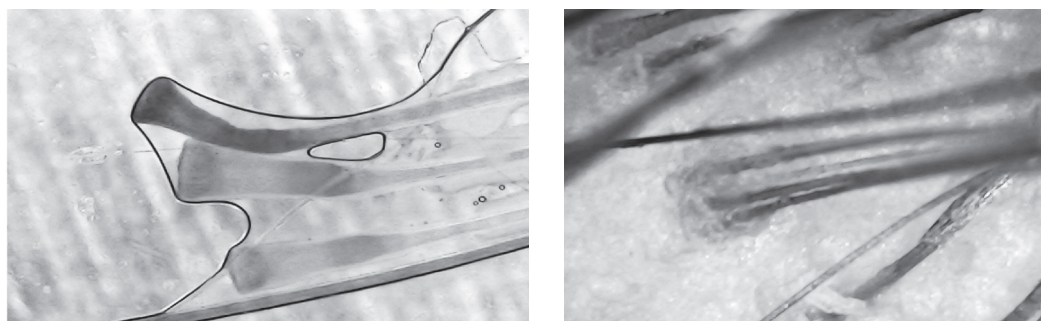


Рис. 2. Трихоскопическое исследование волосистой части головы после лечения: размер и форма луковицы в пределах нормы

ферритина (в сочетании с С-реактивным белком) осуществить через 3 месяца от начала приема железосодержащих препаратов. В рамках профилактики железодефицитных состояний в период менструации осуществлять прием железа сульфата (II) 100 мг, 1 р/с.

Заключение

Результаты трихоскопического и лабораторного исследования показали, что проведенный курс лечения зарекомендовал себя как эффек-

тивный. Описанный клинический случай иллюстрирует, что необходим комплексный подход к оценке хронического телогенового выпадения волос, осторожности у женщин детородного возраста, как группы риска латентного дефицита железа. У пациентов с выпадением волос при наличии латентного железодефицита влияние терапии препаратами железа может варьироваться в зависимости от индивидуальной чувствительности пациента к проявлениям дефицита железа.

Литература

1. Барцевич, И.Г. Особенности поражения волосистой части головы / И.Г. Барцевич, М.А. Журан // Молодежь, наука, медицина. – Тверь, ред.-изд. центр Твер. гос. мед. ун-та, 2019. – С. 366–369.
2. Беречикидзе, Т.Т. Диффузная телогеновая алопеция. Новые возможности коррекции / Т.Т. Беречикидзе, В.Б. Пинегин // Российский журнал кожных и венерических болезней. – 2016. – № 19 (3). – С. 162–166.
3. Звездина, И.В. Новый взгляд на терапию хронической идиопатической диффузной телогеновой алопеции у женщин / И.В. Звездина, С.Г. Исаева, А.О. Ляпон // Доктор.ру. – 2015. – № 7 (108). – С. 42–46.
4. Крук, Н.И. Патогенез хронической телогеновой алопеции / Н.И. Крук // Медицинские новости – 2017. – № 1 – С. 79–82.
5. Кубанов, А.А. Исследование эффективности комплексной терапии выпадения волос / А.А. Кубанов, Ю.А. Галлямова, О.А. Селезнева // Вестник дерматологии и венерологии. – 2016. – № 1. – С. 32–46.
6. Необходимость комплексного подхода к терапии у женщин с телогеновым выпадением волос, ассоциированным с железодефицитным состоянием /

Т.А. Гайдина [и др.] // Вестник дерматологии и венерологии. – 2020. – № 96 (5). – С. 39–46.

7. Camaschella, C. Iron deficiency / C. Camaschella // Blood. – 2019. – Vol. 133 (1). – P. 30–39. Mode of access: <https://doi.org/10.1182/blood-2018-05-815944>. [Electronic resource]. – Date of access: 12.01.2023.

8. Daly, T. Telogen effluvium with dysesthesia (TED) has lower B12 levels and may respond to B12 supplementation / T. Daly, K. Daly // Journal of drugs in dermatology. – 2018. – Vol. 17 (11). – P. 1236–1240.

9. Rebora, A. Telogen effluvium: a comprehensive review / A. Rebora // Clinical, cosmetic and investigational dermatology. – 2019. – Vol. 12. – P. 583–590. Mode of access: <https://doi.org/10.2147/CCID.S200471>. – Date of access: 07.02.2023.

10. The role of vitamins and minerals in hair loss: A review. / H.M. Almohanna [at al.] // Dermatology and therapy. – 2019. – Vol. 9 (1). – P. 51–70. Mode of access: <https://doi.org/10.1007/s13555-018-0278-6> [Electronic resource]. – Date of access: 22.02.2023.

11. World Health Organization. Haemoglobin concentrations for the diagnosis of anaemia and assessment of severity. Vitamin and Mineral Nutrition Information System. Geneva: WHO, 2011.

References

1. Barceevich, I.G. Osobennosti porazheniya volosistoy chasti golovy / I.G. Barceevich, M.A. Zhuran // Molodezh', nauka, medicina. – Tver', red.-izd. centr Tver. gos. med. un-ta, 2019. – S. 366–369.
2. Berechikidze, T.T. Diffuznaya telogenovaya alopeciya. Noveye vozmozhnosti korrekcii / T.T. Berechikidze, V.B. Pinegin // Rossijskij zhurnal kozhnyh i venericheskikh boleznej. – 2016. – № 19 (3). – S. 162–166.
3. Zvezdina, I.V. Novyj vzglyad na terapiyu hronicheskoy idiopaticheckoy diffuznoj telogenovoj alopecii u zhenzhchin / I.V. Zvezdina, S.G. Isaeva, A.O. Lyapon // Doktor.ru. – 2015. – № 7 (108). – S. 42–46.
4. Kruk, N.I. Patogenez hronicheskoy telogenovoj alopecii / N.I. Kruk // Medicinskie novosti – 2017. – № 1 – S. 79–82.
5. Kubanov, A.A. Issledovanie effektivnosti kompleksnoy terapii vypadeniya volos / A.A. Kubanov, Yu.A. Gallyamova, O.A. Selezneva // Vestnik dermatologii i venerologii. – 2016. – № 1. – S. 32–46.
6. Neobhodimost' kompleksnogo podhoda k terapii u zhenshchin s telogenovym vypadeniem volos, associirovannym s zhelezodeficitnym sostoyaniem / T.A. Gajdi-

na [i dr.] // Vestnik dermatologii i venerologii. – 2020. – № 96 (5). – S. 39–46.

7. Camaschella, C. Iron deficiency / C. Camaschella // Blood. – 2019. – Vol. 133 (1). – P. 30–39. Mode of access: <https://doi.org/10.1182/blood-2018-05-815944>. [Electronic resource]. – Date of access: 12.01.2023.

8. Daly, T. Telogen effluvium with dysesthesia (TED) has lower B12 levels and may respond to B12 supplementation / T. Daly, K. Daly // Journal of drugs in dermatology. – 2018. – Vol. 17 (11). – P. 1236–1240.

9. Rebora, A. Telogen effluvium: a comprehensive review / A. Rebora // Clinical, cosmetic and investigational dermatology. – 2019. – Vol. 12. – P. 583–590. Mode of access: <https://doi.org/10.2147/CCID.S200471>. – Date of access: 07.02.2023.

10. The role of vitamins and minerals in hair loss: A review. / H.M. Almohanna [at al.] // Dermatology and therapy. – 2019. – Vol. 9 (1). – P. 51–70. Mode of access: <https://doi.org/10.1007/s13555-018-0278-6> [Electronic resource]. – Date of access: 22.02.2023.

11. World Health Organization. Haemoglobin concentrations for the diagnosis of anaemia and assessment of severity. Vitamin and Mineral Nutrition Information System. Geneva: WHO, 2011.

Поступила 04.05.2023 г.