

О. В. Попков, С. А. Алексеев, В. Г. Богдан, С. О. Попков

## СВИЩИ ПРЯМОЙ КИШКИ. ОСОБЕННОСТИ ДИАГНОСТИКИ И ЛЕЧЕНИЯ

УО «Белорусский государственный медицинский университет»

*Проведен анализ эффективности хирургического лечения пациентов с хроническим парапроктитом. Полученные результаты позволяют утверждать, что выбор оптимального объема и метода оперативного вмешательства при свищах прямой кишки является решающим в плане профилактики рецидивов и осложнений и обеспечения благоприятного результата в отдаленном периоде. Дифференцированный подход к выбору метода оперативного вмешательства пациентов с хроническим парапроктитом позволяет улучшить как ближайшие, так и отдаленные результаты лечения пациентов данной категории.*

**Ключевые слова:** хронический парапроктит, свищ прямой кишки, оперативное лечение.

O. V Popkov, S. A. Alekseev, V. G. Bogdan, S. O. Popkov

### RECTAL FISTULA. FEATURE OF DIAGNOSIS AND TREATMENT

*The analysis of the effectiveness of surgical treatment of patients with chronic paraproctitis. The results obtained suggest that the choice of the optimal scope and method of surgical intervention in the rectum and the fistula is crucial in preventing recurrences and complications and to ensure a favorable outcome in the long term. Differentiated approach to the choice of the method of surgical intervention in patients with chronic paraproctitis improves both immediate and long-term outcomes of patients in this category.*

**Key words:** chronic abscess, fistula rectal, surgical treatment.

**Х**ронический парапроктит (свищ прямой кишки) – хронический воспалительный процесс в анальной крипте, межсфинктерном пространстве и параректальной клетчатке с формированием свищевого хода. Пораженная крипта является при этом внутренним отверстием свища (рис. 1).

Свищи прямой кишки могут быть посттравматические, послеоперационные (например, после передней резекции прямой кишки).

Абсолютное большинство пациентов со свищами прямой кишки связывают начало заболевания с перенесенным ранее острым парапроктитом [1, 3]. Примерно 33% пациентов с острым парапроктитом обращаются к врачу после спонтанного вскрытия гнойника, после чего у них часто формируется свищ прямой кишки, ещё около 33% пациентов вообще не обращаются за медицинской помощью, пока у них после острого парапроктита не появится свищ. Только оставшаяся треть больных с острым парапроктитом обращаются к врачу своевременно, но не всех их, по разным причинам, оперируют радикально. Примерно 50% пациентов этой группы выполняют только вскрытие и дренирование абсцесса без ликвидации входных ворот инфекции, что зачастую приводит к формированию свища прямой кишки. Происходит постоянное инфицирование из просвета кишки, гнойный ход окружается стенкой из соединительной ткани с формированием свищевого хода. Наружное отверстие свища обычно открывается на коже

промежности, диаметр его часто не превышает 1 мм. Кроме того, по ходу свища в параректальной клетчатке при недостаточном дренировании могут формироваться инфильтраты и гнойные полости.

Пациенты с этой патологией составляют порядка 15–25% всех проктологических больных. Наиболее трудными и спорными до настоящего времени остаются вопросы лечения экстрасфинктерных свищей прямой кишки [7].

В зависимости от расположения свищевого хода по отношению к наружному сфинктеру заднего прохода выделяют: интра-, транс- и экстрасфинктерные свищи прямой кишки (рис. 2).

Наиболее благоприятными в клиническом плане являются интрасфинктерные свищи. Их свищевой ход, как правило, бывает прямым, рубцовый процесс не выражен, давность заболевания обычно небольшая. Наружное свищевое отверстие чаще всего локализуется вблизи от ануса, внутреннее может быть в любой из крипт. Диагностика этого вида свищей достаточно проста: пальпация перианальной области позволяет определить свищевой ход в подслизистом и подкожном слоях. Зонд, введенный в наружное свищевое отверстие, обычно свободно проходит в просвет кишки через внутреннее отверстие или подходит к нему в подслизистом слое. Проба с краской у пациентов обычно положительная. Функция сфинктера сохранена. Фистулография и другие дополнительные методы исследования, как правило, не требуются.

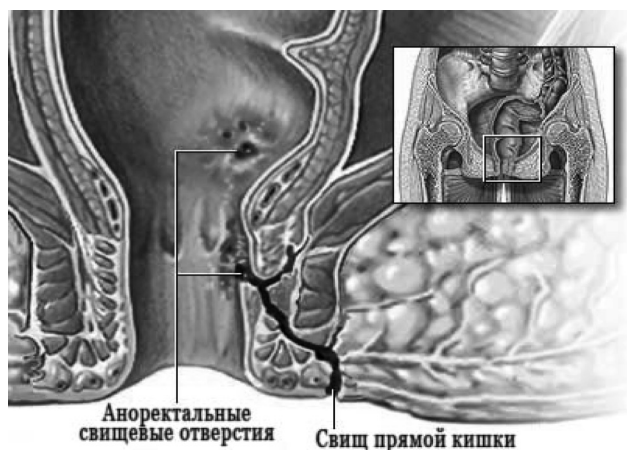


Рис. 1. Хронический парапроктит

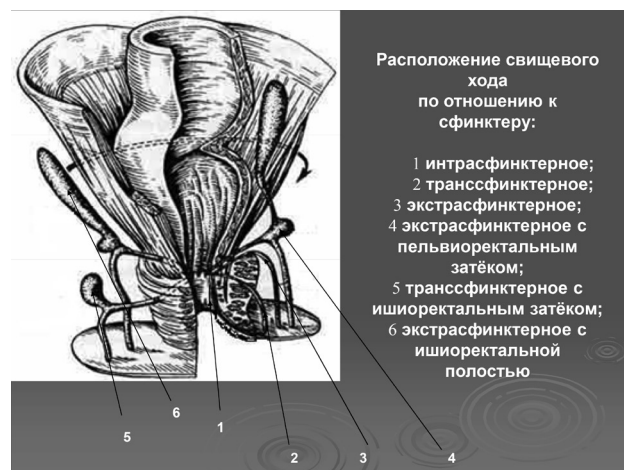

Рис. 2. Расположение свищевого хода по отношению к сфинктеру

Транссфинктерные свищи прямой кишки встречаются чаще, чем экстрасфинктерные. Причем отношение свищевого хода к наружному жому может быть разным: ход может идти через подкожную порцию сфинктера, через поверхностную, т. е. более глубоко, и еще глубже – через глубокую порцию. Чем выше по отношению к сфинктеру расположен ход, тем чаще встречаются не прямые, а разветвленные ходы, гнойные полости в клетчатке, сильнее выражен рубцовый процесс в тканях, окружающих ход, в том числе и в сфинктере.

В 15–20% наблюдений отмечаются экстрасфинктерные свищи, при которых свищевой ход располагается высоко, как бы огибая наружный сфинктер, но внутреннее отверстие находится в области крипт, т. е. ниже. Такие свищи образуются вследствие острого ишио-, пельвио- и ретроректального парапроктита. Для них характерно наличие длинного извитого хода, часто обнаруживаются гнойные затеки, рубцы. Нередко очередное обострение воспалительного процесса приводит к образованию новых свищевых отверстий, иногда воспалительный процесс переходит из клетчаточного пространства одной стороны на другую – возникает подковообразный свищ. Подковообразный свищ может быть и задним, и передним. Экстрасфинктерные свищи классифицируются по степени сложности. При первой степени сложности экстрасфинктерного свища внутреннее отверстие узкое без рубцов вокруг него, нет гнойников и инфильтратов в клетчатке, ход достаточно прямой. При второй степени в области внутреннего отверстия имеются рубцы, но нет воспалительных изменений в клетчатке. При третьей степени экстрасфинктерные свищи характеризуются узким внутренним отверстием без рубцового процесса вокруг, но в клетчатке имеется гнойно-воспалительный процесс. При четвертой степени сложности имеется широкое внутреннее отверстие, окруженное рубцами, с воспалительными инфильтратами или гнойными полостями в клетчаточных пространствах.

При трансфинктерных и экстрасфинктерных свищах прямой кишки обследование пациента необходимо обязательно дополнять фистулографией, ультрасонографией, а также определением функции сфинктеров заднего прохода. Эти исследования важны для дифференцировки хронического парапроктита от других заболеваний, являющихся возможной причиной развития свищей.

**Дифференциальная диагностика.** Свищи прямой кишки обычно приходится дифференцировать от кист параректальной клетчатки, остеомиелита крестца и копчика, актиномикоза, туберкулезных свищей, свищей при болезни Крона, эпителиального копчикового хода [5, 6].

Кисты параректальной клетчатки, относящиеся к тератомам, часто нагнаиваются и опорожняются наружу. В этом случае в перианальной области, так же как и при парапроктите, образуется свищ. Пальпация со стороны кожи промежности и пальцевое исследование прямой кишки позволяют в подавляющем большинстве случаев обнаружить округлое кистозное образование плотнотканной консистенции с четкими границами. Чаще всего кисты дренируются через свищ на коже, без связи наружного отверстия свища с просветом прямой кишки, что подтверждается исследованием с помощью зонда и окрашиванием. В ряде случаев киста может вскрыться одновременно и на кожу и в просвет прямой кишки с развитием полного свища. В таких случаях внутреннее отверстие в кишке расположено высоко, выше уровня крипт, в то время как при обычном свище оно локализуется в одной из крипт. Выделения из криптогенного свища прямой кишки вне обострения скудные гнойные, из кистозной полости выделения могут быть обильными, слизистыми по характеру, с крошковидными включениями, иногда – замазко- или желеобразными. При наличии кисты при ректоскопии отмечается некоторое сужение просвета, взбухание одной из стенок кишки. При фистулографии полость кисты заполняется. Контур ее обычно четкий, гладкий, в отличие от хронического парапроктита, тогда

как при заполнении затеков и полостей контур неровный, сам ход извитой и узкий. На рентгенограмме при наличии тератомы выявляется расширение ретроректального пространства. Важным в диагностике является ультразвуковое исследование параректальных клетчаточных пространств.

Остеомиелит тазовых костей также может привести к образованию свищей промежности, крестцово-копчиковой и ягодичной областей. При хроническом парапроктите наружное свищевое отверстие чаще всего одно, при остеомиелите их может быть несколько, располагаются они обычно далеко от заднепроходного отверстия, связи их с просветом кишки нет. Рентгенография костей таза и позвоночника позволяет поставить правильный диагноз.

Свищи при актиномикозе обычно множественные, кожа в окружности наружных отверстий с синюшным оттенком, свищевые ходы могут быть длинными и хорошо пальпируемыми под кожей промежности и ягодич. Связь с просветом кишки не выявляется. Выделения из свищей скудные, иногда крошковидные.

При туберкулезе легких, кишечника могут быть и банальные свищи прямой кишки. Подозрение на специфический процесс вызывают случаи, когда из свищей обильно выделяется жидкий гной, при гистологическом исследовании обнаруживаются многочисленные сливающиеся гранулемы с казеозным некрозом.

Свищи при болезни Крона возникают на фоне основного заболевания – как его осложнение. Характерным является наличие в кишке язв-трещин, в то время как при обычных свищах воспалительные изменения в слизистой оболочке прямой кишки отсутствуют или минимальны.

Свищи прямой кишки изредка приходится дифференцировать от свищей, обусловленных воспалением эпителиального копчикового хода, когда они открываются вблизи от заднепроходного отверстия. Помогают при этом обнаружение первичных отверстий копчикового хода и отсутствие связи этих свищей с просветом прямой кишки.

При малигнизации свища прямой кишки выделения из него становятся кровянистыми с примесью слизи. Основным методом диагностики является цитологическое исследование соскоба из свищевого хода, причем соскоб лучше делать из глубокой части хода, а не из области наружного отверстия. В случае необходимости подвергаются гистологическому исследованию элементы самого хода.

Наиболее распространенные виды операций при свищах прямой кишки:

- рассечение свища в просвет прямой кишки.
  - иссечение свища в просвет прямой кишки (операция Габриэля)
  - иссечение свища в просвет прямой кишки с вскрытием и дренированием затеков
  - иссечение свища в просвет прямой кишки с ушиванием сфинктера
  - иссечение свища с проведением лигатуры
  - иссечение свища с перемещением слизистой оболочки или слизисто-мышечного лоскута дистального отдела прямой кишки для ликвидации внутреннего отверстия свища.
- Наибольшей проблемой является лечение экстрасфинктерных свищей, при которых рецидивы составляют 8–16% [5, 7].

Любое оперативное вмешательство, направленное на радикальное устранение параректального свища травмирует запирающий аппарат прямой кишки, что в ряде случаев приводит к развитию анальной инконтиненции.

Частота развития рецидивов при экстрасфинктерных свищах составляет 8–16%, анальной инконтиненции – до 60%. Сроки временной утраты трудоспособности при свищах прямой кишки составляют от 15–20 до 60–90 дней в зависимости от локализации свища.

**Цель исследования.** Предложить дифференцированный подход в лечении пациентов со свищами прямой кишки, провести анализ его клинической эффективности.

**Материалы и методы**

В колопроктологическом отделении УЗ «3-я городская клиническая больница им. Е. В. Клумова» за период с 2006 по 2013 гг. выполнено 1020 операций по поводу свищей прямой кишки: 2006 г. – 97; 2007 г. – 113; 2008 г. – 118; 2009 г. – 118; 2010 г. – 128; 2011 г. – 143; 2012 г. – 155; 2013 г. – 148 (рис. 3).

Проведен ретроспективный анализ лечения 1020 пациентов, из них мужчин было 612 (60%), женщин – 408 (40%) (рис. 4).

Возрастной состав пациентов представлен следующим образом: 20–40 лет – 418 (41%) пациентов, 40–60 лет – 500 (49%) пациентов, 60 и более лет – 102 (10%) пациентов (рис. 5).

Основными методами диагностики при наличии свища прямой кишки являлись: наружный осмотр, пальпация, пальцевое исследование анального канала и прямой кишки, проба с краской, зондирование хода, ано-, ректороманоскопия, фистулография при высоких свищах.

В предоперационном периоде проводили лабораторное, рентгенологическое, эндоскопическое и бактериологическое исследования.

Выбор оптимального объема и метода оперативного вмешательства при остром парапроктите является решающим в плане профилактики рецидивов и осложнений и обеспечения благоприятного результата в отдаленном периоде. При выборе оперативного вмешательства учитывали:

- отношение свищевого хода и внутреннего отверстия к сфинктеру;
- наличие рубцового процесса по ходу свища;
- наличие инфильтратов и гнойных затеков в параректальной клетчатке.

В отдаленном периоде для оценки результатов лечения использовали следующие критерии:

- хороший результат – отсутствие рецидива свища и недостаточности анального жома;
- удовлетворительный результат – отсутствия рецидива свища, при наличии явлений недостаточности анального жома 1 степени;

– неудовлетворительный результат – рецидив свища или недостаточность анального жома 2–3 степени.

**Результаты и обсуждение.** Оперативные вмешательства проводили под сакральной (634 (62,2%) пациента) или спинальной анестезией (386 (37,8%) пациентов). Структура оперативных вмешательств в зависимости от локализации процесса представлена на рисунке 6.

Всего по поводу интрасфинктерных свищей выполнено 306 (30%) операций. Всем пациентам проведено иссечение параректального свища в просвет прямой кишки по Габриэлю. Операцию заканчивали ушиванием дна операционной раны до подслизистого слоя и подкожной клетчатки, что позволило сократить длительность послеоперационного периода и улучшить функциональные результаты лечения.

При трансфинктерных свищах 520 (51%) пациентам выполнены радикальные операции по устранению свища. При поверхностном по отношению к сфинктеру расположении свищевого хода проводили иссечение свища в просвет прямой кишки с ушиванием раны. Операция связана с рассечением и последующим сшиванием поверхностной части наружного анального сфинктера. При глубоком прободении свищем волокон анального сфинктера применяли сфинктеросохраняющую операцию – иссечение параректального свища с пластическим перемещением слизистой оболочки анального канала. При выраженных рубцовых изменениях в области внутреннего отверстия свища и в случаях его высокого расположения использовали лигатурный метод.

Экстрасфинктерные свищи встречались у 194 (19%) пациентов. При экстрасфинктерных параректальных свищах 1–2 степени сложности у 59(30,5%) пациентов при коротком и прямолинейном расположении свищевого хода использовали иссечение свищевого хода с пластическим перемещением слизистой оболочки анального канала. В случаях выявления параректального свища 3–4 степени сложности операция дополнялась дренированием гнойных полостей (99 (51%) пациентов). У 36 пациентов с многократными рецидивами параректальных свищей, выраженными рубцовыми изменениями

Количество операций по поводу свищей прямой кишки за 2006 - 2013 гг.

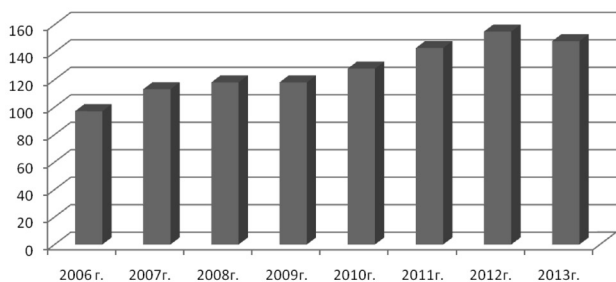


Рис. 3. Количество операций по поводу свищей прямой кишки, выполненных за 2006–2013 гг.

Структура пациентов со свищами прямой кишки

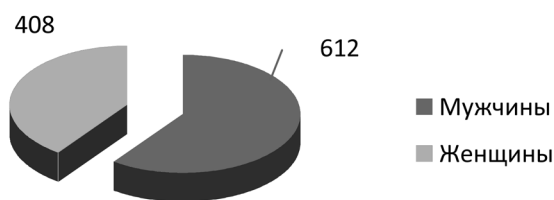


Рис. 4. Структура пациентов со свищами прямой кишки

Структура возрастного состава пациентов со свищами прямой кишки

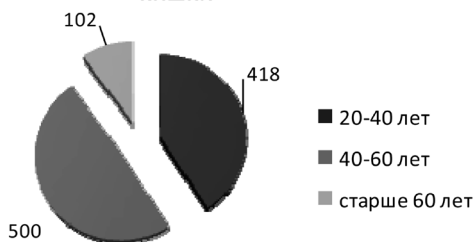


Рис. 5. Структура возрастного состава пациентов со свищами прямой кишки

Структура оперативных вмешательств в зависимости от локализации процесса

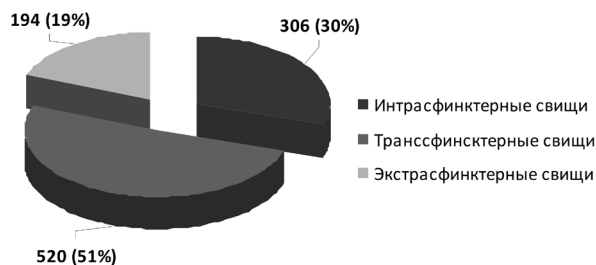


Рис. 6. Структура оперативных вмешательств в зависимости от локализации процесса

анального сфинктера и слизистой оболочки прямой кишки выполняли иссечение свища лигатурным методом.

В отдаленном послеоперационном периоде у пациентов с интрасфинктерными свищами нагноения раны и недостаточности анального жома удалось избежать. Рецидивы заболевания встречались в 2% случаях (6 из 306 пациентов). Хорошие результаты лечения отмечены у 295 (97%) пациентов, неудовлетворительный исход установлен в 3% случаях.

При трансфинктерных свищах у 1,5% пациентов (8 из 520) развилось нагноение раны после операции. Рецидив заболевания диагностирован у 5,8% пациентов (30 из 520), недостаточность анального жома в 2,5% случаях у 13 из 520 пациентов. У 477 (91,7%) пациентов в отдаленном периоде результат лечения оценен как «хороший», удовлетворительный результат определен в 1,4% (7 пациентов), неудовлетворительный – установлен в 6,9% случаях (36 пациентов).

Нагноение послеоперационной раны при экстрасфинктерных свищах имело место у 8 (4%) из 194 пациентов, рецидивы – у 13 (6,7%) из 194 пациентов, недостаточность анального жома – у 4 (2%) из 194 пациентов. Хорошие результаты лечения у этой категории пациентов отмечены в 91,2% (177 пациентов), неудовлетворительный исход установлен в 8,8% случаях (17 пациентов).

В целом средняя длительность стационарного лечения пациентов со свищами прямой кишки составила – 8 койко-дней, период временной утраты трудоспособности – 23 дня.

Операции по поводу свищей прямой кишки требуют знания анатомии, физиологии и клинического опыта. Именно поэтому плановое лечение пациентов со свищами прямой кишки следует проводить только в специализированных стационарах и оперировать их должны специалисты – колопроктологи.

Срочные операции при обострении хронического парапроктита могут выполняться в общехирургических стационарах, но после стихания воспаления дальнейшее радикальное лечение следует проводить в специализированных стационарах. Высокий риск развития осложнений при этих вмешательствах заставляет осторожно подходить к хирургическому лечению свищей прямой кишки.

Основные осложнения после операции – это рецидив свища и недостаточность анального сфинктера. Причинами рецидива могут быть как ошибки в выборе методики операции, так и технические погрешности, а также дефекты в послеоперационном ведении больного.

Хирургическое лечение подкожных, подслизистых свищей прямой кишки, а также невысоких трансфинктерных приводит к стойкому излечению и не сопровождается какими-то серьезными осложнениями. Свищи высокого уровня (глубокие транс- и экстрасфинктерные) тоже могут быть излечены без функциональных нарушений. При рецидивных свищах, длительно существующем воспалении, наличии затеков и рубцовых изменений в стенке кишки, сфинктере и параректальной клетчатке результаты значительно хуже.

Таким образом, операции по поводу свищей прямой кишки следует выполнять своевременно и профессионально.

### Выводы

1. Дифференцированный подход к выбору метода оперативного вмешательства, оптимизация предоперационной подготовки и послеоперационного лечения пациентов со свищами прямой кишки позволила избежать развития осложнений у пациентов с интрасфинктерными свищами, снизить уровень осложнений (нагноения раны и недостаточность анального жома) до 1,5–2% и рецидивов до 2–6,7% в зависимости от вида свища, а так же сократить длительность стационарного лечения до 8 койко-дней, временную нетрудоспособность до 23 дней.

2. Проведенная оптимизация лечебных мероприятий является эффективной и может быть рекомендована для использования в клинической работе отделений проктологического профиля.

### Литература

1. Аминев, А. М. Руководство по проктологии / А. М. Аминев. – Куйбышев, 1973. – 367 с.
2. Дульцев, Ю. В. Парапроктит / Ю. В. Дульцев, К. Н. Саламов. – М., Медицина, 1987. – 120 с.
3. Ривкин, В. Л. Руководство по колопроктологии / В. Л. Ривкин, А. С. Бронштейн, С. Н. Файн. – Медпрактика, 2001. – 243 с.
4. Парапроктит / В. М. Тиммербулатов [и др.]. – Уфа, 1998. – 98 с.
5. Федоров, В. Д. Проктология / В. Д. Федоров, Ю. В. Дульцев. – М., 1984. – 124 с.
6. Хирургические аспекты лечения хронического парапроктита / Б. Н. Жуков [и др.] // Колопроктология. – 2004. – № 4. – С. 3–7.
7. Результаты хирургического лечения экстрасфинктерных свищей прямой кишки путем низведения полнослойного сегмента стенки прямой кишки в анальный канал / А. М. Кузьминов [и др.] // Колопроктология. – 2004. – № 4. – С. 8–13.