

*В. Н. Бордаков, И. А. Елин, П. В. Бордаков, М. В. Доронин,
А. А. Сухарев, Д. С. Савицкий, К. Ф. Езерский*

ТРАВМАТИЧЕСКАЯ ОТСЛОЙКА МЯГКИХ ТКАНЕЙ: ДИАГНОСТИКА И ЛЕЧЕБНАЯ ТАКТИКА

*ГУ «432 ордена Красной Звезды главный военный клинический медицинский центр
Вооружённых Сил Республики Беларусь», г. Минск, Республика Беларусь*

Статья посвящена одному из относительно редких, но достаточно тяжелых повреждений, встречающихся в хирургической практике – травматической отслойке мягких тканей. Описание данного вида патологии в медицинской литературе не отличается особой полнотой, отсутствует единый взгляд на патогенез и классификацию, недостаточно разработаны подходы к оказанию помощи пострадавшим и больным. Именно эти обстоятельства иногда способствуют тому, что хирурги и травматологи упускают своевременное выявление данного повреждения у пациентов. Представляется весьма важным систематизировать подходы к оказанию помощи в случае травматической отслойки мягких тканей, предложить рекомендации по диагностике и лечебной тактике.

Ключевые слова: травматическая отслойка мягких тканей, диагностика, лечебная тактика.

V. N. Bordakov, I. A. Yelin, P. V. Bordakov, M. V. Doronin, A. A. Suharev, D. S. Savicki, K. F. Ezerski

TRAUMATIC SOFT TISSUE DETACHMENT: DIAGNOSTIC AND TREATMENT

The article considers one of the severe and relatively rare damages which occur in the practice of surgeons and traumatologists – traumatic soft tissue detachment. The description of this type of pathology in textbooks and work manuals is not full. Sketchy knowledge of surgeons and traumatologists of traumatic soft tissue detachment sometimes leads to omitting such an injury. Clear guidelines for the diagnosis and treatment of traumatic soft tissue detachment are given.

Key words: traumatic soft tissue detachment, diagnostic, treatment.

Травматическая отслойка мягких тканей (ТОМТ) – отделение кожи, подкожной жировой клетчатки, от подлежащей фасции на протяжении более 1% поверхности тела (ладонь пациента), с повреждением артериальных, венозных, лимфатических сосудов и нервов вследствие грубого высокоэнергетического механического воздействия различных движущихся предметов с приложением силы под углом.

У пострадавших с множественной и сочетанной травмой ТОМТ наблюдается в 0,75–3,8% случаев [2, 7, 8].

В 1848 году французским хирургом Morel-Lavallee впервые была описана травматическая отслойка мягких тканей как самостоятельный вид травмы [5]. В отечественной литературе первое сообщение о ТОМТ появилось в 1930 г. Алексеев В. В. представил двух больных с этой патологией [1]. Первая журнальная статья выходит в 1936 г., где К. К. Кодзаев публикует сообщение уже о 10 наблюдениях. Затем в период 1978–1981 гг. И. Е. Микусев наиболее полно описывает типы, клинические признаки, способы диагностики травматической отслойки кожи.

Наиболее частые причины ТОМТ:

– грубое механическое воздействие движущихся предметов (автомобиль, поезд, снегоуборочная машина и др.), захватывающих человека за одежду или за конечность, влечение его по дорожному покрытию или платформе;

– краевой наезд колесом поезда, автомобиля или частями разрушающегося автомобиля, металлическими и другими предметами;

– затягивание конечности в станок;

– падение с лестницы или крыши;

– удар тяжелым предметом;

– в период военного времени – взрывная и минно-взрывная травма.

Механизм формирования обширных отслоек мягких тканей кожи

Под действием механической силы, при целостности кожных покровов, наступает разрыв сосудов кожи, подкожно-жировой клетчатки, коллагеновых волокон кожи, клетчатка отделяется от фасции на том или ином протяжении. Фасция разрывается только в случае приложения значительной силы и, как правило, остается целой. Действие травмирующей силы передается на мышцы, расположенные под фасцией. Поскольку мышцы находятся в замкнутом фасциальном мешке, окружая кость, происходит разрыв отдельных волокон, мышечных и подфасциальных сосудов. В то же время мышцы служат защитным амортизатором при ушибах. В тех местах, где кость окружена ими со всех сторон, травмы надкостницы наблюдаются крайне редко. Наоборот, на передней поверхности голени, тыле кисти, пальцах рук, предплечье, в области ключицы кость покрыта только кожей, подкожно-жировой клетчаткой и фасцией и в этих местах действие травмирующей силы приводит к разрыву сосудов надкостницы и отделению надкостницы от кости.

В образовавшиеся надрывы между дольками подкожно-жировой клетчатки и мышечными волокнами в места отслойки клетчатки или надкостницы изливается кровь, что увеличивает разрывы и, вследствие гидравлического давления, усиливает отслойку. На количество излившейся крови влияют уровень артериального давления, состояние сосудов и анатомические особенности клетчатки. Кровь, излившаяся в место отслойки клетчатки или надкостницы, образует гематому. Кровь, скопившаяся в разрывах между жировыми дольками и мышечными волокнами, имбибрирует клетчатку или мышцу без образования полости. Пропитывание кровью проявляется багрово-синюшным окрашиванием кожи (кровоподтек, синяк) и служит бес-

спорным проявлением ушиба. Там, где клетчатка плотная и фиксирована к фасции перемышками, кровоподтек выражен слабо или совсем не выражен (например, на ладонной стороне кисти и подошвенной стороне стопы).

В местах, где жировая клетчатка рыхлая, даже небольшая травма вызывает образование синяка (глазница, бедро, плечо и т.п.). Легко образуются гематомы при ушибах у пожилых и полных людей с дряблой клетчаткой. У детей жировая клетчатка плотная, поэтому гематомы возникают только при значительных ушибах.

При формировании отслойки механическая сила действует не прямо, а по касательной, способствуя отделению кожи и клетчатки от фасции. Полость на месте закрытой отслойки может вмещать более 3л излившейся крови и если отслойка не диагностирована, что часто бывает при ее локализации в области ягодиц, спины и задней поверхности бедер, это является причиной «необъяснимой гипотонии и анемии».

Классификация ТОМТ

По клиническим признакам:

– **закрытая ТОМТ** – кожные покровы полностью не повреждены, но могут быть достаточно обширные ссадины, с которыми полость отслойки не сообщается;

– **открытая ТОМТ** – имеется рана, сообщающаяся с полостью на месте отслойки.

По площади:

– **ограниченная** – площадь до 200 см², осевое кровообращение не нарушено (важно при определении дальнейшей тактики лечения);

– **обширная** – площадь более 200 см², осевое кровообращение нарушено или имеет мозаичный тип.

Лечение состоит в ушивании или (при рвано-ушибленных, размозженных ранах) первичной хирургической обработке ран.

Типы ТОМТ

Тип отслойки зависит от возраста пострадавшего и механизма травмы: быстроты перемещения повреждающего предмета по отношению к области тела; физических свойств тканей (анатомические особенности кожи и клетчатки) на поврежденном участке.

Первый тип. Преобладает размозжение подкожной жировой клетчатки. Меньшая ее часть связана с кожей, большая часть – с фасцией. Характеризуется полным нарушением кровоснабжения кожи из-за повреждения питающих сосудов.

Второй тип. Разрушение подкожно-жировой клетчатки. Большая её часть сохраняет связь с кожей, образуя довольно толстый пласт, содержащий достаточное количество питающих сосудов.

Следует отметить, что у женщин ТОМТ обширнее и встречается в 4–5 раз чаще, чем у мужчин, поскольку соединительнотканые перемышки, фиксирующие клетчатку к подлежащей фасции, у женщин выражены меньше и сами эти перемышки менее прочные. Отслойка кожи туловища и бедер чаще наблюдается у тучных лиц. Отвислая кожа у стариков также способствует образованию отслоек.

Диагностика ТОМТ

Диагностика основывается на механизме травмы, клиническом осмотре больного в целом и непосредственно травмированной области, данных лабораторного исследования, результатов рентгенологических и ультразвуковых методов [4].

При травмах, где имеется выраженное повреждение мягких тканей, особенно при наезде колесом движущегося транспорта, надо всегда помнить об отслоениях кожи. Тем не менее, диагностические ошибки при этом виде повреждения, особенно в случае закрытой отслойки кожи, имеются.

До 30% случаев ТОМТ не выявляется при локализации на задней поверхности туловища, бедер, ягодицах. При поступлении подобных пострадавших с закрытой ТОМТ, как правило, выставляется диагноз «Ушиб мягких тканей и подкожная гематома травмированной области», которая достоверно подтверждается пункциями с удалением кровянистого содержимого. При сочетании повреждения конечностей на разных уровнях (особенно при дорожно-транспортных травмах) основное внимание в первую очередь уделяется открытым повреждениям, не предполагая возможное тяжелое закрытое повреждение, такое как ТОМТ.

Диагноз открытых отслоек устанавливают во время хирургической обработки ран. Экономное рассечение и ревизия раны позволяют представить объем и протяженность отслойки.

Для закрытой отслойки характерно наличие отека мягких тканей, изменение контуров сегмента конечности за счет увеличения окружности, кожа легко берется в грубую складку, под ней определяется свободная жидкость, появляется припухлость тугоэластической консистенции, которую обнаруживают при пальпации. Изменение окраски кожи, неравномерность консистенции мягких тканей при пальпации, нейро-сосудистые нарушения в дистальных отделах конечностей могут явиться признаками повреждений мягких тканей. При травматической отслойке кожи всегда образуется щелевидное пространство («карман»), чаще всего между кожей и первой фасцией. В момент травмы одновременно с разрушением жировой ткани разрываются кровеносные и лимфатические сосуды, и «карман» начинает заполняться излившейся кровью и лимфой, появляется ощущение зыбления (ундуляции).

Получение при пункции крови, которая свободно и легко поступает в шприц, верифицирует предварительный диагноз. При УЗИ получают точные топические результаты о площади повреждения, наличии повреждения фасции и мышц, а также объеме отслойки.

В ходе диагностики очень важно правильно оценить жизнеспособность отслоенных кожных лоскутов, которая определяется площадью и глубиной повреждения. Это осуществляется путем выполнения небольшого разреза отслоенного лоскута длиной 3–5см по нижнему краю с последующей ревизией пальцем полости отслойки. Если отслоенный участок тканей представляет собой кожу или кожу с размозженной подкожной жировой клетчаткой, это говорит о его жизнеспособности (I тип ТОМТ). Пациент нуждается в аутопластике. Если определяем полнослойный кожно-подкожно-фасциальный лоскут, который внешне жизнеспособен, активно кровоточит, это указывает на наличие II типа ТОМТ. Тактика лечения в этом случае будет зависеть от обширности повреждения.

Лечение ТОМТ

На догоспитальном этапе оказания помощи при ТОМТ показано наложение давящей повязки, а при открытом типе отслойки допустимо тугое тампонирование раны в целях гемостаза.

Основное место в комплексном лечении пострадавших ТОМТ принадлежит хирургическим методам. Выбор сроков и вида выполнения оперативного вмешательства

имеет важнейшее значение и влияет на развитие послеоперационных осложнений. Лечение на реанимационном этапе открытой травматической отслойки относится к срочным операциям первой очереди.

Неотложность вмешательства определяется способностью кожи сохранять жизнеспособность. Характер и объем оказания хирургической помощи будет определяться типом, видом, обширностью отслойки и стабильностью гемодинамических показателей.

При обширных и отслойках I типа, так как кровоснабжение отслоенного лоскута несостоятельно – показано проведение хирургической обработки с первичной свободной кожной аутопластикой.

При ограниченных отслойках II типа кровоснабжение кожного покрова обеспечивается сосудами, проходящими в отслоенном лоскуте, что дает возможность проводить операции в более поздние сроки и в меньшем объеме (подшивание лоскута и дренирование полости отслойки).

К выполнению оперативных вмешательств по поводу отслойки приступают после устранения конкурирующих источников кровотечения, экстренных операций на брюшной полости, декомпрессионной трепанации черепа, дренирования плевральной полости. Первичную хирургическую обработку ТОМТ выполняют при стабилизации гемодинамических показателей.

При ограниченных открытых ТОМТ с сохраненным кровоснабжением лоскута производят экономное иссечение нежизнеспособных краев кожи, фасции и мышц, тщательную ревизию полости с гемостазом, лаваж растворами антисептиков. Если кожно-подкожные лоскуты толстые, умеренно ушиблены и при расширении раны края ее кровоточат необходимо наложить узловые кожно-мышечные (якорные) швы с дренированием полости трехпросветными дренажами, выведенными через отдельные проколы. Дренажи подключаются к вакуум-системе с проведением санации полости отслойки растворами антисептиков.

При отсутствию уверенности в полной очистке раны края раны широко иссекают и в дальнейшем рану ведут открыто.

При закрытой ограниченной травматической отслойке при сохраненной жизнеспособности лоскута хирургическая тактика аналогична и состоит во вскрытии, ревизии полости, остановке кровотечения, дренировании, наложении узловых (якорных) швов. Однако при локализации отслойки в проекции крупных сосудов при быстром нарастании гематомы после ее опорожнения требуется проведение ангиографии для исключения повреждения этих сосудов с последующей ревизией полости.

При обширных ТОМТ (более 200 см²) и отслойках I типа кожный лоскут является нежизнеспособным. Он лишен кровоснабжения и при наложении первичных швов некротизируется с развитием в последующем местных и общих инфекционных осложнений. При этом удлиняется срок лечения, теряется пластический материал, а осложнения могут угрожать жизни пострадавшего. Хирургическая тактика лечения таких пострадавших зависит от состояния гемодинамики. При стабильной гемодинамике производится хирургическая обработка области отслойки, подготовка реципиентного ложа и донорского лоскута, первичная кожная пластика перфорированным лоскутом с обязательной иммобилизацией конечности. Кожный лоскут отсекается строго по периметру. После этого выполняется свободная кожная аутопластика по В. К. Красовитову [6]. Она состоит из двух этапов. 1-й этап – подготовка реципиентного ложа – тщательная ПХО раны, образовавшейся после отсе-

чения лоскута с полным удалением подкожной жировой клетчатки до фасции. 2-й этап – подготовка донорского кожного лоскута. Особенность данной пластики состоит в том, что применяется полнослойный кожный лоскут, который не расщепляется, а тщательно очищается от жировой клетчатки и перфорируется. Полученный лоскут укладывают на подготовленное ложе и подшивают по периметру рассасывающимся шовным материалом. Конечность фиксируется аппаратом внешней фиксации с возможностью лечения раны открытым способом. Данный метод лечения основан на том, что отслоенные кожные лоскуты приживаются на ложе с хорошим кровоснабжением в течение 4–6–8 часов после травмы.

При отслойке «чулком» (затягивание руки в станок; травматический отрыв нижних конечностей вследствие рельсовых травм) практически всегда делают кожную пластику по В. К. Красовитову. Приживление кожных лоскутов происходит не более чем в 50% случаев, что связано с размятием самой кожи и невозможностью при иссечении кожи скальпелем соблюсти постоянную и точную толщину лоскута – не более 0,6 мм. Опасности некроза подвержены те участки лоскута, которые находятся под постоянным давлением, например по задней поверхности бедра и голени, если пациент вынужден лежать на спине из-за костных повреждений. Необходимо обеспечить конечности подвешенное состояние, что возможно при укладывании ее на шину Белера с ограниченными гамаками. Наиболее пригодны для этих целей применение аппарата Илизарова.

Таким образом, лечебная тактика при диагностике обширной отслойки кожно-подкожно-фасциального лоскута только одна – отсечение лоскута, ПХО раны с первичной свободной кожной аутопластикой по В. К. Красовитову [3].

При нестабильной гемодинамике показано проведение многоэтапного хирургического лечения. Изначально выполняется дренирование полости отслойки и тугое бинтование. На втором этапе осуществляется интенсивная терапия, направленная на выведение пострадавшего из шока, т.е. стабилизацию гемодинамических показателей. И только третьим этапом осуществляется полноценная хирургическая обработка отслоенного кожного лоскута с возможной аутодермопластикой.

Ошибки в диагностике и лечении обширных отслоек мягких тканей

1) Продолжающееся (нераспознанное) кровотечение в полость отслойки приводит к выраженной анемии и слабо купируемой гипотонии, что обусловлено скоплением больших объемов до трех и более литров крови и лимфы в зоне обширной ТОМТ.

2) Неадекватная оценка жизнеспособности отслойки мягких тканей кожи и недооценка ее площади может привести к неправильно выбранной тактике лечения с преобладанием консервативного подхода к лечению, некрозу кожи в раннем посттравматическом периоде, потере пластического материала, утяжелению состояния пострадавшего.

3) Неполющенная хирургическая обработка обширной отслойки кожи, как то:

- ограничение только дренированием полости отслойки;
- применение подшивания кожи узловыми швами;
- перфорирование кожи отдельными разрезами;
- выполненная первичная хирургическая обработка с наложением первичных («глухих») швов;
- примитивное длительное бинтование области отслойки.

Все это приводит к некрозу кожных лоскутов при обширных ТОМТ, развитию гнойно-некротических осложнений мягких тканей и костей.

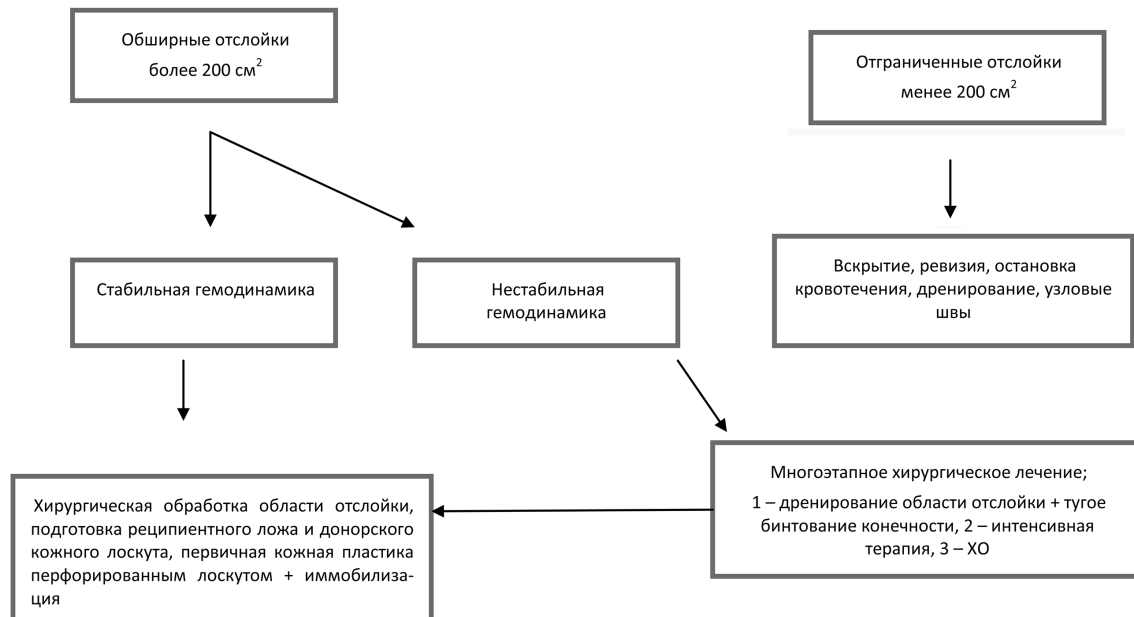


Схема 1. Алгоритм лечебной тактики ТОМТ

4) Невыполнение первичного закрытия области дефекта аутокожей или позднее выполнение его (свободная кожная пластика перфорированным лоскутом) приводит к некрозам отслоенного кожного лоскута, требует в условиях относительного дефицита пластического материала повторной кожной пластики.

5) Недооценка тяжести повреждений подлежащих тканей (мышцы, кости, суставы) наблюдается при неполном обследовании пострадавшего, неполноценной хирургической обработке и может приводить к тяжелым инвалидизирующим последствиям.

Клинический пример: Пациент А., 46 лет поступил спустя 1,5 часа после травмы. Механизм травмы – сбит автомобилем с последующим волочением по асфальтовому покрытию. Диагноз: Тяжелая сочетанная травма головы, конечностей. ЗЧМТ, ушиб головного мозга легкой степени. Закрытый оскольчатый внутрисуставной перелом проксимального метаэпифиза левой большеберцовой кости со смещением отломков. Скальпированная рана внутренней поверхности правого бедра в нижней трети. Обширная травматическая отслойка кожи задне-внутренней поверхности правого бедра (5%). Обширная закрытая травматическая отслойка кожи передне-внутренней поверхности левых бедра и голени (8,5%). Множественные ушибы и ссадины тела. Травматический шок II степени. Кровопотеря тяжелой степени (объем кровопотери 1100 мл.).

Общее состояние тяжелое. Гемодинамические показатели стабильные (АД - 95/70 мм.рт.ст., пульс 82 ударов в 1 мин). Учитывая стабильные гемодинамические показатели при поступлении пациентке последовательно выполнены следующие оперативные вмешательства:

1. Фиксация нижней конечности в аппарате Илизарова.
2. Хирургическая обработка скальпированной раны правого бедра.

3. Хирургическая обработка обширной отслойки кожи правой и левой нижних конечностей с последующей пластикой по методике В. К. Красовитова.

На 13-е сутки лечения приживление кожного ауто-трансплантата составило 82%, имел место частичный некроз (18%) реплантационного кожного лоскута на левом бе-

дре, что потребовало в дальнейшем выполнения свободной кожной пластики расщепленным кожным лоскутом гранулирующих ран левого бедра. Сроки заживления раны бедра – 29 дней, общий срок стационарного лечения: 46 дней. Через 12 мес. функция конечности восстановлена в полном объеме с хорошим косметическим результатом.

Выводы

1. ТОМТ – компонент множественных и сочетанных повреждений, сопровождается значительной кровопотерей и шоком.

2. Коварство патологии состоит в том, что все процессы распространяются из глубины к поверхности и поэтому плохо манифестируют.

3. Кровообращение отслоенного тканевого лоскута при обширной отслойке оказывается несостоятельным, наступает ишемия мягких тканей, затем их некроз.

4. При лечении ТОМТ и определении сроков оперативного лечения необходимо отдавать предпочтение активной хирургической тактике с выполнением аутодермопластики в первые 4–6 часов.

Литература

1. Алексеев, В. В. Два случая deollement de la peau // Вестн. хир. – 1930. – Т. 21, кн. 62–63. – С. 212–213.
2. Васильев, М. А., Пичугин А. А., Денисенко В. В., Сычев М. А., Офицеров А. А. Хирургическая тактика при выявлении травматической отслойки кожи у пострадавших с политравмой // Инфекции в хирургии. – 2008. – Т. 6. – Пр. 1. – С. 16–17.
3. Военно-полевая хирургия локальных войн и вооруженных конфликтов: руководство для врачей / Под ред. Е. К. Гуманенко, И. М. Самохвалова. – М.: ГЭОТАР-Медиа, 2011. – 672с.: ил.
4. Имшенник, О. В. Диагностика и лечение межтканевых гематом и закрытой отслойки кожи нижних конечностей : Автореф. Дис. кан. мед. наук. – СПб., 2001. – 20 с.
5. Кудзаев, К. К. Травматическая отслойка кожи // Вестн. хир. – 1936. – Т. 42, кн. 117–118. – С. 11–18.
6. Красовитов, В. К. Первичная пластика отторгнутыми лоскутами кожи // Краснодар, 1947. – 236 с.
7. Рубашев, С. М. К вопросу о лечении травматической отслойки кожи // Вестн. хир. – 1936. – Т. 47, кн. 127. – С. 87–88.
8. Элькин, М. А. К вопросу о лечении травматической отслойки кожи // Хирургия. – 1939. – № 1. – С. 60–62.

Поступила 9.07.2015 г.