

Местная пластика дефектов трахеи при ее этапной реконструкции у больных с рубцовым стенозом

*Белорусский государственный медицинский университет¹
Белорусская медицинская академия последипломного образования²
УЗ «10-я городская клиническая больница г. Минска»³*

Приведены показания и противопоказания к применению, техника выполнения различных методов местной пластики дефектов трахеи. Местная трахеопластика с учетом размеров дефектов, сохранности боковых стенок, выраженности трахеомалации выполнена у 26 больных с рубцовым стенозом. Применение местной пластики с использованием кожно-мышечных и кожно-мышечных с реберными аутохрящами лоскутов позволило получить хорошие и удовлетворительные результаты у 95% больных.

Ключевые слова: трахея, окончатый дефект, рубцовый стеноз, этапные реконструкции, пластика

Этапные реконструкции трахеи (ЭРТ) находят применение у 26- 55% пациентов с рубцовым стенозом трахеи (РСТ) [6, 7, 18]. При ЭРТ невозможно радикально устранить патологический субстрат в стенке трахеи, и ее просвет должен длительно формироваться на силиконовом Т-образном стенте-протекторе. Они малотравматичны, легко переносятся больными, упрощают, в отличие от эндопротезирования, контроль за эндотрахеальными процессами и позволяют сегодня реабилитировать 85-90% больных, которым невозможно из-за высокого риска развития осложнений выполнить радикальную операцию [6, 8, 13]. Основными недостатками ЭРТ являются длительность лечения и необходимость пластического закрытия трахеального дефекта [1, 3, 4, 6, 11]. В процессе ЭРТ образуются ограниченные и обширные дефекты передней, задней и боковых стенок трахеи. Дефекты трахеи (ДТ) при лечении РСТ могут сообщаться с просветом пищевода с образованием трахеопищеводного свища (ТПС) или плечеголового ствола с образованием артериотрахеальной фистулы (tracheoinnominate fistula). Образование внутренних трахеальных свищей происходит нечасто и требует особой хирургической тактики [1, 6, 7, 11]. Обширные ДТ осложняют течение цервикальных травм и гнойно-деструктивных процессов, комбинированного лечения опухолей гортани и щитовидной железы, но могут встречаться и при ЭРТ, и как результат несостоятельности межтрахеального анастомоза после циркулярной резекции трахеи (ЦРТ) [3, 6, 14, 16]. Для закрытия ограниченных ДТ используют различные варианты местной кожно-мышечной пластики. При дефекте передней стенки трахеи протяженностью более 3-4 см, при отсутствии или дефиците ее боковых стенок применяется пластика с использованием ауто- и аллогенной хрящевой или костной ткани, префабрикованных свободных, на сосудистой ножке и перемещенных реваскуляризированных лоскутов. Имплантация различных искусственных материалов, как и трахеальных протезов, не приводит к эпителизации поверхности и, как правило, заканчивается развитием гипергрануляций, инфицированием и отторжением [1, 2, 4, 6, 8, 9, 11, 16]. В отличие от применения аутокости (грудина,

подъязычная, лучевая) использование аутохряща считается «золотым стандартом» в пластической хирургии головы и шеи, в том числе и трахеи. В зависимости от объема трахеопластики, специализации и традиций клиники преимущество отдается аутохрящам из ушной раковины, перегородки носа или реберной дуги, которые, в отличие от гомоконсервантов, лучше приживаются, реже подвергаются резорбции и позволяют надежно воссоздать трахеальный каркас [4, 8, 9, 10, 16, 17]. Перспективна разработка методики выращивания альгинат-инкапсулированных аутохондроцитов на сетке из полигликолевой кислоты, используемая пока только в эксперименте [12]. Проблему пластического закрытия обширных ОДТ можно решить путем создания комбинированных лоскутов, которые должны иметь достаточный размер, эпидермальную или эпителиальную выстилку, обеспечить каркасность просвета и быть устойчивыми к инфекции. Придание жесткости каркасу трахеи необходимо для предупреждения флотации ее стенок при дыхании и кашле. Использование в сложных лоскутах слизистой оболочки щеки или носа проблематично из-за ее частого смещения в просвет трахеи, рубцевания и отторжения всего «сэндвич-лоскута» [1, 10, 17]. Применение для пластики обширных ОДТ различных комбинированных лоскутов с их микрохирургической реваскуляризацией на шее пропагандируется одними авторами [6] и небезосновательно критикуется другими [4], из-за высокой сложности и травматичности методики. Вероятно, такая пластика должна применяться у пациентов, у которых более простыми способами невозможно надежно восстановить трахеальный просвет [14, 16]. Целью настоящего исследования явилась оценка способов местной пластики ДТ, уточнения показаний и противопоказаний к их применению.

Материал и методы

В Республиканском центре торакальной хирургии (РЦТХ) на базе отделения торакальной хирургии УЗ «10-я ГКБ г. Минска» и в Республиканской клинической больнице патологии слуха, голоса и речи проведено лечение 86 больных с РСТ различной этиологии. Для уточнения диагноза и определения тактики лечения пациентам выполнялось рентген-эндоскопическое обследование, которое позволило установить основные параметры стеноза. На основании их индивидуальной оценки в соответствии с разработанной нами классификацией [6] каждому пациенту проводилось оптимальное для него лечение. ЭРТ с использованием Т-образного силиконового стента выполнены нами у 48 больных (55,8 %), причем у 5 из них (10,4%) РСТ сочетался с ТПС. 4 пациентам вначале было выполнено радикальное разобщение свища с применением двухслойной эзофаготимопластики дефекта мембранозной части трахеи, а затем - ЭРТ по поводу постинтубационного РСТ. У одного больного с протяженным (6 см) ТПС после химического ожога ротоглотки, пищевода и желудка после удаления назогастрального зонда произошла тотальная облитерация пищевода. Сегодня у него продолжается стентирование трахеи, он питается через гастростому и готовится к пластике надгортанника, а затем пищевода. Лечение завершено у 31 больного (64,6 %). Двое оперированных умерло в отдаленном периоде после ЭРТ от сердечной декомпенсации и миастенического криза. Сегодня продолжают ЭРТ в сроки от 1 месяца до 3,5 лет 17 пациентов. Местная пластика ДТ со стойким восстановлением просвета выполнена у 26 больных. Трахеальный свищ зажил самостоятельно у троих пациентов после извлечения Т-стента. У 9 больных для восстановления каркаса трахеи выполнена имплантация реберных аутохрящей, причем у 7 из них лечение уже завершено.

Результаты и обсуждение

ЭРТ была операцией выбора у больных, 85% из которых были хроническими канюленосителями. ЭРТ проводилась нами при: 1) РСТ II - IV ст. протяженностью ≥ 4 см в т.ч. с трахеомалацией; 2) сочетании РСТ с подскладковым стенозом гортани, верхняя граница которого расположена менее чем в 2 см от связок; 3) сочетании с паралитическим стенозом гортани или обширным ТПС; 4) при наличии функционирующей трахеостомы и невозможности деканюляции; 5) при высоком риске выполнения ЦРТ при ограниченных РСТ I-III ст. вследствие выраженной легочно-сердечной недостаточности, пожилого возраста, некупируемого гнойного трахеобронхита, при неэффективности и бесперспективности эндоскопического лечения. При рентген-эндоскопическом обследовании РСТ II ст. выявлены у 15 больных (31,3%), III ст. - у 26 (54,2 %), IV ст. с облитерацией просвета выше канюли - у 7 (14,6%). Протяженные РСТ были у 39 больных (81,3%), распространенные - у 8 (18,7 %). Стеноз локализовался в подскладковом отделе гортани и шейном отделе трахеи или только в шейном отделе трахеи у 40 больных, в шейно-верхнегрудном отделе у 7, в среднегрудном - у 1. У 8 пациентов (17,4%) выявлено два уровня стеноза, у одного - три. На первом этапе под эндотрахеальным наркозом проводили: 1) мобилизацию и рассечение передней стенки трахеи или, чаще, арки перстневидного хряща и трахеи в зоне стеноза; 2) щадящее иссечение рубцовой ткани, бужирование ее просвета, редрессацию фиброзно-измененных хрящей; 3) удаление грануляций; 4) формирование широкой стомы путем наложения кожно-трахеальных швов проленовой нитью с разведением в стороны краев арки перстневидного хряща и (или) полуколец трахеи; 5) моделирование и постановку силиконового Т-стента. Выписывали больных на 10-12 день после операции, обучив их или их родственников правилам ухода за стентом. Из послеоперационных осложнений отмечено развитие: 1) грануляций в зоне стомы и в области концов стента у 17 больных; 2) рестенозирования после пробного или самостоятельного удаления стента - у 10; 3) нагноения раны - у 2. На завершающем этапе реконструкции трахеи хирург должен быть уверен, что ее просвет стабилен и, что после пластики ДТ не наступит рецидив стеноза. Мы считаем, что в практической работе оптимально использование и совершенствование нетравматичных и относительно простых способов восстановления просвета шейного отдела трахеи. Использование кожно-мышечно-костных и префабрикованных кожно-мышечно-хрящевых реваскуляризированных аутотрансплантатов сложное вмешательство с применением микрохирургической техники, требует в течение 2-3 месяцев эндостентирования и имеет ограниченные показания [4, 6, 14].

Минимальная рекомендуемая длительность стентирования при ЭЛТ не определена и варьирует от 6 до 18 месяцев. На практике она может продолжаться в силу разных обстоятельств, нередко не связанных с местным трахеальным процессом, и более полутора лет [4, 8, 13, 15], Мы, как и [6, 13], считаем, что пластика ДТ с минимальным риском рестенозирования целесообразна не ранее, чем через 9-10 месяцев после начала реконструкции. Нам представляется, что склонность к рестенозированию независимо от метода лечения, обусловлена тем, что в рубцово-измененной стенке трахеи параллельно протекают процессы, как рецидивирующего хронического воспаления, так и фиброобразования с одновременным созреванием соединительной ткани [5]. Если у больного процессы созревания соединительной ткани еще не завершились, то в сроки от 2-3 суток до 2-3 недель после удаления стента и наложения

окклюзионной повязки неминуемо происходит сужение просвета трахеи. При рестенозе проводим бужирование, лазерную фотодеструкцию и иссечение рубцовых тканей с трапециевидной дермопластикой. Пластику ДТ мы проводим при сохранении свободного дыхания в течение минимум 4 недель после удаления стента с отсутствием эндоскопических признаков рестеноза и трахеомалации. У 3 больных ДТ после удаления стента зажил самостоятельно, но с развитием грануляционного рестеноза у одной пациентки, который был устранен эндоскопической лазерной вапоризацией.

При формировании стомы в зоне РСТ вследствие хондролитизиса у части больных образуются дефекты передней и боковых стенок вплоть до их полного отсутствия. Кожно-мышечная пластика небольших (1,5-2 см) ДТ нами проводится при высоте боковых стенок трахеи более 8-9 мм. При меньшей глубине трахеи в зоне дефекта эффективно предварительное введение в позицию боковых стенок с целью их наращивания двух хрящевых реберных аутоимплантатов. При ОДТ более 3, 5 x 1 см необходима имплантация дополнительного третьего хряща для придания жесткости ротируемому кожному лоскуту. У 19 больных нами выполнена местная кожно-мышечная пластика ДТ. В отличие от классического способа по Я.С. Бокштейну (1948), при котором после сшивания кожных лоскутов теми же лигатурами прошивают края коротких мышц шеи и нити завязывают повторно, мы проводим только раздельное послойное сшивание кожных и мышечных лоскутов. Груднощитовидные, грудно-подъязычные или кивательные мышцы мобилизуем так, чтобы после сшивания их краев не было натяжения и компрессии трахеи. Кожа имеет волосяные фолликулы, которые могут снижать эффект пластики за счет роста волос в просвет трахеи. Поэтому на участке кожи, который будет ротироваться в просвет трахеи, необходимо провести эпиляцию.

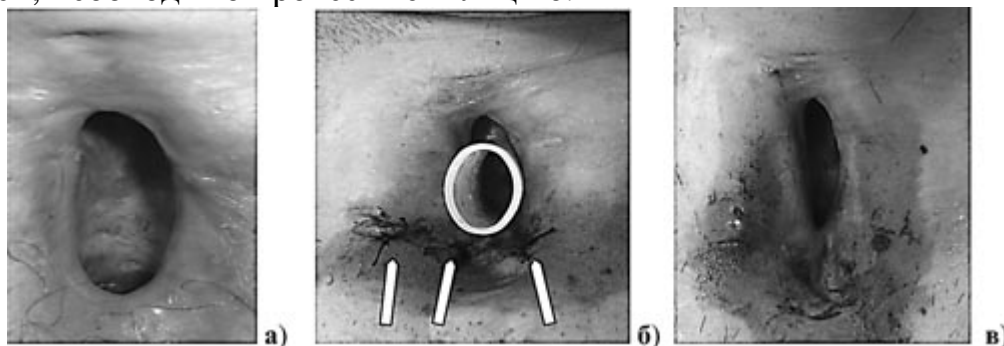


Рис. 1 . Больной Х.: дефект трахеи 3,5 x 1, 5 см, глубиной 6-7 мм (а); тот же дефект на 5 сутки после имплантации 3 аутохрящей, в просвете трахеи - Т-стент (б); 10 сутки после хондротрахеопластики, под кожей контурируются имплантаты, ширина дефекта уменьшилась до 10 мм, а глубина трахеи увеличилась до 15 мм (в).

У 9 пациентов с обширными (от 3,5 x 1,0 до 5,0 x 1,5 см) дефектами с мелким (5-7 мм) трахеальным ложем стента (Рис. 1, а) была выполнена предварительная подкожная имплантация трех реберных аутохрящей. Чтобы сократить общие сроки ЭРТ при наличии показаний имплантацию аутохрящей выполняли уже через 7-8 месяцев после проведения первого этапа. Использование хрящевых аутографтов из реберной дуги характеризуется простотой забора, возможностью их моделирования по длине и форме. Длина и толщина передних отрезков 8-9 ребер, в отличие от назального и аурикулярного хрящей, позволяют всегда подготовить имплантаты необходимых размеров. В отличие от костного имплантата аутохрящу можно придать различные формы: продольную, дугообразную, арочную. Назальный хрящ имеет

преимущество перед реберным, поскольку покрыт слизистой оболочкой, но он редко подходит по размерам и в зоне его забора развивается фиброз. [2, 4]. При имплантации аллогенных хрящей по данным [8] у 11,3% оперированных наступило их отторжение, что потребовало рестентирования и выполнения повторной пластики только через 3-4 месяца.

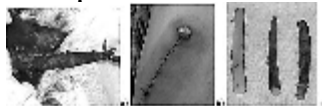


Рис. 2. Забор аутохряща из реберной дуги: передний отрезок (10 см) VIII ребра справа выделен из перитканей (а); вид ушитой кожной раны в области правой реберной дуги (б); подготовленные для введения 3 хрящевых аутоимплантата (в).

Забор хряща производили под эндотрахеальным наркозом. Косым разрезом в проекции одной из реберных дуг послойно рассекали мягкие ткани до VIII ребра, циркулярно его выделяли и резецировали на протяжении 9 - 10 см (Рис. 2, а). Рану послойно ушивали наглухо (Рис. 2, б) и приступали к моделированию хрящевых имплантатов. Вначале пересекали ребро посередине, а затем его более толстый дистальный конец продольно разрезали напополам и таким образом получали три имплантата длиной 4,5-5 см и толщиной до 5-6 мм (Рис. 2, в). Нахождение в трахее интубационной трубки облегчало введение имплантатов. Над яремной вырезкой в проекции боковых стенок трахеи, отступя на 1 см от нижнего края стомы, поперечно рассекали кожу и зажимом по направлению снизу вверх в мягких тканях формировали два слепых хода с верхней границей на 1 см выше края стомы. В сформированные ходы поочередно вводили желобоватый зонд и по нему имплантировали аутохрящи. Далее на 1 -1,5 см латеральнее правого имплантата рассекали кожу и изогнутым зажимом формировали дугообразный ход, в который вводили третий имплантат. Каждую ранку ушивали П-образным швом. После экстубации вводили Т-стент. Швы снимали на 7-8 день после операции и выписывали пациентов на 2 месяца домой. Мы убедились, что при использовании аутохряща необходимости его перфорировать, как это рекомендуют делать для аллохрящей [3, 8], нет. Аутохрящ надежно инкапсулируется уже через 2 месяца (Рис. 3, а, г), и нет необходимости выдерживать имплантат 4 месяца, как рекомендует [4].

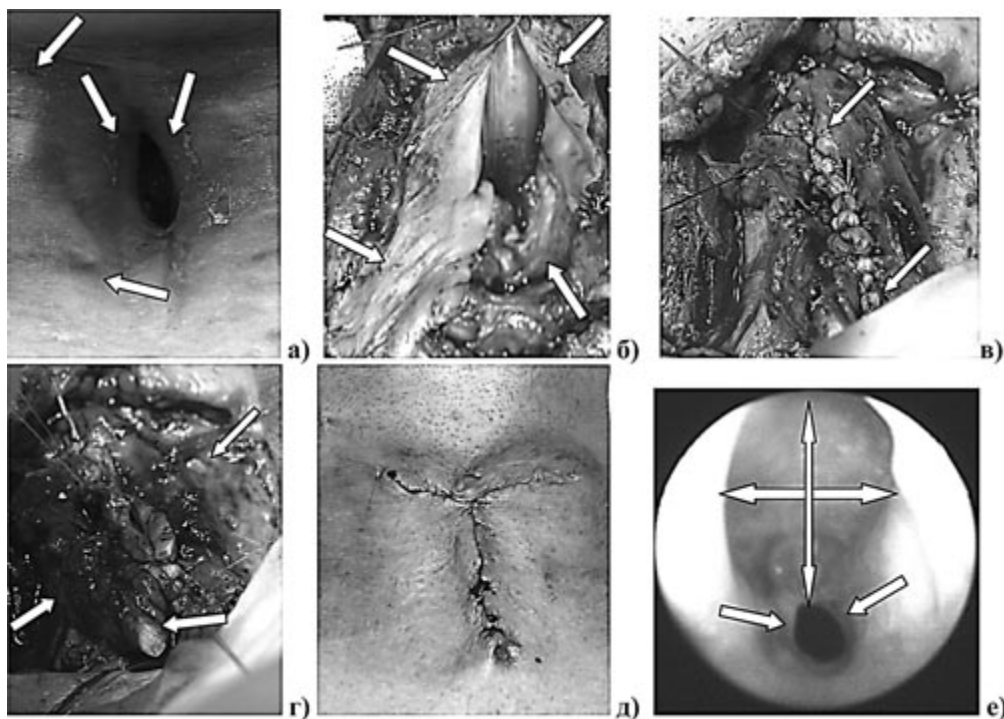


Рис. 3. Больная С. 2 мес. после аутохондротрахеопластики: под кожей контурируются хрящевые имплантаты, глубина трахеи 12 мм (а); выкроенные кожные лоскуты с подлежащими тканями, в просвете трахеи - интубационная трубка (б); линия узловых кожно-кожных швов по Донати (в); мобилизованы края мышц и ротированный вместе с кожным лоскутом аутохрящ зафиксирован по центру ДТ (г); дермопластика после иссечения рубцово-измененной кожи (д); эндофото через 8 мес. после операции: в зоне трахеопластики диаметр просвета трахеи до 20-25 мм, кожный лоскут при дыхании не флотирует (е).

Заключительная кожно-мышечно-хрящевая пластика ДТ выполнена 7 из 9 больных, которым была проведена имплантация аутохрящей. Кожные лоскуты выкраивались с учетом размеров дефекта и расположения боковых хрящевых имплантатов. Подъем правого языкообразного лоскута производился с учетом сохранения его питания вместе с капсулой хряща. Далее лоскут ротировался на 180° эпидермисом в просвет трахеи (Рис. 3, б). Первый слой пластики образуется при сшивании обоих кожных лоскутов швами Донати монофиламентным шовным материалом (Рис. 3, в). Вертикальный матрасный шов обеспечивает хорошее сопоставление краев сшиваемых лоскутов. Ротированный вместе с правым кожным лоскутом аутохрящ фиксируется двумя лигатурами в проекции центра дефекта (Рис. 3, г). Второй слой - мышечный принципиально необходим. Мы, как и [6], убедились, что оптимально использовать при больших ДТ не короткие, нередко рубцово-измененные мышцы шеи, а полноценные грудино-ключично-сосцевидные мышцы. После минимальной мобилизации их внутренних краев на 1 см выше верхнего края кожной пластики грудинные (медиальные) ножки обеих мышц не пересекаются полностью, как рекомендуют [6], а частично на глубину 1,0- 1,5 см надсекаются в поперечном направлении. За счет поперечной краевой миотомии медиальные ножки кивательных мышц легко сближаются, их кровоснабжение и функция, в отличие от полного пересечения, не нарушаются, и при сшивании они не сдавливают ткани в зоне первого слоя пластики. Проблем с дефицитом кожи при выполнении третьего слоя пластики ни разу не возникло. У 21 больного были иссечены избыточные рубцовые края раны,

образовавшейся после выкраивания кожного лоскута, и она была ушита в продольном направлении. У 5 больных с обширными ДТ была выполнена продольно-поперечная кожная пластика (Рис. 3, д). Для профилактики раневых и легочных осложнений в течение 5-7 суток проводилась антибактериальная терапия с учетом чувствительности микрофлоры из трахеостомы. Ежедневно проводились перевязки послеоперационной раны со сменой стента, ингаляции с фурагином. Все раны зажили первичным натяжением, рестенозирования в послеоперационном периоде не отмечено. У двух больных после кожно-мышечной пластики ДТ имеется провисание передней стенки трахеи. При видеотрахеоскопии после пластики ДТ кожно-мышечно-хрящевым лоскутом ее просвет в зоне операции при дыхании стабильный и значительно шире, чем в дистальных отделах (Рис. 3, е). В заключение хочется подчеркнуть, что ЭРТ с использованием Т-образного силиконового стента с проведением на заключительном этапе кожно-мышечной и кожно-мышечно-хрящевой пластики ДТ позволила получить хорошие и удовлетворительные отдаленные результаты при завершении лечения у 93,5% больных.

Выводы

1. Заключительным этапом реконструкции трахеи является пластика ее дефекта после стентирования в течение 10-12 месяцев с отсутствия трахеомалации и стойким восстановлением просвета трахеи в течение 4 недель после удаления стента
2. Для местной пластики ДТ достаточно использования ротируемого на 180° кожного лоскута и мобилизованных медиальных ножек грудино-ключично-сосцевидных мышц
3. Для восстановления каркасности трахеи через 7-8 месяцев после начала ЭРТ при дефекте передней стенки более 3,5х 1 см и высоте боковых стенок менее 8-9 мм показана имплантация реберных аутохрящей с проведением через 2-3 месяца дермохондромиопластики ДТ
4. ДТ при ЭРТ по поводу РСТ в большинстве случаев могут быть устранены технически простыми, но надежными способами местной пластики в условиях специализированного центра.

Литература

1. Аничкин, В. В., Карпицкий, А. С., Оладько, А. А. и др. Трахео-бронхопластические операции. Витебск, 1996. 272 с.
2. Быстренин, А. В. Опыт восстановления каркаса шейного отдела трахеи с использованием полуколец из реберного аутохряща // Вест. оториноларингологии. 2005. № 1. С. 41-43.
3. Зенгер, В. Г., Наседкин, А. Н. Повреждения гортани и трахеи. М: Медицина. 1991. 221 с.
4. Зенгер, В. Г, Инкина, А. В., Комарова, Ж. Е. Проблема лечения больных со стенозами гортани и трахеи с точки зрения оториноларинголога // Проблемы туберкулеза и болезней легких. 2006. №3. С. 28-33.
5. Недзведзь, М. К., Татур, А. А., Леонович, С. И., Неровня, А. М. Морфологические изменения в трахее при постинтубационном рубцовом стенозе // Мед. журнал. 2008. № 1. С. 43-46.
6. Паршин, В. Д., Миланов, Н. О., Трофимов, Е. И., Тарабрин, Е. А. Реконструктивная хирургия и микрохирургия рубцовых стенозов трахеи. М.: ГЭОТАР-Медия, 2007. 136 с.
7. Татур, А. А., Леонович, С. И., Недзведзь, М. К. и др. Междисциплинарный подход к классификации приобретенных рубцовых стенозов трахеи // Здравоохран. 2008. № 7. С.

44-48.

8. Фоломеев, В. Н., Ежова, Е. Г., Панферова, А. В. Имплантация аллохрящей, как этап лечения больных со стенозами и дефектами гортани и трахеи [Электрон. ресурс]. 25.04.2002 - Режим доступа:
<http://www.nasledie.ru/persstr/persona/folomeev/index.shtml#1>
9. Aidonis, A., A. Nikolaou, Z. Bourikas, I. Aidonis Management of tracheal stenosis with a titanium ring and nasal septal cartilage // *Eur Arch Otorhinolaryngol.* 2002. Vol. 259. P. 404-408.
10. Bozkurt, A. K., Cansiz, H. Tracheal reconstruction with autogenous composite nasal septal graft // *Ann. Thorac. Surg.* 2002. Vol. 74. P. 2200-2201.
11. Grillo, H.C. *Surgery of the Trachea and Bronchi* // BC Decker Inc. Hamilton-London. 2004. 882 p.
12. Grimmer, J.F., Gunnlaugsson, C. B., Alsberg, E. et al. Tracheal reconstruction using tissue-engineered cartilage // *Arch. Otolaryngol. Head Neck Surg.* 2004. Vol. 130. P. 1191-1196.
13. Kelkar, P., Shah, R., Mahandru, J. P., Kasbekar, V. Management of laryngo-tracheal stenosis by Shiann-Yann Lee technique // *Ind. J. Otolaryng. Head Neck Surg.* 2004. Vol. 56. № 1. P. 1-4.
14. Kozak, A.R., Vavilov, V. N., Shafirovsky, B. B. et al. New treatment option of the failure of the primary tracheal anastomosis in the benign tracheal stenosis // *Annual congress European Respiratory Society. Munich.* 2006. P. 598.
15. Martinez - Ballarin, J. I, Diaz, J. P, Castro, M. J. Silicone stents in the management of benign tracheobronchial stenosis // *Clinics of Chest Medicine.* 1996. Vol. 109. P. 626-629.
16. Olias, J., Millan, G., da Costa, D. Circumferencial tracheal reconstruction for the functional treatment of airway compromise // *Laryngoscope.* 2005. Vol. 115 (1). P. 159-161.
17. Silva, A.B., Lusk, R.P., Muntz, H.R. Update on the use of auricular cartilage in laryngotracheal reconstruction // *Ann. Otol Rhinol Laryngol.* 2000. Vol. 109. P. 343-347.
18. Soon-Hyun, A., Myung-Whun, S., Kwang Hyun, K. Factors associated with staged reconstruction and successful stoma clouser in tracheal resection and end-to-end anastomosis // *Arch. Otolaryngol. Head Neck Surg.* 2004. Vol. 130. P. 57-62.