

М.В. Лобанова

ПРИЧИННО-СЛЕДСТВЕННОЕ ЛЕЧЕНИЕ ЛАКТАЦИДОТИЧЕСКОЙ КОМЫ

УО «Минский государственный медицинский колледж»

По литературным данным, лактатацидотическая кома встречается значительно реже, чем кетоацидотическая и гиперосмолярная. Согласно нашим наблюдениям, лактацидоз наблюдается гораздо чаще, но не рассматривается как основной диагноз, тяжёлые больные с сердечно-сосудистой патологией, с почечной и печёночной недостаточностью проходят через хирургическое и реанимационное отделения, часто минуя эндокринологов. Сахарный диабет без выраженной гипергликемии, осмолярности, ацетонурии, но с развитием лактацидоза, идёт как сопутствующее заболевание.

При лактацидозе содержание лактата (молочной кислоты) поднимается выше 2 ммоль/л (норма 0,4 – 1,4 ммоль/л), а рН крови обычно ниже 7,3. В норме соотношение концентрации лактата и пирувата в сыворотке крови соответствует 10 : 1, при лактацидозе этот показатель значительно увеличивается. Лактацидоз может сочетаться с кетоацидозом, с гиперосмолярной комой. Иногда он развивается у больных с сердечно-сосудистой патологией, с почечной недостаточностью, заболеваниями печени, лёгких, при шоке, кровопотере, сепсисе. Большая роль в возникновении молочнокислого ацидоза отводится приёму бигуанидов, в частности фенформина, запрещённого к применению ещё в 70-х годах XX века. Современные бигуаниды (метформин) обладают меньшей токсичностью и лучше переносятся (4). Согласно наблюдениям В.Г. Баранова противопоказанием к назначению бигуанидов больным сахарным диабетом является старческий возраст (старше 60-65 лет), декомпенсация СД, кетоз, заболевания органов дыхания, сердечно-сосудистой системы, печени, почек, беременность, употребление алкоголя, лихорадочные состояния, инфекционные заболевания и др.. В.Г. Баранов акцентирует наличие сердечной, дыхательной, печёночной и почечной недостаточности при лактацидозе. «При приёме бигуанидов надо, по возможности, определять содержание молочной кислоты, не допускать выше 1,3 ммоль/л, также постоянно следить за наличием ацетонурии, т.к. из-за отсутствия подавления липолиза на фоне действия бигуанидов может развиваться лёгкий кетоз даже без выраженной гипергликемии. Молочно-кислый ацидоз является наиболее серьёзным токсическим проявлением при лечении препаратами бигуанидов. Он заканчивается смертельным исходом более чем у половины больных» (2). Е.А. Холодова обращает внимание на то, что при поражении печени и почек даже минимальная доза бигуанидов может вызвать лактацидоз в результате кумуляции препарата в организме (7).

М.И. Балаболкин рассматривает два типа лактацидоза: тип А – следствие тканевой гипоксии (шок, левожелудочковая недостаточность, анемия) и тип

Б – (следствие сахарного диабета, почечной или печёночной недостаточности, передозировки салицилатов, алкогольной интоксикации, врождённого нарушения обмена глюкозы и др.), рекомендуя проведение лечения лактацидоза в аспекте разрешения в первую очередь выше перечисленных заболеваний. По мнению М.И. Балаболкина, печень способна метаболизировать около 3400 ммоль молочной кислоты в сутки. Но при выше перечисленных состояниях, сопровождающихся значительной гипоксией, образование молочной кислоты превалирует над процессами её утилизации, развитию лактацидоза способствует также парентеральное введение жидкостей, содержащих фруктозу, ксилит, сорбит (1).

Согласно классификации лактацидоза по причинам возникновения (Дедов И.И., Шестакова М.В., Максимова М.А., 2003), рассматривается Тип А, связанный с тканевой гипоксией (кардиогенный, эндотоксический, гиповолемический шок, отравление угарным газом, тяжёлая анемия, феохромоцитома, эпилепсия) и три типа В, не связанные с тканевой гипоксией. Тип В1 характеризуется длительной декомпенсацией сахарного диабета, нарушением функции печени и почек, инфекцией, злокачественными новообразованиями, лейкозом; Тип В2 развивается на фоне приёма бигуанидов, салицилатов, парентерального введения фруктозы, сорбита, ксилита, употребления этанола, ментола; Тип В3 определяется врождёнными нарушениями обмена веществ, дефицитом Г6ФДГ (болезнь Гирке), метилмалоновой ацидезией (3).

Несмотря на широкий объём литературных данных, патогенез лактатацидотической комы на сегодняшний день не разрешён.

На базе долгого наблюдения в стационаре нами было замечено, что высокий процент в развитии лактатацидотической комы занимает острый панкреатит в сочетании с желчно-каменной болезнью (холедохолитиазом). Следует, конечно, отметить и токсичность приёма бигуанидов, усугубляющуюся их кумулятивными свойствами.

По утверждению Дж. Матиаса Лехра (1976), существует взаимодействие между эндокринной и

экзокринной панкреатическими дисфункциями. Начиная с 70-х годов XX века, замечена «эндо-экзо ось». Это установленный факт и в этом причина того, что у человека с диабетом развивается экзокринная недостаточность поджелудочной железы, и, наоборот, у пациентов с хроническим панкреатитом постепенно развивается диабет: гибель экзокринной ткани затрагивает эндокринную ткань

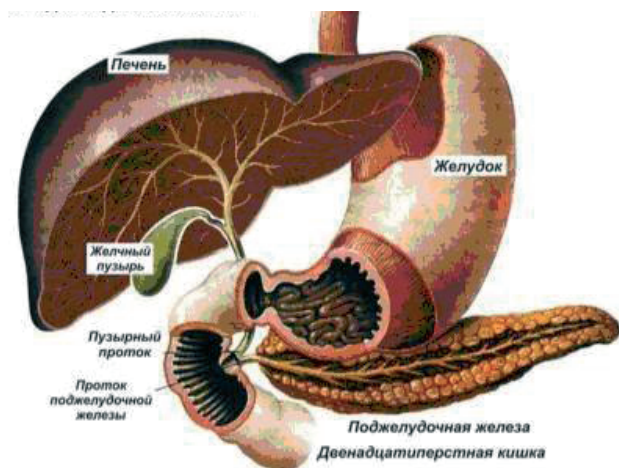


Рис. 1. Расположение печени, желудка и поджелудочной железы.

Сахарный диабет – это сложное, комплексное, сочетанное заболевание, характеризующееся тотальным поражением поджелудочной железы с параллельной патологией печени и желчевыводящих путей на фоне нарушения всех видов обмена веществ и развития инсулиновой недостаточности с патологическими изменениями во всех органах и тканях. Нельзя раздельно рассматривать поджелудочную железу и печень, т.к. глюкоза, всосавшаяся в желудочно-кишечном тракте, поступает через портальную вену в печень и превращается в гликоген, а инсулин и глюкагон из β - и α - клеток поджелудочной железы идут по тому же руслу в печень. Уровень сахара в крови находится в прямой, неизменной (даже во сне) зависимости от состояния печени (её запасов гликогена) и инсулино-глюкагонового баланса поджелудочной железы. Нарушение же уровня глюкозы в крови (гипо- или гипергликемия, т.е. перепады гликемии, другим словом, инсулинорезистентность) и заключается в снижении возможности печени в обеспечении постоянной нормогликемии по причине уменьшения запасов гликогена за счёт патологии печени, чаще жировой дистрофии гепатоцитов (стеатоза), и тотального поражения поджелудочной железы (эндокринного – нарушения инсулино-глюкагонового соотношения и экзокринного – дефицита липотропных веществ) (7).

Острый панкреатит - это заболевание, в основе которого лежит аутолиз поджелудочной железы, обусловленный активацией ферментов в протоках. При остром панкреатите в 60 % случаев отмечают заболевания желчевыводящих путей, однако теория

общего канала Одди подтверждается только у 1-2 % больных, в основном всё идёт по тесным связям лимфатических коллекторов с переходом воспаления по лимфатическим сосудам (5).

Быстрота развития, тяжесть состояния пациента и исход этого осложнения находятся в прямой зависимости от сопутствующего сахарного диабета, что многократно растёт при приёме бигуанидов.

Причиной острого панкреатита может стать приём алкоголя, чрезмерное употребление богатых жирами продуктов, переедание после долгого неприёма пищи, холецистит, холедохолитиаз, дивертикулы 12 п.к., приём бигуанидов и др.

В настоящее время доказано, что тяжесть острого панкреатита определяется запуском каскада событий, приводящих к развитию синдрома системного воспалительного ответа. Провоспалительные медиаторы, поступающие из поджелудочной железы, в системный кровоток даже при её незначительном повреждении, индуцируют синтез интерлейкинов, ФНО- α , белков острой фазы и молекул адгезии в других органах и тканях, инициируя так называемый цитокиновый каскад. У пациентов с острым панкреатитом уровень провоспалительных цитокинов сыворотки крови в первые 5 суток заболевания возрастает в 10–20 раз.

На фоне острого панкреатита в сочетании с холедохолитиазом в результате повышения давления в протоках поджелудочной железы (стимуляция в сочетании с нарушением оттока) происходит повреждение клеток, цитокиназа активирует трипсиноген, переходящий в трипсин. Последний является активатором большей части проэнзимов: химотрипсина, эластазы, коллагеназы, фосфолипазы А. Именно фосфолипаза А освобождает из фосфолипидов клеточных мембран лизолецитин и лизокефалин, обладающих сильным цитотоксическим действием. Трипсин также выделяет из кининогена тканей и крови полипептиды и кинины. Активированные кинины обуславливают боль и генерализованную вазодилатацию, являющуюся одной из причин гиповолемического шока. Активные липазы, расщепляя клеточные жиры на глицерин и желчные кислоты, приводят к развитию тяжёлых дистрофических изменений в тканях, способствуют образованию участков жировых некрозов (стеатонекрозов) непосредственно в ткани железы, в клетчатке, окружающей железу, в отдалённых тканях и органах. Активные кинины вызывают резкое повышение проницаемости капилляров, стаз, микроциркуляторный блок с полным прекращением перфузии по капиллярам, ишемию, ацидоз, нарушение гемокоагуляции с диссеминированным внутрисосудистым свёртыванием и последующей коагулопатией потребления (5).

В условиях недостаточности кислорода (гипоксии) на фоне шокового состояния происходит активация анаэробного пути гликолиза, что сопровождается накоплением избытков молочной кислоты, снижается активность пируватдегидрогеназы, что провоцирует

переход пировиноградной кислоты в ацетил-коА, в результате растёт лактацидоз. На базе патологии печени, почек, нарастающей гипоксии тормозится ресинтез гликогена из лактата в печени (цикл Кори), в почках, в мышечной ткани (цикл аланина), вследствие катаболизма белков при поступлении в печень аланин проходит через стадию пирувата, усугубляя лактацидоз.

Даже слабо выраженная гипергликемия, а ещё и на фоне приёма кумулятивных бигуанидов, сокрушительно действует на ход событий, провоцируют развитие острой сердечно-сосудистой, печёночной, почечной недостаточности, усугубляя синдром системного воспалительного ответа.

Клинические признаки и быстрота развития обусловлены нарушением кислотно-щелочного равновесия со стремительным прогрессированием острой сердечно-сосудистой недостаточности.

Первыми симптомами лактацидоза являются потеря аппетита, «металлический» вкус во рту, тошнота, неукротимая рвота, не приносящая облегчение, сонливость. Внезапно возникает боль распирающего характера, очень интенсивная. Локализация боли разнообразна и зависит от основной локализации изменений поджелудочной железы: эпигастрий, подреберья, чаще боль имеет опоясывающий характер. При прогрессировании лактацидоза усиливается одышка, развивается коллапс, присоединяется дыхание Куссмауля (из-за ацидоза), нарушается сознание, наступает сопор и полная потеря сознания (из-за гипоксии мозга).

Запах ацетона в выдыхаемом воздухе, как правило, нет. Отмечается цианоз кожных покровов, умеренная тахикардия, уровень артериального давления обычно понижен. Хотя у некоторых больных может быть в пределах нормы. Уровень сахара в крови у большинства больных повышен умеренно, хотя у некоторых может быть выраженная гипергликемия.

В крови высокий лейкоцитоз со сдвигом формулы влево, повышение гематокрита (обезвоживание), повышение амилазы (диастазы). Резкое снижение цифр амилазы крови в сочетании с ухудшением состояния больного указывает на развитие панкреонекроза, и печёночно-почечной недостаточности.

Рентгенологически определяется высокое стояние левого купола диафрагмы, в плевральной полости слева может быть уровень жидкости, в лёгком – ателектазы. При обзорном рентгенологическом исследовании органов брюшной полости обнаруживают признаки паралитической кишечной непроходимости, развёрнутую петлю 12 п. кишки.

Диагноз ставится на данных анамнеза, объективного исследования, лабораторного, инструментального (ультразвуковое исследование органов брюшной полости, компьютерной томографии), лапароскопии.

Диагностика

1. Жалобы (см. выше)
2. Анамнез (обильный приём жирной, жареной пищи и алкоголя на «голодный желудок», употребление бигуанидов: метформина, сиофора);
3. Объективные данные (см. выше);
4. Лабораторные методы исследования;

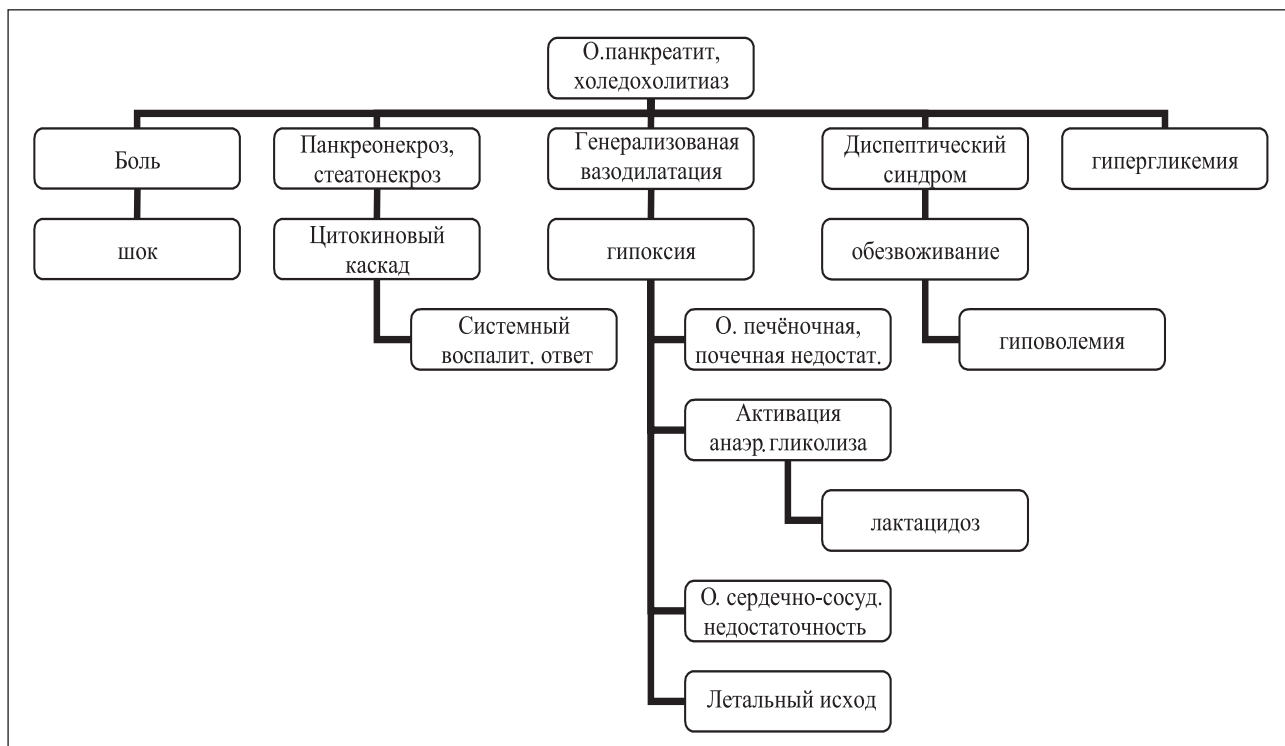


Рис. 2. Патогенез развития лактатацидотической комы.

5 Общий анализ крови - вначале отмечаются признаки сгущения (что вызвано большой потерей жидкости); увеличение концентрации гемоглобина (до 140-150 г/л), числа эритроцитов (до 4,5-5,2 ·10¹²/л) и уменьшением СОЭ (до 1-3 мм/ч). В дальнейшем эти показатели нормализуются и сменяются типичным воспалительным синдромом (лейкоцитоз, изменения лейкоцитарной формулы, увеличение СОЭ), который наиболее выражен в периоде гнойных осложнений. При длительном и тяжелом нагноении падают концентрация гемоглобина и число эритроцитов (токсическая анемия). При сепсисе и гнойном истощении может падать лейкоцитоз и число лимфоцитов в крови (до 5-10%), что является плохим признаком.

■ альфа-амилаза сыворотки крови - активность увеличена в 95% случаев. При панкреонекрозе - прогрессирующей деструкции поджелудочной железы активность амилазы может падать; при остром паротите также может быть высокая активность амилазы в крови;

■ амилаза мочи

5. Инструментальные методы исследования:

■ УЗИ - отек поджелудочной железы, ее утолщение в переднезаднем направлении, практическое отсутствие тканей между поджелудочной железой и селезеночной веной - признаки острого панкреатита; изменение диаметра протока поджелудочной железы; при хроническом панкреатите часто выявляют кальцификацию или псевдокисты, содержащие жидкость;

■ при хроническом панкреатите возможно скопление асцитической жидкости; экзогенность снижается вследствие отека или воспаления поджелудочной железы;

■ КТ имеет большую ценность чем УЗИ, наличие газа в кишечнике не влияет на результат, критерии оценки выявленных изменений в поджелудочной железе те же;

6. Лапароскопия. Выявляют очаги жирового некроза, кровоизлияния и отек желудочно-ободочной связки, характер экссудата (серозный или геморрагический), оценивают состояние желчного пузыря.

Лечение

Своевременное лечение острого панкреатита даёт быструю положительную динамику. Более эффективны щадящие методы детоксикации (очистки организма от ядов): умеренный форсированный диурез («промывание» через почки); кишечный и брюшной диализ (промывание кишечника и брюшной полости), плазмаферез и гемосорбция (прямая очистка крови); в стадии гнойных осложнений наиболее эффективно хирургическое лечение;

1. Для быстрого восстановления ОЦУ и нормализации водно-электролитного обмена внутривенно необходимы растворы Рингера-Локка, бикарбоната натрия, реополиглюкин, литическая смесь, ингибиторы протеаз, цитостатики, сердечные средства, впоследствии плазма, альбумин, протеин с одно-

временной стимуляцией диуреза. Реополиглюкин понижает вязкость крови и препятствует агрегации форменных элементов крови, что ведет к улучшению микроциркуляции и уменьшению отека поджелудочной железы.

2. Цитостатики (5-ФУ, циклофосфан) оказывают противовоспалительное, десенсибилизирующее действие и главное – тормозят синтез протеолитических ферментов.

3. Ингибиторы протеаз (контрикал, трасилол, гордокс) подавляют активность трипсина, калликрейна, плазмина, образуя с ними неактивные комплексы. Их вводят внутривенно каждые 3-4 часа ударными дозами (80-160-320 тыс. ЕД - суточная доза контрикала).

4. Для форсирования диуреза применяют 15% маннитол (1-2 г на кг массы тела) или 40 мг лазикса.

5. Антибиотики широкого спектра действия (кефзол, цефамезин и др.) и тиенам (группа карбапенемов) предупреждают развитие гнойных осложнений.

6. Для уменьшения внешней секреции поджелудочной железы показаны холод на эпигастральную область, аспирация желудочного содержимого, внутрижелудочная гипотермия.

7. Для нормализации внутренней секреции поджелудочной железы – инсулинотерапия – методика «малых доз» под постоянным контролем гликемии, ацетонурии, осмолярности, кислотно-щелочного равновесия (лактата).

8. Ультрафиолетовое лазерное облучение крови (15 минут, 2-10 сеансов) купирует болевой синдром и воспалительный процесс, улучшает реологические свойства крови и микроциркуляцию.

9. Методы экстракорпоральной детоксикации (плазмаферез, лимфосорбция) направлены на выведение из организма ферментов поджелудочной железы, калликрейна, токсинов, продуктов клеточного распада, бигуанидов.

10. Близкофокусная лучевая терапия обладает противовоспалительным действием (3-5 сеансов).

11. В случае прогрессирования признаков перитонита показано хирургическое дренирование полости малого сальника и брюшной полости (можно выполнить как при помощи лапароскопии, так и путем чревосечения).

Выводы

1. Высокий процент в развитии лактацидозной комы занимает острый панкреатит в сочетании с желчно-каменной болезнью (холедохолитиазом).

2. Первостепенное значение в лечении имеют щадящие методы детоксикации (умеренный форсированный диурез, кишечный и брюшной диализ, плазмаферез и гемосорбция).

3. Для быстрого восстановления ОЦУ и нормализации водно-электролитного обмена необходима инфузионная терапия (реополиглюкин, бикарбонат натрия, литическая смесь, ингибиторы протеаз, цитостатики, сердечные средства, плазма, альбумин, протеин с одновременной стимуляцией диуреза).

4. Противовоспалительное десенсибилизирующее действие цитостатиков, торможение синтеза протеолитических ферментов (5-ФУ, циклофосфан).

5. Ингибиторы протеаз (контрикал, трасилол, гордокс) для подавления активности трипсина, калликрейна, плазмина, образуя с ними неактивные комплексы.

6. Антибиотики широкого спектра действия (кефзол, цефамезин и др.).

7. Инсулинотерапия – методика «малых доз».

Пример 1.

Больной С., 73 лет, находился на стационарном лечении в хирургическом и реанимационном отделениях 3-ей ГКБ. Диагноз – Острый панкреатит, с исходом в панкреонекроз. Желчно-каменная болезнь: холедохолитиаз, механическая желтуха. Сахарный диабет 2 типа в ст. клиничко-метаболической декомпенсации с развитием лактацидоза. Диабетический нефросклероз. Хронический пиелонефрит в ст. затянувшегося обострения. МКБ. ХПН 2 ст. Диабетическая ангиопатия нижних конечностей. Диабетическая полинейропатия, дистальная форма. Жировой гепатоз (стеатоз). ИМТ 29 кг/м² (похудание на 14 кг).

Больной был доставлен скорой помощью в состоянии сопора.

Из анамнеза: самочувствие резко ухудшилось накануне вечером после обильного «на голодный желудок» ужина с употреблением жирной жареной пищи и спиртного.

Болеет сахарным диабетом 12 лет, принимал сифор (800 мг) по 1 табл. 3 раза в день. Из перенесенных заболеваний отмечает инфекционный гепатит в детстве, частые бронхиты и простудные заболевания. Курил, алкоголь (коньяк) употреблял умеренно.

Объективные данные:

В выдыхаемом воздухе запаха ацетона нет. Больной правильного телосложения, повышенного питания. Кожные покровы сухие, тёмно-жёлтого цвета, склеры глаз желтушны. Язык влажный, обложен белым налётом. Тоны сердца глухие, пульс – 86 ударов в 1 мин., ритмичен, АД 110/70 мм Hg. В лёгких дыхание поверхностное, хрипов нет, ЧД - 22 в 1 мин. Живот мягкий, несколько вздут. Асцит. На ногах отёки. Пульсация на a.dorsalis pedis d.,s. ослаблена.

Данные обследования:

Общий анализ крови: Eг-3,84·10¹²/л, Hв-105 г/л, L-18,2·10⁹/л, Тг-199·10⁹/л, э-0, п-6, с-74, л-14, м-6, СОЭ-41 мм/час; при выписке - Eг-5,86·10¹²/л, Hв-171 г/л, L-6,2·10⁹/л, Тг-257·10⁹/л, э-0, п-3, с-73, л-16, м-8, СОЭ-32 мм/час.

Общий анализ мочи: уд.вес. 1012, прозр, с/ж, рН 6,5, ket. ++, про.- 1,2, Eг +, L+++ , диастаза- 4518,0 Е/и; при выписке - : уд.вес. 1025, прозр, с/ж, ket. нет, про.- 0,2, Eг +, L+++ , диастаза-170,0 Е/и;

Биохим. ан.крови: Bil-T - 84,88, D- Bil – 36,64, ALT-375,5, AST- 239,4, AMYL- 4049,9, GGT – 1840, CHOL-

6,6, TRIGL- 2,8, UREA-12,6, BELOK-71, Na- 140,5, K- 4,3, Cl-97,8; при выписке: Bil-T -14,8, D- Bil – 3,4, ALT-29,5, AST-65,4, AMYL-18,5, UREA-8,6, BELOK-59, Na-141,0, K- 3,9, Ca-1,8, Cl-97;

Профиль гликемии: 10, 33, 15, 5, 11, 6, 7,0, 6, 64; КЩР: ph-6,954, 7,3, 7, 39; pCO₂-29,2, 18,7, 32,6; Ca-0,78, 0,94, 1,8; Lak-6,21, 11,28, 1,2; сЭКГ: ритм синусовый.

УЗИ органов брюшной полости: признаки острого панкреатита, выпот в сальниковой сумке, формирующаяся псевдокиста поджелудочной железы.

ФГДС: Пищевод свободно проходим, слизистая розовая, перистальтика прослеживается. Желудок увеличен в размерах, воздухом расправляется, содержит большое количество жидкости, удалено до 1 л. Складки продольные, извитые, перистальтика прослеживается, слизистая гиперемирована, умеренно отёчна, рельеф в целом сохранён. Пилорус округлый, проходим. Луковица 12 п. кишки и постбульбарный отдел обычной формы, слизистая гиперемирована, продольная складка утолщена, в просвете желчь в небольшом количестве. Хронический очаговый гастрит. Хронический дуоденит. Признаки холедохолитиаза.

КТ ОБП: В правой плевральной полости жидкости нет, в левой – небольшое количество жидкости – толщина слоя до 14 мм в заднем синусе. Свободной жидкости в брюшной полости нет. Печень не увеличена, плотность паренхимы неравномерно снижена, составляет от 10 ед.Н до 30 ед.Н. В S4 киста 13 мм. Внутри- и внепечёночные желчные протоки незначительно расширены. Холедох 7 мм, желчный пузырь не увеличен, в просвете конкремент 8 мм. Поджелудочная железа диффузно увеличена: головка железы 48 x 42 мм, тело – 33 мм, хвост – 41 мм. На уровне головки-тела по передней поверхности железы определяется очаг деструкции 25 x 28 мм, не накапливающий контраст. Краниальнее вышеуказанного уровня определяется неправильной формы жидкостное образование размером 48 x 42 мм (формирующуюся киста в зоне очагового панкреонекроза, объём 40 мм). Остальные участки паренхимы железы кронтратируются равномерно. Парапанкреатическая клетчатка с умеренной инфильтрацией, распространяющейся на корень брыжейки тонкой, ободочной кишок и забрюшинное пространство с обеих сторон (больше слева) до входа в таз. На фоне инфильтрации в проекции хвоста железы определяется скопление жидкости толщиной слоя до 20 мм, без наличия капсулы. В сальниковой сумке отграниченное скопление жидкости 92 x 43 мм (объём около 120 мм). Селезёнка, надпочечники, почки - без видимых изменений. Забрюшинные лимфоузлы не увеличены.

Заключение. Острый панкреатит. Очаговый панкреонекроз головки-тела поджелудочной железы, формирующаяся псевдокиста. Воспалительная инфильтрация парапанкреальной клетчатки, забрюшинного пространства с обеих сторон (больше слева).

Оментобурсит. Диффузные изменения печени (стеатогепатит). Мелкая киста печени S4. ЖКБ. Хронический калькулёзный холецистит.

Операция: Папилосфинктеротомия, санация холедоха.

После проведения выше предоставленной схемы лечения больной в удовлетворительном состоянии был переведен на амбулаторное лечение.

Пример 2.

Больная М., 75 лет, находилась на стационарном лечении в реанимационном и кардиологическом и отделениях 3-ей ГКБ. Диагноз – ИБС: Стенокардия напряжения, ФК₂, Атеросклеротический и постинфарктный кардиосклероз с нарушением сердечного ритма, мерцательная аритмия Н_{2А}, АГ 2ст., риск 4. Сахарный диабет 2 типа в ст. клинко-метаболической декомпенсации с развитием лактацидоза. Диабетический нефросклероз. Хронический пиелонефрит в ст. затянувшегося обострения. МКБ. ХПН 2 ст. Диабетическая ангиопатия нижних конечностей. Диабетическая полинейропатия, дистальная форма. Жировой гепатоз (стеатоз). Хронический панкреатит в ст. выраженного обострения. Желчно-каменная болезнь: холедохолитиаз. Эндемический многоузловой зоб с захождением за грудину. ИМТ 32 кг/м².

Больная была доставлена скорой помощью в тяжёлом состоянии. Жалобы на металлический вкус во рту, изнуряющую тошноту, рвоту (в ночь) с желчью, одышку в покое, нарушение ритма сердца, сильные боли опоясывающего характера, понос, общую слабость.

Из анамнеза: самочувствие резко ухудшилось 2 дня назад после съеденного куска торта с творожным кремом. Болеет сахарным диабетом 16 лет, принимала метформин (800 мг) по 1 табл. 3 раза в день, после отравления ничего не ела, но метформин принимала. Из перенесенных заболеваний отмечает инфаркт миокарда, артериальную гипертензию, пиелонефрит, цистит, частые простудные заболевания. Не курит, алкоголь не употребляет.

Объективные данные:

В выдыхаемом воздухе запаха ацетона нет. Больная правильного телосложения, повышенного питания. Кожные покровы обычной влажности, бледные, имеют синюшный оттенок. Щитовидная железа увеличена, с обеих сторон пальпируются узлы, больше справа, с захождением за грудину, безболезненна, подвижна при акте глотания. Тоны сердца глухие, ЧСС – 102 уд 1 мин., пульс – 86 ударов в 1 мин., АД 175/95 мм Hg. В лёгких дыхание поверхностное, справа внизу не прослушивается, единичные сухие хрипы с обеих сторон, ЧД – 21 в 1 мин. Живот мягкий, несколько вздут, болезненный в эпигастральной области, печень на 5 см выступает из-под правого края рёберной дуги, чувствительна при пальпации, болезненна пузырная точка. Слабо выраженный асцит. На ногах отёки. Пульсация на a.dorsalis pedis d.,s. ослаблена.

Данные обследования:

Общий анализ крови: Er-3,85·10¹²/л, Нв-101 г/л, L-19,2·10⁹/л, Tr-279·10⁹/л, э-0, п-6, с-76, л-15, м-3, СОЭ-34 мм/час; при выписке – Er-3,86·10¹²/л, Нв-111 г/л, L-10,2·10⁹/л, Tr-257·10⁹/л, э-0, п-3, с-72, л-15, м-7, СОЭ-29 мм/час.

Общий анализ мочи: уд.вес. 1009, с/ж, рН 6,0, ket. ++, pro.- 2,2, Er +, L+++, bak.+++, диастаза- 518,0 Е/и; при выписке - : уд.вес. 1010, прозр, с/ж, ket. нет, pro.- 1,2, Er нет, L+++ , bak.+ , диастаза-170,0 Е/и;

Биохим. ан.крови: Bil-T - 6,26, D- Bil – 5, 07, ALT-132,5, AST-120,4, AMYL-282,9, CHOL-3,5, UREA-32,6, BELOK-69, Na-128,5, K-7,3, Cl-3,8; при выписке: Bil-T -5,1, D- Bil –1,87, ALT-18,5, AST-65,4, AMYL-102,5, UREA-15,6, BELOK-59, Na-128,0, K-5,9, Ca-2,1, Cl-80,5;

Профиль гликемии: 5, 3, 3, 85, 11, 6, 7, 0, 6, 64;

КЩР: ph-7,06, 7,09, 7, 3; pCO₂-62,2, 57,0; Ca-1,14, 2,1; Lak-9,61, 15,96, 9,2, 4,5, 1,1;

Gluc-8,8, 2,86, 6, 64;

УЗИ органов брюшной полости: гидроторакс справа (небольшое количество жидкости), признаки венозного застоя печеночно-сердечной недостаточности. ЖКБ: мелкие конкременты в желчной пузыре, холедохолитиаз. Выраженные диффузные изменения поджелудочной железы.

ЭКГ: фибрилляция предсердий, тахиформа. Неполная блокада правой ножки п. Гиса. Признаки гипертрофии левого желудочка с изменениями в передне-перегородочной области.

После снятия лактацидоза в реанимации больная была переведена в кардиологическое отделение.

Выше приведенные примеры являются не единичными и объясняют с практических позиций патогенез развития лактацидотической комы у больных сахарным диабетом, иллюстрируя тот высокий процент наличия острого панкреатита в сочетании с желчно-каменной болезнью (холедохолитиазом), что усугубляется кумуляцией бигуанидов.

Литература

1. Балаболкин, М.И., Эндокринология. С-П, Универсум паблишинг, 2002.- 582 с.
2. Баранов, В.Г., Сильницкий П.А., Гаспарян Э.Г. Неотложные состояния при сахарном диабете. Л-д, 1984.
3. Дедов, И.И., Шестакова М.В. Сахарный диабет: руководство для врачей. – М.:Универсум паблишинг, 2002. – 455 с.
4. Есепкин, А.В., Кондратенко Г.Г. Роль антитоксикановой терапии в комплексном лечении больных с острым панкреатитом. Актуальные вопросы гнойно-септической хирургии.
5. Жукова, Л.А., Сумилин С.А., Лебедев, Т.Ю., Андреева Н.С., Гуламов А.А. Неотложная эндокринология. М., 2006.
6. Комаров, Ф.И., Гребенев А.Л. Руководство по гастроэнтерологии. М. 2002.
7. Лобанова, М.В. Мед. журнал. 2011. № 2. С. 149-152.
8. Малая энциклопедия врача-эндокринолога / Под ред. А. С. Ефимова. – 1-е изд. – К.: Медкнига, ДСГ Лтд, Киев, 2007. – С. 74-76. – 360 с.
9. Холодова, Е.А. Коматозные состояния сахарного диабета. Минск. 1988.

Поступила 21.12.2012 г.