

Грыжа межпозвоночного диска люмбоосакральной локализации у детей

Кафедра Детской хирургии, ортопедии и анестезиологии Кишинёвского Государственного Медицинского Университета им. «Николая Тестемицану»

Представлены результаты клинико-рентгенологического исследования и хирургического лечения 18 детей в возрасте от 13 до 16 лет с грыжевым выпячиванием межпозвоночного диска в пояснично-крестцовом отделе. Хирургическое вмешательство включало в себя: частичную ламин-эктомию, резекцию грыжевого выпячивания, задний металоспондилодез (пластинами ХНИОТ или транспедикулярной конструкцией). Во всех случаях удалось добиться исчезновения болевого синдрома.

Актуальность. Проблема патологии пояснично-крестцового отдела позвоночника всегда являлась объектом пристального внимания как научных работников, так и практических врачей многих специальностей, прежде всего ортопедов, невропатологов и нейрохирургов в связи с частотой и распространенностью заболеваний, особенностями течения и лечения (1,2). Однако по некоторым вопросам всё ещё существуют противоречивые высказывания, а отдельные аспекты освещены недостаточно (3,5). Так грыжа межпозвоночных дисков у детей моложе считается казуистическим явлением, недостаточно изучены особенности дегенеративных изменения межпозвоночных дисков у детей (4,6).

Материал и методы. Проведено клинико-рентгенологическое обследование 18 больных в до- и послеоперационный период в сроки от 1 до 3 лет. Возраст пациентов был от 13 до 18 лет, преобладали мальчики – 11 (61,1%). Изучали клиническую симптоматику, данные спондилографии и компьютерной томографии.

Основной жалобой у всех пациентов была боль. У 9 (50%) пациентов она протекала по типу ишиалгии, у 5 (27,7%) – люмбалгии, у 4 (22,3%) – наблюдалось их сочетание. Все больные с корешковыми синдромами прошли через люмбалгическую стадию заболевания.

Манифестация клинических синдромов имела место в 9 лет у 4 (27,3%) пациентов, в 12 у 6 (33,3%) и в 13-15 лет у 8 (44,4%) больных. Самые начальные проявления болезни характеризовались, как правило, такими симптомами, как усталость мышц спины, их утомляемость, ощущение дискомфорта, тупые, ноющие малоинтенсивные боли в пояснице при физических нагрузках, особенно статических. Эти ощущения исчезали в покое. Было отмечено быстрое прогрессирование клинических проявлений заболевания в возрастной группе от 12 до 14 лет, особенно если больные длительное время от начала заболевания не лечились. Инфекция и травма, как причины заболевания исключались во всех наблюдениях.

Больные с люмбалгией ощущали постоянную тупую боль, усиливающуюся при вертикальной нагрузке на позвоночник. У 7 (38,9%) больных с ишиалгией боль локализовалась в проксимальных в ягодичной области, всему дерматому боль

распространялась у 6 (33,3%) больных. Интенсивность корешковой боли была от умеренной до сильной.

У всех пациентов наблюдалась деформация позвоночника в виде сглаживания поясничного лордоза, у больных с явлениями ишиалгии имелись сколиотические анталгические деформации. Физиологический лордоз был не только сглажен, но переходил в кифотическую деформацию, анталгическая деформация была стойкой. Движения в поясничном отделе были ограничены и болезненны во всех плоскостях. Отмечалась болезненность при паравертебральной пальпации в ломбосакральной области позвоночника. При надавливании или постукивании по остистым отросткам L4-L5 резко обострялась корешковая боль.

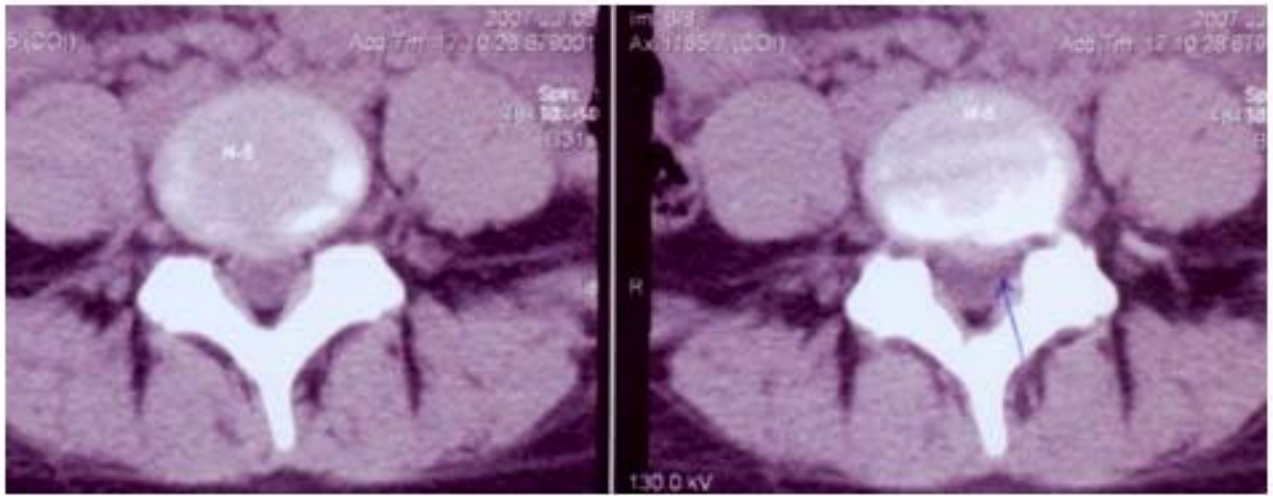
Симптом Бехтерева отмечался у 6 (33,3%), симптом Васермана - у 9 (50,0%), симптом Нериу 4 (22,2%) больных. Ахиллов рефлекс был снижен у 7 (38,9%) больных, коленный у 5 (27,8%). Наибольшую ценность представляет симптом Ласега выявленный в 100% случаев. При этом выраженность его была различной - от 30° до 60°.

При анализе частоты локализации уровня компрессионной радикулопатии, выявлено следующее: чаще всего отмечено поражение S1 корешка – 14 (77,8%) пациентов, L5 корешка - в 4 (22,2%) случаях.

По обзорным рентгенограммам судить о грыжах диска можно только по косвенным данным, каковыми являются сужение межпозвонковой щели, сглаженность поясничного лордоза, боковое искривление позвоночника. Функциональная рентгенография позволяет выделить 2 формы заболевания - стабильную и нестабильную. У 5 (27,8%) больных выявлено смещение L5 позвонка кзади или кпереди (анти- и ретро-листез), а у 2 детей отмечено множественные (2-3) смещения позвонков в горизонтальной плоскости. Всем пациентам было произведено томографическое исследование ломбосакрального отдела позвоночника. Было объективизировано наличие грыжевых выпячиваний у 14 (77,8%) пациентом на уровне диска L5-S1, у 4 (22,2%) на уровне L4-L5, (величиной от 4 до 10 мм., в среднем 5,6 мм.). В наших наблюдениях не отмечали «чистых» грыж межпозвонковых дисков они имели место только в сочетании с циркулярными протрузиями. При анализе данных КТ использована следующая клинко-анатомическая классификация дорсальных грыж межпозвонковых дисков поясничного отдела позвоночника: медианные, парамедианные, фораминальные.

В случаях наличия медианных и парамедианных грыж при КТ определяется неравномерное циркулярное выпячивание диска, которое на уровне тела позвонка становится локальным и имеет неправильную полуовальную форму размером до 10мм. Размеры фораминальных грыж частично ограничены величиной межпозвонковых отверстий - 4-5 мм.

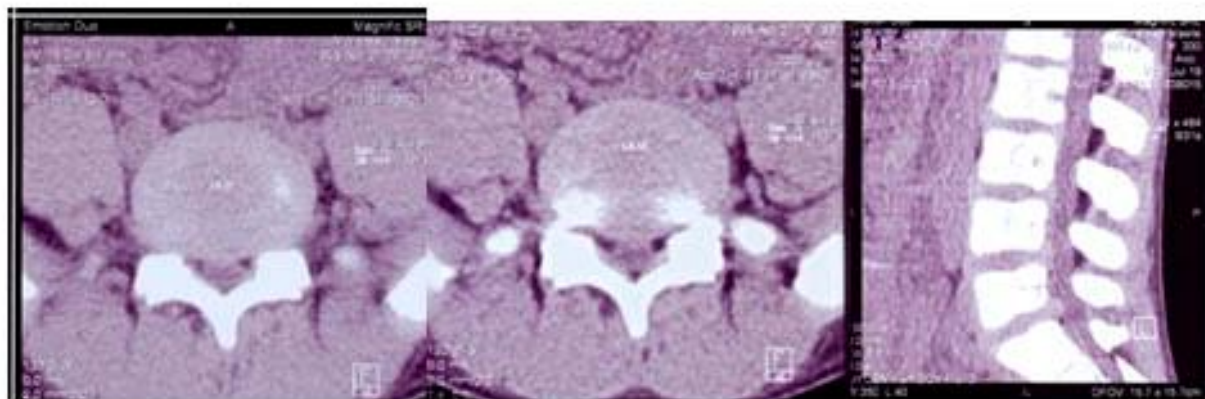
В наших наблюдениях преобладали парамедианные формы грыжи (рис.1) - 9 (50,0%) случаев, медианные (рис.2) у 7 (38,9%) и фораминальные формы грыжи (рис.3) встречались у 2 (11,1%) пациентов.



а.

б.

Рис.1. Пациентка В., 14 лет. Левосторонняя парамедианная грыжа L4-L5 (на «широкой ножке»), стеноз позвоночного канала. а - возникла на фоне циркулярной протрузии величиной около 0,4 см., б - малый срок существования грыжи подтверждается ее низкой плотностью (42,3 Н). Стрелка - контакт с левым корешком LV, максимальный сагиттальный размер грыжи 0,53 см., г - головка стрелки - пораженный спинальный корешок LV, утолщенный по сравнению с левым.



а.

б.

Рис.1. Пациентка С., 16 лет. Медианная грыжа межпозвонкового диска L5-S1 (0,5 см), развившаяся на фоне циркулярной протрузии (0,45). а - аксиальная томограмма, б - сагиттальная реконструкция изображения. Грыжа располагается на уровне межпозвонкового диска. Плотности грыжи (1) (61,5 Н) и пульпозного ядра диска (2) (63,9 Н) практически равны.

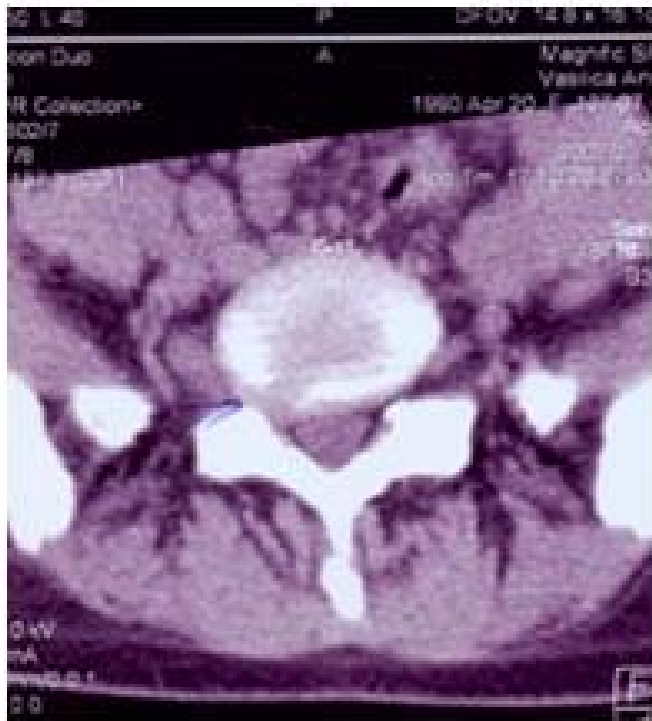

Рис.3. Правосторонняя фораминальная грыжа развившаяся на фоне циркулярной протрузии межпозвонкового диска L_v- S1. Величина грыжи превышает размеры межпозвонкового отверстия.

При анализе спондило- и компьютерограм у всех пациентов были выявлены сопутствующие дисплазии развития пояснично-крестцового отдела позвоночника: незаращение дужек поясничных и крестцовых позвонков (*spina bifida displastica*) у 13 (72,2%) больных; сакрализация или люмбализация у 3 (16,7%); нарушение тропизма у 5 (27,8%), аплазия или гипоплазия остистых отростков у 6 (33,3%) больных. У 5 больных наблюдалось сочетание двух и более аномалий. Это позволяет предположить, что наряду с диспластическими процессами в межпозвонковом диске имеется аналогичное состояние и в костной ткани, окружающих мышцах и связках, которые не в состоянии выдержать даже умеренные физические нагрузки.

Всем больным до операции было проведено не менее 2-3 курсов физиолечения, ЛФК, массаж и медикаментозное лечение, использовались гипсовые корсеты (сроком до 3 месяцев), корсеты из поливика для разгрузки поясничного отдела позвоночника. Однако положительного результата получить не удалось. Больным был применен метод хирургического вмешательства-иссечение грыжевого выпячивания. Подход к диску осуществлялся посредством интерламинектомии. Макроскопически у всех больных на операции установили, что грыжа диска не зрелая, фиброзное кольцо у места грыжевого выпячивания сохранено, но истончено. В связи с тем, что у всех пациентов клинкорентгенологически подтверждалась нестабильность позвоночного сегмента либо прогностически была высока вероятность ее возникновения, стабилизацию позвоночного сегмента выполняли в каждом случае. Для фиксации использовали: б) задний спондилодез металлическими пластинами — 12 (66,7%) пациента; в) задний спондилодез транспедикулярными шурупами—6 (33,3%) пациентов.

Выбор типа металлических фиксаторов (пластины или транспедикулярные шурупы) зависил от явления нестабильности и сохранности остистых отростков, если их целостность была не нарушена, то использовали пластины конструкции ХНИИОТ. В случае наличия анти- или ретролистеза, врожденного отсутствия или гипоплазии остистых отростков применялись транспедикулярные фиксаторы. Как ближайшие так и отдаленные результаты хирургического лечения хорошие боли не беспокоят, кифосколиотической деформация отсутствует.

ВЫВОДЫ

1. Подробное изучение анамнеза обследуемого, его клинической симптоматики и сопоставление с полученными Rg. и КТ-изображениями позволяет точно установить морфологические причины люмбалгий и корешковых расстройств.
2. Благодаря раннему хирургическому вмешательству с целью декомпрессии корешка быстро восстанавливается функция поясничного отдела позвоночника, что предотвращает усугубление дегенеративно-дистрофических изменений в дисках.

Литература

1. Арсени, К. Нейрохирургическая вертебро-медулярная патология / К. Арсени, М. Симионеску. Бухарест, 1973.
2. Осна, А. И. Остеохондрозы позвоночника / А. И. Осна. Новосибирск, 1962.
3. Никитин, Г. Д. Костная и металлическая фиксация позвоночника при заболеваниях, травмах и их последствиях / Г. Д. Никитин, Н. В. Корнилов, С. А. Михайлов. СПб.: Русская графика, 1998.
4. Ульрих, Э. В. Аномалии позвоночника у детей / Э. В. Ульрих. Сотис, СПб. 1995. 335 с.
5. Фанферот, В. А. Рефлексотерапия заболеваний позвоночника у детей / В. А. Фанферот. Л., 1991.
6. Bradford, D. S. Juvenile kyphosis. Spondylolysis and spondylolisthesis. In Moe's Textbook of scoliosis and other spinal deformities / D. S. Bradford. 1994. WB Saunders company. Philadelphia. 349–369, 399–431.