

Г.А. Урьев, О.А. Соколовский, С.Б. Борейко

ОДНОВРЕМЕННОЕ УСТРАНЕНИЕ МНОГОПЛОСКОСТНОЙ ДЕФОРМАЦИИ БЕДРА И ГОЛЕНИ ПРИ ДИСХОНДРОПАЗИИ

Республиканский научно-практический центр травматологии и ортопедии

Болезнь Олье или дисхондроплазия — врожденная системная патология, при которой изменения в эпиметафизарных отделах костей обусловлены нарушениями оссификации эмбрионального хряща. Это заболевание относится к сравнительно редкому пороку развития костной ткани. Заболевание клинически проявляется значительным анатомическим укорочением одного или нескольких сегментов при полиоссальной форме заболевания, а также многоплоскостными деформациями.

Некоторые авторы считают, что при дистракционном остеосинтезе структура хондроматозно измененного участка остается неизменной независимо от величины удлинения [1, 2], другие считают, что дистракция способствует оссификации участка дисхондроматоза [3, 4, 5].

Измененная структура метафизов костей может вызвать

прорезывание спиц при растяжении костных фрагментов. Поэтому О.Я. Олье и В.А. Моргун (6) предложили при удлинении на уровне патологического очага проводить спицы через внедренный в дистальный отдел поперечный аллотрансплантат.

С целью обеспечения большей стабильности аппарат-

☆ Случай из практики

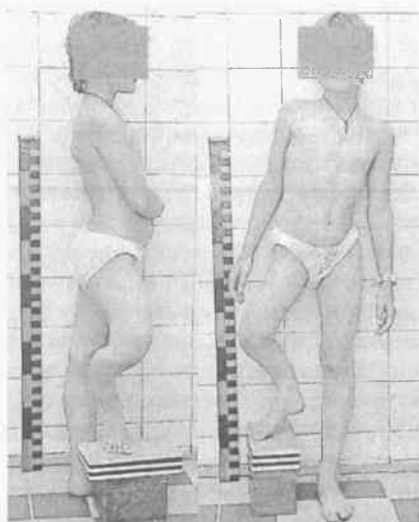


Рис.1. Фото больного до начала лечения

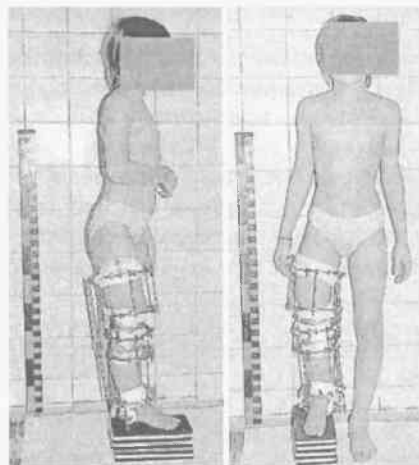


Рис.2. Фото больного в процессе лечения

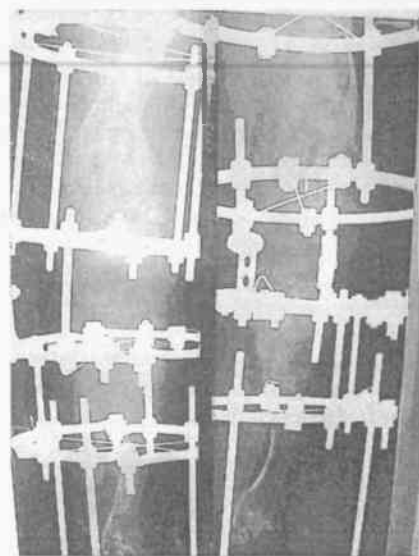


Рис.3. Рентгенограмма правого бедра и голени в процессе удлинения и коррекции оси сегмента бедра и голени (прямая и боковая проекции).

ной системы и лучшего воздействия на патологически измененные ткани в каждой кольцевой опоре рекомендуется использовать не менее 3-х спиц проводимых через диафизарный участок кости.

Остеотомия осуществлялась на вершине деформации через патологическую зону метафиза. Кольцевые опоры соединялись между собой растяжными штангами с шарнирными устройствами.

Дистракция начиналась на 6-7 день после операции со среднесуточным темпом 1-1,2 мм в сутки. На 10-12 день после начала дистракции и выполнения контрольных рентгенограмм темп уменьшался до 0,8 мм в сутки. Дистракция с учетом многоплоскостной деформации осуществлялась ассиметрично.

Проводим клиническое наблюдение.

Больная В. поступила в детское ортопедическое отделение РНПЦТО в возрасте 7 лет с диагнозом: дисхондроплазия, полиоссальная форма, многоплоскостная деформация бедра и голени, анатомическое укорочение правой нижней конечности на 23 см (рис.1).

Исправление деформации и удлинение конечности осуществлялось одновременно. При этом необходимо

правильно выбрать уровни остеотомии, правильно расположить оси вращения шарнирных узлов, выбрать оптимальный темп дистракции. Торсионная деформация исправлялась одновременно во время операции после остеотомии на 15-20° за счет бедра и 7-10° за счет голени (рис.2).

В течение 3 мес. проводилось удлинение и коррекция оси в н/3 бедра и в/3 голени. Суммарная величина анатомического удлинения составила 12см (рис.3).

Результат лечения расценен как хороший. Отмечено значительное увеличение анатомической и функциональной длины пораженной конечности, полный объем движений в коленном и голеностопном суставах, улучшение общего рисунка ходьбы, улучшение рентгенологических характеристик патологических очагов (рис.4,5,6).

Таким образом, клинический анализ результатов лечения сложной многоплоскостной ортопедической деформации, позволяют сделать вывод, что аппаратом внешней фиксации можно не только одновременно устранять сложные многоплоскостные деформации сегментов бедра и голени, устранять неравенство длины конечностей, но и создавать условия перестройки костной ткани при врожденных дефектах энхондрального окостенения. Остеотомия через хондроматозный очаг и формирование дистракционного регенерата на этом же уровне имеет структуру без хрящевых включений, а метафизы оссифицируясь, становятся более гомогенными, приобретая более близкую к норме архитектуру.

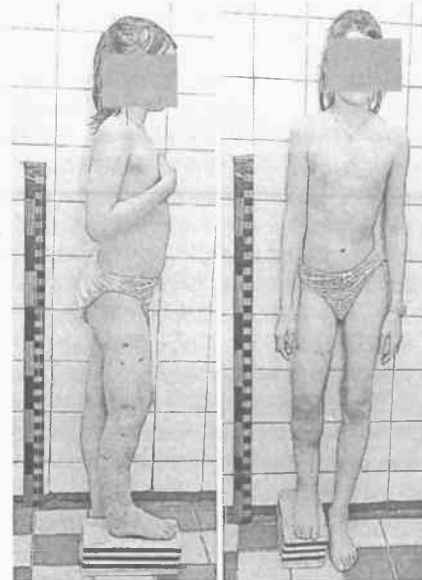


Рис.4. Фото больного после завершения лечения

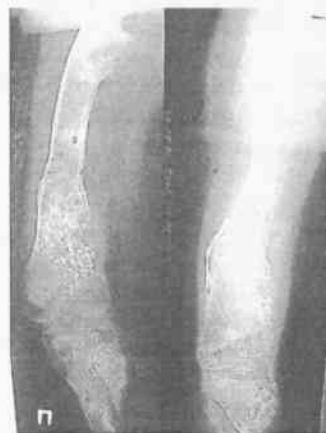

Рис.5. Рентгенограмма правого бедра после удлинения и коррекции оси сегмента бедра (прямая и боковая проекции)

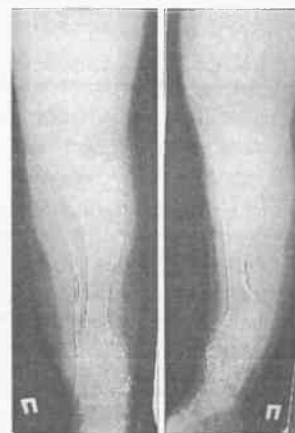

Рис.6. Рентгенограмма голени после удлинения и коррекции оси сегмента голени (прямая и боковая проекции)

Литература

1. Бапаков, В. В., Линкин, С. И. Дистраггенный остеосинтез и судьба очагов хондроматоза в зоне, дистракция при лечении детей и дисхондроплазией // Наследственные заболевания скелета: Материалы Всероссийской научно-практической конференции. М., 1998. С. 107 – 108.

2. Бапаков, В. В., Линкин, С. И. Морфологические аспекты удлинения конечностей у детей и дисхондроплазией // Материалы VI съезда травматологов-ортопедов СНГ. Ярославль, 1993. С. 240 – 241.

3. Волков, М. В. Болезни костей у детей. Медицина, 1985. 512 с.

4. Зарянов, С. Я., Мурзинов, Н. М.. Способ удлинения кости при дисхондроплазии // Гений ортопедии. 1999. № 4. С. 87 – 89.

5. Илизаров, Г. А. Некоторые теоретические и клинические аспекты остеосинтеза с позиции открытых нами общебиологических закономерностей – теоретические и клинические аспекты остеосинтеза, разрабатываемого в: Тез. докл. меж. конф. Курган, 1986. С. 7 – 12.

6. Руководство по ортопедии. Ульяновск: Симбирская книга, 1998. 528 с.