

Н.А. Жихарь¹, М.А. Герасименко², М.В. Комаровский¹, В.Н. Гурко¹

ОПЫТ ЛЕЧЕНИЯ ОСКОЛЬЧАТЫХ ВНУТРИСУСТАВНЫХ ПЕРЕЛОМОВ ДИСТАЛЬНОГО ЭПИМЕТАФИЗА ПЛЕЧЕВОЙ КОСТИ У ВЗРОСЛЫХ С ПРИМЕНЕНИЕМ ХИРУРГИЧЕСКОЙ ДЕКОМПРЕССИИ ЛОКТЕВОГО СУСТАВА

*УЗ «6-я городская клиническая больница» г. Минска¹,
Белорусский государственный медицинский университет²*

Приведен собственный опыт лечения оскольчатых внутрисуставных переломов дистального эпиметафиза плечевой кости у взрослых.

Несмотря на высокий уровень развития современной медицины, на сегодняшний день в литературе отсутствует полное единство взглядов на способы лечения

оскольчатых внутрисуставных переломов дистального эпиметафиза плечевой кости у взрослых [1, 2, 3, 4, 7, 13, 15]. Это обусловлено значительным процентом неудовлетвори-

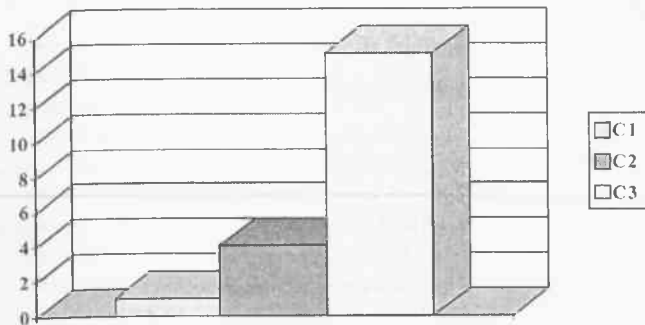


Диаграмма 1. Количество пациентов с переломами типа C1, C2, C3 (по классификации Muller et al., 1985)

тельных функциональных исходов лечения данной патологии. В современной травматологии всё большее число специалистов отдаёт предпочтение оперативным методам лечения вышеуказанных травм вне зависимости от возраста пациента и тяжести костных повреждений [8, 9, 10, 11, 13].

Несмотря на необходимость дополнительной значительной хирургической агрессии в отношении локтевого сустава, включая внутрисуставную остеотомию локтевого отростка для доступа к перелому плечевой кости, и другие интраоперационные повреждения тканей, результаты хирургического лечения значительно превосходят результаты лечения данной патологии консервативными методами [6, 11, 12, 14]. Одними из основных требований к лечению данных внутрисуставных переломов и факторами, оказывающими решающее влияние как на сращение данных переломов, так и на последующую функцию локтевого сустава, являются идеальная анатомичная репозиция отломков и противодействие силам, направленным на смещение отломков до их сращения (в том числе и постоянное воздействие на отломки крепящихся к ним сухожилий мышц). К сожалению, стабильный остеосинтез данной категории переломов при их многооскольчатом характере и близости к суставной щели возможен далеко не всегда. Ранняя функция сустава неизбежно приводит в таких случаях к вторичным смещениям отломков и, в конечном счёте, к потере функции локтевого сустава, нивелируя усилия хирурга при проведении операции и ставя под сомнение целесообразность проведенной значительной дополнительной хирургической агрессии.

Сухожилия, крепящиеся в области надмыщелков плечевой кости, вовлечённые в травматический процесс и теряющие свою эластичность, наряду с другими факторами, участвуют в формировании тугоподвижности локтевого сустава после перенесённой травмы. Это приводит к увеличению взаимной компрессии суставных поверхностей при разработке формирующихся посттравматических контрактур, что негативно сказывается как на устойчивости костных отломков к вторичному смещению в раннем послеоперационном периоде, так и на восстановлении функции сустава в последующем периоде реабилитации.

Всё вышеперечисленное подтолкнуло нас к поиску решений следующих задач:

- 1) обеспечение лучших условий для анатомичной репозиции костных отломков при хирургическом лечении многооскольчатых внутрисуставных переломов дистального эпиметафиза плечевой кости, а также для последующего остеосинтеза;
- 2) снижение сил, направленных на смещение отломков плечевой кости до их сращения;
- 3) создание декомпрессии локтевого сустава.

Все сухожилия мышц, крепящихся к надмыщелкам плечевой кости, имеют дополнительные точки крепления: фасция, межмышечные перегородки, капсула сустава и другие. В случае полной дезинсерции этих сухожилий от костных точек крепления, благодаря дополнительным вышеперечисленным точкам крепления, значительной миграции сухожилий относительно материнского места крепления не происходит. Кроме того, основной способ питания многочисленных внутрисуставных костных отломков дистального эпиметафиза плечевой кости – диффузный. Таким образом, мы сочли возможным дополнить ход операции по открытой репозиции и остеосинтезу дистального эпиметафиза плечевой кости дезинсерцией сухожилий мышц от надмыщелков плечевой кости.

После проведения остеосинтеза, мы дополнительно подшиваем вышеуказанные сухожилия к фасции и капсульно-связочному аппарату локтевого сустава дистальнее до 1 см (кпереди и книзу относительно материнского места крепления) с целью обеспечения декомпрессии локтевого сустава.

Материал и методы

Нами изучены отдалённые результаты оперативного лечения двадцати взрослых пациентов, лечившихся во втором травматологическом отделении городской больницы скорой медицинской помощи города Минска в период с ноября 2000 года по апрель 2005 года с оскольчатыми внутрисуставными переломами дистального эпиметафиза плечевой кости (по классификации Muller et al. - тип C). Из них один был классифицирован как тип C1, четыре – как тип C2, пятнадцать – как тип C3 (см. диаграмму №1).

Возраст пациентов составил от 18 до 80 лет, средний возраст пациентов – 44 года. Правых локтевых суставов оперировано три, левых – семнадцать. Мужчин было шесть, женщин – четырнадцать. Один перелом был открытым, девятнадцать – закрытыми. По механизму травмы: три перелома получены в результате падения с высоты, два перелома – в результате дорожно-транспортного происшествия, один – в результате сдавления области локтевого сустава тридцатитонным прессом на производстве. Четырнадцать пациентов получили травму при падении на улице или в быту. Пациентка с открытым переломом была прооперирована в день обращения, остальные пострадавшие оперированы в сроки от двух до семнадцати дней с момента травмы. Девятнадцать пациентов оперированы под проводниковой анестезией, один – под общей анестезией. Артериальный жгут не использовался ни в одном случае. Все пациенты были оперированы по следующей методике.

Положение пациента на спине. Оперируемая верхняя конечность укладывалась на пациента на уровне нижней части грудной клетки. Из заднего доступа после выделения локтевого нерва производилась остеотомия локтевого отростка. Вместе с трехглавой мышцей плеча локтевой отросток отводился проксимально. После обнажения места перелома производилась дезинсерция сухожилий мышц от надмыщелков плечевой кости с прошиванием сухожилий. В связи с многооскольчатым характером переломов, остеосинтез производился спицами (15 случаев) или спицами в комбинации с шурупами (5 случаев). Остеосинтез локтевого отростка производился шурупом (15 случаев) либо по Веберу (5 случаев). Затем производилось подшивание прошитых ранее сухожилий, подвергнутых дезинсерции, к фасции и капсульно-связочному аппарату локтевого сустава дистальнее до 1 см (кпереди и книзу относительно материн-

ского места крепления). Чрезкостный шов данных сухожилий после дезинсерции при остеосинтезе многооскольчатых нестабильных внутрисуставных переломов дистального эпиметафиза плечевой кости мы не производили. Транспозиция локтевого нерва произведена в девяти случаях, одиннадцать случаев – без таковой. Во всех случаях производилась иммобилизация оперированной верхней конечности задней гипсовой шиной либо циркулярной подкладочной гипсовой повязкой до верхней трети плеча.

В послеоперационном периоде возможны пассивные движения в локтевом суставе, однако, как показала практика, приоритетом в данной ситуации должно являться создание условий для сращения перелома, риск вторичного смещения должен быть сведен к минимуму. Иммобилизацию гипсовой повязкой мы использовали, как правило, в течение 4 – 6 недель, в зависимости от характера перелома и степени стабильности отломков.




Рис. 1. Рентгенограммы пациентки Г., 80 лет, при поступлении в клинику 10.05.2001 года




Рис. 2. Интраоперационные рентгенограммы пациентки Г., 80 лет, от 17.05.2001 года




Рис. 3. Рентгенограммы пациентки Г., 80 лет, от 21.08.2001 года перед удалением фиксаторов (3 месяца после остеосинтеза). Полная консолидация переломов

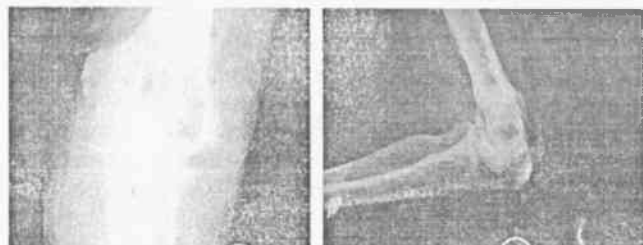


Рис. 4. Рентгенограммы пациентки Г., 86 лет, от 14.03.2008 года (отдалённый результат через 6 лет 10 месяцев после травмы). Отсутствие выраженных рентгенологических признаков посттравматического артроза локтевого сустава

КЛИНИЧЕСКИЙ ПРИМЕР.

Больная Г., 80 лет (№ ИБ 1461-т). Получила травму на улице, упав с опорой на левый локтевой сустав 10.05.2001 года. Диагноз: Закрытый оскольчатый внутрисуставной чрезмыщелковый перелом левой плечевой кости со смещением отломков (рис. 1). На седьмые сутки после травмы (17.05.2001 года) проведена операция – остеотомия локтевого отростка, открытая репозиция отломков плечевой кости, остеосинтез спицами Киршнера с декомпрессией локтевого сустава (по вышеописанной методике), остеосинтез локтевого отростка шурупом, транспозиция локтевого нерва (рис. 2). После операции производилась иммобилизация конечности циркулярной гипсовой повязкой до верхней трети плеча в течение 6 недель с последующей разработкой движений в локтевом суставе. После сращения переломов (рис. 3) 4.09.2001 года (через 3 месяца после остеосинтеза) произведено удаление фиксаторов. На контрольных рентгенограммах через 6 лет 10 месяцев после травмы (рис. 4) – отсутствие выраженных рентгенологических признаков посттравматического артроза локтевого сустава. Достигнут отличный отдалённый функциональный результат лечения: полная амплитуда движений в локтевом суставе (рис.5), отсутствие боли при физической работе, восстановление силы мышц оперированной верхней конечности.

Результаты

В настоящее время существует несколько систем оценки функциональных результатов лечения внутрисуставных переломов дистального эпиметафиза плечевой кости [5, 6, 11]. Строгость критериев оценки в различных системах значительно отличается. Мы использовали в нашем анализе наиболее строгую систему оценки функциональных результатов лечения (Jupiter et al., 1985) [11]. Отличная оценка даётся при ограничении разгибания до 15 градусов и сгибания до 130 градусов; хорошая – при ограничении разгибания до 30 градусов, сгибания до 120 градусов; удовлетворительная оценка – ограничение разгибания до 40 градусов, сгибания до 90 – 120 градусов; плохая оценка – при ограничении разгибания более 40 градусов и сгибания менее 90 градусов. Учитываются также субъективные симптомы и рентгенологические данные для полной оценки результата лечения.

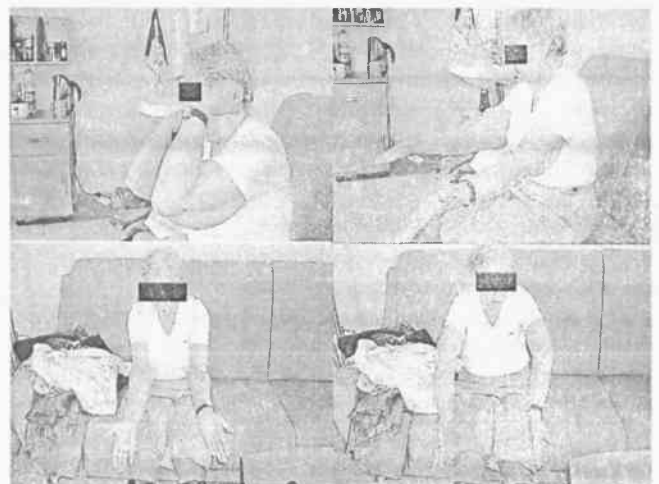


Рис. 5. Пациентка Г., 86 лет, 14 марта 2008 года. Отличный отдалённый функциональный результат лечения (6 лет 10 месяцев после травмы)

Согласно указанной системе оценки, отличные результаты лечения получены у 8 пациентов (40%), хорошие – у 10 пациентов (50%), удовлетворительные – у 2 (10%). Таким образом, отличные и хорошие функциональные результаты лечения были достигнуты в 90% случаев, плохих результатов в изучаемой группе не зафиксировано. Случаев несращения локтевого отростка после остеотомии, инфекционных осложнений и выраженной гетеротопической оссификации области оперированного локтевого сустава не было. Отчасти мы это связываем именно с продлённой гипсовой иммобилизацией до 4 – 6 недель, обеспечивающей покой травмированным тканям области локтевого сустава и оптимальные условия для сращения переломов. Отмечен 1 случай послеоперационной нейропатии локтевого нерва после проведения его транспозиции, что потребовало в последующем невролиза. Удовлетворительный результат отмечен у больного 51 года с переломом типа С3, полученным на производстве в результате сдавления области локтевого сустава тридцатитонным прессом. На контрольных рентгенограммах через 6 лет после травмы отмечается частичный посттравматический аваскулярный некроз фрагмента блока плечевой кости, однако пациент вернулся к тяжёлому физическому труду и никаких жалоб на боль либо снижение трудоспособности не предъявляет. Клинически отмечается ограничение разгибания до 40 градусов при возможности полного сгибания в локтевом суставе. Второй результат, оцененный как «удовлетворительный», зафиксирован у мужчины 53 лет, оперированного по поводу несвежего перелома типа С3 на 17-е сутки после получения травмы. Длительный предоперационный период был обусловлен несвоевременностью обращения пациента в клинику (третьи сутки от момента травмы) и неудовлетворительным состоянием мягких тканей в области предстоящей операции. У данного пациента остаточное ограничение разгибания составило 35 градусов. Других ограничений движений в локтевом суставе у него не выявлено. Никаких жалоб на боль в суставе при тяжёлой физической нагрузке пациент не предъявляет.

При оценке стабильности оперированных локтевых суставов, с учётом проведенной дезинсерции мышц, отмечена полная стабильность локтевых суставов у всех пациентов в отдалённом периоде. Сила мышц оперированной руки восстановлена полностью у всех пациентов, с учётом разницы между доминирующей конечностью и противоположной до 10% (левша – правша).

Следует отметить, что отличный функциональный результат получен и в случае открытого перелома типа С3 у 21-летней пациентки, и в случае перелома типа С3 у самой пожилой пациентки (80 лет) из группы наблюдения, у которых функция локтевого сустава восстановлена практически полностью. У 12 пациентов (60%) на контрольных рентгенограммах в отдалённом периоде отмечаются признаки посттравматического артроза различных стадий, однако выраженного болевого синдрома даже при физической нагрузке больные не отмечают.

Задержки консолидации относительно средних сроков у пациентов из группы наблюдения не наблюдалось, все пациенты вернулись к прежней работе, случаев выхода на инвалидность среди пациентов данной группы не было. Практически все пациенты довольны результатом лечения, учитывая тяжесть полученной ими травмы.

Выводы

1. При отсутствии условий для проведения стабильно-

функционального остеосинтеза при оскольчатых внутрисуставных переломах дистального эпиметафиза плечевой кости комбинация «ситуационного» остеосинтеза отломков плечевой кости спицами (либо спицами и шурупами) в сочетании с предложенным способом декомпрессии локтевого сустава и иммобилизацией до 4 – 6 недель позволила достичь отличных и хороших функциональных результатов лечения у большинства пациентов вне зависимости от возраста и степени костных повреждений.

2. Предложенный способ хирургической декомпрессии локтевого сустава путём дезинсерции мышц от дистального эпиметафиза плечевой кости с последующим подшиванием их к фасции и капсульно-связочному аппарату локтевого сустава дистальнее до 1 см (книзу и впереди относительно материнского места крепления) позволяет:

а) произвести декомпрессию локтевого сустава, что снижает вероятность вторичного смещения отломков в послеоперационном периоде при движениях в суставе, благотворно влияет на восстановление функции локтевого сустава на всём протяжении реабилитационного периода;

б) лишить «рычаговых» свойств сухожилия, прикрепляющиеся к надмыщелкам плечевой кости, в отношении костных отломков, несущих точки крепления мышц. Таким образом, происходит значительное уменьшение сил, направленных на вторичное смещение отломков;

в) технически упростить анатомичную репозицию отломков плечевой кости благодаря их полной мобилизации, что сокращает время операции;

г) расширить возможности хирургической техники в отношении различных видов сложной патологии локтевого сустава.

Литература

1. Валиев, Э. Ю., Маматходжаев, А. Н. Компрессионно-дистракционный остеосинтез при лечении переломов дистального конца плечевой кости // Метод Илизарова – достижения, перспектива развития. Материалы Всероссийской научно-практической конференции с участием иностранных специалистов, посвящённой памяти заслуженного деятеля науки Российской Федерации, академика РАМ, профессора Г. А. Илизарова. Курган, 1993. С. 98 – 100.
2. Каллаев, Т. Н., Каллаев, Н. О. Биомеханическое обоснование компрессионного остеосинтеза при около- и внутрисуставных переломах // Вестник травматологии и ортопедии им. Приорова. 2002. № 1. С. 44 – 48.
3. Копысова, В. А., Каплун, В. А. Внутренний напряжённый остеосинтез дистального сегмента плечевой кости фиксаторами с памятью формы: методические рекомендации. Новокузнецк, 2000. 10 с.
4. Чернышов, А. А., Наттуветти, Р. Р. «Лечение переломов дистального отдела плечевой кости и их последствий на основе биомеханической концепции фиксации отломков методом чрескостного остеосинтеза» // Научная конференция «Современные технологии в травматологии и ортопедии». М., 25-26 марта 1999, с. 38.
5. Aitken and Rorabeck (Aitken GK, Rorabeck CH. Distal humerus fractures in the adults. Clin Orthop 1986 ;207:191-7).
6. Caja, V.L., Moroni, A., Vendemia, V., Sabato, C., Zinghi, G. Surgical treatment of bicondylar fractures of the distal humerus. Injury 1994; 25:433-8).
7. Gambirasio, R., Riand, N., Stern, R. et al. Total elbow replacement for complex fractures of the distal humerus. An option for the elderly patient. J Bone Joint Surg Br 2001;83B:974 – 978.

☆ Оригинальные научные статьи

8. *Gupta, R.* Intercondylar fractures of the distal humerus in adults. *Injury* 1996;27:569-72.

9. *Helfet, D.L., Schmeling, G.J.* Bicondylar intraarticular fractures of the distal humerus in adults. *Clin Orthop.* 1993;292:26 – 36.

10. *John, H., Rosso, R., Neff, U. et al.* Operative treatment of distal humeral fractures in the elderly. *J Bone Joint Surg Br* 1994;76B: 793 – 796.

11. *Jupiter, J.B., Neff, U., Horzach, P., Allgover, M.* Intercondylar fractures of the humerus: an operative approach. *J Bone Joint Surg Am* 1985; 67: 226-239).

12. *Letsch, R., Schmit Neeuerburg, K.P., Sturmer, K.M., Walz, M.* Intraarticular fractures of the distal humerus. Surgical treatment and results. *Clin Orthop* 1989;241:238-44.

13. *Muller, M.E., Allgower, M., Schneider, R., Willenegger, H.* Manual of internal fixation: techniques recommended by the AO Group. 2nd ed. Berlin, etc: Springer-Verlag, 1979.

14. *Noack, W., Kreuzsch-Brinker, R., Trepte, C.T.* Indications and results of the surgical treatment of distal intraarticular humeral fractures in the elderly. *Z Orthop* 1987;125:233 – 238.

15. *Ring, D., Jupiter, J.B., Toh, S.* Salvage of contaminated fractures of the distal humerus with thin wire external fixation. *Clin Orthop* 1999;359:203-8.