

ХРОНИЧЕСКАЯ ДУОДЕНАЛЬНАЯ НЕПРОХОДИМОСТЬ В СОЧЕТАНИИ С ЯЗВЕННОЙ БОЛЕЗНЬЮ ЖЕЛУДКА И 12-ПЕРСТНОЙ КИШКИ

¹УО «Гродненский государственный медицинский университет»,

²ГУ «1134 Военный медицинский центр ВС РБ»

Хроническая дуоденальная непроходимость (ХДН) часто является причиной заболеваний органов гепатопанкреатодуоденальной зоны и, как правило на первый план выходят клинические симптомы этих заболеваний, затушевывая клинические симптомы ХДН. На первый же план клинические симптомы выходят уже при наличии суб- и декомпенсированных форм ХДН в более зрелом возрасте. Учитывая это, стоит более строго подходить к отбору призывников в ряды вооруженных сил, особенно длительно страдающих язвенной болезнью, хроническим гастритом, хроническим холециститом и панкреатитом, т.к. причиной их может быть врожденная патология развития, приведшая к хроническому нарушению дуоденальной проходимости.

Хроническая дуоденальная непроходимость (ХДН) известна давно. Она отличается полиморфностью клинического течения, сложностью диагностики и лечения.

Большинство авторов сходятся во мнении, что при доброкачественных заболеваниях желудка, 12-перстной кишки, желчевыводящих путей и поджелудочной железы у 73,3% больных отмечается хроническое нарушение дуоденальной проходимости, причем у 31,7% случаев органического характера (артериомезентериальная компрессия ДПК (76%), частота деформации дуоденоюнального перехода составила 20%, остальных механических причин- 4%) или функционального (41,6%) (при долихосигме, хроническом спастическом колите, сопровождающемся недостаточностью илеоцекального клапана). По мнению ряда авторов, среди механических факторов ведущим является артериомезентериальная компрессия ДПК (76%), частота деформации дуоденоюнального перехода составила 20%, остальных механических причин – 4% [1,4,5,6,7].

Трудно провести четкую грань между функциональным

и механическим генезом ХДН, так как при первом из них с учетом определенного срока длительности может присоединиться и второй

Условия для артериомезентериальной компрессии возникают при отхождении верхней брыжеечной артерии от брюшной части аорты под углом менее 25°, артериомезентериальном расстоянии 1,5 см, магистральном типе ветвления верхней брыжеечной артерии [4,5,6].

Артериомезентериальная непроходимость вызывается сдавлением нижней горизонтальной части 12-перстной кишки корнем натянутой брыжейки вместе с верхней брыжеечной артерией на почве висцероптоза. С развитием при этом расширения и атонии желудка, длинной мезаколон, вялости брюшной стенки, подвижности и опущенности правой половины ободочной кишки, грыжи Трейтца, а также давления опущенной и подвижной правой почки.

Диагностика ХДН сложна из-за многообразия клинических проявлений, и, в частности, это объясняется полиэтиологичностью развития патологического процесса с вовлечением в него различных органов и систем.

☆ Оригинальные научные статьи

Вначале хроническая дуоденальная непроходимость обостряется компенсированной за счет гипертрофии стенки и усиления перистальтики 12-перстной кишки, что способствует преодолению препятствия. По мере развития состояния декомпенсации двигательной функции кишки она постепенно угасает, наступает расширение ее с длительной задержкой содержимого.

Основными рентгенологическими признаками нарушения моторно-эвакуаторной функции 12-перстной кишки являются:

- 1) задержка контрастной массы в ней от 4 и более минут;
- 2) наличие маятникообразных и антиперистальтических сокращений;
- 3) расширение кишки 3-5 см и более.

При фиброгастроскопическом исследовании придается значение: содержанию желудка (желчь), размерам его (расширение), состоянию слизистой (атрофия), состоянию привратника (зияние), недостаточности кардии с рефлюксом в пищевод, дуодено-гастральному рефлюксу, наличию желчи натеощак в желудке, стенозированию в местах наличия сфинктеров, активным антиперистальтическим движениям [3, 4, 5].

В зависимости от клинического течения подразделяют ХДН на 3 стадии: компенсированную, субкомпенсированную и декомпенсированную. Эти данные не претерпели больших изменений, но понятие о ХДН более расширилось, появились другие характерологические черты ее в виде клинически выделенных форм [2, 3, 4, 5].

Для диагностики ХДН используется кроме клинических проявлений в виде симптоматики ее и инструментальные методы исследования, начиная от традиционных рентгеноскопии, релаксационной дуоденографии, гастродуоденоскопии до специальных и оригинальных методик ультразвукового исследования, радиологической оценки эвакуации и многоканальной ионоанометрии. Интересно предложение использования ультразвукового исследования вместо довольно травматичной мезентерикографии по Сельдингеру для диагностики артериомезентериальной компрессии 12-перстной кишки. Важное значение придается определению внутридуоденального давления [1,3,5].

Подтверждением ХДН во время операции является расширение 12-перстной кишки до 4 см и более, истончение стенки ее, пролабирование нижнегоризонтальной ветви ее через брыжейку поперечно-ободочной кишки.

При механической дуоденальной непроходимости показано преимущественно оперативное лечение, а при функциональной соматогенной-начинается лечение с консервативного и при неэффективности его прибегают к хирургическому. Что же касается функциональной психопатической дуоденальной непроходимости, то при ней показано преимущественно консервативное лечение [1,4,5,7].

Сложилось 2 типа оперативных вмешательств при ХДН:

- 1) с сохранением дуоденального пассажа пищи;
- 2) выключения дуоденального пассажа пищи.

Оперативные вмешательства с сохранением пассажа пищи по 12-перстной кишке подразделяются на 2 вида:

- 1) дренирование 12-перстной кишки с целью создания дополнительного отвода содержимого ее в тощую кишку;
- 2) устранение препятствий, которые замедляют про-

движение содержимого из 12-перстной кишки в дистальные отделы кишечника.

В первом случае это – дуоденоюностомия, успех при которой в основном неудовлетворительный или неполный.

Длительное время пытаются корригировать ХДН путем рассечения спаек, сращений, устранения перегибов в области 12-перстной кишки по Strong E. K. (1958). Разработаны технические приемы оперативных вмешательств при рассечении связки Трейтца, изучены ближайшие и отдаленные результаты. Однако полного удовлетворения не отмечается. По-видимому, это связано с выбором показаний к оперативному вмешательству, многообразием причинных факторов, как ведущих к возникновению ХДН, так и присоединившихся со стороны вовлеченных в патологический процесс органов гепатопанкреатодуоденальной зоны, а также психозомоциональной сферы.

При артериомезентериальной непроходимости используется операция по В. Robinson, заключающаяся в рассечении нисходящей ветви 12-перстной кишки и наложении энтеро-энтероанастомоза впереди верхней брыжечной артерии. Из-за сложности выполнения и осложнений она не получила широкого распространения.

При ХДН и ее осложнениях типа язвы 12-перстной кишки или желудка производилась окклюзия привратника с наложением гастроэнтероанастомоза. Данная методика не получила широкого распространения. Справедливой критике подвергается резекция желудка по Бильрот-2 – Гофмейстеру-Финстереру, широко распространенная в нашей стране. Эта операция, выполненная при ХДН, в раннем послеоперационном периоде чревата развитием недостаточности дуоденальной культи, а в поздние сроки синдрома приводящей петли и тяжелого рефлюкс-гастрита [4].

В последнее время многие склоняются к резекции желудка, при этом предпочтение отдается модификации гастроэнтероанастомоза с использованием изолированной петли тощей кишки по Ру. Однако по данным ряда авторов и при этом типе резекции отмечается неадекватное дренирование 12-перстной кишки и они предлагают в дополнение к резекции в модификации Ру производить рассечение связки Трейтца с низведением дуоденоюнального перехода или дополнять резекцию желудка дуоденоэнтеростомией.

В случае тотального органического поражения 12-перстной кишки отдается предпочтение двухстороннего выключения 12-перстной кишки по методике Ступина-Нестеренко [4]. При сохранении моторно-эвакуаторной функции желудка предпочтение должно отдаваться операциям с сохранением пилорического жома: операция Дее Местер и проксимальной дуоденоюностомии [2,4,5].

Показательным примером проявлений хронической дуоденальной непроходимости (причина-артериомезентериальная компрессия) в сочетании с язвенной болезнью 12-перстной кишки является следующий представленный случай лечения больного «С»:

История болезни №2808 военнослужащего «С», 1987 года рождения, призванного 07.2006 г. в пограничные войска.

Считает себя больным с 12 лет, когда периодически стали беспокоить боли в эпигастриальной области. Наблюдался по месту жительства у терапевта по поводу хронического гастрита. Обострения носили сезонный характер.

Стационарно не обследовался и не лечился. ФГДС не делал до 2004 года. Ухудшение самочувствия отмечает в последние два года, когда в 2004 году участились боли в эпигастрии, после физической нагрузки, появилась тяжесть в желудке после приёма пищи, частая рвота съеденной пищей. Обследован амбулаторно по месту жительства. Диагноз: хронический гастрит. Стационарно не лечился.

Весной 2005 года на фоне болей в эпигастрии появилась резкая слабость. Доставлен в районную больницу г. Горки Могилёвской области. Выполнена контрольная ФГДС, выставлен диагноз: хронический гастрит. Назначено амбулаторное лечение (со слов больного проводилась инфузионная терапия). Отмечает улучшение. На призывной комиссии жалоб на состояние здоровья не предъявлял, обследован не был.

После призыва в армию, в июле 2006 года, в связи с увеличением физических нагрузок, изменением режима питания, и присутствием психоэмоциональных нагрузок отмечает появление периодических болей в эпигастриальной области. За медицинской помощью не обращался, продолжал выполнять обязанности военной службы в полном объёме.

3.10.2006 г. на фоне ноющих болей в эпигастрии, около 6.30 часов появилась резкая слабость, головокружение, которые (со слов больного) через несколько минут самостоятельно прошли. За медицинской помощью не обратился. Вечером 03.10.2006 г. была двукратная рвота съеденной пищей и жидкий дёгтеобразный стул. Сохранялась слабость и бледность кожных покровов. За медицинской помощью обратился 04.10.2006 г. около 9.00 часов. В ГУ «1134 ВМЦ ВС РБ» доставлен 05.10.2006 г. Выполнена ФГДС: в желудке повышенное количество секреторной жидкости, желчи. Слизистая бледно-розовая, отёчная. Привратник деформирован. Просвет луковицы 12-п. кишки, сужен, деформирован, воздухом не расправляется. Через зону сужения видно дно язвенного дефекта, покрытая фибрином. Края язвы, из-за деформации луковицы 12-п. кишки не попадают в поле зрения. О размерах язвы судить трудно. Провести зонд через зону сужения не удаётся. Заключение: Язва луковицы 12-п. кишки. Бульбит. Рубцово-язвенная деформация привратника и луковицы 12-п. кишки. Субкомпенсированный стеноз луковицы 12-п. кишки. Хронический гастрит.

Общие клинические анализы крови (гемоглобин 80 г/л, эритроциты $2,63 \times 10^{12}$). Больной госпитализирован, помещён в отделение анестезиологии и реанимации с диагнозом: язва луковицы 12-перстной кишки, хроническая форма, рецидивирующее течение, осложнённая состоявшимся кровотечением. Субкомпенсированный стеноз привратника и луковицы 12-перстной кишки.

Проводилась комплексное консервативное лечение. После проведенной терапии состояние больного стабилизировалось, показатели крови улучшились. Для дальней-

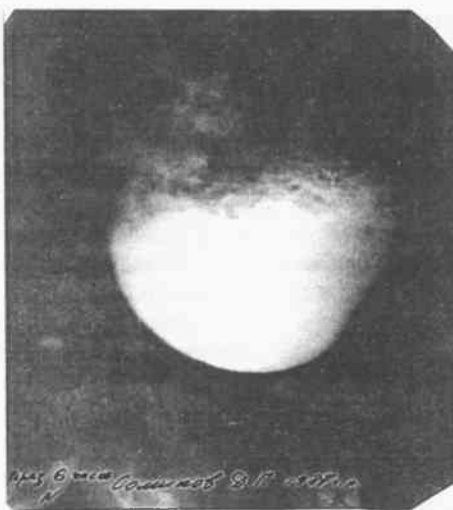

Рис. 1 Расширение желудка с контрастной взвесью через 6 часов

шего лечения и обследования переведен в терапевтическое отделение, назначена противоязвенная терапия. При контрольной ФГДС на фоне лечения – без динамики. 11.10.2006 г. больному выполнена рентгеноскопия желудка: желудок увеличен в размерах. Рельеф слизистой сохранён (рис.1).

За время рентгеноскопического исследования перистальтической волны не наблюдалось. Луковица 12-п. кишки расширена. Нисходящая часть 12-п. кишки расширена до 6,5 см. здесь же определяется уровень контрастной взвеси в средней трети (рис. 2). В ниже-горизонтальной части 12-п. кишки определяется задержка бариевой взвеси (симптом «стоп-контраст») (рис.3). При отсроченной рентгеноскопии через шесть часов определяется наличие контраста в желудке. Заключение: Рентгенологические признаки

хронической артериомезентериальной компрессии 12-п. кишки.

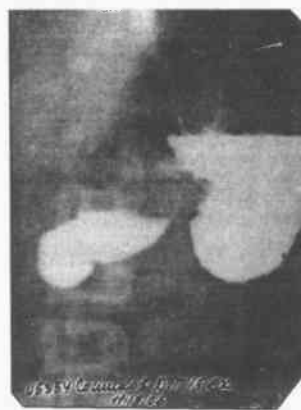


Рис. 2. Уровень контрастной массы с уровнем в нисходящей части 12-перстной кишки

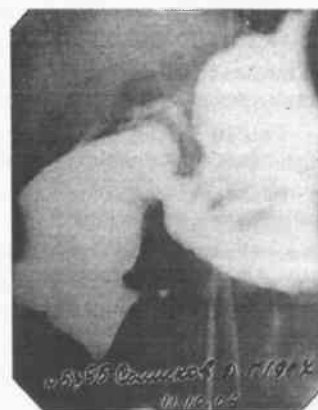

Рис. 3. В ниже-горизонтальной части определяется линейная компрессия кишки артериомезентериальными сосудами

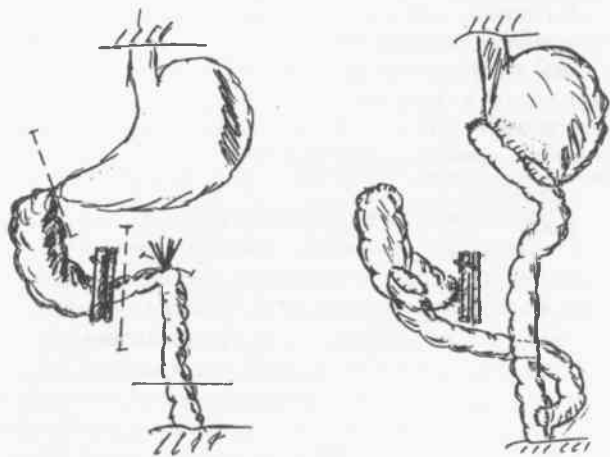


Рис. 4, 5. Двухстороннее выключение 12-перстной кишки из пассажа пищи с резекцией 2/3 желудка по Ру-Габереру с дуоденоеюноанастомозом «бок в конец»

☆ Оригинальные научные статьи

Учитывая вышеизложенное больному выставлен диагноз: Хроническая дуоденальная непроходимость, стадия декомпенсации. Хроническая язва луковицы 12-перстной кишки осложненная кровотечением. Субкомпенсированный стеноз привратника.

Больному предложено оперативное лечение. Проведена беседа с родственниками и больным об объеме оперативного вмешательства, согласие получено.

19.10.2006 г. больному выполнена операция – лапаротомия. При ревизии: желудок значительно увеличен в размере, стенка утолщена. В пилорическом отделе выраженная рубцовая деформация, спаечный процесс с сужением до 0,5 см и распространением инфильтрации на поджелудочную железу и гепатодуоденальную связку. 12-п. кишка резко расширена до 5 см, больше в нижне-горизонтальной части, стенка её утолщена, «мясистая». После выделения нижне-горизонтальной части на ней определяется бороздка от длительного давления артериомезентериальных сосудов. Дальше 12-перстная кишка не изменена, стенка обычная до 3,5 см шириной. Учитывая имеющиеся находки дооперационный диагноз у больного подтвержден. Выявлена дополнительно пенетрация хронической язвы в поджелудочную железу и гепатодуоденальную связку. Больному произведена резекция двух третей желудка по Ру-Габереру, двухстороннее выключение 12-п. кишки из пассажа пищи, с дуоденоюноанастомозом «бок в конец» (рис. 4,5).

Ранний послеоперационный период протекал без осложнений, швы сняты на 8-е сутки. Выписан в удовлетворительном состоянии.

Выводы

1. В этиопатогенезе гастрических изменений, вплоть до язвообразования желудка и 12-перстной кишки, имеет немаловажное значение хроническая дуоденальная непроходимость.

2. Хроническая дуоденальная непроходимость часто

является причиной заболеваний органов гепатопанкреатодуоденальной зоны и как правило на первый план выходят клинические симптомы этих заболеваний, затушевы-мая клинические симптомы ХДН. На первый же план клинические симптомы выходят уже при наличии суб-и декомпенсированных форм ХДН в более зрелом возрасте. Учитывая это, стоит более строго подходить к отбору призывников в ряды вооруженных сил, особенно длительно страдающих язвенной болезнью, хроническим гастритом, хроническим холециститом и панкреатитом, т.к. причиной их может быть врожденная патология развития, приведшая к хроническому нарушению дуоденальной проходимости.

3. При хирургических вмешательствах по поводу язвенной болезни желудка и 12-перстной кишки, сочетающихся с хронической дуоденальной непроходимостью, одновременно осуществляется и ее коррекция. При этом наиболее адекватной является операция резекция желудка с гастроэнтероанастомозом по Ру, выключаящая 12-перстную кишку из пищевода.

Литература

1. Витебский, Я.Д., Матвиенко М.Е., Бернашвили З.А. Хроническая дуоденальная непроходимость у больных язвенной болезнью 12-перстной кишки // Сов. медицина.-1980.-№ 12.-С. 31-34.
2. Горбашко, А.И., Михайлов А.П., Симанькова А.И. и др. Показания к применению и технические особенности резекции желудка по способу Ру // Вестн. Хирургии.-1992.-№ 4.-С. 7-15.
3. Зайцев, В.Т., Пеев Б.И., Лагода А.Е. и др. Хирургическое лечение больных с осложненной язвенной болезнью 12-перстной кишки сочетающейся с дуоденостазом // Клин. хирургия.-1993.-№ 3.-С. 12-14.
4. Нестеренко, А.Ю., Ступин В.А. Хроническая дуоденальная непроходимость.-Москва: М.-1990.-182с.
5. Панцирев, Ю.М., Чернякевич С.А., Никитина М.В. Значение нарушений дуоденальной проходимости в хирургии пилородуоденальных язв// Хирургия.-1985.-№ 2.-С. 10-14.
6. Рычагов, Г.П., Загорельская В.М. Артерио-мезентериальная компрессия в сочетании с дуоденальной язвой // Труды Всесоюзного общества гастроэнтерологов.-Рига.-1977.-С. 21-23.
7. Lawson, H.H. Gastric ulcerations occurring Wihir an are of chronic mucosae reaction // Am. J. Surgery.-1977.-V 15.-P.13-16.