


**МИНИСТЕРСТВО ЗДРАВООХРАНЕНИЯ РЕСПУБЛИКИ БЕЛАРУСЬ  
УЧРЕЖДЕНИЕ ОБРАЗОВАНИЯ  
«БЕЛОРУССКИЙ ГОСУДАРСТВЕННЫЙ МЕДИЦИНСКИЙ  
УНИВЕРСИТЕТ»**

**УТВЕРЖДАЮ**

Заведующий кафедрой  
ортопедической стоматологии и  
ортодонтии



Я.И.Тимчук

Протокол заседания кафедры № 6  
от 24.11. 2025\_

**МЕТОДИЧЕСКИЕ РЕКОМЕНДАЦИИ**  
для проведения практических занятий по учебной дисциплине  
**«СЪЕМНОЕ ПРОТЕЗИРОВАНИЕ»**

**Тема: Ортопедическое лечение дефектов зубных рядов съемными  
протезами (4 курс 8 семестр)**

Для специальности: **1-79 01 07 «Стоматология»**

**Общее время занятий: 160 часов**

Обсуждено на заседании кафедры  
ортопедической стоматологии и  
ортодонтии  
(протокол №\_\_6\_\_ от 24.11.2025)

## УТВЕРЖДАЮ

Заведующий кафедрой  
ортопедической стоматологии и  
ортодонтии



Я.И.Тимчук

Протокол заседания кафедры № 6  
от 24.11. 2025

### **Тематический план практических занятий по дисциплине «Съемное протезирование» для студентов 4 курса 8 семестра**

1. Полная адентия (ПА)

*Оказание неотложной помощи на стоматологическом приеме при обмороке, гипертоническом кризе и анафилактическом шоке. Постановка диагноза «полная адентия» в соответствии с клиническим протоколом*

2. Протезирование при полной адентии (ПА)

*Постановка диагноза «полная адентия» в соответствии с клиническим протоколом*

3. Методы фиксации и стабилизации полных съемных пластиночных протезов. Применение систем дентальных имплантатов при протезировании пациентов с полной адентией

*Определение границ индивидуальной ложки*

4. Анатомические оттиски. Индивидуальные ложки. Припасовка индивидуальных ложек по методике Гербста. Получение функциональных оттисков *Припасовка индивидуальной ложки на верхнюю и нижнюю челюсти с использованием проб Гербста, получение функционального оттиска с верхней и нижней челюстей*

5. Отливка моделей и изготовление восковых базисов с окклюзионными валиками. Определение центрального соотношения челюстей при полной адентии *Изготовление воскового базиса с прикусным валиком на верхнюю и нижнюю челюсти*

6. Законы артикуляции. Конструирование зубных рядов при полном отсутствии зубов

*Определение и фиксация центрального соотношения челюстей анатомо-физиологическим методом, нанесение ориентиров*

7. Проверка конструкции полных съемных пластиночных протезов. Ошибки при определении центрального соотношения челюстей

*Проверка конструкции восковых репродукций полных съемных пластиночных протезов*

8. Припасовка и наложение пластиночных протезов при полной адентии. Правила пользования и коррекция съемных протезов

*Припасовка и наложение полных съемных пластиночных протезов на верхнюю и нижнюю челюсти*

9. Ортопедическое лечение пациентов с полной адентией одной челюсти. Повторное протезирование при полной адентии

*Выполнение коррекции съемного протеза*

10. Болезни периодонта, классификация, методы обследования, дифференциальная диагностика

*Интерпретация данных обследования пациентов с болезнями периодонта*

11. Роль окклюзионной травмы в развитии болезней периодонта. Особенности ортодонтического лечения аномалий зубочелюстной системы в сформированном прикусе при болезнях периодонта

*Интерпретация данных обследования пациентов с болезнями периодонта*

12. Показания к временному шинированию при болезнях периодонта. Виды и характеристика временных шин

*Определение показаний к временному шинированию зубов. Выбор конструкции*

13. Показания к удалению зубов при болезнях периодонта. Постоянное шинирование при болезнях периодонта

*Определение показаний к постоянному шинированию зубов. Выбор конструкции*

Лекции – 8 (12 ч.)


Практические занятия – 78 ч.

Всего часов – 138ч.

Итоговая аттестация - экзамен

## **УТВЕРЖДАЮ**

Заведующий кафедрой  
ортопедической стоматологии и  
ортодонтии



Я.И.Тимчук

Протокол заседания кафедры № 6  
от 24.11. 2025\_

### **Тематический план лекций по дисциплине «Съемное протезирование» для студентов 4 курса 8 семестра**

1. Полная адентия. Обследование и постановка диагноза
2. Методы фиксации и стабилизации полных съемных пластиночных протезов. Границы базисов полных съемных пластиночных протезов
3. Припасовка индивидуальных ложек и получение функциональных слепков. Методика определения центрального соотношения челюстей
4. Законы артикуляции. Методы постановки искусственных зубов
5. Проверка конструкции протезов, возможные ошибки и осложнения. Методы их исправления
6. Припасовка и наложение ПСПП. Адаптация пациентов к зубным протезам. Перебазировка и починка полных съемных пластиночных протезов
7. Болезни периодонта. Методы обследования. Классификации болезней периодонта. Резервные силы периодонта и их изменения в связи с потерей костной ткани. Оклюзионная травма и профилактика перегрузки периодонта
8. Показания к временному и постоянному шинированию при болезнях периодонта. Виды стабилизации. Показания к применению съемных и несъемных шин, их характеристики и конструктивные элементы

Лекции – 8 (12 ч.)

Практические занятия – 78 ч.

Всего часов – 138ч.

Итоговая аттестация - экзамен

УО «БЕЛОРУССКИЙ ГОСУДАРСТВЕННЫЙ МЕДИЦИНСКИЙ УНИВЕРСИТЕТ»,  
СТОМАТОЛОГИЧЕСКИЙ ФАКУЛЬТЕТ  
**АТТЕСТАЦИОННЫЙ ЛИСТ**  
**ПРАКТИЧЕСКИХ НАВЫКОВ ПО ДИСЦИПЛИНЕ СЪЕМНОЕ ПРОТЕЗИРОВАНИЕ**

Курс **4** Семестр **8** Группа

Фамилия Имя Отчество \_\_\_\_\_

ФИО преподавателя \_\_\_\_\_

ФИО членов аттестационной комиссии \_\_\_\_\_

Дата \_\_\_\_\_

Запланированное усвоение практических навыков	Значение	Отметки о выполнении ("да", "нет")		Комиссия	Количество
		Студент	Преподаватель		
<b>1. Методы исследования и диагностики при лечении пациентов с полной потерей зубов</b>					
1.1. Оформление медицинской и финансовой документации	2				
1.1.1. Анамнез, внешний осмотр пациента, обследование полости рта.	2				
1.1.2. Определение морфологических особенностей твердых и мягких тканей протезного ложа	2				
1.1.3. Определение степени атрофии костной ткани альвеолярных отростков и тела челюстей.	2				
1.1.4. Постановка диагноза «полная адентия» в соответствии с клиническим протоколом	4				
<b>2. Ортопедическое лечение пациентов с полной потерей зубов.</b>					
2.1. Получать анатомические оттиски у пациентов с полной потерей зубов.	2				
2.2. Отливать модели. Определять границы индивидуальных ложек	2				
2.3. Изготавливать индивидуальные ложки из различных материалов (самотвердеющей пластмассы, базисного воска)	5				
2.4. Припасовывать индивидуальные ложки на верхнюю и нижнюю челюсти с использованием проб Гербста.	4				
2.5. Выбирать слепочные материалы для функциональных оттисков в зависимости от типа слизистой оболочки протезного ложа.	3				
2.6. Получать функциональные оттиски с верхней и нижней челюстей.	5				
2.7. Окантовывать функциональные оттиски.	3				
2.8. Отливать модели по функциональным оттискам.	2				
2.9. Изготавливать восковые базисы с прикусными валиками на верхнюю и нижнюю челюсти.	2				
2.10. Определить центральное соотношение челюстей анатомо-физиологическим методом.	5				
2.11. Зафиксировать восковые базисы в положении центрального соотношения челюстей, нанести ориентиры.	4				
2.12. Загипсовать модели в окклюлятор (артикулятор).	2				
2.13. Подобрать искусственные зубы по цвету, форме и размеру.	2				
2.14. Провести проверку конструкции восковых репродукций полных съемных пластиночных протезов.	5				
2.15. Оценить качество готовых полных съемных пластиночных протезов.	3				
2.16. Припасовать и наложить полные съемные пластиночные протезы на верхнюю и нижнюю челюсти, дать рекомендации.	5				
2.17. Провести коррекцию и перебазировку полных съемных пластиночных протезов.	5				
<b>3. Методы исследования и диагностики пациентов с болезнями периодонта:</b>					
3.1 сбор жалоб и анамнеза, внешний осмотр, обследование преддверия и полости рта, прикуса и твердых тканей зубов.	2				
3.2 определение степени подвижности зубов и глубины патологических зубодесневых карманов	2				
3.3 анализ панорамной рентгенограммы	2				

3.4 составление и анализ одонтопародонтограммы	2				
3.5 проведение дифференциальной диагностики заболеваний периодонта	2				
3.6 постановка диагноза и составление плана комплексного лечения заболеваний периодонта	2				
3.7 выбор и обоснование шинирующей конструкции	2				
4. Ортопедическое лечение пациентов с болезнями периодонта:					
4.1 Интерпретация данных обследования пациентов с болезнями периодонта	5				
4.2.Определение показаний к временному шинированию зубов. Выбор конструкции	5				
4.3.Определение показаний к постоянному шинированию зубов. Выбор конструкции	5				

**Сумма баллов**


**Оценка**

Примечание: \_\_\_\_\_

Подписи: \_\_\_\_\_

## УТВЕРЖДАЮ

Заведующий кафедрой  
ортопедической стоматологии и  
ортодонтии



Я.И.Тимчук

Протокол заседания кафедры № 6  
от 24.11. 2025\_

### КРИТЕРИИ ОЦЕНКИ ЗНАНИЙ СТУДЕНТОВ ПО 10-БАЛЬНОЙ ШКАЛЕ

#### **10 баллов – десять:**

- систематизированные, глубокие и полные знания по всем разделам учебной программы по дисциплине «Съемное протезирование», а также **по основным вопросам**, выходящим за ее пределы;
- **точное** использование научной терминологии (в том числе на иностранном языке), стилистически грамотное, логически правильное изложение ответа на вопросы по дисциплине «Съемное протезирование»;
- **безупречное владение** инструментарием для дисциплины «Съемное протезирование», умение его эффективно использовать в постановке и решении научных и профессиональных задач;
- **выраженная способность** самостоятельно и творчески решать сложные проблемы в нестандартной ситуации в дисциплине «Съемное протезирование»;
- **полное и глубокое усвоение основной и дополнительной** литературы, рекомендованной учебной программой по дисциплине «Съемное протезирование»;
- **умение ориентироваться** в теориях, концепциях и направлениях по дисциплине «Съемное протезирование» и давать им критическую оценку, использовать научные достижения других стоматологических дисциплин;
- **творческая самостоятельная работа** на практических, лабораторных занятиях по дисциплине «Съемное протезирование», **активное** участие в групповых обсуждениях, высокий уровень культуры исполнения заданий.

#### **9 баллов – девять:**

- систематизированные, глубокие и полные знания по всем разделам учебной программы по дисциплине «Съемное протезирование»;
- точное использование научной терминологии (в том числе на иностранном языке), стилистически грамотное, логически правильное изложение ответа на вопросы;
- **владение** инструментарием для дисциплины «Съемное протезирование», умение его эффективно использовать в постановке и решении научных и профессиональных задач;
- **способность** самостоятельно и творчески решать сложные проблемы в нестандартной ситуации в рамках учебной программы для дисциплины «Съемное протезирование»;
- **полное усвоение основной и дополнительной** литературы, рекомендованной учебной программой по дисциплине «Съемное протезирование»;
- **умение ориентироваться в основных** теориях, концепциях и направлениях по дисциплине «Съемное протезирование» и давать им критическую оценку;
- **самостоятельная работа** на практических, лабораторных занятиях по дисциплине «Съемное протезирование», **творческое** участие в групповых обсуждениях, высокий уровень культуры исполнения заданий.

#### **8 баллов – восемь:**

- систематизированные, глубокие и полные знания по всем разделам учебной программы по дисциплине «Съемное протезирование»;

- использование научной терминологии (в том числе на иностранном языке), лингвистически и логически правильное изложение ответа на вопросы, умение делать **обоснованные** выводы;

- **владение** инструментарием для дисциплины «Съемное протезирование», умение его использовать в постановке и решении научных и профессиональных задач;

- **способность** самостоятельно решать сложные проблемы в рамках учебной программы по дисциплине «Съемное протезирование»;

- **усвоение основной и дополнительной** литературы, рекомендованной учебной программой по дисциплине «Съемное протезирование»;

- **умение ориентироваться в основных** теориях, концепциях и направлениях по дисциплине «Съемное протезирование» и давать им критическую оценку;

- **самостоятельная работа** на практических, лабораторных занятиях, участие в групповых обсуждениях, высокий уровень культуры исполнения заданий по дисциплине «Съемное протезирование».

#### **7 баллов – семь:**

- систематизированные и полные знания по всем разделам учебной программы по дисциплине «Съемное протезирование»;

- использование научной терминологии, стилистически грамотное, логически правильное изложение ответа на вопросы, умение делать **обоснованные** выводы;

- **владение** инструментарием для дисциплины «Съемное протезирование», умение его использовать в решении учебных и профессиональных задач;

- **свободное владение типовыми решениями** в рамках учебной программы по дисциплине «Съемное протезирование»;

- **усвоение основной и необходимой дополнительной** литературы, рекомендованной учебной программой по дисциплине «Съемное протезирование»;

- **умение ориентироваться в основных** теориях, концепциях и направлениях по дисциплине «Съемное протезирование» и давать им сравнительную оценку;

- **самостоятельная работа** на практических, лабораторных занятиях, участие в групповых обсуждениях, высокий уровень культуры исполнения заданий по дисциплине «Съемное протезирование».

#### **6 баллов – шесть**

- **достаточно** полные и систематизированные знания в объеме учебной программы по дисциплине «Съемное протезирование»;

- использование необходимой научной терминологии, стилистически грамотное, логически правильное изложение ответа на вопросы, умение делать **обоснованные** выводы по дисциплине «Съемное протезирование»;

- **владение** инструментарием для дисциплины «Съемное протезирование», умение его использовать в решении учебных и профессиональных задач;

- **способность** самостоятельно применять типовые решения в рамках учебной программы по дисциплине «Съемное протезирование»;

- **усвоение основной** литературы, рекомендованной учебной программой по дисциплине «Съемное протезирование»;

- **умение ориентироваться в базовых** теориях, концепциях и направлениях по дисциплине «Съемное протезирование» и давать им сравнительную оценку;

- **активная самостоятельная работа** на практических, лабораторных занятиях, **периодическое** участие в групповых обсуждениях, **высокий уровень культуры** исполнения заданий по дисциплине «Съемное протезирование».

#### **5 баллов – пять:**

- достаточные знания в объеме учебной программы по дисциплине «Съемное протезирование»;

- использование научной терминологии, стилистически грамотное, логически правильное изложение ответа на вопросы, умение делать выводы;

- **владение** инструментарием для дисциплины «Съемное протезирование», умение его использовать в решении учебных и профессиональных задач;
- **способность** самостоятельно применять типовые решения в рамках учебной программы по дисциплине «Съемное протезирование»;
- **усвоение основной** литературы, рекомендованной учебной программой по дисциплине «Съемное протезирование»;
- **умение ориентироваться в базовых** теориях, концепциях и направлениях по дисциплине «Съемное протезирование» и давать им сравнительную оценку;
- **самостоятельная работа** на практических, лабораторных занятиях, участие в групповых обсуждениях, **высокий уровень культуры** исполнения заданий по дисциплине «Съемное протезирование».

**4 балла – четыре, ЗАЧТЕНО:**

- достаточный объем знаний в рамках образовательного стандарта;
- **усвоение основной** литературы, рекомендованной учебной программой по дисциплине «Съемное протезирование»;
- использование научной терминологии, стилистическое и логическое изложение ответа на вопросы, умение делать выводы без существенных ошибок по дисциплине «Съемное протезирование»;
- **владение** инструментарием для дисциплины «Съемное протезирование», умение его использовать в решении стандартных (типовых) задач;
- **умение** под руководством преподавателя решать стандартные (типовые) задачи по дисциплине «Съемное протезирование»;
- **умение ориентироваться в основных** теориях, концепциях и направлениях по дисциплине «Съемное протезирование» и давать им оценку;
- **работа** под руководством преподавателя на практических, лабораторных занятиях, допустимый **уровень культуры** исполнения заданий по дисциплине «Съемное протезирование».

**3 балла – три, НЕЗАЧТЕНО:**

- недостаточно полный объем знаний в рамках образовательного стандарта;
- **знание части основной** литературы, рекомендованной учебной программой по дисциплине «Съемное протезирование»;
- использование научной терминологии, изложение ответа на вопрос с существенными лингвистическими и логическими ошибками по дисциплине «Съемное протезирование»;
- **слабое владение** инструментарием для дисциплины «Съемное протезирование», некомпетентность в решении стандартных (типовых) задач;
- **неумение ориентироваться в основных** теориях, концепциях и направлениях по дисциплине «Съемное протезирование»;
- **пассивность** на практических, лабораторных занятиях, низкий **уровень культуры** исполнения заданий по дисциплине «Съемное протезирование».

**Уровень недостаточный для текущей и итоговой аттестации**, допускается повторная текущая аттестация при соответствующей самостоятельной работе студента.

**2 балла – два, НЕЗАЧТЕНО:**

- **фрагментарные знания** в рамках образовательного стандарта;
- **знания отдельных** литературных источников, рекомендованных учебной программой по дисциплине «Съемное протезирование»;
- неумение использовать научную терминологию по дисциплине «Съемное протезирование», наличие в ответе **грубых стилистических и логических ошибок**;
- **пассивность** на практических, лабораторных занятиях, низкий **уровень культуры** исполнения заданий по дисциплине «Съемное протезирование».

**Уровень недостаточный для текущей и итоговой аттестации**, допускается повторная текущая аттестация при значительной самостоятельной работе студента по дисциплине «Съемное протезирование».

**1 балл – один, НЕЗАЧТЕНО:**

- **отсутствие приращения знаний и компетентности** в рамках образовательного стандарта или отказ от ответа;

- **использование запрещенный (несанкционированных) материалов и методов.**

**Студент повторно не аттестуется и представляется к отчислению из высшего учебного заведения.**

**ОБЩЕЕ ВРЕМЯ ЗАНЯТИЯ – 6 академических часов (240 минут).**

**ПЛАН ПРОВЕДЕНИЯ ЗАНЯТИЯ**  
**4 курс, 8 семестр**

<b>№№ п/п</b>	<b>Этапы практического занятия</b>	<b>Время в мин.</b>
1.	Организационный этап	12
2.	Контроль исходного уровня знаний	24
3.	Обучающий этап	48
4.	Отработка практического навыка	96
5.	Контроль уровня усвоения знаний или освоения практического навыка	48
6.	Заключительный этап	12

**Используемые методы и формы обучения**

Линейный (традиционный) метод (лекция, практические занятия);  
активные (интерактивные) методы:  
проблемно-ориентированное обучение PBL (Problem-Based Learning);  
обучение на основе клинического случая CBL (Case-Based)

**Перечень оборудования**

1. Учебное место врача-стоматолога (стол, стул).
2. Стоматологическая установка со светильником и плевательницей.
3. Столик инструментальный, с закрепленным жестким контейнером для отходов класса Б.
4. Стоматологический стул (для врача).
5. Тележка с расходными материалами и контейнерами для утилизации.
6. Раковина.
7. Контейнер для сбора отходов класса А объемом 10 литров.
8. Контейнер для сбора отходов класса Б объемом 10 литров.
9. Набор инструментов в имитации стерильной упаковки (лоток - 1 шт., пинцет стоматологический - 2 шт., зеркало стоматологическое - 1 шт., зонд стоматологический - 1 шт., экскаватор - 1 шт., шпатель - 1 шт., гладилка - 1 шт., зонд угловой - 1 шт.
10. Набор режущих инструментов для препарирования зубов с применением турбинного наконечника.

11. Бумажная палетка для замешивания второго слоя силиконовой массы.
12. Резиновая колба для замешивания слепочных материалов.
13. Шпатель для замешивания слепочных материалов.
14. Зуботехнический шпатель
15. Оттисковые ложки для верхней и нижней челюсти.
16. Скальпель.
17. Ретракционная нить.
18. Силиконовый оттисковый материал.
19. Альгинатный слепочный материал.
20. Гипс.

## **ИНФОРМАЦИОННО-МЕТОДИЧЕСКАЯ ЧАСТЬ**

### **ЛИТЕРАТУРА**

#### **Основная:**

1. Ортопедическая стоматология : учебник. Ч. 1. / Под ред. С.А. Наумовича, С.В. Ивашенко, С.Н. Пархамовича. – Минск : Вышэйшая школа, 2019. – 300 с.
2. Ортопедическая стоматология : учебник. Ч. 2. / С.А. Наумович [и др.]. Под общей ред. С.А. Наумовича, А.С. Борунова, С.С.Наумовича – Минск : Вышэйшая школа, 2020. – 332 с.

#### **Дополнительная:**

3. Алгоритм написания истории болезни в клинике ортопедической стоматологии : учебно-методическое пособие / С.А. Наумович [и др.]. – Минск : БГМУ - 2022. – 52 с.
4. Избирательное шлифовывание зубов при заболеваниях пародонта : учебно-методическое пособие . — Минск : БГМУ, 2020. – 35 с.
5. Определение цвета зубов в клинике ортопедической стоматологии: учебно-методическое пособие / С.А. Наумович [и др.]. – 2-е изд. – Минск : БГМУ, 2020. – 47 с.
6. Ортопедическое лечение полной потери зубов съёмными протезами : учебно-методическое пособие / С.А. Наумович [и др.]. – Минск : БГМУ - 2023. – 92 с.
7. Особенности ортопедического лечения пациентов при хронических заболеваниях слизистой оболочки полости рта : учебно-методическое пособие / С.А. Наумович [и др.]. – Минск : БГМУ, 2019. – 28 с.
8. Пархамович, С. Н. Ортопедические методы реабилитации пациентов с заболеваниями пародонта. Биомеханические основы шинирования зубов : монография / С. Н. Пархамович, С. А Наумович, Ф. Г. Дрик. – Минск : БГМУ, 2018. – 175с.

### **Нормативные правовые акты:**

11. О здравоохранении : Закон Республики Беларусь от 18.06.1993 № 2435–XII : с изм. и доп.

12. Об утверждении клинических протоколов : постановление Министерства Здравоохранения Республики Беларусь 10 августа 2022 г. № 84

13. Об утверждении клинических протоколов : постановление Министерства Здравоохранения Республики Беларусь 11 января 2023 г. № 4

14. О правилах медицинской этики и деонтологии : постановление Министерства здравоохранения Республики Беларусь от 07.08.2018 № 64.

15. О формах и порядке дачи и отзыва согласия на внесение и обработку персональных данных пациента : постановление Министерства здравоохранения Республики Беларусь от 07.06.2021 № 74.

16. Инструкция о порядке подачи кислорода пациенту с помощью назальных канюль или кислородной маски : приказ Министерства здравоохранения Республики Беларусь от 21.09.2021 №1141.

17. Об утверждении Положения об особенностях оказания медицинской помощи с применением телемедицинских технологий : постановление Министерства здравоохранения Республики Беларусь от 28.05.2021 № 65.

18. О порядке оказания неотложной медицинской помощи взрослому населению в условиях стоматологической поликлиники (отделения) : приказ Комитета по здравоохранению Республики Беларусь от 16.06.2017 № 444.

### **Организация самостоятельной работы обучающихся**

Время, отведенное на самостоятельную работу, может использоваться обучающимися на:

- подготовку к лекциям и практическим занятиям;
- подготовку к зачетам и экзаменам по учебной дисциплине;
- изучение тем (вопросов), вынесенных на самостоятельное изучение;
- решение задач;
- выполнение исследовательских и творческих заданий;
- подготовку тематических докладов, рефератов, презентаций;
- выполнение практических заданий;
- конспектирование учебной литературы;
- подготовку отчетов;
- составление обзора научной литературы по заданной теме;
- оформление информационных и демонстрационных материалов (стенды, плакаты, графики, таблицы, газеты и пр.);
- изготовление макетов, лабораторно-учебных пособий;
- составление тематической подборки литературных источников, интернет-источников.

## ЗАНЯТИЕ 1

**Тема:** Полная адентия (ПА).

**Общее время занятия** – 6 академических часов (240 минут).

**Цель занятия:** Научить студентов этиологии, патогенезу и особенностям клинической картины полной адентии; проведению обследования пациентов и постановке диагноза “полная адентия” согласно клиническому протоколу МЗ РБ.

### Задачи занятия:

1. Изучить этиологию полной адентии.
2. Изучить патогенез развития полной адентии.
3. Изучить клиническое проявление полной адентии в полости рта.
4. Изучить методы обследования пациентов с полной адентией.
5. Изучить осложнения, возникающие у пациентов с полной адентией.

**Место проведения занятия** – клиническая база

### Практические навыки, отрабатываемые во время занятия

Обследование пациентов. Заполнение медицинской документации. Оказание неотложной помощи на стоматологическом приеме при обмороке, гипертоническом кризе и анафилактическом шоке. Постановка диагноза “полная адентия” согласно клиническому протоколу МЗ РБ.

Форма контроля практического занятия: собеседование, электронные тесты, решение ситуационных задач

Место выполнения практического навыка – у стоматологического кресла пациента

Критерии оценки практического навыка - согласно оценочному листу (чек-листу) для контроля практических навыков по учебной дисциплине в баллах от 0 до 3

### Требования к исходному уровню знаний

Для полного усвоения темы студенту необходимо повторить:

- из анатомии: анатомическое строение зубов, зубных рядов и челюстей;
- из гистологии: строение слизистой оболочки полости рта;
- из общей стоматологии: новые технологии и современные конструкционные материалы при изготовлении полных съемных протезов;

### КОНТРОЛЬНЫЕ ВОПРОСЫ ИЗ СМЕЖНЫХ ДИСЦИПЛИН

1. Анатомическое строение верхней челюсти.
2. Анатомическое строение нижней челюсти.
3. Мышцы, поднимающие нижнюю челюсть.
4. Мышцы, опускающие нижнюю челюсть.
5. Строение периодонта.
6. Строение слизистой оболочки полости рта.

### КОНТРОЛЬНЫЕ ВОПРОСЫ ПО ТЕМЕ ЗАНЯТИЯ

1. Полная адентия (ПА). Причины, распространенность.
2. Постановка диагноза «полная адентия» в соответствии с клиническим протоколом МЗ РБ.
3. Особенности клинического обследования пациентов с полной адентией.
4. Анатомо-топографические особенности строения беззубой верхней челюсти.
5. Анатомо-топографические особенности строения беззубой нижней челюсти.
6. Функциональные и морфологические изменения, происходящие в зубочелюстной системе при полной потере зубов.

## 7. Механизм развития “старческой прогении”.

**Полная первичная адентия** – заболевание, характеризующееся отсутствием зубов и (или) их зачатков на одной или обеих челюстях, обусловленное генетическими или другими факторами, оказавшими воздействие на плод в процессе его формирования.

**Полная вторичная адентия** – патологический процесс, появляющийся вследствие полной потери всех зубов на одной или обеих челюстях по причине несчастного случая, удаления зубов по медицинским показаниям, болезней периодонта, вследствие развития кариеса и его осложнений.

**Полное отсутствие зубов** (полная адентия (ПА) первичная и вторичная) - шифр по Международной статистической классификации болезней и проблем, связанных со здоровьем, десятого пересмотра (МКБ-10) – *K00.0-Адентия* и *K08.1-Потеря зубов вследствие несчастного случая, удаления или локальной периодонтальной болезни*.

*В данном контексте в медицинской литературе синонимом нозологии "полная адентия" являются термины "полная потеря зубов", либо - "полная вторичная адентия".*

### **ОСНОВНЫМИ МЕТОДАМИ ДИАГНОСТИКИ ЧАСТИЧНОЙ АДЕНТИИ ЯВЛЯЮТСЯ:**

- сбор анамнеза;
- внешний осмотр и пальпация челюстно-лицевой области;
- осмотр полости рта с помощью дополнительных инструментов;
- оценка состояния слизистой оболочки полости рта;
- оценка состояния зубных протезов;
- инструментальное исследование (лучевой метод исследования): ортопантомография челюстей.

### **ДОПОЛНИТЕЛЬНЫМИ МЕТОДАМИ ДИАГНОСТИКИ ЧАСТИЧНОЙ АДЕНТИИ ЯВЛЯЮТСЯ:**

- инструментальные исследования (лучевые методы исследования): КЛКТ челюстно-лицевой области, КЛКТ височно-нижнечелюстных суставов;
- использование аппаратов (лицевая дуга, НР-анализатор, другие) для пространственного ориентирования модели верхней челюсти в артикуляторе и для передачи шарнирной оси вращения нижней челюсти с последующим функциональным анализом зубочелюстной системы;
- функционально-диагностические исследования (функциональные пробы, электромиография);
- выявление и анализ чрезмерных окклюзионных контактов при наличии искусственных зубных протезов (суперконтактов);
- консультация врача-специалиста по медицинским показаниям (врача-стоматолога-хирурга, врача-челюстно-лицевого хирурга, врача-оториноларинголога, врача-эндокринолога, врача-гематолога, врача-кардиолога, врача-гастроэнтеролога, врача-ревматолога, врача-невролога, врача-инфекциониста, врача-аллерголога-иммунолога, врача-рентгенолога, врача клинической лабораторной диагностики, врача-физиотерапевта, врача общей практики, врача-психотерапевта, врача-психиатра-нарколога, других);
- фотографирование для оценки эстетики улыбки и лица, а также анализа зубочелюстной системы.

При диагностике ПА также определяют общесоматическое состояние пациентов, в первую очередь с выявлением патологии, которая может повлиять на выбор метода лечения

(бронхиальная астма, эпилепсия, состояние эндокринной системы, аллергические реакции, другие), и целенаправленно выявляют:

- неадекватное психоэмоциональное состояние пациента;
- острые поражения слизистой оболочки полости рта и красной каймы губ;
- острые воспалительные заболевания органов и тканей рта;
- неудовлетворительное гигиеническое состояние ортопедических конструкций зубных протезов;
- желание лечиться или отказ от лечения.

### **ОСОБЕННОСТИ КЛИНИЧЕСКОГО ОБСЛЕДОВАНИЯ ПРИ ПОЛНОЙ АДЕНТИИ. ОПРЕДЕЛЕНИЕ МОРФОЛОГИЧЕСКИХ ОСОБЕННОСТЕЙ ТКАНЕЙ ПРОТЕЗНОГО ЛОЖА.**

<b>Методы обследования</b>	<b>Методы проведения</b>	<b>Критерии для оценки проведенных исследований</b>
<b>1. Опрос (субъективный метод)</b>	Сбор жалоб, анамнеза заболевания, анамнеза жизни.	Изучить жалобы пациента, его общее состояние, условия жизни, профессиональные условия труда. Выявить причину потери зубов и давность их удаления. Установить - пользовался ли пациент съемными протезами. Оценить состояние ранее изготовленных протезов с точки зрения врача и пациента. В тех случаях, когда пациент протезируется впервые нужно выяснить его осведомленность о протезах.
<b>2. Осмотр - внешний; - осмотр полости рта</b>	Визуальное изучение, инструменты для осмотра: зонд, зубохирургическое зеркало.	<p><b>Внешний осмотр:</b> оценить степень изменений в конфигурации лица. Отметить симметрию лица, наличие или отсутствие рубцов кожных покровов лица, ограничивающих открывания рта, степень уменьшения губ, состояние их красной каймы, степень выраженности носогубных и подбородочных складок, состояние слизистой оболочки в области углов рта, степень снижения высоты нижнего отдела лица. Обратит внимание на степень открывания рта (свободный или затрудненный), характер соотношения челюстей (ортогнатический, прогнатический, прогенический). Отметить особенности речевой артикуляции и произношения звуков, мимику.</p> <p><b>Осмотр полости рта:</b> При осмотре верхней челюсти обращаем внимание на выраженность альвеолярного отростка и направление вестибулярного ската (пологий, отвесной), высоту небного свода (глубокий, средний, плоский), выраженность бугров (высокие, маловыраженные, невыраженные). Отмечаем выраженность турса и топографию его по отношению к линии А, выраженный турс, не резко выраженный широкий турс. На нижней челюсти обращаем внимание на выраженность альвеолярного отростка -</p>

		хорошо выражен; равномерно либо значительно атрофирован; хорошо выражен в области фронтальных зубов и резко атрофирован в области жевательных зубов; резко атрофирован в области фронтальных зубов и хорошо выражен в области жевательных зубов; топографию переходной складки (альвеолярный отросток выступает над уровнем прикрепления мышц; альвеолярный отросток атрофирован до уровня места прикрепления мышц; атрофия тела челюсти ниже места прикрепления мышц; неравномерная атрофия в области жевательных или передних зубов). Отмечаем расположение уздечек, связок, подъязычных слюнных желез и наличие костных выступов, экзостозов.
<b>3. Пальпация</b>		Альвеолярный отросток следует пропальпировать для обнаружения острых выступов и корней, покрытых слизистой оболочкой и неподвижных при осмотре. Определяем сохранность альвеолярного отростка, направление, положение и подвижность складок слизистой оболочки и уздечек. Устанавливаем наличие небного возвышения. Выявляем состояние переходной складки и альвеолярного отростка.
<b>4. Лабораторные исследования</b>	Приборы для определения податливости слизистой оболочки	Определение податливости слизистой оболочки покрывающей твердое небо и альвеолярные отростки. При подозрении на скрытые корни, а также при планировании дентальной имплантации показана рентгенография альвеолярных отростков (ортопантомография и внутриротовая дентальная). Рентгенологическое обследование височно-нижнечелюстного сустава по показаниям. Аксиография.

### СИТУАЦИОННЫЕ ЗАДАЧИ

1. Пациент М., 67 лет обратился в клинику ортопедической стоматологии с жалобами на полное отсутствие зубов. Тактика стоматолога-ортопеда при обращении пациента с полной потерей зубов?

2. Пациент В., 60 лет, обратился в клинику с целью протезирования. Выявлено: нарушение жевания, речи, внешнего эстетического вида, выраженность подбородочных и носогубных складок, полное отсутствие зубов, прогеническое соотношение челюстей. Какие методы обследования применялись? Какие дополнительные методы обследования необходимо провести? Чем обусловлена выраженность носогубных и подбородочных складок? Чем обусловлено “старческое” выражение лица?

3. При обследовании полости рта у пациента с полным отсутствием зубов Д. было отмечено наличие подвижных тяжей слизистой оболочки, расположенных продольно альвеолярного гребня и легко смещающихся, при незначительном прикосновении. Проведите оценку состояния тканей слизистой оболочки протезного ложа.

4. Пациент Х. 68 лет, месяц назад был протезирован полными съемными протезами на обеих челюстях. В настоящее время обратился с жалобами на появление боли под базисом в области зуба 25. При осмотре слизистой оболочки определяется выступающий корень зуба 25 отечная, гиперемированная слизистая оболочка. Укажите допущенную ошибку при обследовании пациента и составлении плана лечения.

## **ЛИТЕРАТУРА**

### **Основная литература:**

1. Лекционный материал.
2. Ортопедическая стоматология: учебник. Ч. 1. / Под ред. С.А. Наумовича, С.В. Ивашенко, С.Н. Пархамовича. – Минск: Вышэйшая школа, 2019. – 300 с.
3. Ортопедическая стоматология: учебник. Ч. 2. / С.А. Наумович [и др.]. Под общей ред. С.А. Наумовича, А.С. Борунова, С.С. Наумовича – Минск: Вышэйшая школа, 2020. – 332 с.

### **Дополнительная литература:**

4. Алгоритм написания истории болезни в клинике ортопедической стоматологии: учебно-методическое пособие / С.А. Наумович [и др.]. – Минск: БГМУ - 2022. – 52 с.
5. Ортопедическое лечение полной потери зубов съемными протезами: учебно-методическое пособие / С.А. Наумович [и др.]. – Минск: БГМУ - 2023. – 92 с.
6. Особенности ортопедического лечения пациентов при хронических заболеваниях слизистой оболочки полости рта: учебно-методическое пособие / С.А. Наумович [и др.]. – Минск: БГМУ, 2019. – 28 с.

### **Нормативные правовые акты:**

7. Клинический протокол «Диагностика и лечение пациентов (взрослое население) с полной адентией»: Постановление Министерства здравоохранения Республики Беларусь от 10.08.2022 № 84.
8. О правилах медицинской этики и деонтологии: постановление Министерства здравоохранения Республики Беларусь от 07.08.2018 № 64.
9. О формах и порядке дачи и отзыва согласия на внесение и обработку персональных данных пациента: постановление Министерства здравоохранения Республики Беларусь от 07.06.2021 № 74.
10. О порядке оказания неотложной медицинской помощи взрослому населению в условиях стоматологической поликлиники (отделения): приказ Комитета по здравоохранению Республики Беларусь от 16.06.2017 № 444.

### **ЭУМК**

## **ЗАНЯТИЕ 2**

**ТЕМА:** Протезирование при полной адентии (ПА).

**Общее время занятия** – 6 академических часов (240 минут).

**Цель занятия:** Научить студентов общим принципам лечения и медицинской профилактики полной адентии и освоить постановку диагноза согласно классификаций беззубых верхних и нижних челюстей.

### **Задачи занятия:**

1. Закрепить знания о этиологии и патогенезе полной адентии.
2. Научить студентов общим принципам лечения полной адентии.
3. Освоить классификации беззубых челюстей Шредера, Келлера, Курляндского и Оксмана.
4. Освоить классификацию слизистой оболочки протезного ложа по Суппли.
5. Ознакомиться с базовыми принципами лечения полной адентии.
6. Ознакомиться с особенностями медицинского диспансерного наблюдения пациентов с полной адентией.

**Место проведения занятия** – клиническая база.

### **Практические навыки, отрабатываемые во время занятия:**

Постановка диагноза «полная адентия» в соответствии с клиническим протоколом.

Форма контроля практического навыка: собеседование; электронные тесты; решение ситуационных задач.

Место выполнения практического навыка – у стоматологического кресла пациента.

Критерии оценки практического навыка – согласно оценочному листу (чек-листу) для контроля практических навыков по учебной дисциплине в баллах от 0 до 3.

### **Требования к исходному уровню знаний**

Для полного усвоения темы студенту необходимо повторить:

- из анатомии человека: анатомическое строение верхней и нижней челюстей;
- из общей стоматологии: материаловедение и лабораторную технику изготовления полных съемных пластиночных протезов;
- из хирургической стоматологии: операции удаления зубов, показания и противопоказания к дентальной имплантации.

### **Контрольные вопросы из смежных дисциплин:**

1. Строение слизистой оболочки полости рта.
2. Анатомическое строение верхней и нижней челюстей.
3. Современные материалы и технологии изготовления полных съемных пластиночных протезов.
4. Клинико-лабораторные этапы изготовления полных съемных пластиночных протезов.
5. Хирургическая подготовка полости рта к протезированию полными съемными протезами.
6. Показания и противопоказания к дентальной имплантации.

### **КОНТРОЛЬНЫЕ ВОПРОСЫ ПО ТЕМЕ ЗАНЯТИЯ**

1. Общие принципы обследования, лечения и этапы планирования комплексного лечения пациентов с полной адентией.
2. Классификации верхней беззубой челюсти по Шредеру.
3. Классификации нижней беззубой челюсти по Келлеру.
4. Классификация верхней и нижней беззубых челюстей по Курляндскому.
5. Классификация верхней и нижней беззубых челюстей по Оксману.

6. . Оценка состояния слизистой оболочки беззубых челюстей. Классификация слизистой оболочки протезного ложа по Суппли.

7. Ортопедическое лечение полной адентии с использованием полных съёмных пластиночных протезов.

8. Медицинское диспансерное наблюдение пациентов с полной адентией.

### **ОБЩИМИ ПРИНЦИПАМИ ЛЕЧЕНИЯ И МЕДИЦИНСКОЙ ПРОФИЛАКТИКИ ПОЛНОЙ АДЕНТИИ ЯВЛЯЮТСЯ:**

- улучшение качества жизни пациента;
- улучшение функциональной способности зубочелюстной системы;
- улучшение функции жевания и речи;
- устранение перегрузки мягких тканей протезного ложа;
- улучшение эстетики улыбки и лица, зубов и зубных рядов.

### **ПЛАНИРОВАНИЕ КОМПЛЕКСНОГО ЛЕЧЕНИЯ ПАЦИЕНТОВ С ПОЛНОЙ АДЕНТИЕЙ ВКЛЮЧАЕТ СЛЕДУЮЩИЕ ЭТАПЫ:**

- мотивацию к формированию здоровых повседневных привычек, имеющих отношение к стоматологическому здоровью;
- рекомендации по выбору методов, предметов и средств индивидуальной гигиены рта; рекомендации по питанию;
- профессиональное удаление зубных отложений;
- при необходимости – терапевтическое лечение (при ПА одной из челюстей при кариесе, некариозных поражениях, болезнях периодонта), ортопедическое лечение (при ПА одной из челюстей, при дефектах зубов, подвижности зубов, при повышенной стираемости зубов), хирургическое лечение (при потере уровня эпителиального прикрепления, наличии экзостозов, мелкого преддверия полости рта), поддерживающее лечение (медицинское наблюдение).

### **КЛАССИФИКАЦИЯ БЕЗЗУБЫХ ЧЕЛЮСТЕЙ ШРЕДЕРА (ВЕРХНЯЯ ЧЕЛЮСТЬ)**

**I тип** - хорошо выраженные бугры верхней челюсти, альвеолярный отросток, высокий небный свод, высоко расположена и клапанная зона.

**II тип** – средняя степень атрофии альвеолярного отростка, умеренно выраженные бугры верхней челюсти, средняя глубина небного свода и преддверия полости рта.

**III тип** – значительная атрофия альвеолярного отростка, отсутствие бугров верхней челюсти, плоское небо и низкое расположение клапанной зоны.

### **КЛАССИФИКАЦИЯ БЕЗЗУБЫХ ЧЕЛЮСТЕЙ КЕЛЛЕРА (НИЖНЯЯ ЧЕЛЮСТЬ)**

**I тип** - хорошо выраженный альвеолярный отросток, переходная складка расположена далеко от гребня альвеолярного отростка.

**II тип** - равномерная резкая атрофия альвеолярного отростка, подвижная слизистая оболочка прикреплена почти на уровне гребня альвеолярного отростка.

**III тип** - альвеолярный отросток хорошо выражен в области фронтальных зубов и резко атрофирован в области жевательных зубов.

**IV тип** - альвеолярный отросток резко атрофирован в области фронтальных зубов и хорошо выражен в области жевательных зубов.

## **КЛАССИФИКАЦИЯ БЕЗЗУБЫХ ВЕРХНИХ ЧЕЛЮСТЕЙ КУРЛЯНДСКОГО:**

### **I тип:**

- высокий альвеолярный отросток, равномерно покрыт плотной слизистой оболочкой;
- хорошо выраженные высокие бугры верхней челюсти;
- глубокое небо;
- отсутствие торуса или не резко выраженный торус, оканчивающийся не менее чем за 1 см до линии А;
- большая слизисто-железистая подушка над апоневрозом мышц мягкого нёба.

### **II тип:**

- средняя степень атрофии альвеолярного отростка;
- мало выраженные или невыраженные верхнечелюстные бугры, укороченная fossa pterygoidei;
- средняя глубина неба;
- выраженный торус;
- средняя податливость железистой подушки над апоневрозом мышц мягкого нёба.

### **III тип:**

- почти полное отсутствие альвеолярного отростка;
- резко уменьшенные размеры тела верхней челюсти;
- слабо выраженные верхнечелюстные бугры;
- укороченный переднезадний размер твердого нёба;
- плоское нёбо;
- не резко выраженный широкий торус;
- узкая полоса пассивно подвижных податливых тканей по линии А.
- 

## **КЛАССИФИКАЦИЯ БЕЗЗУБЫХ НИЖНИХ ЧЕЛЮСТЕЙ КУРЛЯНДСКОГО:**

**I тип** - альвеолярный отросток выступает над уровнем мест прикрепления мышц с внутренней и внешней сторон.

**II тип** - альвеолярный отросток и тело челюсти атрофированы до уровня мест прикрепления мышц с внутренней и внешней сторон.

**III тип** - атрофия тела челюсти прошла ниже уровня мест прикрепления мышц с внутренней и внешней сторон.

**IV тип** - большая атрофия в области жевательных зубов.

**V тип** - большая атрофия в области передних зубов.

## **КЛАССИФИКАЦИЯ БЕЗЗУБЫХ ЧЕЛЮСТЕЙ ОКСМАНА**

### **ВЕРХНЯЯ ЧЕЛЮСТЬ**

**I тип** - высокий альвеолярный отросток, высокие бугры верхней челюсти, выраженный свод неба и высокое расположение переходной складки и точек прикрепления уздечек и щечных тяжей;

**II тип** - средняя атрофия альвеолярного отростка и бугров верхней челюсти, менее глубокое небо и более низкое прикрепление подвижной слизистой оболочки;

**III тип** - резкая, но равномерная атрофия альвеолярного отростка и бугров, уплощение небного свода, подвижная слизистая прикреплена на уровне вершины альвеолярного отростка;

**IV тип** - неравномерная атрофия альвеолярного отростка, т.е. сочетает в себе различные признаки первого, второго и третьего типов.

### **НИЖНЯЯ ЧЕЛЮСТЬ**

**I тип** - высокий альвеолярный отросток, низкое расположение переходной складки

и точек прикрепления уздечек и щечных тяжей;

**II тип** – средневыраженная равномерная атрофия альвеолярного отростка и более высокое прикрепление подвижной слизистой оболочки;

**III тип** – отсутствие альвеолярной части нижней челюсти, подвижная слизистая прикреплена на уровне вершины альвеолярного отростка;

**IV тип** - неравномерная атрофия альвеолярного отростка, т.е. сочетает в себе различные признаки первого, второго и третьего типов.

### **КЛАССИФИКАЦИЯ СЛИЗИСТОЙ ОБОЛОЧКИ ПРОТЕЗНОГО ЛОЖА ПО СУПЛИ**

**I класс** – идеальное протезное ложе (“нормальный рот”); слизистая оболочка умеренно податливая, умеренно подвижная, бледно–розового цвета;

**II класс** – твердое протезное ложе (“твердый рот”); слизистая атрофичная, малоподатливая, бледно–розового цвета, слабо увлажнена, с повышенной болевой чувствительностью, покрывает альвеолярные отростки и нёбо натянутым слоем,

**III класс** – мягкое протезное ложе (“рыхлый рот”); альвеолярные отростки, задняя треть нёба покрыта разрыхленной, с избыточной податливостью, чрезмерно увлажненной слизистой оболочкой;

**IV класс** – протезное ложе с участками чрезмерно подвижной слизистой оболочки (болтающийся гребень); подвижные ткани слизистой расположены продольно и легко смещаются.

### **ОРТОПЕДИЧЕСКОЕ ЛЕЧЕНИЕ ПОЛНОЙ АДЕНТИИ (ПРОВОДИТСЯ ВРАЧОМ-СТОМАТОЛОГОМ-ОРТОПЕДОМ) С ИСПОЛЬЗОВАНИЕМ ПОЛНЫХ СЪЕМНЫХ ПЛАСТИНОЧНЫХ ПРОТЕЗОВ ВКЛЮЧАЕТ:**

- получение аналоговых оттисков;
- определение и фиксация центрального соотношения челюстей при помощи восковых или пластмассовых базисов с окклюзионными валиками;
- выбор цвета, размера и формы искусственных зубов с учетом индивидуальных особенностей пациента (возраст, размеры и форма лица);
- проверка восковой конструкции съемного протеза;
- припасовка и наложение готового съемного протеза;
- рекомендации по гигиеническому уходу за зубными протезами, а также срокам службы (замены) конструкций;
- коррекция съемного протеза (по медицинским показаниям).

### **МЕДИЦИНСКОЕ ДИСПАНСЕРНОЕ НАБЛЮДЕНИЕ ПАЦИЕНТОВ С ПОЛНОЙ АДЕНТИЕЙ:**

Медицинское наблюдение за результатами лечения рекомендовано осуществлять путем проведения медицинских осмотров пациентов врачом-стоматологом-ортопедом через 6 месяцев после завершения ортопедического лечения ПА. Последующее медицинское наблюдение за состоянием зубных протезов рекомендуется выполнять 2 раза в год (каждые 6 месяцев). При каждом медицинском осмотре проводится повторная оценка состояния зубных протезов, дентальных имплантатов, состояния периимплантных тканей и слизистой оболочки полости рта, гигиеническая оценка полости рта. Также при каждом посещении пациента с ПА рекомендуется проводить профессиональную гигиену полости рта (включая имеющиеся несъемные конструкции зубных протезов) у врача-стоматолога-терапевта.

### **СИТУАЦИОННЫЕ ЗАДАЧИ**

1. У пациента А. при обследовании полости рта была отмечена следующая клиническая картина: альвеолярный отросток нижней челюсти полностью атрофирован в

области фронтальных зубов, ложе для протеза в этой области почти отсутствует. Альвеолярный отросток в области жевательных зубов хорошо выражен.

Укажите тип беззубой нижней челюсти по классификации Курляндского и Келлера.

2. У пациента Б. при обследовании полости рта была отмечена следующая картина: хорошо выраженный альвеолярный отросток нижней челюсти с переходной складкой, расположенной далеко от гребня альвеолярного отростка, т.е. альвеолярный отросток выступает над уровнем места прикрепления мышц с обеих сторон.

Укажите тип беззубой нижней челюсти по классификации Курляндского.

3. У пациента В. при обследовании полости рта было отмечено: высокий альвеолярный отросток верхней челюсти, равномерно покрытый плотной слизистой оболочкой, хорошо выраженные бугры верхней челюсти. Глубокое небо. Торус не резко выражен.

Укажите тип беззубой верхней челюсти по Шредеру.

4. При обследовании полости рта у пациента М. было отмечено полное отсутствие альвеолярного отростка верхней челюсти, значительная атрофия бугров верхней челюсти, плоское небо и низко расположенные клапанные зоны.

Укажите тип беззубой верхней челюсти по Шредеру.

5. У пациентки А. при объективном обследовании полости рта была отмечена следующая картина: равномерная резкая атрофия альвеолярного отростка нижней челюсти, подвижная слизистая оболочка прикреплена почти на уровне гребня альвеолярного отростка.

Укажите тип беззубой нижней челюсти по классификации Келлера.

6. Пациент Е., 63 лет обратился в клинику с целью протезирования. При обследовании полости рта выявлено полное отсутствие зубов на обеих челюстях. При осмотре альвеолярного отростка нижней челюсти установлено, что альвеолярный отросток полностью атрофирован, уздечки нижней губы и языка сближены, боковые уздечки прикрепляются посередине тела челюсти. Переходная складка не определяется почти на всем протяжении, она лишь несколько выражена в области моляров. Отмечается наличие «болтающегося гребня» слизистой оболочки в области жевательных групп зубов слева и справа. На верхней челюсти имеется полный съемный протез, изготовленный год назад.

Укажите тип беззубой нижней челюсти по Курляндскому. К какому типу по Суппли может быть отнесена слизистая оболочка.

## ЛИТЕРАТУРА

### Основная литература:

1. Лекционный материал.
2. Ортопедическая стоматология: учебник. Ч. 1. / Под ред. С.А. Наумовича, С.В. Ивашенко, С.Н. Пархамовича. – Минск: Вышэйшая школа, 2019. – 300 с.
3. Ортопедическая стоматология: учебник. Ч. 2. / С.А. Наумович [и др.]. Под общей ред. С.А. Наумовича, А.С. Борунова, С.С. Наумовича – Минск: Вышэйшая школа, 2020. – 332 с.

### Дополнительная литература:

4. Алгоритм написания истории болезни в клинике ортопедической стоматологии: учебно-методическое пособие / С.А. Наумович [и др.]. – Минск: БГМУ - 2022. – 52 с.
5. Ортопедическое лечение полной потери зубов съемными протезами: учебно-методическое пособие / С.А. Наумович [и др.]. – Минск: БГМУ - 2023. – 92 с.
6. Особенности ортопедического лечения пациентов при хронических заболеваниях слизистой оболочки полости рта: учебно-методическое пособие / С.А. Наумович [и др.]. – Минск: БГМУ, 2019. – 28 с.

**Нормативные правовые акты:**

7. Клинический протокол «Диагностика и лечение пациентов (взрослое население) с полной адентией»: Постановление Министерства здравоохранения Республики Беларусь от 10.08.2022 № 84.

8. О правилах медицинской этики и деонтологии: постановление Министерства здравоохранения Республики Беларусь от 07.08.2018 № 64.

9. О формах и порядке дачи и отзыва согласия на внесение и обработку персональных данных пациента: постановление Министерства здравоохранения Республики Беларусь от 07.06.2021 № 74.

**ЭУМК**

## ЗАНЯТИЕ 3

**Тема:** Методы фиксации и стабилизации полных съемных пластиночных протезов. Применение систем дентальных имплантатов при протезировании пациентов с полной адентией.

**Общее время занятия** – 6 академических часов (240 минут).

**Цель занятия:** Изучить методы фиксации и стабилизации полных съемных пластиночных протезов; ознакомить студентов с принципами лечения ПА с использованием дентальных имплантатов; научить студентов способам применения систем дентальных имплантатов при протезировании пациентов с ПА.

### Задачи занятия:

1. Изучить методы фиксации и стабилизации полных съемных пластиночных протезов.
2. Ознакомиться с общими принципами лечения полной адентии с использованием дентальных имплантатов.
3. Изучить расположение границ индивидуальной ложки на верхней челюсти.
4. Изучить расположение границ индивидуальной ложки на нижней челюсти.
5. Закрепить знания о требованиях, предъявляемых к состоянию слизистой оболочки протезного ложа при протезировании съемными конструкциями.

**Место проведения занятия** – клиническая база.

### Практические навыки, отрабатываемые во время занятия:

Определение границ индивидуальной ложки на верхней и нижней челюсти.

Форма контроля практического занятия: собеседование, электронные тесты, решение ситуационных задач

Место выполнения практического навыка – у стоматологического кресла пациента

Критерии оценки практического навыка - согласно оценочному листу (чек-листу) для контроля практических навыков по учебной дисциплине в баллах от 0 до 3

### Требования к исходному уровню знаний

Для полного усвоения темы студенту необходимо повторить:

- из анатомии человека: анатомическое строение верхней и нижней челюстей;
- из общей стоматологии: материаловедение и лабораторную технику изготовления полных съемных пластиночных протезов;
- из хирургической стоматологии: операции удаления зубов, показания и противопоказания к дентальной имплантации.

### Контрольные вопросы из смежных дисциплин:

1. Строение слизистой оболочки полости рта.
2. Анатомическое строение верхней и нижней челюстей.
3. Современные материалы и технологии изготовления полных съемных пластиночных протезов.
4. Клинико-лабораторные этапы изготовления полных съемных пластиночных протезов.
5. Хирургическая подготовка полости рта к протезированию полными съемными протезами.
6. Показания и противопоказания к дентальной имплантации.

### 1. Контрольные вопросы по теме занятия:

1. Фиксация и стабилизация полных съемных протезов, определение понятий, группы методов.
2. Механические методы фиксации протезов на беззубых челюстях.

3. Физические методы фиксации протезов на беззубых челюстях.
4. Биомеханические методы фиксации протезов на беззубых челюстях.
5. Биофизические методы фиксации протезов на беззубых челюстях, понятие о клапанной зоне.
6. Факторы стабилизации протезов на верхней и нижней челюстях при полной потере зубов.
7. Зависимость фиксации протезов от площади протезного ложа, воздействия жевательной и мимической мускулатуры, выраженности подслизистого слоя, формы альвеолярного отростка.
8. Базовые принципы лечения полной адентии с использованием дентальных имплантатов

### **МЕХАНИЧЕСКИЕ МЕТОДЫ**

1. *Отталкивающие пружины.*
2. *Утяжеление протеза на нижнюю челюсть.*
3. *Имплантаты.*

### **ФИЗИЧЕСКИЕ МЕТОДЫ**

1. *Адгезия.*
2. *Когезия.*
3. *Капиллярное притяжение и сила поверхностного натяжения жидкости.*
4. *Адгезивные препараты (кремы, порошки, гели).*
5. *Использование магнитов.*
6. *Использование разряженного пространства (одно- и многоячеистые камеры, диски Рауэ).*

### **БИОМЕХАНИЧЕСКИЕ МЕТОДЫ**

1. *Анатомическая ретенция.*
2. *Десневые кламмера.*
3. *Пелоты.*
4. *Использование подъязычного пространства.*

### **БИОФИЗИЧЕСКИЕ МЕТОДЫ**

***Создание клапанной зоны - разряженного пространства под всем базисом протеза***

Переходная складка – место перехода активно подвижной слизистой щеки в активно подвижную слизистую альвеолярного отростка, ее ширина составляет 1-3 мм, а в области линии «А» 3-8 мм. Переходная складка характеризуется малой подвижностью и хорошей податливостью.

***Клапанная зона*** – зона плотного контакта слизистой переходной складки, линии «А», дна полости рта с краем протеза в момент создания кругового замыкающего клапана. Для образования кругового клапана протез должен доходить до переходной складки. При этом между протезом и подлежащей слизистой оболочкой будет образовываться пространство с разреженным воздухом, и протез будет фиксироваться за счет разницы давления.

### **ФАКТОРЫ, ОПРЕДЕЛЯЮЩИЕ СТАБИЛИЗАЦИЮ ПОЛНЫХ СЪЕМНЫХ ПЛАСТИНОЧНЫХ ПРОТЕЗОВ:**

- степень атрофии беззубых альвеолярных отростков;
- податливость и подвижность слизистой протезного ложа;
- равномерное распределение жевательной нагрузки на протезное ложе, что достигается плотным прилеганием базиса протеза к слизистой на всем протяжении;

- сохранение объемных границ полного протеза с учетом функции, создаваемое при снятии функционального оттиска;
- выбор оптимальной окклюзионной схемы, с учетом функциональной анатомии тканей протезного ложа:
  - ✓ зубные ряды должны устанавливаться в положении центрального соотношения без супраконтактов с множественными межзубными контактами одинаковой силы и обеспечивать предпочтительно вертикальную передачу давления базиса протеза на опорные ткани без негативных боковых нагрузок на альвеолярный отросток;
  - ✓ по возможности создание сбалансированной окклюзии, это означает, что при любых функциональных движениях нижней челюсти зубные ряды на всем протяжении сохраняют равномерные и множественные контакты без зон дезокклюзии.

### **ПРИНЦИПЫ ОРТОПЕДИЧЕСКОГО И ХИРУРГИЧЕСКОГО ЛЕЧЕНИЯ ПА С ИСПОЛЬЗОВАНИЕМ ДЕНТАЛЬНОЙ ИМПЛАНТАЦИИ ВКЛЮЧАЮТ:**

- планирование лечения ПА с использованием дентальной имплантации осуществляется врачом-стоматологом-ортопедом совместно с врачом-стоматологом-хирургом или врачом-челюстно-лицевым хирургом;
- по медицинским показаниям может проводиться непосредственная или отсроченная дентальная имплантация;
- при лечении ПА применяются несъемные или съемные конструкции зубных протезов с опорой на дентальные имплантаты. В качестве несъемных конструкций с опорой на дентальные имплантаты могут применяться протезы из диоксида циркония, керамики, композитных материалов, а также металлокерамические протезы. В качестве съемных конструкций могут применяться съемные пластинчатые протезы с аттачменной фиксацией на дентальные имплантаты;
- изготовление хирургических шаблонов производится по медицинским показаниям;
- позиционирование имплантата в горизонтальной и вертикальной плоскостях определяется анатомическими условиями костной ткани, биотипом десны, техническими особенностями имплантационной системы и видом планируемой ортопедической конструкции;
- использование направленной костной регенерации и пластики мягких тканей проводится предварительно, одномоментно с установкой дентальных имплантатов (формирователей десны), а также на этапах медицинской реабилитации (по медицинским показаниям);
- использование альтернативных видов и положений имплантатов и (или) увеличение их количества (по медицинским показаниям);
- выбор абатментов осуществляется из стандартных вариантов фабричного изготовления либо абатменты изготавливаются индивидуально методом литья или фрезеровки;
- использование цементного или винтового методов фиксации несъемных ортопедических конструкций;
- ортопедическое лечение выполняется немедленно или отсрочено на 3–6 месяцев, что определено медицинскими показаниями;
- возможность изготовления временных ортопедических конструкций, замещающих дефекты зубного ряда, определяется на этапах планирования.

**При протезировании съёмными протезами с фиксацией имплантатах различают следующие виды съёмных и фиксированных конструкций:**

- ✓ на сферических аттачменах в виде шарика и муфты (2-4 имплантата);
- ✓ с использованием магнитов;
- ✓ с применением балочной системы;
- ✓ телескопическая система фиксации;
- ✓ система «мульти-юнит» на 4-6 имплантатах.

**СИТУАЦИОННЫЕ ЗАДАЧИ**

1. Пациентка И., 58 лет, обратилась с жалобами на плохую фиксацию полного съёмного протеза на верхней челюсти. Объективно: атрофия альвеолярного отростка верхней челюсти умеренная, скат его в области верхнечелюстных бугорков справа и слева, резко выражен, с навесом. При осмотре полости рта с наложенным базисом протеза видны слепые ямки. Границы базиса доходят до наиболее выступающих участков ската.

Укажите чем можно объяснить появление жалоб пациентки при протезировании. Укажите тактику врача.

2. Пациент Н. 60 лет. Жалобы на частые переломы базиса полного съёмного протеза верхней челюсти. При осмотре полости рта установлено: умеренная степень атрофии альвеолярного отростка, альвеолярные бугры не выражены, небо средней глубины с выраженным торусом. Ранее изготовленный протез верхней челюсти имеет следы неоднократных починок. Протезы балансируют на челюсти.

Укажите тактику врача. Назовите причину перелома. Укажите тип атрофии альвеолярного отростка верхней челюсти по В.Ю. Курляндскому.

3. Пациенту М., 74 лет, три дня назад наложили полный съёмный протез на верхнюю челюсть. При откусывании и разжевывании пищи протез смещается.

Назовите возможные причины этого недостатка и способы его устранения.

4. Пациентка Ю., 67 лет. Жалобы на плохую фиксацию протеза на верхней челюсти. Пользуется протезами сутки. При осмотре полости рта установлено, что протез верхней челюсти балансирует по переходной складке альвеолярного отростка в области зубов 16, 15, 14. Имеются участки гиперемии с нарушением целостности эпителиального слоя. Укажите причину возникновения данной патологии. Ваша тактика ведения пациентки.

5. Пациентка С., 58 лет. Жалобы на плохую фиксацию полного съёмного протеза на нижней челюсти. Протезировалась год назад. Объективно: IV тип атрофии альвеолярного отростка по Курляндскому, высокий тонус мышц дна полости рта. Слизистая, покрывающая альвеолярный отросток атрофирована, истончена. В области зубов 15, 25 имеются тяжёлые, плотные, неподатливые, идущие, почти, непосредственно от вершины гребня к переходной складке, ширина их 3-4 мм.

Определите тип слизистой оболочки (Суппли). Укажите тактику врача.

**ЛИТЕРАТУРА**

**Основная литература:**

1. Лекционный материал.
2. Ортопедическая стоматология: учебник. Ч. 1. / Под ред. С.А. Наумовича, С.В. Ивашенко, С.Н. Пархамовича. – Минск: Вышэйшая школа, 2019. – 300 с.
3. Ортопедическая стоматология: учебник. Ч. 2. / С.А. Наумович [и др.]. Под общей ред. С.А. Наумовича, А.С. Борунова, С.С. Наумовича – Минск: Вышэйшая школа, 2020. – 332 с.

**Дополнительная литература:**

4. Ортопедическое лечение полной потери зубов съёмными протезами: учебно-методическое пособие / С.А. Наумович [и др.]. – Минск: БГМУ - 2023. – 92 с.

5. Особенности ортопедического лечения пациентов при хронических заболеваниях слизистой оболочки полости рта: учебно-методическое пособие / С.А. Наумович [и др.]. – Минск: БГМУ, 2019. – 28 с.

**Нормативные правовые акты:**

6. Клинический протокол «Диагностика и лечение пациентов (взрослое население) с полной адентией»: Постановление Министерства здравоохранения Республики Беларусь от 10.08.2022 № 84.

**ЭУМК**

## ЗАНЯТИЕ 4

**Тема:** Анатомические оттиски. Индивидуальные ложки. Припасовка индивидуальных ложек по методике Гербста. Получение и оценка функциональных оттисков.

**Общее время занятия** – 6 академических часов (240 минут).

**Цель занятия:** Научить студентов методике получения анатомических оттисков с беззубых челюстей; изучить современные методики изготовления индивидуальных ложек; научить студентов припасовывать индивидуальные ложки и получать функциональные оттиски с использованием проб Гербста.

### Задачи занятия:

1. Закрепить знания о свойствах и показаниях к применению различных классов оттискных материалов при лечении ПА.
2. Овладеть методикой получения анатомических оттисков с беззубых челюстей.
3. Ознакомиться с современными методами изготовления индивидуальных ложек.
4. Научиться обоснованию выбора оттискного материала и специальным способам подготовки индивидуальной ложки в зависимости от функционального состояния тканей протезного ложа.
5. Освоить припасовку индивидуальной ложки на верхней и нижней челюсти с использованием проб Гербста.
6. Овладеть методикой получения функциональных оттисков с беззубых челюстей.

**Место проведения занятия** – клиническая база.

### Практические навыки, отрабатываемые во время занятия:

Припасовка индивидуальной ложки на верхнюю и нижнюю челюсти с использованием проб Гербста, получение функционального оттиска с верхней и нижней челюсти.

Форма контроля практического занятия: собеседование, электронные тесты, решение ситуационных задач

Место выполнения практического навыка – у стоматологического кресла пациента

Критерии оценки практического навыка - согласно оценочному листу (чек-листу) для контроля практических навыков по учебной дисциплине в баллах от 0 до 3

### Требования к исходному уровню знаний

Для полного усвоения темы студенту необходимо повторить:

- из анатомии: анатомическое строение челюстей;
- из гистологии: строение слизистой оболочки полости рта;
- из общей стоматологии: классификация и свойства слепочных материалов; современные материалы и методика изготовления индивидуальных ложек.

### КОНТРОЛЬНЫЕ ВОПРОСЫ ИЗ СМЕЖНЫХ ДИСЦИПЛИН

1. Строение слизистой оболочки полости рта.
2. Анатомическое строение верхней челюсти. Ориентиры при полном отсутствии зубов.
3. Анатомическое строение нижней челюсти. Ориентиры при полном отсутствии зубов.
4. Материалы и методы изготовления индивидуальных ложек.
5. Классификация и свойства слепочных материалов, используемых при изготовлении ПСПП.

### КОНТРОЛЬНЫЕ ВОПРОСЫ ПО ТЕМЕ ЗАНЯТИЯ

1. Оттиски: анатомические и функциональные. Определение. Характеристики.
2. Оттискные материалы: классификация и свойства. Области применения при изготовлении ПСПП.
3. Индивидуальные ложки. Требования. Материалы и методики изготовления.
4. Границы индивидуальных ложек на верхней и нижней челюстях.
5. Припасовка индивидуальной ложки по методике Гербста на верхнюю челюсть.
6. Припасовка индивидуальной ложки по методике Гербста на нижнюю челюсть.
7. Обоснование выбора слепочного материала и метода получения функционального оттиска в зависимости от состояния слизистой оболочки протезного ложа. Способы получения “разгружающих”, компрессионных оттисков и оттисков с дифференцированным давлением.
8. Критерии оценки качества функционального оттиска.

### **ПРАВИЛА ПОДБОРА ЛОЖКИ ПРИ ПОЛУЧЕНИИ АНАТОМИЧЕСКИХ ОТТИСКОВ**

Качество оттиска во многом зависит от правильного выбора оттискной ложки. Ложку необходимо подбирать не только по размеру, но и по форме, в зависимости от клинической ситуации в полости рта и вида изготавливаемой ортопедической конструкции. Имеет значение высота бортов ложки, выраженность свода на ложках для верхней челюсти, форма язычного выреза на ложках для нижней челюсти.

Для получения оттисков используются стандартные или индивидуальные оттискные ложки. Стандартные ложки изготавливаются из металла или пластмассы и отличаются формой, размером, количеством и величиной перфорационных отверстий.

Наиболее широкое применение нашли оттискные ложки, изготовленные из листовой стали. Размер их обычно обозначен на ручке цифрами (№ 1, 2, 3, 4, 5), или буквами S, M, L. Стандартные оттискные ложки для беззубых челюстей отличаются более низкими бортами и закругленным переходом от бортов в ложе для зубов. На ручке обозначены номера (№7, 8, 9, 10). Ложки выбираются либо эмпирическим подбором, либо при помощи специального приспособления - компаса, напоминающего чертежный циркуль. Он позволяет измерить ширину челюсти. Существуют наборы ложек, к которым прилагается компас и специальная таблица для подбора ложек по результатам измерения.

Неперфорированные ложки менее удобны в использовании, так как к недостаткам многих оттискных масс относится плохое сцепление с оттискной ложкой, а перфорационные отверстия создают ретенционные пункты. Кроме того, перфорации в ложке обеспечивают беспрепятственное удаление излишков оттискного материала и предотвращают избыточную компрессию слизистой оболочки полости рта. Некоторые модели оттискных ложек ограничены по краям бортов специальным желобом, который препятствует отрыву оттискной массы от ложки в момент выведения оттиска.

Существуют ложки для снятия оттиска со всего зубного ряда, части зубного ряда, а также двухсторонние ложки для получения оттиска с зубов-антагонистов при сомкнутых зубных рядах.

Кроме металлических, используют пластмассовые ложки. Они также бывают полными и частичными, односторонними и двухсторонними. В настоящее время предложено множество вариаций пластмассовых оттискных ложек с сетчатым капроновым ложем для зубов. Оттискная масса накладывается с двух сторон сетки, и одновременно снимаются рабочий и вспомогательный оттиск в положении центральной окклюзии.

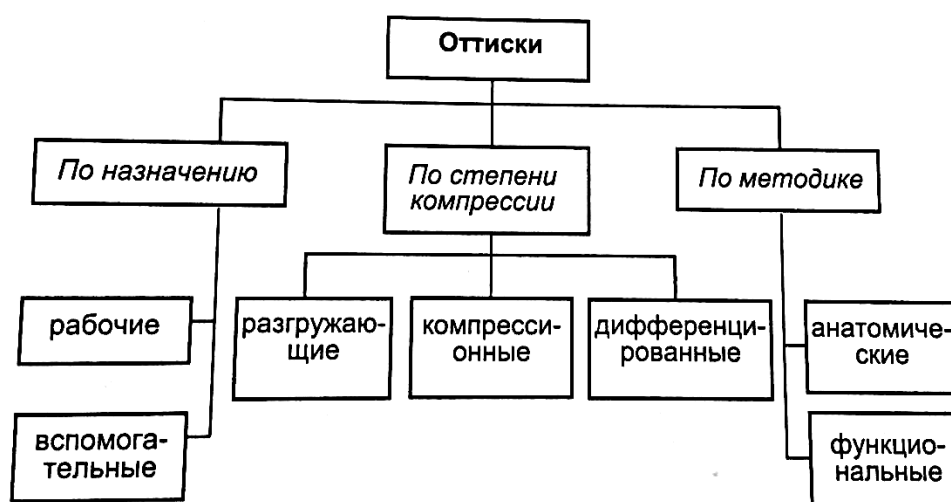
Применение двухсторонних пластмассовых ложек для снятия оттиска в прикусе удобно и дает экономию времени и материалов. Кроме того, пластмассовые ложки соответствуют требованиям асептики во время стоматологического приема, так как позиционируются производителями как одноразовые. Тем не менее, для получения рабочих оттисков предпочтение следует отдавать традиционным металлическим ложкам. Это объясняется необходимостью создания постоянного равномерного давления оттискного

материала на всех участках протезного ложа. Ложка должна обеспечить жесткую опору для оттискного материала, в то время как пластмассовая ложка может деформироваться в момент получения оттиска, а затем вернуться в исходное положение, в результате чего происходит его искажение. Таким образом, применение пластмассовых ложек целесообразно при изготовлении вспомогательных и диагностических, но не рабочих оттисков.

**Ориентиры для правильного подбора оттискной ложки для беззубых челюстей:**

- ложка должна полностью перекрывать все протезное ложе: на верхней челюсти – верхнечелюстные бугры и доходить в дистальных отделах до линии «А», на нижней челюсти – ретромолярные треугольники, с язычной стороны доходить до внутренней кривой линии;
- ложка должна создавать жесткую опору для оттискного материала;
- альвеолярный отросток должен располагаться по середине ложа в ложке;
- ложка, при установке в полости рта, не должна создавать компрессию отдельных участков протезного ложа;
- между вестибулярной и оральной поверхностями альвеолярного отростка и внутренними поверхностями бортов ложки должен быть зазор для оттискного материала;
- высота бортика оттискной ложки должна соответствовать высоте альвеолярного отростка. Если бортик ложки при установке ее на альвеолярный гребень намного ниже переходной складки, этот просвет будет трудно компенсировать оттискной массой. Если выше, он будет травмировать или сдавливать слизистую оболочку, а также мешать формированию края оттиска.

**Классификация оттисков ГАВРИЛОВА Е.И.**



**Функциональный оттиск** – это оттиск, отображающий функциональное состояние тканей протезного ложа, полученный индивидуальной ложкой с применением функциональных проб, с учетом давления на слизистую оболочку протезного ложа или без него.

Проба	Зона коррекции индивидуальной ложки в случае нарушения ее фиксации
<b>ПРИПАСОВКА ЛОЖКИ НА ВЕРХНЮЮ ЧЕЛЮСТЬ</b>	
1. <i>Глотание</i>	Дистальная граница по линии «А»
2. <i>Широкое открывание рта</i>	Зона верхнечелюстных бугров и ретромолярная зона с вестибулярной поверхности
3. <i>Всасывание щек</i>	Вестибулярная поверхность справа и слева в области щечных слизистых тяжей
4. <i>Вытягивание губ</i>	Вестибулярная поверхность в области уздечки верхней губы
<b>ПРИПАСОВКА ЛОЖКИ НА НИЖНЮЮ ЧЕЛЮСТЬ</b>	
1. <i>Глотание и широкое открывание рта</i>	Если ложка сбрасывается при глотании, то ее укорачивают с язычной стороны от слизистого бугорка до челюстно-подъязычной линии. Если ложка при широком открывании рта сбрасывается сзади, то ее укорачивают с вестибулярной стороны от слизистого бугорка до проекции первого моляра, если же ложка сбрасывается во фронтальном отделе, то ее укорачивают с вестибулярной стороны между клыками.
2. <i>Провести кончиком языка по красной кайме верхней и нижней губ</i>	Вдоль челюстно-язычной линии
3. <i>Дотронуться кончиком языка до щеки при полузакрытом рте</i>	Язычная поверхность в области премоляров
4. <i>Высунуть кончик языка вперед по направлению к кончику носа</i>	Язычная поверхность в области уздечки языка
5. <i>Вытягивание губ трубочкой</i>	Вестибулярная поверхность между клыками

**При получении функциональных оттисков с беззубых челюстей необходимо учитывать следующие факторы:**

1. общий контур или рельеф протезного ложа;
2. степень податливости и подвижности слизистой оболочки на различных участках протезного ложа;
3. форму оттисковой ложки, длину ее краев;
4. свойства оттискового материала;
5. давление, оказываемое на ткани протезного ложа оттискным материалом при получении оттиска;
6. способ оформления краев будущего протеза – активный или пассивный;
7. методику получения функционального оттиска.

## СИТУАЦИОННЫЕ ЗАДАЧИ

1. Пациентка М., 73 лет. Диагноз: полная потеря зубов верхней челюсти. На верхней челюсти атрофия III тип по Шредеру. Слизистая оболочка альвеолярного отростка в переднем отделе образует складки, которые при надавливании расправляются.

В чем особенности получения функционального оттиска?

2. У пациента О., 62 лет при припасовке индивидуальной ложки на нижней челюсти были применены следующие функциональные пробы: прикосновение кончика языка при полузакрытом рте до щеки; вытягивание языка по направлению к кончику носа; глотание; вытягивание губ трубочкой; проведение языком по красной кайме верхней и нижней губ; широкое открывание рта.

Назовите ошибки в последовательности проведения функциональных проб.

3. У пациента А., 66 лет после припасовки индивидуальной ложки на верхнюю челюсть с помощью функциональных проб было отмечено, что при надавливании на ручку ложки вверх и вперед, ложка легко смещается.

В чем заключается предполагаемая причина плохой фиксации ложки. Укажите тактику врача.

4. Пациент Н., 60 лет, жалобы на частые переломы базиса полного съемного протеза верхней челюсти. При осмотре полости рта установлено: резкая степень атрофии альвеолярного отростка, альвеолярные бугры не выражены, небо средней глубины с выраженным торусом. Ранее изготовленный протез верхней челюсти имеет следы неоднократных починок. Протезы балансируют на челюсти.

Укажите тактику врача. Назовите причину перелома. Укажите тип атрофии альвеолярного отростка верхней челюсти по Курляндскому В.Ю.

5. Пациентка К., 62 года, диагноз полная вторичная адентия обеих челюстей, I класс по Шредеру на верхней челюсти и III класс по Келлеру на нижней челюсти. Слизистая оболочка на верхней челюсти податливая, плотная, на нижней челюсти – определяется подвижный гребень в боковом отделе справа.

Укажите оттискные материалы, которые могут использоваться функционального оттиска на верхней и нижней челюстях.

## ЛИТЕРАТУРА

### Основная литература:

1. Лекционный материал.
2. Ортопедическая стоматология: учебник. Ч. 1. / Под ред. С.А. Наумовича, С.В. Ивашенко, С.Н. Пархамовича. – Минск: Вышэйшая школа, 2019. – 300 с.
3. Ортопедическая стоматология: учебник. Ч. 2. / С.А. Наумович [и др.]. Под общей ред. С.А. Наумовича, А.С. Борунова, С.С. Наумовича – Минск: Вышэйшая школа, 2020. – 332 с.

### Дополнительная литература:

4. Ортопедическое лечение полной потери зубов съемными протезами: учебно-методическое пособие / С.А. Наумович [и др.]. – Минск: БГМУ - 2023. – 92 с.
5. Особенности ортопедического лечения пациентов при хронических заболеваниях слизистой оболочки полости рта: учебно-методическое пособие / С.А. Наумович [и др.]. – Минск: БГМУ, 2019. – 28 с.

### Нормативные правовые акты:

6. Клинический протокол «Диагностика и лечение пациентов (взрослое население) с полной адентией»: Постановление Министерства здравоохранения Республики Беларусь от 10.08.2022 № 84.

### ЭУМК

## ЗАНЯТИЕ 5

**Тема:** Отливка моделей и изготовление восковых базисов с окклюзионными валиками. Определение центрального соотношения челюстей при полной адентии.

**Общее время занятия** – 6 академических часов (240 минут).

**Цель занятия:** Научить студентов определять границы полных съемных пластиночных протезов на верхней и нижней челюстях; изучить методики окантовки функциональных оттисков и изготовления восковых базисов с окклюзионными валиками для беззубых челюстей; изучить методики определения центрального соотношения челюстей при полной адентии.

### Задачи занятия:

1. Овладеть методикой изготовления и оценки качества рабочих и вспомогательных моделей.
2. Освоить методику окантовки функциональных оттисков.
3. Научиться определению границ полных съемных пластиночных протезов на верхней и нижней челюсти.
4. Овладеть методами изготовления восковых базисов с окклюзионными валиками.
5. Научиться определять центральное соотношение челюстей при полной адентии.

**Место проведения занятия** – клиническая база.

### Практические навыки, отрабатываемые во время занятия:

Изготовление воскового базиса с прикусным валиком на верхнюю и нижнюю челюсть. Форма контроля практического занятия: собеседование, электронные тесты, решение ситуационных задач.

Место выполнения практического навыка – у стоматологического кресла пациента.

Критерии оценки практического навыка - согласно оценочному листу (чек-листу) для контроля практических навыков по учебной дисциплине в баллах от 0 до 3.

### Требования к исходному уровню знаний

Для полного усвоения темы студенту необходимо повторить:

- из анатомии: анатомическое строение верхней и нижней челюсти;
- из гистологии: строение слизистой оболочки полости рта;
- из общей стоматологии: классификация и свойства слепочных материалов; материалы и методика изготовления рабочих и вспомогательных моделей при изготовлении ПСПП; материалы и лабораторная техника изготовления восковых шаблонов с прикусными валиками.

### Контрольные вопросы из смежных дисциплин:

1. Строение слизистой оболочки полости рта.
2. Анатомическое строение верхней челюсти.
3. Анатомическое строение нижней челюсти.
4. Классификация и свойства слепочных материалов, используемых при изготовлении ПСПП.
5. Классификация и свойства материалов, используемых для изготовления рабочих и вспомогательных моделей.
6. Материалы для изготовления восковых шаблонов с прикусными валиками и их свойства.

## Контрольные вопросы по теме занятия

1. Окантовка краев функционального оттиска, назначение, методика проведения. Отливка моделей и ориентировочные линии, наносимые на модель (клапанная зона, альвеолярная, средняя).
2. Границы полных съемных пластиночных протезов на верхней и нижней челюстях.
3. Материалы и требования, предъявляемые к восковому базисам с окклюзионными валиками и способы их изготовления.
4. Преимущества и показания к изготовлению жестких базисов с окклюзионными валиками.
5. Понятие о центральном соотношении и центральной окклюзии.
6. Методы определения высоты нижнего отдела лица (высоты окклюзии) и их краткая характеристика.
7. Анатомо-физиологический метод определения высоты окклюзии: суть, методика проведения. Последовательность определения центрального соотношения челюстей.
8. Методы фиксации центрального соотношения челюстей. Последовательность переноса анатомических ориентиров на восковые базисы.

### ОКАНТОВКА КРАЕВ ФУНКЦИОНАЛЬНОГО ОТТИСКА

После получения функционального оттиска его необходимо окантовать. Для этого отступя 2-3 мм от наружного края оттиска приклеивают валик из воска толщиной 3-5 мм.

Окантовка оттиска необходима для сохранения объемности края будущего протеза по границе клапанной зоны, кроме этого, она предотвращает срезание границ протеза при вскрытии зубным техником гипсовой рабочей модели.

### ИЗГОТОВЛЕНИЕ РАБОЧИХ И ВСПОМОГАТЕЛЬНЫХ МОДЕЛЕЙ

**Химическая природа зуботехнического гипса** - полуводный сульфат кальция. Для повышения прочности в состав природного гипса вводят синтетические добавки. Гипс довольно широко применялся для получения оттисков при изготовлении штамповано - паяных конструкций, съемных протезов. В свое время, он был материалом выбора, так как обладает высокой точностью воспроизведения деталей протезного ложа, регулируемой вязкостью, размерной стабильностью. Благодаря мукозостатичности гипсовой смеси, его очень широко применяли для снятия оттисков с беззубых челюстей. Однако снимать гипсом оттиск с зубного ряда крайне затруднительно. Гипс в фазе окончательного затвердевания – абсолютно не пластичный материал. Малейшее поднутрение в полости рта затрудняет выведение оттиска, ведет к поломке его элементов. Процедура получения такого оттиска неприятна для пациента. В настоящее время гипс практически не применяется для снятия оттисков. Область его применения сместилась в зуботехническую лабораторию. Зуботехнический гипс получают из природного путем его обезвоживания при обжиге.

**Выделяют пять классов гипса в зависимости от степени твердости в соответствии с международным стандартом ISO:**

- 1 степень твердости – мягкий.
- 2 степень твердости – средней твердости.
- 3 степень твердости – твердый.
- 4 степень твердости – повышенной твердости.
- 5 степень твердости – сверхтвердый.

1-2 классы применяются в стоматологии в качестве вспомогательных материалов для получения оттисков, загипсовки моделей в окклюдатор и артикулятор и для других технических целей;

3 класс – для изготовления диагностических моделей, рабочих моделей для съемного протезирования;

4-5 классы – для получения разборных и сверхпрочных моделей при изготовлении несъемных и сочетанных конструкций.

Подготовленные слепки стряхивают для удаления излишков воды и заливают гипсом. Гипс замешивается на воде без добавления соли, тщательно перемешивается, чтобы не было комочков, пузырьков воздуха, достаточно жидкой консистенции. Порошок гипса добавляют в раствор небольшими порциями по мере его погружения. Это делают до того момента, когда на поверхности раствора появится небольшой холмик. Излишки жидкости по необходимости сливают, массу размешивают быстрыми круговыми движениями до однородной сметанообразной консистенции. Затем накладывают небольшую порцию на выступающую часть оттиска. Легким постукиванием слепка о край резиновой чашки перемещают эту порцию в углубленные места, в результате гипс хорошо проникает во все участки и исключается образование воздушных пор. Эту операцию рекомендуется проводить на вибростоліке. Заполнив с некоторым излишком весь слепок, накладывают оставшийся гипс горкой на кафельную плитку, ложку переворачивают и слегка прижимают к гипсу, так чтобы поверхность ложки была параллельна столу. Высота цоколя модели должна быть не менее 1,5-2 см. Шпателем распределяют гипс вровень с краями слепка, излишки убирают. После полного затвердевания гипса приступают к освобождению модели.

### **ГРАНИЦЫ БАЗИСОВ ПОЛНЫХ СЪЕМНЫХ ПЛАСТИНОЧНЫХ ПРОТЕЗОВ НА ВЕРХНЕЙ И НИЖНЕЙ ЧЕЛЮСТЯХ**

Границы протеза на верхней челюсти с вестибулярной стороны проходят в самом глубоком месте прикрепления переходной складки, обходя уздечку верхней губы и подвижные слизистые щечные тяжи, полностью перекрывая верхнечелюстные бугры, заходят в крыловидно-челюстные выемки, но не перекрывают крыловидно-челюстную складку. Дистальная граница протеза на 1-2 мм перекрывает слепые ямки (границу твердого и мягкого неба), т.е. минимально доходит до линии «А», располагающейся на мягком небе, в случае пологого ската мягкого неба линия «А» перекрывается на 1-2 мм.

Границы протеза на нижней челюсти с вестибулярной стороны проходят в самом глубоком месте прикрепления переходной складки, обходя уздечку нижней губы и подвижные слизистые щечные тяжи, полностью перекрывают в дистальных отделах слизистые бугорки в ретромоллярных треугольниках. С язычной поверхности границы в дистальных отделах перекрывают на 2-3 мм челюстно-подъязычную линию при ее округлой форме либо при заостренной форме - доходят до нее, во фронтальном участке – протез располагается по границе перехода слизистой альвеолярного отростка в слизистую дна полости рта, обходя уздечку языка.

### **ИЗГОТОВЛЕНИЕ ВОСКОВЫХ БАЗИСОВ С ОККЛЮЗИОННЫМИ ВАЛИКАМИ**

Для *изготовления воскового базиса* с окклюзионными валиками пластинку зуботехнического воска осторожно разогревают над пламенем, затем большими пальцами прижимают к небной поверхности предварительно смоченной модели, стараясь не продавить и не истончить пластинку. Во избежание прилипания воска к модели пластинку греют с одной стороны, а другой стороной прикладывают к модели. Разогретым шпателем обрезают излишки воска по границам пластиночного протеза. Толщина базиса верхней челюсти - 1 пластинка базисного воска, нижней челюсти – 2 пластинки базисного воска.

Восковой базис укрепляют проволокой во избежание его деформации в полости рта. Проволоку выгибают по рельефу небной либо язычной поверхности и разогревают. В нагретом состоянии ее вводят в восковой шаблон, тем самым, укрепляя его.

Дальнейший этап — *изготовление окклюзионных валиков*. Разогретую над пламенем пластинку воска скатывают в валик и укладывают на восковой базис точно по центру альвеолярного отростка. Валики должны быть монолитными и иметь следующие

размеры: во фронтальном отделе высоту 1,8 – 2,0 см, ширину 0,4 – 0,6 см, в боковом отделе высоту 0,8-1,2 см, ширину 0,8 – 1,0 см. В проекции дистальной поверхности вторых моляров на валиках верхней и нижней челюсти делают срез под углом 45° по направлению к верхнечелюстным буграм и слизистому бугорку соответственно. Длина валика определяется по свободной от зубов протяженности альвеолярного отростка. Валики должны быть плотно склеены с восковым базисом, для этого хорошо разогретым шпателем проводят по наружной и внутренней поверхности валиков. При этом воск расплавляется и хорошо склеивает валики с восковым базисом. Валикам придают гладкую поверхность, концы их сводят на нет, края воскового базиса выравнивают.

### **ЦЕНТРАЛЬНОЕ СООТНОШЕНИЕ ЧЕЛЮСТЕЙ И ЦЕНТРАЛЬНАЯ ОККЛЮЗИЯ**

Главной особенностью движений нижней челюсти у человека является наличие не только вращательных, но и поступательных движений в височно-нижнечелюстном суставе в трех плоскостях. Если вращением называется движение объекта вокруг оси и в суставе оно происходит в нижнем полюсе, то поступательным называют движение, при котором все точки тела смещаются в одном направлении и с одной скоростью. Поступательное движение в суставе возникает в верхнем полюсе и характеризуется смещением горизонтальной оси, проходящей через центры обеих суставных головок, при любых движениях в суставе.

Таким образом, нижняя челюсть человека может совершать движения в нескольких направлениях:

- вертикальном (вверх-вниз), что соответствует открыванию и закрыванию рта;
- сагиттальном (скольжение или перемещение вперед-назад);
- трансверзальном (боковые смещения вправо-влево).

При рассмотрении сагиттальных движений нижней челюсти двумя наиболее важными положениями являются центральное соотношение и центральная окклюзия.

В начальной фазе движений нижней челюсти, когда суставные головки расположены в самом верхнем, срединносагиттальном ненапряженном положении в суставных ямках, нижняя челюсть находится в центральном соотношении. В этом положении челюсть вращается вокруг неподвижной горизонтальной оси, соединяющей суставные головки с обеих сторон сустава и называемой *«терминальной осью вращения»* либо *«шарнирной терминальной осью»*.

При вращении суставных головок вокруг терминальной оси срединная точка нижних резцов описывает дугу длиной около 20-25 мм. Эта траектория называется *«терминальной дугой закрывания»*.

Терминальную шарнирную ось вращения можно зарегистрировать клинически. При этом суставные головки занимают центрическое (заднее непринужденное) положение в суставе. Это наиболее физиологически благоприятное положение суставных головок.

К сожалению, зачастую центральное соотношение ассоциируется только с беззубыми челюстями, однако оно определяется у всех пациентов и является ключевым понятием в вопросах окклюзии. В настоящее время существует большое количество определений центрального соотношения, которые характеризуют его как с позиции положения челюстей, так и с позиции положения суставных головок. Однако главным критерием является то, что центральное соотношение абсолютно не зависит от положения и характера смыкания зубов и определяет **положение нижней челюсти по отношению к черепу**.

На наш взгляд, при лечении ПА наиболее полным определением *центрального соотношения* является следующее: *наиболее дистальное положение нижней челюсти по отношению к верхней при определенной высоте окклюзии, при котором суставные головки находятся в ненапряженном крайнем передневерхнем и срединносагиттальном положении в суставных ямках. Из этого положения нижняя челюсть может совершать боковые движения и осуществляется вращение вокруг терминальной оси перед совершением поступательных движений.*

В отличие от всех типов окклюзии (центральной, передней, боковой), центральное соотношение сохраняется практически неизменным у пациента на протяжении всей жизни, за исключением случаев повреждений либо поражений височно-нижнечелюстных суставов. Нижняя челюсть может многократно возвращаться в это исходное положение, именно поэтому при невозможности провести протезирование в центральной окклюзии, например у пациентов с полной потерей зубов, центральное соотношение является исходной точкой в формировании окклюзии.

При запредельном открывающем движении нижней челюсти суставные головки начинают выдвигаться вперед: к вращательному движению в суставе добавляется и поступательное. Срединная точка нижних резцов при этом перестает вращаться вокруг терминальной оси, а нижняя челюсть выходит из положения центрального соотношения. Дуга при максимальном открывающем движении составляет от 40 до 50 мм.

Нижняя челюсть продолжает совершать закрывающее движение по терминальной дуге закрывания до достижения контакта между зубами. Эта начальная точка контакта у разных людей разная и зависит от положения зубов и высоты окклюзии. Начальная точка контакта зубных рядов при центральном соотношении называется *задним контактным положением*, иногда в литературе встречаются также синонимы – *центральная контактная позиция и задняя контактная позиция*.

При дальнейшем закрывающем движении после достижения первоначального контакта зубов в положении центрального соотношения нижняя челюсть скользит вперед и вверх в *центральную окклюзию*, для которой характерно максимальное межбугорковое смыкание зубов верхней и нижней челюстей. Скольжение по центру происходит вдоль скатов премоляров и моляров, которые в норме должны при этом находиться в симметричных двусторонних контактах. Смещение нижней челюсти из положения центрального соотношения в положение максимального межбугрового контакта сопровождается движением суставных головок вниз и вперед по задним скатам суставных бугорков.

Скольжение нижней челюсти из положения центрального соотношения в положение центральной окклюзии называется *скольжением по центру*, его величина составляет в среднем 1-2 мм.

По данным U. Posselt, лишь у 10% людей скольжение по центру отсутствует, в этом случае центральное соотношение будет совпадать с центральной окклюзией. Таким образом, положение первоначального контакта зубов при закрывании рта будет совпадать с положением максимального межбугоркового контакта.

## МЕТОДЫ ОПРЕДЕЛЕНИЯ ВЫСОТЫ НИЖНЕГО ОТДЕЛА ЛИЦА

### Статические:

1. *Определение высоты окклюзии до удаления последней пары зубов антагонистов*, при этом врач может проводить:
  - измерения на лице пациента;
  - измерения на гипсовых моделях челюстей в артикуляторе;
  - измерения на профильных фотографиях лица;
  - изготовление лицевой маски.
2. *Измерения старых зубных протезов.*
3. *Анатомический.*
4. *Антропометрический.*
5. *Телерентгенография.*
6. *Соотношение беззубых альвеолярных отростков* (Окклюзионные валики припасовывают так, чтобы создать:
  - параллельность альвеолярных гребней верхней и нижней челюстей, с расхождением в дистальных отделах до  $5^0$  (данный метод может использоваться только в случае равномерной незначительной атрофии альвеолярных отростков);
  - расстояние от режцового сосочка верхней челюсти до режущего края нижних центральных резцов - 4 мм, при этом режущий край верхних резцов должен располагаться ниже сосочка на 6 мм (данный метод может использоваться только при сохранившихся нижних резцах).

### Динамические:

1. *Анатомо-физиологический (определение высоты физиологического покоя).*
2. *Фонетический.*
3. *Определение порога глотания*
4. *Исследование тонуса жевательных мышц и силы жевательного давления.*
5. *Использование тактильных ощущений пациента.*
6. *Функционально-физиологический или аппаратный.*

### СХЕМА ООД «ОПРЕДЕЛЕНИЕ ВЫСОТЫ НИЖНЕГО ОТДЕЛА ЛИЦА И ФИКСАЦИЯ ЦЕНТРАЛЬНОГО СООТНОШЕНИЯ ЧЕЛЮСТЕЙ У ПАЦИЕНТОВ ПРИ ПОЛНОМ ОТСУТСТВИИ ЗУБОВ»

Порядок деятельности	Средства деятельности	Критерии правильности действия
1. Усадить пациента в стоматологическое кресло.	Стоматологическое кресло	Спина пациента плотно прилегает к спинке кресла, голова слегка запрокинута назад.
2. Оценить качество изготовленных восковых базисов с окклюзионными валиками на моделях верхней и нижней челюстей.	Гипсовые модели верхней и нижней челюстей, восковые базисы с окклюзионными валиками.	1. Граница восковых базисов соответствует границам, очерченным на гипсовых моделях. 2. Плотное прилегание воскового базиса к моделям, отсутствие балансирования. 3. Размеры валиков: во фронтальном отделе высота 1,8 – 2,0 см, ширина 0,4 – 0,6 см, в боковом отделе высота 0,8-1,2 см,

		ширина 0,8 – 1,0 см.
3. Снять с модели и продезинфицировать спиртом восковые базисы с окклюзионными валиками.	Ватный тампон, смоченный спиртом.	Должны быть обработаны все поверхности воскового базиса с прикусными валиками.
4. Опустить восковые базисы с окклюзионными валиками в лоток с холодной водой на 2-3 мин.	Лоток с водой.	
5. Ввести в полость рта пациента восковые валики, наложить и проконтролировать положение воскового базиса верхней челюсти на протезном ложе.	Набор стоматологических инструментов, восковой базис верхней челюсти.	Плотное прилегание базиса к протезному ложу, соответствие границ будущего протеза, отсутствие балансирования.
6. Сформировать вестибулярную поверхность окклюзионного валика верхней челюсти.	Набор стоматологических инструментов, аппарат Найша, восковой базис верхней челюсти.	Гармоничное положение верхней губы: верхняя губа не западает и не выступает.  Носо-губной угол $\approx 90^\circ$ , должна быть видна красная кайма губ.
7. Определить высоту окклюзионного валика верхней челюсти во фронтальном участке.	Набор стоматологических инструментов, аппарат Найша, восковой базис верхней челюсти.	Фронтальный участок воскового базиса выстоит из-под верхней губы на 1-2 мм или находится на ее уровне при среднем типе губы (8-14мм). Необходимо помнить, что длина верхней губы может быть различной, в зависимости, от этого край верхнего валика может выступать из-под губы на 2 мм при коротком типе губы (5-7мм), и быть на уровне ее или выше края верхней губы на 2 мм при длинном типе губы (15-2мм).  Нарастить или убрать излишки воска во фронтальном участке по высоте.
8. Сформировать протетическую плоскость на верхнем окклюзионном валике во фронтальном участке.	Линейка, аппарат Ларина, набор стоматологических инструментов, аппарат Найша, восковой базис верхней челюсти.	Добиться параллельности со зрачковой линией. Линейка устанавливается на окклюзионной поверхности валика во фронтальном участке. Она должна быть параллельна линейке установленной на линии зрачков.
9. Сформировать протетическую плоскость в боковом участке.	Линейка, аппарат Ларина, набор стоматологических инструментов, аппарат Найша, восковой базис	Линейка, установленная на горизонтальной поверхности валика в боковом участке должна быть параллельна линейке ориентированной по Камперовской горизонтали (крыло носа, середина козелка уха).

	верхней челюсти.	Добиться параллельности, срезая или добавляя воск на окклюзионных валиках.
10. Определить высоту нижнего отдела лица анатомо-физиологическим методом.	Линейка, аппарат Ларина, набор стоматологических инструментов,	<p>После разговора с пациентом, когда нижняя челюсть устанавливается в положение относительного физиологического покоя, необходимо измерить расстояние между двумя точками, нанесенными у основания носовой перегородки и на подбородке. При этом губы должны смыкаться на всем протяжении (без напряжения).</p> <p>Высоту нижнего отдела лица (высоту окклюзии) определяют, отняв от высоты физиологического покоя 2-4 мм.</p> <p>Также смотрят выраженность различных анатомических образований на лице.</p>
11. Припасовать окклюзионный валик нижней челюсти в соответствии с определенной высотой нижнего отдела.	Линейка, набор стоматологических инструментов, аппарат Найша, восковой базис нижней челюсти.	<p>Нижний окклюзионный валик должен на всем протяжении плотно прилегать к верхнему.</p> <p>Высота окклюзии должна быть меньше на 2-4 мм высоты физиологического покоя.</p>
12. Определить положение нижней челюсти по отношению к черепу в сагиттальной и горизонтальной плоскостях.	Восковой базис с окклюзионными валиками верхней и нижней челюстей	Смыкание каждый раз происходит однотипно, выдвигание нижней челюсти вперед или назад, а также смещение вправо-влево не происходит. Вестибулярные поверхности окклюзионных валиков находятся при смыкании в одной плоскости.
13. Зафиксировать центральное соотношение челюстей.	Шпатель, восковой базис с окклюзионными валиками верхней и нижней челюстей	На окклюзионной поверхности валика верхней челюсти наносятся крестообразные насечки шириной до 1,5-2 мм. На окклюзионной поверхности валика нижней челюсти напротив крестообразных насечек сделать выемки, в которые накладывают небольшие кусочки размягченного воска. Затем вводят восковые шаблоны в полость рта и просят пациента закрыть рот, контролируя положение базисов и нижней челюсти.
14. Проверить правильность определения и фиксации центрального соотношения челюстей	Восковой базис с окклюзионными валиками верхней и нижней челюстей, лоток с	После извлечения восковых валиков из полости рта их накладывают на гипсовые модели, убеждаются, что базисы прилегают к протезному ложу и не

	водой.	<p>балансируют на моделях.</p> <p>Базисы разъединяют, охлаждают в воде и вновь вводят в полость рта. Врач проверяет правильность смыкания челюстей пациентом, исключает возможное смещение нижней челюсти в горизонтальной и сагиттальной плоскостях и смещение и деформацию восковых базисов.</p> <p>Контроль правильности определения высоты нижнего отдела лица.</p>
15. Нанести на окклюзионные валики анатомические ориентиры для постановки искусственных зубов.	Шпатель.	<p>Первая линия, срединная, проводится таким образом, чтобы делила фильтрум верхней губы и «лук Купидона» на равные части (уздечкой верхней губы лучше не ориентироваться, так как она часто смещена в сторону). Место пересечения срединной линии с протетической плоскостью - расположение мезиальных углов центральных резцов.</p> <p>Перпендикуляр, проведенный от наружного крыла носа, делит клык пополам, то есть между срединной и линией клыка с каждой стороны располагается по 2,5 зуба</p> <p>Горизонтальная линия, проведенная, по границе красной каймы верхней губы при улыбке пациента является примерным ориентиром высоты верхних фронтальных зубов.</p>

### СИТУАЦИОННЫЕ ЗАДАЧИ

1. После снятия врачом функционального оттиска, зубной техник отлил рабочую модель без предварительной окантовки.

Укажите техническую ошибку и возможные ее негативные последствия.

2. Во время изготовления рабочей модели для изготовления полного съемного протеза зубной техник использовал гипс 1 степени твердости.

Какие негативные последствия возможны при изготовлении полного съемного протеза на такой рабочей модели?

3. После вскрытия рабочей модели зубным техником обнаружено большое количество пор в пределах границ протезного ложа.

Какова тактика техника и врача? Укажите меры по профилактике подобных ошибок.

4. Стоматолог-ортопед перед определением центрального соотношения челюстей осмотрел поступившие из зуботехнической лаборатории рабочие модели с восковыми базисами и окклюзионными валиками. Им было выявлено: неплотное прилегание верхнего и нижнего базисов к модели, отсутствие армирующей проволоки, резкий переход базисов в

окклюзионные валики, ширина валиков во фронтальном участке 0,5 см, в боковом – 1,0 см.

Какие ошибки допущены зубным техником, можно ли определять на изготовленных валиках центральное соотношение челюстей?

5. После припасовки воскового базиса на верхней челюсти край прикусного валика выступает из-под верхней губы пациента на 4 мм, протетическая плоскость во фронтальном участке параллельна зрачковой линии, в боковом участке – линии, соединяющей козелок уха и угол рта, в профиль отмечается выступание верхней губы значительно вперед.

Какие ошибки допущены врачом при припасовке валика, методы их устранения.

## ЛИТЕРАТУРА

### Основная литература:

1. Лекционный материал.
2. Ортопедическая стоматология: учебник. Ч. 1. / Под ред. С.А. Наумовича, С.В. Ивашенко, С.Н. Пархамовича. – Минск: Вышэйшая школа, 2019. – 300 с.
3. Ортопедическая стоматология: учебник. Ч. 2. / С.А. Наумович [и др.]. Под общей ред. С.А. Наумовича, А.С. Борунова, С.С. Наумовича – Минск: Вышэйшая школа, 2020. – 332 с.

### Дополнительная литература:

4. Ортопедическое лечение полной потери зубов съемными протезами: учебно-методическое пособие / С.А. Наумович [и др.]. – Минск: БГМУ - 2023. – 92 с.
5. Особенности ортопедического лечения пациентов при хронических заболеваниях слизистой оболочки полости рта: учебно-методическое пособие / С.А. Наумович [и др.]. – Минск: БГМУ, 2019. – 28 с.

### Нормативные правовые акты:

6. Клинический протокол «Диагностика и лечение пациентов (взрослое население) с полной адентией»: Постановление Министерства здравоохранения Республики Беларусь от 10.08.2022 № 84.

### ЭУМК

## ЗАНЯТИЕ 6

**ТЕМА:** Законы артикуляции. Конструирование зубных рядов при полном отсутствии зубов.

**Общее время занятия** – 6 академических часов (240 минут).

**Цель занятия:** Научить студентов законам артикуляции, её особенностям при изготовлении полных съёмных пластиночных протезов и методам конструирования зубных рядов при полной адентии.

### **Задачи занятия:**

1. Закрепить знание законов артикуляции.
2. Научиться определять центральное соотношение челюстей при полной адентии.
3. Овладеть принципами конструирования зубных рядов при полной адентии.
4. Научиться методикам постановки искусственных зубов при изготовлении ПСПП.
5. Изучить особенностям постановки зубов при прогнатическом и прогеническом соотношении беззубых альвеолярных отростков.

**Место проведения занятия** – клиническая база.

### **Практические навыки, отрабатываемые во время занятия:**

Определение и фиксация центрального соотношения челюстей анатомо-физиологическим методом, нанесение ориентиров.

Форма контроля практического навыка: собеседование; электронные тесты; решение ситуационных задач.

Место выполнения практического навыка – у стоматологического кресла пациента

Критерии оценки практического навыка – согласно оценочному листу (чек-листу) для контроля практических навыков по учебной дисциплине в баллах от 0 до 3.

### **Требования к исходному уровню знаний**

Для полного усвоения темы студенту необходимо повторить:

- из анатомии: анатомическое строение зубов и зубных рядов и челюстей;
- из физиологии: владеть знаниями о функции ВНЧС, мышц челюстно-лицевой области;
- из общей стоматологии: новые технологии и современные конструкционные материалы при изготовлении полных съёмных пластиночных протезов.

### **Контрольные вопросы из смежных дисциплин:**

1. Артикуляция, окклюзия, прикус.
2. Артикуляторы и окклюдаторы, устройство, принципы действия.
3. Искусственные зубы, виды, правила подбора искусственных зубов.
4. Особенности анатомического строения беззубых верхней и нижней челюстей.

### **Контрольные вопросы по теме занятия**

1. Законы артикуляции Гизи - Ганау. Общие принципы создания сбалансированной окклюзии.
2. Виды искусственных зубов, сравнительная характеристика. Правила подбора искусственных передних и боковых зубов при полном съёмном протезировании.
3. Окклюзионные схемы, преимущества, показания к применению.
4. Методы постановки зубов. Постановка искусственных зубов по анатомическим ориентирам.
5. Постановка зубов по стеклу (метод Васильева). Загипсовка моделей в артикулятор и установка горизонтальной плоскости (стекло).
6. Особенности постановки зубов при прогеническом и прогнатическом соотношении

беззубых альвеолярных отростков.

Полные съемные протезы требуют воссоздания окклюзии, которая будет сохранять их стабильность и предотвращать смещение базиса протеза во время функциональных и нефункциональных нагрузок.

Эксцентричная фронтальная направляющая функция, обеспечивающая разобщение жевательных зубов в естественной окклюзии (феномен Christensen), будет вызывать опрокидывание базиса полного съемного протеза. Для полных съемных протезов необходимо создание сбалансированной окклюзии.

Сбалансированная окклюзия – окклюзия, при которой имеются одновременные контакты окклюзионных поверхностей всех или нескольких зубов с обеих сторон, при любом положении нижней челюсти. В настоящее время концепция двусторонней сбалансированной окклюзии актуальна только при полном съемном протезировании. Необходимо центрировать приложение окклюзионных нагрузок на опорные ткани под протезом в щечно-язычном и переднезаднем направлении.

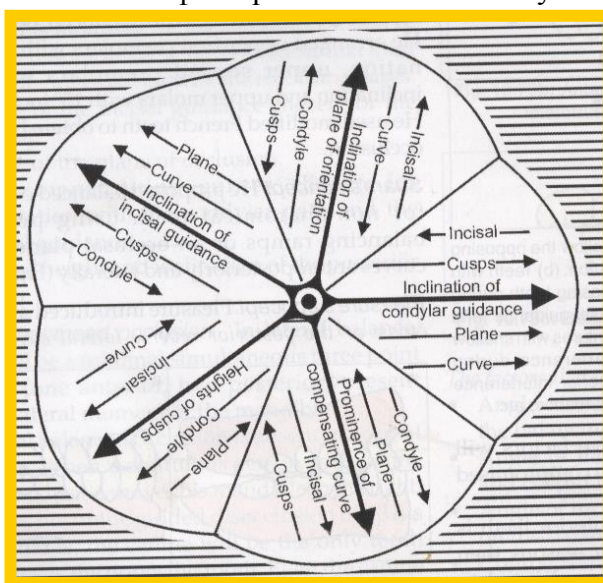
### ЗАКОНЫ АРТИКУЛЯЦИОННОЙ ТЕОРИИ ГИЗИ-ГАНАУ

Впервые концепцию сбалансированной окклюзии предложил Гизи в 1914 году, позднее, в 1926 году инженер Р.Ганау определил 9 факторов, обуславливающих артикуляцию искусственных зубов для создания полноценной сбалансированной окклюзии.

Впоследствии все эти факторы легли в основу законов артикуляционной теории Гизи-Ганау. Однако наиболее значимыми из вышеперечисленных факторов являются лишь 5, получивших в литературе название – **артикуляционная пятерка Ганау (Hanau's quint)**. К ним относятся:

1. Угол сагиттального суставного пути (Condylar guidance).
2. Угол сагиттального резцового пути (Incisal guidance).
3. Ориентация окклюзионной плоскости (Plane of occlusion).
4. Выраженность компенсационной кривой Шпее (Compensation curve of Spee).
5. Высота бугров жевательных зубов (Heights of cusps).

Единственным фактором, который не может быть изменен и который определяется особенностью строения височно-нижнечелюстного сустава пациента, является угол суставного пути. Все остальные факторы согласно Р.Ганау могут изменяться, и для



обеспечения сбалансированной окклюзии искусственных зубов в полных съемных протезах 5 переменных, т.н. “артикуляционная пятерка Ганау”, должны гармонично сочетаться между собой, что отражено на схеме. Так направление стрелок показывает, как должен изменяться

(уменьшаться либо увеличиваться) каждый из оставшихся 4 факторов при увеличении одного, который обозначен центральной стрелкой.

Кроме схемы, предложенной непосредственно самим Р. Ганау, взаимосвязь этих 5 факторов с целью создания сбалансированной окклюзии отражает т.н. “формула Тейлмана (Theilman’s formula)”.

$$\frac{[\text{Угол суставного пути}] \times [\text{Угол резцового пути}]}{[\text{Окклюзионная плоскость}] \times [\text{Кривая Шпее}] \times [\text{Высота бугров жевательных зубов}]} = \text{Сбалансированная окклюзия}$$

### ПРИНЦИПАЛЬНЫЕ РАЗЛИЧИЯ ЕСТЕСТВЕННЫХ И ИСКУССТВЕННЫХ ЗУБНЫХ РЯДОВ

Естественная окклюзия	Искусственная окклюзия
<ol style="list-style-type: none"> <li>1. Опирается на корни зубов, которые плотно зафиксированы в костной ткани.</li> <li>2. Зубы двигаются независимо друг от друга в костных лунках.</li> <li>3. Нарушения окклюзия могут не иметь проявлений годами.</li> <li>4. Окклюзионная нагрузка передается только на определенные зубы.</li> <li>5. Зубы на много лучше переносят не вертикальные силы.</li> <li>6. Жевание в основном идет в области 2 моляра.</li> <li>7. Сбалансированная окклюзия не является нормой и может рассматриваться как фактор риска.</li> <li>8. Проприоцептивная чувствительность позволяет осуществлять контроль жевания.</li> </ol>	<ol style="list-style-type: none"> <li>1. Опирается на искусственный базис протеза, располагающийся на подвижной слизистой оболочке полости рта.</li> <li>2. Протез двигается как единое целое при любой нагрузке.</li> <li>3. Нарушения окклюзии чаще всего сразу же вызывают смещение протеза либо боли.</li> <li>4. Жевательные силы действуют на весь протез.</li> <li>5. Невертикальные нагрузки обычно хуже воспринимаются.</li> <li>6. Жевание в основном концентрируется в области второго премоляра, жевание на 7 зубах вызывает смещение протеза.</li> <li>7. Сбалансированная окклюзия – наиболее оптимальная концепция.</li> <li>8. Отсутствие проприоцептивной чувствительности ухудшает контроль жевания.</li> </ol>

### СРАВНИТЕЛЬНАЯ ХАРАКТЕРИСТИКА ИСКУССТВЕННЫХ ЗУБОВ В ЗАВИСИМОСТИ ОТ МАТЕРИАЛА

Пластмассовые (полимерные)	Керамические
<ul style="list-style-type: none"> <li>• более подвержены механическому износу (истиранию);</li> <li>• есть тенденция к снижению вертикального компонента окклюзии с течением времени;</li> <li>• отсутствует звук при окклюзионных контактах;</li> <li>• окклюзионные поверхности подвержены стираемости (может вызвать изменение компенсационных кривых);</li> <li>• отлично подвергаются шлифовке и коррекции;</li> <li>• более прочные;</li> <li>• химически соединяются с пластмассой базиса протеза.</li> </ul>	<ul style="list-style-type: none"> <li>• менее подвержены истиранию;</li> <li>• подобная тенденция отсутствует;</li> <li>• может наблюдаться стук зубами при окклюзионных контактах;</li> <li>• рельеф окклюзионной поверхности не изменяется;</li> <li>• сложно шлифуются и корректируются (при шлифовке нарушается глазурованная поверхность);</li> <li>• более хрупкие;</li> <li>• механическое соединение с базисом.</li> </ul>

Полный гарнитур (28 зубов) состоит из 4 планок: верхние фронтальные зубы, нижние фронтальные зубы и жевательные зубы верхней и нижней челюсти (2 планки). Ширина верхних фронтальных зубов (клык-клык) равна расстоянию между линиями клыков (расстояние между правой и левой носо-губной складкой) +6-8мм. Высота центральных резцов соответствует расстоянию между линией улыбки и плоскостью окклюзии. Форма зубов зависит от формы лица. Выбор жевательных зубов осуществляют по таблицам, прилагаемым к гарнитурам, принимая за ориентир фронтальные зубы соответствующего типоразмера.

В зависимости от выраженности скатов бугров искусственные жевательные зубы можно условно разделить на 3 группы:

1. Анатомические (угол наклона ската бугра 30-40°).
2. Полуанатомические (угол наклона - менее 30°, чаще всего 22°).
3. Неанатомические (нулевой угол наклона скатов).

### **ОККЛЮЗИОННЫЕ СХЕМЫ**

1. *двусторонняя сбалансированная окклюзия*
  - a. анатомическая (зубы с буграми 30-40°)
  - b. полуанатомическая (зубы с буграми менее 30°);
2. *лингвализированная (линейная)*
3. *плоская*
  - a. сбалансированная, с воссозданием компенсационных кривых
  - b. несбалансированная (нейтроцентрическая).

### **ДВУСТОРОННЯЯ СБАЛАНСИРОВАННАЯ ОККЛЮЗИЯ (АНАТОМИЧЕСКАЯ И ПОЛУАНАТОМИЧЕСКАЯ)**

#### **Преимущества:**

- сбалансированная;
- хорошая эстетика (анатомическая);
- высокая жевательная эффективность, даже после умеренного истирания зубов.

#### **Недостатки:**

- повышенная боковая нагрузка на альвеолярный гребень;
- сложность в изготовлении;
- необходимость в частых перебазиновках для поддержания стабильной окклюзии.

#### **Показания к применению:**

- хорошо выраженные альвеолярные отростки (min атрофия)
- хорошая нервно-мышечная координация
- антагонистами протеза является естественный зубной ряд
- предыдущий протез с анатомическими зубами.

### **ЛИНГВАЛИЗИРОВАННАЯ (ЛИНЕЙНАЯ) ОККЛЮЗИЯ**

Контактируют только небные бугры верхних премоляров и моляров с ямками нижних одноименных зубов по принципу «пестик – ступка», т.о. окклюзионные контакты смещаются орально.

#### **Преимущества:**

- хорошая эстетика;
- сбалансированная;
- равномерное давление на альвеолярный гребень;
- минимальные боковые нагрузки;
- обеспечивает хорошее размельчение пищевого комка.

#### **Показания к применению:**

- «подвижный гребень» протезного ложа;
- слабость жевательной мускулатуры;
- предыдущий протез с лингвализированной окклюзией.

### **ПЛОСКАЯ ОККЛЮЗИЯ**

#### **Характеристика плоской окклюзии:**

- отсутствуют фиссурно-бугорковые контакты;
- отсутствует вертикальное перекрытие;
- горизонтальное перекрытие (сагиттальная щель) составляет 1,5-2 мм;
- в положении ЦО отсутствует контакт между фронтальными зубами, он достигается при протрузии нижней челюсти.

#### **Преимущества:**

- минимизировано действие боковых нагрузок;
- улучшена стабилизация протеза;
- простая техника постановки зубов;
- свободные движения нижней челюсти.

#### **Недостатки:**

- невысокая жевательная эффективность;
- неестественная форма искусственных зубов;
- чаще всего несбалансированная окклюзия, что ухудшает стабилизацию протеза.

#### **Показания к применению:**

- высокая степень атрофии альвеолярных отростков;
- недостаточный нервно-мышечный контроль за протезом;
- соотношение челюстей по II и III классу по Энглию (скелетные формы), перекрестный прикус;
- невозможность определения стабильно воспроизводимого центрального соотношения челюстей;
- выраженное несоответствие зубных дуг верхней и нижней челюстей.

### **МЕТОДЫ ПОСТАНОВКИ ЗУБОВ**

- по анатомическим ориентирам;
- анатомическая, «по стеклу» (метод Васильева);
- по калоте;
- по сферическим окклюзионным плоскостям;
- по индивидуальным окклюзионным плоскостям.

#### ***ПОСТАНОВКА ИСКУССТВЕННЫХ ЗУБОВ “ПО СТЕКЛУ”, метод М.Е. Васильева:***

Суть этого метода заключается в замене протетической плоскости окклюзионного валика поверхностью стекла, укрепляемого на модели нижней челюсти.

**Показаниями** к применению данного метода постановки зубов являются:

- *соотношение челюстей по I классу по Энглию (ортогнатический тип);*
- *малая степень атрофии альвеолярных гребней,*
- *благоприятные межчелюстные соотношения;*
- *наличие устойчивого, легкого воспроизводимого центрального соотношения челюстей;*
- *преобладание вертикальных движений нижней челюсти.*

#### **Последовательность постановки зубов:**

**1/1** – располагают симметрично средней линии так, чтобы режущие края касались стекла.

**2/2** – несколько отклонены от срединной линии в пришеечной части и режущим краем не касаются стекла на 0,5мм.

**3/3** – бугорками касаются стекла и образуют поворотные пункты зубной дуги, причем передняя часть фасетки клыка должна являться продолжением дуги передних зубов, а задняя

– направлять дугу в области боковых зубов.

**4/4** – устанавливаются так, чтобы он касался стекла только щечным бугром, а небный не доходил до стекла на 1 мм.

**5/5** – касается стекла обоими буграми.

**6/6** – касается стекла только мезиально-небным бугорком. Мезиально-щечный бугорок не доходит до стекла на 0,5 мм, дистально-небный – на 1 мм, дистально-щечный – на 1,5 мм.

**7/7** – не касается своими бугорками стекла и продолжает линию первого моляра.

По окончании постановки верхней группы зубов переходят к установке нижних, начиная со вторых премоляров, так как они легко устанавливаются между первым и вторым премолярами верхней челюсти. Затем устанавливают моляры одной стороны, затем другой, и в последнюю очередь ставится фронтальная группа зубов. При этом на боковых участках зубного ряда добиваются множественного контакта жевательных поверхностей.

### СИТУАЦИОННЫЕ ЗАДАЧИ

1. При проверке конструкции протезов было отмечено, что линия между центральными резцами верхнего и нижнего зубного рядов находится не в одной плоскости. Укажите ошибку, допущенную зубным техником или врачом.

2. Пациенту 74 года. Три дня назад наложили полный съемный протез на верхнюю челюсть. При откусывании пищи, протез смещается.

Назовите возможные причины этого недостатка и способы его устранения.

3. При проверке конструкции полных съемных протезов с анатомическими жевательными искусственными зубами на верхней и нижней челюстях не отмечаются сагиттальные и трансверзальные окклюзионные кривые.

Какая ошибка была допущена при постановке зубов?

4. При обследовании пациента выявлен подвижный альвеолярный гребень на нижней челюсти в боковых отделах. Какую окклюзионную схему предпочтительно выбрать для постановки искусственных зубов?

5. При постановке искусственных зубов в полном протезе зубным техником была использована методика Васильева. При этом все зубы верхней и нижней челюсти поставлены строго по гребню альвеолярного отростка.

Какая ошибка допущена зубным техником? Методика устранения.

### ЛИТЕРАТУРА

#### Основная литература:

1. Лекционный материал.
2. Ортопедическая стоматология: учебник. Ч. 1. / Под ред. С.А. Наумовича, С.В. Ивашенко, С.Н. Пархамовича. – Минск: Вышэйшая школа, 2019. – 300 с.
3. Ортопедическая стоматология: учебник. Ч. 2. / С.А. Наумович [и др.]. Под общей ред. С.А. Наумовича, А.С. Борунова, С.С. Наумовича – Минск: Вышэйшая школа, 2020. – 332 с.

#### Дополнительная литература:

4. Ортопедическое лечение полной потери зубов съемными протезами: учебно-методическое пособие / С.А. Наумович [и др.]. – Минск: БГМУ - 2023. – 92 с.
5. Особенности ортопедического лечения пациентов при хронических заболеваниях слизистой оболочки полости рта: учебно-методическое пособие / С.А. Наумович [и др.]. – Минск: БГМУ, 2019. – 28 с.

#### Нормативные правовые акты:

6. Клинический протокол «Диагностика и лечение пациентов (взрослое население) с полной адентией»: Постановление Министерства здравоохранения Республики Беларусь от 10.08.2022 № 84.

ЭУМК

## ЗАНЯТИЕ 7

**Тема:** Проверка конструкции полных съемных пластиночных протезов. Ошибки при определении центрального соотношения челюстей.

**Общее время занятия** – 6 академических часов (240 минут).

**Цель занятия:** Научить студентов проверять конструкцию полных съемных протезов, выявлять и исправлять ошибки, допущенные на этапе определения центрального соотношения челюстей.

### **Задачи занятия:**

1. Закрепить знания о требованиях, предъявляемых к восковой репродукции полных съемных пластиночных протезов.
2. Овладеть практическими навыками по проверке правильности изготовления восковой конструкции полных съемных пластиночных протезов на рабочей модели.
3. Изучить этапы проверки конструкции полных съемных пластиночных протезов в полости рта.
4. Овладеть практическими навыками проверки восковой конструкции полных зубных протезов в полости рта пациента.
5. Научиться выявлять, анализировать и исправлять врачебные и технические ошибки при проверке конструкции полных съемных пластиночных протезов.

**Место проведения занятия** – клиническая база.

### **Практические навыки, отрабатываемые во время занятия:**

Проверка конструкции восковых репродукций полных съемных пластиночных протезов.

Форма контроля практического навыка: собеседование; электронные тесты; решение ситуационных задач.

Место выполнения практического навыка – у стоматологического кресла пациента

Критерии оценки практического навыка – согласно оценочному листу (чек-листу) для контроля практических навыков по учебной дисциплине в баллах от 0 до 3.

### **Требования к исходному уровню знаний**

Для полного усвоения темы студенту необходимо повторить:

- из анатомии: владеть знаниями об особенностях строения беззубых челюстей, строения зубов, зубных рядов верхней и нижней челюстей;
- из физиологии: владеть знаниями о функции ВНЧС, мышц челюстно-лицевой области;
- из общей стоматологии: клинико-лабораторные этапы, новые технологии и современные конструкционные материалы при изготовлении полных съемных пластинчатых протезов.

### **Контрольные вопросы из смежных дисциплин:**

1. Понятие об артикуляции и окклюзии.
2. Виды окклюзии. Признаки центральной окклюзии
3. Проверка конструкции частичных съемных пластиночных протезов.
4. Методы определения высоты нижнего отдела лица и их характеристика.
5. Аппараты, воспроизводящие движения нижней челюсти.

### **Контрольные вопросы по теме занятия**

1. Окклюзия, виды окклюзии. Признаки центральной окклюзии при ортогнатическом прикусе.
2. Методика и последовательность проведения проверки восковой конструкции протезов.
3. Требования, предъявляемые к постановке искусственных зубов.

4. Клинические признаки и тактика врача при повышении или понижении высоты нижнего отдела лица на этапе определения центрального соотношения челюстей.
5. Клинические признаки и тактика врача при ошибках, связанных со смещением нижней челюсти в сагиттальной и горизонтальной плоскостях при фиксации центрального соотношения челюстей.
6. Ошибки, вызванные сдвигом, деформацией и отхождением базисов от протезного ложа при определении центрального соотношения челюстей.

**Проверка конструкции полных съемных протезов** – важный и ответственный клинический этап их изготовления, т.к. на этом этапе проводят оценку результатов всех предыдущих клинико-лабораторных этапов. Все необходимые коррективы и изменения конструкции протезов должны быть сделаны именно в этот момент. После завершения лабораторных этапов по изготовлению полных съемных протезов нет никакой возможности внести значительные изменения в конструкцию протезов, тогда как на этапе проверки конструкции любые необходимые изменения могут быть легко произведены.

#### **ПРОВЕРКА КОНСТРУКЦИИ ПРОТЕЗА ВНЕ ПОЛОСТИ РТА (НА МОДЕЛИ):**

- расположение моделей в артикуляторе (окклюдаторе);
- качество рабочих моделей;
- разметка анатомических ориентиров на рабочих моделях;
- качество гравировки и изоляции соответствующих анатомических областей;
- соответствие границ базисов;
- отсутствие балансирования базиса протеза;
- форма зубных рядов;
- соответствие постановки зубов с учетом анатомических ориентиров;
- окклюзионные взаимоотношения верхнего и нижнего протезов (согласно избранной окклюзионной схеме);
- выраженность компенсационных кривых Шпее и Вилсона;
- наличие и топография армирующих элементов;
- наличие индивидуальных характеристик базиса протеза.

#### **ПРОВЕРКА КОНСТРУКЦИИ ПСПП В ПОЛОСТИ РТА**

<i>Последовательность действия</i>	<i>Материальное оснащение</i>	<i>Критерии самоконтроля</i>
1. Внешний осмотр	Визуально	Должен быть восстановлен вид пациента, т.е. устранено западение губ, щек и др. Умеренно выраженные носогубные и подбородочная складки. Не должны быть опущены углы рта.
2. Плотность прилегания базиса протеза к протезному ложу	Визуально	Край базиса по периферии должен плотно прилегать и слизистой оболочке протезного ложа. Отсутствие балансировки базиса.

3. Границы базиса протеза	Визуально	Границы протеза на верхней челюсти с вестибулярной стороны проходят по переходной складке, обходя уздечку верхней губы и подвижные щечные тяжи, полностью перекрывая верхнечелюстные бугры, задняя граница протеза на 1-2 мм перекрывает слепые ямки (линию А).
		Границы протеза на нижней челюсти с вестибулярной стороны проходят по переходной складке, обходя уздечку нижней губы и подвижные щечные тяжи, полностью перекрывают в дистальных отделах слизистые бугорки в ретромолярных треугольниках. С язычной поверхности границы в дистальных отделах проходят по внутренней кривой линии, во фронтальном участке – по границе перехода слизистой альвеолярного отростка в слизистую дна полости рта.
4. Ориентация окклюзионной плоскости	Визуально	Окклюзионная плоскость должна быть параллельна франкфуртской горизонтали (зрачковой линии) во фронтальном отделе и Камперовской горизонтали (носоушной линии) в боковых отделах. Должны быть сформированы компенсационные кривые Шпее (сагиттальная) и Уилсона (трансверзальная).
5. Взаимоотношение зубных рядов в центральной окклюзии и во всех эксцентрических положениях нижней челюсти.	Визуально	В ЦО: средняя линия лица совпадает с линией проведенной между центральными резцами, каждый зуб имеет 2 антагонистов, кроме 17, 27 и 31, 41 зубов. Плотный фиссурно-бугорковый контакт в боковых отделах. В эксцентрических положениях нижней челюсти: сохранение множественного контакта (сбалансированная окклюзия).
6. Плотность смыкания рядов	Шпатель	Смыкание должно быть плотным при введении шпателя в боковом участке.
7. Проверка высоты нижнего отдела лица при		Высота окклюзии должна быть на 2-4 мм меньше, чем высота физиологического покоя.
8. Проверить выполнение эстетических ориентиров при постановке зубов: форму и цвет и размеры искусственных зубов.	Визуально	Искусственные зубы должны соответствовать по форме, размеру (высота и ширина верхних фронтальных зубов) и цвету. Передние верхние зубы при разговоре должны выступать из-под края верхней губы на 1-1,5 мм, при улыбке искусственная десна не должна быть видна.

## ОШИБКИ ПРИ ОПРЕДЕЛЕНИИ ЦЕНТРАЛЬНОГО СООТНОШЕНИЯ ЧЕЛЮСТЕЙ:

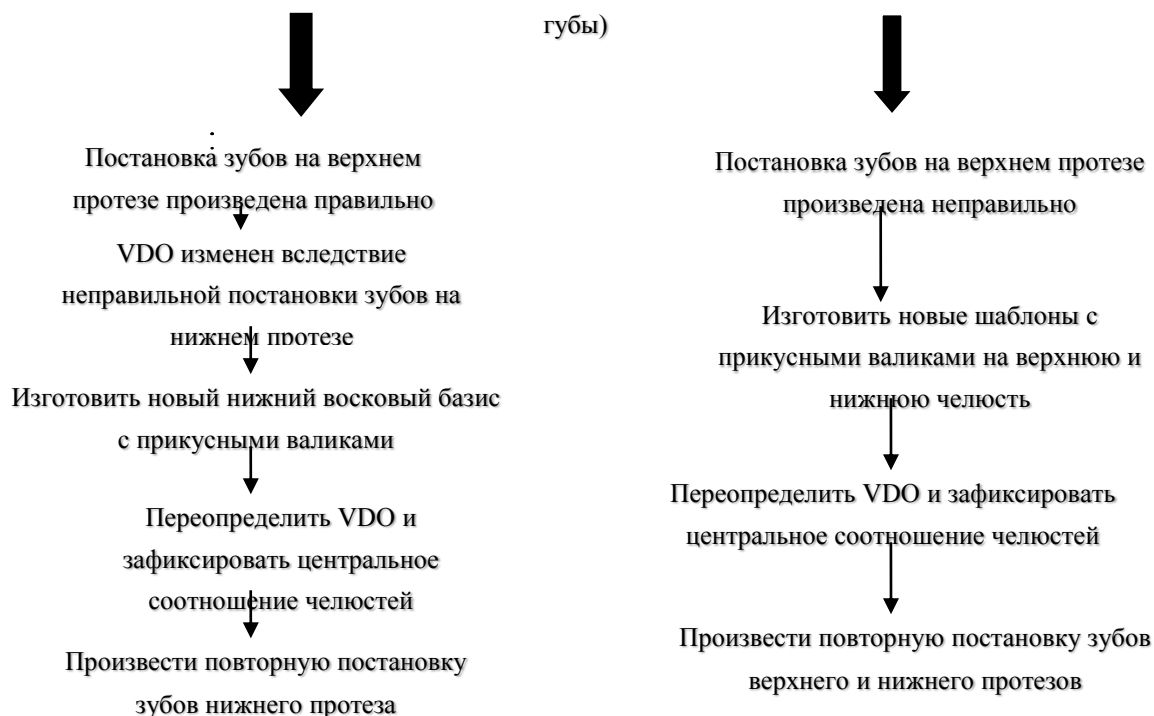### 1. Ошибки при нахождении и фиксации вертикального компонента окклюзии (высоты нижнего отдела лица)

Ошибка при определении высоты нижнего отдела лица	Клиническое проявление на этапе проверки конструкции
1. Повышение межальвеолярной высоты.	“Удивленное” выражение лица, увеличение нижней трети лица, напряженность лицевых мышц, губы напряжены, сглажены носогубные и подбородочная складки, стук зубов при фонетической пробе, разница между высотой окклюзии и высотой физиологического покоя менее 2-4 мм.
2. Снижение межальвеолярной высоты.	«Старческое» выражение лица, опущены углы рта и крылья носа, выражены носогубные и подбородочная складки, ощущение недостатка места для языка, разница между высотой окклюзии и высотой физиологического покоя более 2-4 мм.

### АЛГОРИТМ УСТРАНЕНИЯ ОШИБОК, СВЯЗАННЫХ С НЕПРАВИЛЬНЫМ НАХОЖДЕНИЕМ ВЕРТИКАЛЬНОГО КОМПОНЕНТА ОККЛЮЗИИ

(VDO)

Оценить правильность постановки зубов на верхнем протезе (ориентация окклюзионной плоскости, выступание центральных резцов из-под верхней губы)

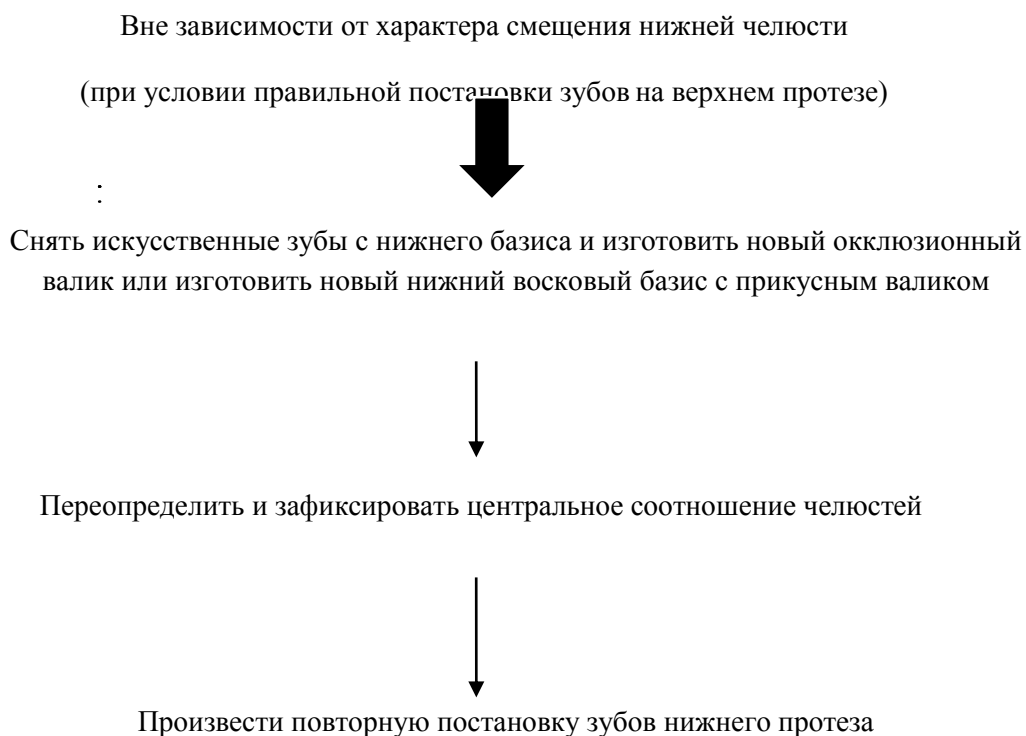


**2. Ошибки при фиксации центрального соотношения челюстей, вызванные смещением нижней челюсти относительно верхней.**

<b>Ошибка при фиксации центрального соотношения челюстей</b>	<b>Клиническое проявление на этапе проверки конструкции</b>
1. Смещение нижней челюсти вперед (фиксация протрузии нижней челюсти):	<ul style="list-style-type: none"><li>• прогнатическое соотношение искусственных зубов;</li><li>• сагиттальная щель;</li><li>• бугровое смыкание боковых зубов;</li><li>• повышение высоты нижнего отдела лица на высоту бугров.</li></ul>
2. Боковое смещение нижней челюсти (фиксация правой либо левой боковой окклюзии)	<ul style="list-style-type: none"><li>• отсутствие контакта между боковыми зубами на стороне смещения;</li><li>• смещение центра нижнего зубного ряда в сторону противоположную смещению челюсти;</li><li>• бугровый контакт зубов-антагонистов на противоположной стороне;</li><li>• повышение высоты нижнего отдела лица на высоту бугров.</li></ul>

**ОБЩИЙ ДИАГНОСТИЧЕСКИЙ КРИТЕРИЙ:** НА ЭТАПЕ ПРОВЕРКИ КОНСТРУКЦИИ ПОВТОРЕНИЕ ОШИБКИ, ДОПУЩЕННОЙ ПРИ ОПРЕДЕЛЕНИИ И ФИКСАЦИИ ЦЕНТРАЛЬНОГО СООТНОШЕНИЯ ЧЕЛЮСТЕЙ, ПРИВОДИТ К НОРМАЛИЗАЦИИ ОККЛЮЗИИ.

**АЛГОРИТМ УСТРАНЕНИЯ ОШИБОК, СВЯЗАННЫХ СО СМЕЩЕНИЕМ НИЖНЕЙ ЧЕЛЮСТИ ОТНОСИТЕЛЬНО ВЕРХНЕЙ**



**3. Ошибки, вызванные смещением, деформацией и отхождением базисов от протезного ложа при определении центрального соотношения челюстей.**

<b>Отхождение базисов от протезного ложа</b>	<b>Смещение базисов</b>	<b>Деформация базисов</b>
<b>клинические проявления на этапе проверки конструкции</b>		
<p>отсутствие плотного равномерного контакта между зубами антагонистами в различных отделах зубного ряда</p>	<ul style="list-style-type: none"> <li>• при смещении нижнего базиса вперед – прогнатическое, назад – прогеническое соотношение зубных рядов;</li> <li>• при смещении верхнего шаблона вперед - прогеническое, назад – прогнатическое соотношение зубных рядов;</li> <li>• бугровое смыкание боковых зубов;</li> <li>• повышение высоты нижнего отдела лица на высоту бугров</li> </ul>	<p>отсутствие плотного равномерного контакта между зубами антагонистами в различных отделах зубного ряда (бугровый контакт в боковых отделах, нарушения окклюзии во фронтальном отделе)</p>
<b>основные предпосылки к возникновению ошибки</b>		
<ul style="list-style-type: none"> <li>• отсутствие плотного равномерного контакта между верхним и нижним прикусными валиками;</li> <li>• несоответствие базиса и протезного ложа.</li> </ul>	<ul style="list-style-type: none"> <li>• неблагоприятные анатомические условия в полости рта (атрофия альвеолярных отростков II-III степени);</li> <li>• неплотное прилегание восковых базисов к модели и протезному ложу.</li> </ul>	<ul style="list-style-type: none"> <li>• отсутствие армирования восковых базисов;</li> <li>• чрезмерный разогрев базисов с прикусными валиками</li> </ul>
<b>алгоритм устранения ошибок</b>		
<ol style="list-style-type: none"> <li>1. фиксация окклюзии в полости рта</li> <li>2. перегипсовка и установка моделей в артикулятор</li> <li>3. повторная постановка зубов</li> </ol>	<ol style="list-style-type: none"> <li>1. изготовление новых базисов с прикусными валиками</li> <li>2. определение центрального соотношения челюстей</li> <li>3. повторная постановка зубов</li> </ol>	<ol style="list-style-type: none"> <li>1. изготовление новых базисов с прикусными валиками</li> <li>2. определение центрального соотношения челюстей</li> <li>3. повторная постановка зубов</li> </ol>

## СИТУАЦИОННЫЕ ЗАДАЧИ

1. Во время проверки восковой конструкции протезов при внешнем осмотре у пациента М. отмечается сглаженность носогубных складок и подбородочной складок, «стук» во время смыкания зубов. В состоянии физиологического покоя отсутствует просвет между фронтальными зубами. При полуоткрытом рте передняя группа зубов верхней челюсти выступает из-под верхней губы на 3-4 мм.

Какая допущена ошибка? На каком этапе изготовления протезов? Методика устранения ошибки.

2. У пациента В., при проверке конструкции протезов в полости рта установлено прогнатическое соотношение зубных рядов, преимущественно бугорковое смыкание боковых зубов, сагиттальная щель между фронтальными зубами, повышение прикуса на высоту бугорков боковых зубов.

Когда была допущена ошибка и в чем она заключается? Методика устранения.

3. Каковы признаки снижения нижнего отдела лица во время проверки восковой композиции протезов и тактика врача в этом случае.

4. У пациента на этапе проверки конструкции протезов установлено бугорковое смыкание на правой стороне, повышение высоты окклюзии, смещение центра нижнего зубного ряда вправо, просвет между боковыми зубами слева.

На каком этапе изготовления протезов допущена ошибка и в чем она заключается? Методика устранения.

5. У пациента при проверке конструкции протезов в полости рта установлено, что имеется контакт только во фронтальном участке и просвет между боковыми зубами. Нижняя треть лица не увеличена. При проверке плотности смыкания боковых зубов шпателем появляется щель.

Какая допущена ошибка? Тактика врача по ее устранению.

## ЛИТЕРАТУРА

### Основная литература:

1. Лекционный материал.
2. Ортопедическая стоматология: учебник. Ч. 1. / Под ред. С.А. Наумовича, С.В. Ивашенко, С.Н. Пархамовича. – Минск: Вышэйшая школа, 2019. – 300 с.
3. Ортопедическая стоматология: учебник. Ч. 2. / С.А. Наумович [и др.]. Под общей ред. С.А. Наумовича, А.С. Борунова, С.С. Наумовича – Минск: Вышэйшая школа, 2020. – 332 с.

### Дополнительная литература:

4. Ортопедическое лечение полной потери зубов съёмными протезами: учебно-методическое пособие / С.А. Наумович [и др.]. – Минск: БГМУ - 2023. – 92 с.
5. Особенности ортопедического лечения пациентов при хронических заболеваниях слизистой оболочки полости рта: учебно-методическое пособие / С.А. Наумович [и др.]. – Минск: БГМУ, 2019. – 28 с.

### Нормативные правовые акты:

6. Клинический протокол «Диагностика и лечение пациентов (взрослое население) с полной адентией»: Постановление Министерства здравоохранения Республики Беларусь от 10.08.2022 № 84.

ЭУМК

## ЗАНЯТИЕ 8

**Тема:** Припасовка и наложение пластиночных протезов при полной адентии. Правила пользования и коррекция съемных протезов.

**Общее время занятия** – 6 академических часов (240 минут).

**Цель занятия:** Научить студентов оценивать качество изготовления полных съемных пластиночных протезов; научить студентов методике припасовки и наложения готового полного съемного пластиночного протеза и выработать навыки ознакомления пациентов с рекомендациями по пользованию и уходу за протезами.

### **Задачи занятия:**

1. Закрепить знания о требованиях, предъявляемых к изготовлению полных съемных пластиночных протезов.
2. Овладеть практическими навыками по правилам пользования полными съемными пластиночными протезами и изучить осложнения, возникающие в процессе пользования протезами.
3. Ознакомиться с теорией адаптации к съемным протезам.
4. Ознакомиться с правилами и средствами гигиенического ухода за съемными пластиночными протезами.
5. Научить студентов давать практические рекомендации пациентам по правилам эксплуатации и гигиенического ухода за полными съемными пластиночными протезами.

**Место проведения занятия** – клиническая база.

### **Практические навыки, отрабатываемые во время занятия:**

Припасовка и наложение полных съемных пластиночных протезов на верхнюю и нижнюю челюсти.

Форма контроля практического навыка: собеседование; электронные тесты; решение ситуационных задач.

Место выполнения практического навыка – у стоматологического кресла пациента.

Критерии оценки практического навыка – согласно оценочному листу (чек-листу) для контроля практических навыков по учебной дисциплине в баллах от 0 до 3.

### **Требования к исходному уровню знаний**

Для полного усвоения темы студенту необходимо повторить:

- из анатомии: анатомическое строение зубов, зубных рядов и челюстей;
- из общей стоматологии: технологические процессы, конструкционные и вспомогательные материалы, используемые при изготовлении полных съемных пластиночных протезов;
- из нормальной физиологии: учение И.П.Павлова о корковом торможении для понимания сложных нервно-рефлекторных процессов, происходящих в организме пациента после наложения протеза.

### **Контрольные вопросы из смежных дисциплин:**

1. Анатомическое строение верхней и нижней челюстей.
2. Физико-химические свойства пластмасс, используемых в зубном протезировании.
3. Режим полимеризации базисных пластмасс.
4. Виды пористости пластмасс. Изменения, возникающие в пластмассе, при нарушении режима полимеризации.
5. Условные и безусловные рефлексы.

## КОНТРОЛЬНЫЕ ВОПРОСЫ ПО ТЕМЕ ЗАНЯТИЯ

1. Оценка качества готовых полных съемных пластиночных протезов.
2. Последовательность и методика припасовки и наложения полных съемных пластиночных протезов.
3. Возможные трудности при припасовке и наложении полных съемных пластиночных протезов и способы их решения.
4. Адаптация пациентов к зубным протезам. Фазы адаптации к полным съемным пластиночным протезам.
5. Рекомендации пациенту по правилам пользования и гигиеническому уходу за полными съемными пластиночными протезами.
6. Перебазировка полных съемных пластиночных протезов. Методики, показания и противопоказания.

### АЛГОРИТМ ДЕЙСТВИЙ ПРИ ПРИПАСОВКЕ И НАЛОЖЕНИИ ПОЛНЫХ СЪЕМНЫХ ПЛАСТИНОЧНЫХ ПРОТЕЗОВ

<i>Последовательность действия</i>	<i>Материальное оснащение</i>	<i>Критерии самоконтроля</i>
<b>I. Оценка протеза вне полости рта.</b>		
1. Пластмассовый базис	Визуально	Толщина базиса 2-2,5 мм, качественная шлифовка и полировка наружной поверхности, на внутренней поверхности должен быть хорошо выражен микрорельеф слизистой оболочки, отсутствие пор и острых краев, однородный цвет пластмассы.
2. Искусственные зубы	Визуально	Соответствие искусственных зубов по форме, размеру и цвету, зубы должны находиться в зубном ряду.
<b>II. Медикаментозная обработка протеза 3% раствором перекиси водорода, спиртом и др.</b>		
<b>III. Припасовка и наложение протеза</b>		
1. Наложение протеза на верхнюю челюсть	Визуально	Границы протеза с вестибулярной стороны проходят по переходной складке, обходя уздечку верхней губы и подвижные щечные тяжи, полностью перекрывая верхнечелюстные бугры, задняя граница протеза на 1-2 мм перекрывает слепые ямки (линию А). Границы протеза уточняются, используя функциональные пробы. Фиксация и стабилизация проверяется путем смыкания зубов и смещения нижней челюсти в различные стороны. Базис протеза должен плотно прилегать к слизистой оболочке без балансирования. Балансирование определяется при нажатии попеременно на премоляры с каждой стороны. Правильная ориентация окклюзионной плоскости в боковом и фронтальном отделах.

		Центральные резцы должны выступать из-под края верхней губы на 1-2 мм, искусственная десна не должна быть видна при улыбке.
2. Наложение протеза на нижнюю челюсть	Визуально	Границы протеза с вестибулярной стороны проходят по переходной складке, обходя уздечку нижней губы и подвижные щечные тяжи, полностью перекрывают в дистальных отделах слизистые бугорки в ретромоларных треугольниках. С язычной поверхности границы в дистальных отделах проходят по внутренней косой линии, во фронтальном участке – по границе перехода слизистой альвеолярного отростка в слизистую дна полости рта. Границы протеза уточняются, используя функциональные пробы. Фиксация и стабилизация протеза проверяется при различных движениях нижней челюсти.
3. Проверка артикуляционных соотношений	Визуально, копировальная бумага.	Должен быть плотный режуще-бугорковый контакт между зубами верхней и нижней челюстей в центральной окклюзии, степень перекрытия фронтальных зубов 1-2 мм; блокирующие контакты при боковых движениях нижней челюсти устраняются, используя шлифовальные круги и копировальную бумагу.
4. Проверка правильности определения центрального соотношения челюстей	Визуально	Высота окклюзии должна быть меньше на 2-4 мм высоты нижней трети лица в состоянии физиологического покоя: - при проведении разговорной пробы (просят произнести несколько слов) расстояние между зубными рядами достигается 5-6 мм.
5. Контроль произношения звуков.	Визуально	Правильность постановки зубов во фронтальном участке определяется произношением звуков «т, д, н, с, ш». При произнесении звуков “с”, “з” расстояние между режущими краями верхних и нижних зубов должно составлять 1-1,5 мм. Четкое произношение звука «и» определяет правильность постановки фронтальных зубов нижней челюсти. Четкая дикция звуков «г, к, х» определяет правильность конструкции базиса протеза в дистальном участке.
6. Обучение пациента пользованию протезами	Визуально	Полоскать рот водой и чистить протезы щеткой после каждого приема пищи. На ночь протезы снимать и хранить в сосуде с водой, можно добавлять антисептические растворимые таблетки, или в сухом виде после тщательной чистки зубной щеткой. В первые сутки протезы рекомендуется на ночь не снимать. При появлении боли, протезы снять и наложить их за 2-3 часа до прихода к врачу.
7. Тактика врача после наложения протеза.	Визуально	Пациента назначают на прием ежедневно в течение первых дней для осмотра и проведения коррекции, а затем по показаниям. Наблюдение продолжается до тех пор, пока врач не убедится, что пациент привык к протезу, пользуется им постоянно и ткани протезного ложа находятся в хорошем состоянии.

## МЕТОДИКА КОРРЕКЦИИ ПОЛНЫХ СЪЕМНЫХ ПРОТЕЗОВ

На коррекцию пациента назначают на следующий день после наложения протезов. Причем предупреждают пациента, чтобы за 2-3 часа до прихода к врачу протезы должны быть введены в полость рта. После выяснения жалоб и осмотра слизистой оболочки, выявляют участки, где происходит травмирование (гиперемия, повреждение слизистой оболочки). Специальным маркером, порошком дентина или гипса отмечают участок травмы слизистой оболочки и накладывают высушенный протез. Затем протез выводят из полости рта и металлической фрезой снимают часть пластмассы, где имеются отпечатки маркера, гипса, дентина. Нужно быть очень внимательным при снятии пластмассы в области переходной складки и дистальной (задней) границы неба. Излишнее снятие пластмассы в этих участках может нарушить фиксацию протезов.

## АДАПТАЦИЯ К ПОЛНЫМ СЪЕМНЫМ ПРОТЕЗАМ

Термин “АДАПТАЦИЯ” (от лат. adaptatio — приспособление) в ортопедической стоматологии подразумевает процесс привыкания пациента к пользованию протезами. Зубные протезы воспринимаются органами и тканями полости рта как инородное тело, являясь раздражителем для нервных окончаний.

Согласно В.Ю. Курляндскому процесс адаптации к протезам можно рассматривать как проявление коркового торможения реакций раздражения, наступающего в сроки от 10 до 33 дней. В случае повторного протезирования сроки полной адаптации пациента к новым протезам значительно сокращаются (до 3-5 дней).

### **В.Ю. Курляндский различает 3 фазы адаптации к зубным протезам:**

#### ***1 – фаза раздражения, наблюдается в день наложения протеза:***

- характеризуется фиксированным вниманием пациента к конструктивным особенностям протеза;
- повышение саливации;
- резкое изменение дикции и фонации, шепелявость;
- потеря или значительное снижение жевательной эффективности;
- возможно появление позывов на тошноту;
- гипертонус жевательных мышц;
- напряженное состояние околоротовых тканей (губ, щек и др.).

#### ***2 – фаза частичного торможения, наступает в период с 1 по 5 день:***

- нормализуется саливация и угасает рвотный рефлекс;
- восстанавливаются дикция и фонация;
- постепенно повышается жевательная эффективность;
- исчезает напряжение околоротовых тканей.

#### ***3 – фаза полного торможения, наступает в период с 5 по 33 день:***

- протез больше не является инородным телом для пациента;
- пациент ощущает дискомфорт без протеза;
- наблюдается полное приспособление нервно-мышечного состояния;
- восстановление жевательной эффективности достигает максимума.

## РЕКОМЕНДАЦИИ, СПОСОБСТВУЮЩИЕ АДАПТАЦИИ ЖЕВАНИЯ

На начальных этапах адаптации к протезам следует рекомендовать пациентам:

- употребление сравнительно мягкой, не липкой пищи;
- употреблять пищу медленно;
- употреблять пищу, нарезанную сравнительно мелкими кусочками;
- стараться пережевывать пищу боковыми зубами правой и левой сторон одновременно, пережевывание пищи должно преобладать над откусыванием.

## **РЕКОМЕНДАЦИИ, СПОСОБСТВУЮЩИЕ ФОНЕТИЧЕСКОЙ АДАПТАЦИИ**

На начальных этапах адаптации к протезам следует рекомендовать пациентам:

- ❖ стараться больше разговаривать;
- ❖ медленно, акцентируя внимание на дикции считать вслух до 10;
- ❖ медленно читать текст, стараясь акцентировать внимание на “трудных” звуках и звукосочетаниях, повторяя их до тех пор, пока произношение не станет “чище”.

## **ПЕРЕБАЗИРОВКА ПЛАСТИНОЧНЫХ. ПРОТЕЗОВ**

**ПЕРЕБАЗИРОВКА** – способ воссоздания внутренней поверхности полного съемного протеза конгруэнтной рельефу тканей слизистой оболочки протезного ложа.

**ПОКАЗАНИЯ** к проведению перебазировки протеза:

- нарушение фиксации и стабилизации протеза;
- систематическое попадание остатков пищи под протез;
- частные поломки протеза.

**Необходимые условия для проведения успешной перебазировки:**

- отсутствие очагов поражения слизистой оболочки;
- приемлемые взаимоотношения зубов-антагонистов в положении ЦО и боковых окклюзиях;
- правильно определенная высота физиологического покоя и вертикальный компонент окклюзии;
- соответствие периферических границ протеза топографии клапанной зоны.

## **МАТЕРИАЛЫ ДЛЯ ПЕРЕБАЗИРОВКИ ПОЛНЫХ СЪЕМНЫХ ПРОТЕЗОВ**

### ***Временные:***

- силиконовые материалы горячей полимеризации (долговременные – более 30 дней);
- силиконовые материалы холодной полимеризации (долговременные – более 30 дней);
- пластифицированные акрилаты (кратковременные – менее 30 дней).

### ***Постоянные:***

- акриловые пластмассы холодной полимеризации;
- акриловые пластмассы горячей полимеризации.

### ***Мягкие (эластические):***

- силиконовые материалы холодной полимеризации;
- силиконовые материалы горячей полимеризации.

### ***Жесткие:***

- акриловые пластмассы горячей полимеризации;
- акриловые пластмассы холодной полимеризации.

***Оказывающие терапевтический эффект на слизистую оболочку полости рта:***

- пластифицированные акрилаты (тканевые кондиционеры)

### ***Для клинической перебазировки:***

- акриловые пластмассы холодной полимеризации;
- силиконовые материалы холодной полимеризации;
- пластифицированные акрилаты.

### ***Для лабораторной перебазировки:***

- акриловые пластмассы горячей полимеризации;
- силиконовые материалы горячей полимеризации;
- пластифицированные акрилаты.

## СРАВНИТЕЛЬНАЯ ХАРАКТЕРИСТИКА АКРИЛОВЫХ ПЛАСТМАСС ДЛЯ ПЕРЕБАЗИРОВКИ ПРОТЕЗОВ

ЛАБОРАТОРНАЯ ПЕРЕБАЗИРОВКА	КЛИНИЧЕСКАЯ ПЕРЕБАЗИРОВКА
<ul style="list-style-type: none"> <li>▪ пластмассы горячей полимеризации</li> <li>▪ более полная полимеризация</li> <li>▪ высокомолекулярное соединение</li> <li>▪ остаточный мономер 0,2-0,5%</li> <li>▪ поглощение воды 0,25%</li> <li>▪ менее пористые</li> <li>▪ растворимость 0,05 мг/см<sup>2</sup></li> <li>▪ менее подвержены деформации</li> <li>▪ более прочные</li> <li>▪ лучшая цветостабильность</li> <li>▪ меньше раздражают слизистую оболочку протезного ложа</li> </ul>	<ul style="list-style-type: none"> <li>▪ самополимеризующиеся пластмассы</li> <li>▪ менее полная полимеризация</li> <li>▪ низкомолекулярное соединение</li> <li>▪ остаточный мономер 3-5%</li> <li>▪ поглощение воды 3%</li> <li>▪ более пористые</li> <li>▪ растворимость 0,2 мг/см<sup>2</sup></li> <li>▪ более подвержены деформации</li> <li>▪ менее прочные</li> <li>▪ цветостабильность хуже</li> <li>▪ больше раздражают слизистую оболочку протезного ложа</li> </ul>

### КЛИНИЧЕСКАЯ ПЕРЕБАЗИРОВКА ПОЛНЫХ СЪЕМНЫХ ПРОТЕЗОВ С ИСПОЛЬЗОВАНИЕМ МЯГКИХ МАТЕРИАЛОВ

**Показания** к применению мягких подкладочных материалов:

- ❖ наличие участков в области протезного ложа, покрытых истонченной слизистой оболочкой (экзостозы, острые края лунок);
- ❖ сухая малоподатливая слизистая оболочка протезного ложа;
- ❖ резкая и/или неравномерная атрофия альвеолярного отростка;
- ❖ наличие хронических болезней слизистой оболочки;
- ❖ непереносимость акриловых пластмасс (“протезный стоматит”);
- ❖ непосредственное (иммедиат) протезирование;
- ❖ челюстно-лицевое протезирование и послеоперационное протезирование;
- ❖ наличие поднатурений альвеолярного отростка (бугры верхней челюсти, грибовидный тип альвеолярного отростка).

Оптимальным выбором для проведения долговременных клинических перебазирровок с использованием мягких подкладок являются материалы на основе VPS (vinylpolysiloxane, additional type silicone).

**Преимуществами** использования подкладочных материалов на основе VPS являются:

- изготовление мягкой подкладки непосредственно на клиническом приеме (одно посещение);
- материалы просты в использовании и не требуют дополнительного оборудования;
- доступная стоимость материала;
- наличие специального адгезива, обеспечивающего прочную связь мягкой подкладки и базиса протеза;
- материалы совместимы с любыми базисными пластмассами на акриловой основе;
- пространственно стабильны;
- имеют хорошие реологические свойства;
- биосовместимы (не содержат метилметакрилата);
- отличаются нейтральным вкусом и запахом;
- характеризуются стабильным цветом и практически не нарушают эстетику протеза;
- стойки к воздействию повседневных средств для ухода за протезами;
- могут быть также использованы для лабораторного изготовления эластических подкладок.

## **ТКАНЕВЫЕ КОНДИЦИОНЕРЫ** (пластифицированные акриловые пластмассы)

### *Химическая структура:*

#### *Порошок:*

- ✓ поли-этил-метакрилат [РЕМ];
- ✓ краситель.

#### *Жидкость:*

- ✓ пластификатор - ароматические эфиры (дибутил-фталат, фталил-бутил-гликолат);
- ✓ спирт (этиловый/бутиловый/метиловый) до 30%.

Тканевые кондиционеры не содержат акрилового мономера. Необходимо помнить, что от 3 до 6000 ppm пластификатора выделяется в биологическую среду полости рта в течение 14 дней (риск сенсibilизации организма). Процесс отвердевания тканевых кондиционеров является не полимеризацией, а т.н. "гель-формированием", т.к. спиртовая составляющая жидкости препятствует объединению частиц РЕМ в длинные цепочки полимера.

Характерные особенности: обладают хорошей текучестью, достаточно долгое время остаются пластичными, деформируются в зонах повышенного давления. По мере испарения спиртовой основы твердеют.

#### **Область применения:**

- для ликвидации явлений хронического воспаления слизистой оболочки протезного ложа, вызванного механическими или химическими раздражителями, инфекциями и другими причинами;
- для формирования рельефа протезного ложа при изготовлении непосредственных (иммедиат) протезов;
- в качестве мягкого подкладочного материала для кратковременных (1-2 недели) перебазировок;
- для получения отсроченных функциональных оттисков при перебазировках полных протезов или повторном протезировании полными съемными протезами.

## **СИТУАЦИОННЫЕ ЗАДАЧИ**

1. Пациентка 60 лет обратилась с жалобами на невозможность жевания, боли в жевательных мышцах и височно-нижнечелюстных суставах. Боль проявляется при пользовании полными съемными протезами. Протезы изготовлены месяц назад. Нижняя треть лица увеличена. При улыбке обнажается базис съемного протеза на верхней челюсти. При открывании рта, фронтальные зубы выступают на 4-5 мм из-под верхней губы. Дикция нарушена. Полные съемные протезы были изготовлены без проведения клинического этапа проверки конструкции восковой репродукции полных съемных протезов.

Какая допущена ошибка при изготовлении полных съемных протезов? На каком этапе изготовления? Как устранить ошибку у данного больного?

2. При припасовке и наложении полных съемных протезов наблюдается уменьшение нижней трети лица, выраженность носогубных складок, углы рта опущены. При проведении разговорной пробы отмечается расстояние между зубами верхней и нижней челюстью равной 8-9 мм.

Какая допущена ошибка при протезировании? На каком этапе изготовления протезов? Как устранить ошибку у данного пациента?

3. Пациент пользуется полными съемными протезами в течение 3 дней. Жалобы на плохую фиксацию протеза верхней челюсти при приеме пищи и разговоре. При осмотре полости рта границы протеза охватывают альвеолярные бугры, располагаются в пределах переходной складки. По задней границе твердого неба отчетливо видны слепые ямки.

В чем причина неудовлетворительной фиксации протеза верхней челюсти? Как устранить ошибку?

4. Во время припасовки и наложения протезов отмечено, что они имеют толстый базис. Нижняя треть лица увеличена. В состоянии физиологическом покое отсутствует расстояние между зубами. Зубы верхней челюсти выступают из под верхней губы на 3-4 мм, зубы нижней челюсти на 2-3 мм выше красной каймы нижней губы. При проведении разговорной пробы слышен «стук» зубов.

Какая допущена ошибка при изготовлении протеза? Что должен сделать врач для устранения ошибки?

5. Пациент обратился в клинику с жалобами на неудовлетворительную фиксацию полного съемного протеза на нижней челюсти. Протез изготовлен 5 лет назад. При осмотре полости рта обнаружено расстояние в 2 мм между вестибулярным краем протеза и переходной складкой.

В чем причина плохой фиксации протеза? Какая тактика врача?

## ЛИТЕРАТУРА

### Основная литература:

1. Лекционный материал.
2. Ортопедическая стоматология: учебник. Ч. 1. / Под ред. С.А. Наумовича, С.В. Ивашенко, С.Н. Пархамовича. – Минск: Вышэйшая школа, 2019. – 300 с.
3. Ортопедическая стоматология: учебник. Ч. 2. / С.А. Наумович [и др.]. Под общей ред. С.А. Наумовича, А.С. Борунова, С.С. Наумовича – Минск: Вышэйшая школа, 2020. – 332 с.

### Дополнительная литература:

4. Ортопедическое лечение полной потери зубов съемными протезами: учебно-методическое пособие / С.А. Наумович [и др.]. – Минск: БГМУ - 2023. – 92 с.
5. Особенности ортопедического лечения пациентов при хронических заболеваниях слизистой оболочки полости рта: учебно-методическое пособие / С.А. Наумович [и др.]. – Минск: БГМУ, 2019. – 28 с.

### Нормативные правовые акты:

6. Клинический протокол «Диагностика и лечение пациентов (взрослое население) с полной адентией»: Постановление Министерства здравоохранения Республики Беларусь от 10.08.2022 № 84.

### ЭУМК

## ЗАНЯТИЕ 9

**Тема:** Ортопедическое лечение пациентов с полной адентией одной челюсти. Повторное протезирование при полной адентии.

**Общее время занятия** – 6 академических часов (240 минут).

**Цель занятия:** Научить студентов методам коррекции полных съёмных пластиночных протезов. Изучить особенности протезирования пациентов с полной адентией одной челюсти и особенностям повторного протезирования.

### **Задачи занятия:**

1. Изучить особенности протезирования при полном отсутствии зубов на одной челюсти.
2. Ознакомиться с методикой изготовления полных съёмных армированных протезов и протезов с металлическим базисом.
3. Ознакомиться с методикой изготовления полных съёмных протезов с двухслойным базисом.
4. Овладеть практическими навыками по проведению коррекции полных съёмных пластиночных протезов.
5. Ознакомиться с методикой дублирования полных съёмных пластиночных протезов при повторном протезировании пациентов с полной адентией.

**Место проведения занятия** – клиническая база.

### **Практические навыки, отрабатываемые во время занятия:**

Выполнение коррекции съёмного протеза.

Форма контроля практического навыка: собеседование; электронные тесты; решение ситуационных задач.

Место выполнения практического навыка – у стоматологического кресла пациента

Критерии оценки практического навыка – согласно оценочному листу (чек-листу) для контроля практических навыков по учебной дисциплине в баллах от 0 до 3.

### **Требования к исходному уровню знаний**

Для полного усвоения темы студенту необходимо повторить:

- из анатомии: анатомическое строение зубных рядов, челюстей и органов полости рта;
- из общей стоматологии: современные технологии и современные конструкционные материалы при изготовлении полных съёмных пластиночных протезов;
- из ортопедической стоматологии (несъёмное протезирование): принципы передачи жевательной нагрузки различными видами зубных протезов;
- из хирургической стоматологии: в чем заключается специальная хирургическая подготовка полости рта к протезированию ПСПП;
- из дерматовенерологии: заболевания слизистой оболочки полости рта.

### **Контрольные вопросы из смежных дисциплин:**

1. Анатомическое строение верхней челюсти.
2. Анатомическое строение нижней челюсти.
3. Строение слизистой оболочки полости рта.
4. Основные конструкционные материалы для изготовления полных съёмных пластиночных протезов.
5. Вспомогательные материалы для изготовления полных съёмных пластиночных протезов.

### **Контрольные вопросы по теме занятия:**

1. Особенности протезирования при полном отсутствии зубов на одной челюсти.
2. Показания и сроки повторного протезирования при полной потере зубов.
3. Поломки полных съемных пластиночных протезов. Тактика врача и способы их устранения.
4. Методика изготовления армированных полных съемных протезов и протезов с металлическим базисом.
5. Методика изготовления полных съемных пластиночных протезов с двухслойным базисом.
6. Дублирование полных съемных протезов при повторном протезировании пациентов с полной адентией. Показания, преимущества, методика проведения.

### **ПРОТЕЗИРОВАНИЕ ПАЦИЕНТОВ С ПОЛНОЙ АДЕНТИЕЙ ОДНОЙ ИЗ ЧЕЛЮСТЕЙ**

Ортопедическое лечение пациентов с полным отсутствием зубов на одной из челюстей имеет некоторые особенности, которые выражаются в силовом преимуществе зубов антагонистов, а также определяются их состоянием. При составлении плана ортопедического лечения вначале планируется изготовление несъемных конструкций протезов, затем съемные протезы. Учитывая силовое преимущество зубов антагонистов, важно выровнять окклюзионную кривую, применив, как конструкции коронок и мостовидных протезов, так и шлифовывание бугорков естественных зубов. Это приведет к равномерному распределению жевательной нагрузки на полный съемный протез, нормализует артикуляцию нижней челюсти. Правильное планирование всего комплекса мероприятий будет способствовать восстановлению жевательной эффективности зубочелюстной системы, увеличению срока службы полного съемного протеза, т.к. частые переломы базиса в аналогичных случаях требуют замены протеза в более ранние сроки.

### **ПОЧИНКА СЪЕМНЫХ ПЛАСТИНОЧНЫХ ПРОТЕЗОВ**

По данным Л. А. Пашковской (1967), В. П. Гроссмана (1967), уже в первый год пользования протезами из акриловых пластмасс частота поломок составляет от 10 до 40 %.

Причины поломки съемных пластиночных протезов можно разделить на пять групп:

- 1) недостаточная прочность базисных пластинок;
- 2) поломки, связанные с ошибками врача, допущенными на отдельных этапах работы;
- 3) поломки, связанные с ошибками, допущенными техником;
- 4) поломки, связанные с небрежным отношением пациента к протезу;
- 5) поломки, связанные с несоответствием протезного ложа базису протеза в результате атрофии челюстей (при превышении рекомендованных сроков пользования).

Пластиночные протезы при полном отсутствии зубов как на верхней, так и на нижней челюстях чаще всего ломаются по средней линии. Этому способствует ослабление базисов протезов из-за глубокой вырезки для уздечки губы, а также балансирование верхнего протеза на торусе при недостаточной изоляции последнего. Клинические наблюдения показывают, что область наибольшего поверхностного растяжения находится на небной части пластиночного протеза для верхней челюсти, непосредственно за центральными резцами. Кроме того, к поломке могут привести внутренние напряжения в базисе протеза, которые возникают вследствие нарушения режима полимеризации или быстрого охлаждения протеза, а также при наличии различного рода включений.

Починку пластмассовых протезов производят следующим образом. Линию излома смазывают дихлорэтановым клеем, сопоставляют части протеза по линии излома и удерживают в течение 3—4 мин. По склеенному протезу отливают гипсовую модель и контрмодель. После этого протез снимают с модели, разъединяют. По лиции склеивания,

расширяют фрезой линию излома на 1—2 мм в каждую сторону и делают по краям фаски. Модель и контрмодель смазывают изоляционным лаком «Изокол», затем части протеза устанавливают на модель, а правильность установки проверяют контрмоделью.

Пластмассовое тесто готовят из самотвердеющих пластмасс «Протакрил» или «Редонт». Подготовленное пластмассовое тесто (в фазе «тянущихся нитей») с небольшим избытком укладывают по линии излома и прижимают контрмоделью. Полимеризация пластмассы заканчивается через 8—10 мин, после чего протез обрабатывают.

Приведенная выше методика починки может быть использована в случае необходимости добавить к протезу искусственные зубы. С этой целью снимают слепок челюсти с протезом и слепок зубов-антагонистов. После отливки моделей подбирают по цвету и размеру искусственные зубы, затем освежают фрезой края протеза, накладывают пластмассовое тесто и в него запаковывают зубы. Через 8—10 мин протез обрабатывают.

Починку пластмассовых протезов можно производить и лабораторным способом.

При этом техник склеивает протез и отликает модель описанным выше методом. После расширения линии излома образовавшуюся щель заливают расплавленным воском и сглаживают его на уровне с протезом. Затем модель с протезом гипсуют в кювету и общепринятым способом заменяют воск на пластмассу.

## **МЕТОДИКА ДУБЛИРОВАНИЯ ПОЛНЫХ СЪЕМНЫХ ПЛАСТИНОЧНЫХ ПРОТЕЗОВ**

Повторное протезирование полными съемными пластиночными протезами наряду с первичным в клинике ортопедической стоматологии является одной из актуальных проблем современной стоматологии. В то же время этот вид протезирования во многих случаях оказывается неэффективным или малоэффективным, хотя, на первый взгляд, лечение осуществлено такими же конструкциями протезов. В таких случаях больные продолжают пользоваться старыми протезами и новое повторное протезирование еще более затруднено.

Жевательный аппарат человека является сложной, полиструктурной, многоуровневой системой, специфика которой не исчерпывается особенностями составляющих ее элементов, а связана, прежде всего, с характером взаимоотношений между ними. Удаление всех зубов лишает жевательную систему самого главного ее компонента, а также возможностей самостоятельной компенсации нарушенных функций. Поэтому методологической основой ортопедического лечения пациентов с полным отсутствием зубов и изучения жевательного аппарата должен являться системный подход. Его принципы легли в основу разработки перспективного направления реабилитации этой категории больных — изготовление полных съемных протезов, с использованием методики дублирования старых протезов.

**Показаниями** для применения данного метода являются:

- пациенты пожилого возраста, которые в течение длительного срока пользовались полными съемными протезами на верхнюю и нижнюю челюсти и были ими довольны, но в настоящее время отмечают плохую фиксацию протезов или их изношенность;
- пациент, у которого в анамнезе отмечается плохая адаптация и проблемы с использованием съемными протезами, если ему показано изготовление копий наиболее удачных из предыдущих протезов с внесением в конструкцию контролируемых изменений;
- ранее изготовленные непосредственные протезы, в тех случаях, когда необходима их замена по причине резорбции кости после удаления зубов;
- изготовление новых протезов с восстановлением межальвеолярной высоты и сохранением прежней формы базиса и размеров зубов;
- изготовление нового протеза при частых поломках старого (трещины, переломы

- базиса);
- желание пациента иметь несколько абсолютно одинаковых протезов.

**Методика дублирования** состоит из следующих этапов.

**Клинические этапы:** 1) изучение ранее изготовленных протезов в полости рта и вне её, непосредственно дублирование ранее изготовленных протезов, коррекция границ базисов дублированных протезов, получение функциональных оттисков в положении центрального соотношения челюстей и под жевательным давлением, 2) проверка постановки зубов, 3) припасовка и наложение протезов в полости рта.

**Лабораторные этапы:** 1) отливка моделей и установка их в артикулятор, конструирование зубных рядов, 2) окончательное моделирование базисов протезов, замена воска на пластмассу.

**К преимуществам** данной методики относятся:

- уменьшение продолжительности лечения из-за сокращения клиничко-лабораторных этапов изготовления полных съемных протезов;
- быстрая адаптация к полным съемным протезам путём изготовления протеза похожего на ранее изготовленный;
- уменьшение стоимости лечения из-за сокращения этапов и времени лечения в клинике ортопедической стоматологии.

Предложенная нами методика дублирования полных съемных протезов позволяет минимизировать различия в конструкции старых и новых протезов, что позволяет пациентам с полной потерей зубов быстро адаптироваться к вновь изготовленным протезам и успешно ими пользоваться.

### СИТУАЦИОННЫЕ ЗАДАЧИ

1. Пациент 63 года, верхний зубной ряд интактный, на нижней челюсти отмечается полная потеря зубов. При обследовании установлено, что жевательная поверхность зубов 17, 16, 25, 26, 27 расположена на 3 мм ниже жевательной поверхности рядом стоящих зубов. Зубы устойчивы. Зубы на нижней челюсти удалены месяц назад. Ранее съемными протезами не пользовался.

В чем будет заключаться особенность ведения данного больного?

2. Пациент Н. 60 лет. Пользуется протезом более 7 лет. Жалобы на частые переломы полного съемного протеза верхней челюсти. При осмотре полости рта установлено: умеренная степень атрофии альвеолярного отростка, верхнечелюстные бугры не выражены, небо средней глубины с выраженным торусом. Ранее изготовленный протез верхней челюсти имеет следы неоднократных починков. Протез балансирует на челюсти.

Укажите тактику врача.

3. Пациентка Ю. 67 лет. Жалобы на плохую фиксацию протеза на верхней челюсти. Пользуется протезом 3 года. При осмотре полости рта установлено, что протез верхней челюсти балансирует по переходной складке альвеолярного отростка в области зубов 16, 15, 14, где видны остатки крема для фиксации протезов и остатки пищи. Имеются участки гиперемии с нарушением целостности эпителиального слоя.

Укажите причину возникновения данной патологии. Ваша тактика ведения больного.

4. Пациент обратился в клинику с жалобами на поломку протеза на в/ч. Протезами пользуется более 5 лет, отмечает плохую фиксацию. При осмотре обнаружен перелом базиса протеза по линии торуса.

Какая тактика врача?

5. Пациент обратился в клинику на следующий день после починки полных съемных протезов с жалобами на боли, усиливающиеся при жевании, в области альвеолярного отростка верхней челюсти слева. При обследовании установлено, что имеется участок гиперемии и отечной слизистой оболочки в области переходной складки на уровне

зубов 16, 17.

Укажите диагноз. В чем будет заключаться тактика врача?

## ЛИТЕРАТУРА

### **Основная литература:**

1. Лекционный материал.
2. Ортопедическая стоматология: учебник. Ч. 1. / Под ред. С.А. Наумовича, С.В. Ивашенко, С.Н. Пархамовича. – Минск: Вышэйшая школа, 2019. – 300 с.
3. Ортопедическая стоматология: учебник. Ч. 2. / С.А. Наумович [и др.]. Под общей ред. С.А. Наумовича, А.С. Борунова, С.С. Наумовича – Минск: Вышэйшая школа, 2020. – 332 с.

### **Дополнительная литература:**

4. Ортопедическое лечение полной потери зубов съемными протезами: учебно-методическое пособие / С.А. Наумович [и др.]. – Минск: БГМУ - 2023. – 92 с.
5. Особенности ортопедического лечения пациентов при хронических заболеваниях слизистой оболочки полости рта: учебно-методическое пособие / С.А. Наумович [и др.]. – Минск: БГМУ, 2019. – 28 с.

### **Нормативные правовые акты:**

6. Клинический протокол «Диагностика и лечение пациентов (взрослое население) с полной адентией»: Постановление Министерства здравоохранения Республики Беларусь от 10.08.2022 № 84.

### **ЭУМК**

## ЗАНЯТИЕ 10

**Тема:** Болезни периодонта, классификация, методы обследования, дифференциальная диагностика

**Общее время занятия** – 6 академических часов (240 минут).

**Цель занятия:** Изучить этиологию, патогенез, классификацию и клиническую картину болезней периодонта. Научить студентов методам диагностики и дифференциальной диагностики болезней периодонта, деонтологическим правилам приема пациентов данной категории, методам определения резервных сил и выносливости периодонта, методике заполнения и анализа одонтопародонтограммы при болезнях периодонта.

### **Задачи занятия:**

1. Изучить строение тканей периодонта.
2. Изучить этиологию, патогенез и клинику болезней периодонта.
3. Изучить классификации болезней периодонта ВОЗ и ВНОС.
4. Овладеть практическими навыками обследования пациентов с болезнями периодонта (клинические, рентгенологические и лабораторные методы обследования).
5. Освоить методику заполнения одонтопародонтограммы при болезнях периодонта.
6. Изучить и освоить методику определения выносливости и резервных сил периодонта.

**Место проведения занятия** – клиническая база.

### **Практические навыки, отрабатываемые во время занятия:**

Интерпретация данных обследования пациентов с болезнями периодонта.

Форма контроля практического навыка: собеседование; электронные тесты; решение ситуационных задач.

Место выполнения практического навыка – у стоматологического кресла пациента

Критерии оценки практического навыка – согласно оценочному листу (чек-листу) для контроля практических навыков по учебной дисциплине в баллах от 0 до 3.

### **Требования к исходному уровню знаний**

Для полного усвоения темы студенту необходимо повторить:

- из анатомии и морфологии: анатомическое строение зубов и зубных рядов, строение комплекса “зуб-периодонт”;
- из ортопедической стоматологии (несъемное протезирование): принципы передачи жевательной нагрузки различными видами зубных протезов;
- из периодонтологии: строение тканей периодонта, терминология в периодонтологии, диагностика болезней периодонта, классификация болезней периодонта.

### **Контрольные вопросы из смежных дисциплин:**

1. Периодонт, строение, функция.
2. Факторы, влияющие на состояние периодонта. Концепции развития болезней периодонта.
3. Выносливость периодонта к нагрузке. Резервные силы.
4. Методы обследования пациентов в клинике ортопедической стоматологии.
5. Деонтология в клинике ортопедической стоматологии.

### Контрольные вопросы по теме занятия:

1. Классификация болезней пародонта ВОЗ и ВНОС.
2. Роль местных и общих этиологических факторов в возникновении болезней пародонта. Патогенез болезней пародонта.
3. Клинические проявления болезней пародонта.
4. Клинические, рентгенологические и лабораторные методы обследования пациентов с болезнями пародонта и их диагностическое значение.
5. Дифференциальная диагностика болезней пародонта.
6. Выносливость и резервные силы пародонта. Их значение в ортопедическом лечении болезней пародонта. Взаимосвязь изменения резервных сил пародонта с резорбцией альвеолярного отростка.
7. Одонтопародонтограмма, принцип ее построения и структура. Анализ функционального состояния пародонта на основе одонтопародонтограммы.

### СХЕМА ООД «КЛИНИЧЕСКАЯ КАРТИНА ПРИ БОЛЕЗНЯХ ПЕРИОДОНТА»

Признаки заболевания	Средства и условия обследования	Критерии и формы самоконтроля
1	2	3
<p style="text-align: center;"><b>1. Гингивит</b></p> <p style="text-align: center;"><b>Легкая форма:</b> Воспалительный процесс в виде тонкой каймы, захватывающий пришеечный край десны и частично вершину межзубных сосочков.</p> <p style="text-align: center;"><b>Средняя форма:</b> Воспалительный процесс распространяется на весь межзубный сосочек. В десневом сосочке видна граница между воспалительными и невоспалительными участками. Незначительная кровоточивость при давлении на межзубный сосочек.</p> <p style="text-align: center;"><b>Тяжелая форма:</b> Разлитое воспаление слизистой оболочки альвеолярного отростка, резкая гиперемия и отек тканей, болезненность при пальпации,</p>	<p>Стоматологическое зеркало, зонд.</p>	<p>При генерализованном периодонтите воспалительный процесс поражает весь зубной ряд, при локализованном – отдельный участок.</p> <p>Диагностируется на начальных стадиях болезней пародонта.</p> <p>Эта степень соответствует начальным и развившимся стадиям периодонтита.</p> <p>Только при тяжелой форме периодонтита.</p>

<p>значительная кровоточивость десны, особенно из области межзубных сосочков. В воспалительный процесс вовлечены все ткани периодонта.</p>		
<p><b>2. Подвижность зубов</b></p>	<p>Пинцет, угловой зонд</p>	<p>Клинически определяют патологическую подвижность зуба в четырех направлениях: медиальном, дистальном, язычном (небном) и губном (щечном). Зуб может иметь и вертикальную подвижность. Степень подвижности зубов определяется как до, так и после комплексного лечения. Оставшаяся подвижность зубов, в комплексе с другими показателями, является важным фактором при выборе конструкции протеза.</p> <p>I степень: незначительное смещение в одном направлении.</p> <p>II степень: смещение в 2-х направлениях.</p> <p>III степень: смещение в горизонтальной и вертикальной плоскостях.</p>
<p><b>3. Патологический периодонтальный карман</b></p>	<p>Периодонтальный зонд, угловой зонд с миллиметровыми делениями.</p>	<p>Патологический периодонтальный карман образуется вследствие разрушения зубодесневого прикрепления.</p> <p>Десневой (ложный) карман образуется при гипертрофии и отеке десневого края без нарушения целостности зубодесневого прикрепления.</p> <p>Глубину кармана измеряют при помощи периодонтального зонда, стоматологического углового зонда, на рабочую часть которого нанесены миллиметровые деления. С аппроксимальной поверхности глубина и ширина периодонтального кармана может быть определена по рентгеновскому снимку.</p>
<p><b>4. Над- и поддесневые зубные отложения</b></p>	<p>Зонды прямой и угловой, стоматологическое зеркало, набор инструментов для</p>	<p>Наличие зубных отложений характерно для всех нозологических форм болезней периодонта.</p>

	снятия зубных отложений.	
<b>5. Гноетечение из патологического периодонтального кармана</b>		При затяжном течении воспалительного процесса появляется гноетечение из периодонтальных карманов, при этом воспалительный процесс распределяется глубже на все ткани периодонта. При давлении на межзубной сосочек наблюдается гноетечение.
<b>6. Запах из полости рта</b>		Пищевые остатки скапливаются в межзубных промежутках, подвергаются разложению и появляется запах из полости рта.
<b>7. Изменение костной ткани альвеол и тела челюсти</b>	Рентгеновские снимки, негатоскоп	Изменения костной ткани челюстей наблюдаются только при периодонтитах и отсутствуют при гингивитах. Характерные рентгенологические признаки периодонтита: -резорбция межзубных перегородок (горизонтальная, вертикальная, смешанная); - расширение периодонтальной щели; - очаги деструкции костной ткани; - очаги остеопороза; -изменение петлистости костной ткани; - наличие костных карманов.
<b>8. Клиновидные дефекты (до 75%)</b>	Стоматологическое зеркало, зонд	
<b>9. Гиперстезия твердых тканей зуба (до 60%)</b>		
<b>10. Рецессия десны с обнажением шеек, а затем, и корней зубов</b>		Один из главных симптомов периодонтита.
<b>11. Патологическая травматическая окклюзия</b>	Копировальная бумага, восковые накусочные пластинки, диагностические модели челюстей.	Очень часто при периодонтите наблюдается миграция зубов, особенно передних. При этом между зубами появляются тремы, зубы фронтальной группы располагаются веерообразно, перемещаясь не только в горизонтальной, но и вертикальной плоскостях, иногда наблюдается поворот зуба вокруг

		оси. Характерно для генерализованного и локализованного периодонтитов, но, в большей степени, для генерализованного.
<b>12. Электровозбудимость пульпы</b>		Изменение ее свидетельствует о поражении сосудисто-нервного пучка. Вначале 1-1,5 мА, в дальнейшем снижении до 15-20 мА. При значительных воспалительных и атрофических процессах она достигает 30-40 мА.
<b>13. Хроническое течение заболевания</b>		Заболевание характеризуется длительным течением, с чередованием обострений и ремиссий

**КЛАССИФИКАЦИЯ БОЛЕЗНЕЙ ПАРОДОНТА  
XVI ПЛЕНУМ ВСЕСОЮЗНОГО НАУЧНОГО ОБЩЕСТВА  
СТОМАТОЛОГОВ (ВНОС) 1983 г., г. ЕРЕВАН**

1. **Гингивит** - воспаление десны, обусловленное неблагоприятным воздействием местных и общих факторов и протекающее без нарушения целостности зубодесневого соединения.  
**ФОРМА:** катаральный, язвенный, гипертрофический.  
**ТЯЖЕСТЬ:** легкий, средний, тяжелый. **ТЕЧЕНИЕ:** острый, хронический, обострившийся.  
**РАСПРОСТРАНЕННОСТЬ:** локализованный, генерализованный.
  
2. **Пародонтит** - воспаление тканей пародонта, характеризующееся прогрессирующей деструкцией пародонта и кости альвеолярного отростка челюстей.  
**ТЯЖЕСТЬ:** легкий, средний, тяжелый.  
**ТЕЧЕНИЕ:** острый, хронический, обострение, абсцесс, ремиссия.  
**РАСПРОСТРАНЕННОСТЬ:** локализованный, генерализованный.
  
3. **Пародонтоз** - дистрофическое поражение пародонта.  
**ТЯЖЕСТЬ:** легкий, средний, тяжелый.  
**ТЕЧЕНИЕ:** хронический, ремиссия.  
**РАСПРОСТРАНЕННОСТЬ:** генерализованный.
  
4. **Идиопатические заболевания с прогрессирующим лизисом тканей пародонта.**
5. **Пародонтома** - опухоли и опухолеподобные заболевания.

## МЕЖДУНАРОДНАЯ КЛАССИФИКАЦИЯ БОЛЕЗНЕЙ (МКБ) ДЕСНЫ И ПЕРИОДОНТА

### **K05 Гингивит и болезни периодонта**

*Включает:* заболевания беззубого альвеолярного гребня

#### **K05.0 Острый гингивит**

*Исключая:* острый перикоронарит (K05.22),  
острый некротический язвенный гингивит (гингивит Венсана) (A69.10),  
герпетический гингивостоматит (B00.2X)  
K05.00 Острый стрептококковый гингивостоматит  
K05.08 Другие острые специфические гингивиты  
K05.09 Острый неспецифический гингивит

#### **K05.1 Хронический гингивит**

K05.10 Простой маргинальный  
K05.11 Гиперпластический  
K05.12 Язвенный  
*Исключая:* язвенно-некротический гингивит (A69.10)  
K05.13 Десквамативный  
K05.18 Другие хронические специфические гингивиты  
K05.19 Хронический неспецифический гингивит

#### **K05.2 Острый периодонтит**

K05.20 Периодонтальный абсцесс (пародонтальный абсцесс) десневого происхождения без свища, *исключая:* острый апикальный периодонтит пульпарного происхождения (K04.4), острый периапикальный абсцесс пульпарного происхождения (K04.6, K04.7)

K05.21 Периодонтальный абсцесс (пародонтальный абсцесс) десневого происхождения со свищем, *исключая:* острый апикальный периодонтит пульпарного происхождения (K04.4), острый периапикальный абсцесс пульпарного происхождения (K04.6, K04.7)

K05.22 Острый перикоронарит  
K05.28 Другие острые специфические периодонтиты  
K05.29 Острый неспецифический периодонтит

#### **K05.3 Хронический периодонтит**

K05.30 Простой  
K05.31 Сложный  
K05.32 Хронический перикоронарит  
K05.33 Утолщение фолликулы  
K05.38 Другие хронические специфические периодонтиты  
K05.39 Хронический неспецифический периодонтит

#### **K05.4 Периодонтозис**

Ювенильный периодонтит

#### **K05.5 Другие болезни периодонта**

### **K06 Другие поражения десны и беззубого альвеолярного гребня**

*Исключая:* атрофию беззубого альвеолярного гребня (K08.2),  
гингивиты (K05.0, K05.1)

#### **K06.0 Рецессия десны**

*Включая:* постинфекционная, постоперационная  
K06.00 Локализованная  
K06.01 Генерализованная  
K06.09 Неспецифическая рецессия десны

### **К06.1 Гингивальная гипертрофия**

*Включая:* бугристость

К06.10 Гингивальный фиброматоз

К06.18 Другая специфическая гипертрофия десны

К06.19 Неспецифическая гингивальная гипертрофия

### **К06.2 Поражения десны и беззубого альвеолярного гребня ассоциирующиеся с травмой**

К06.20 Вследствии травматической окклюзии

К06.21 Вследствии чистки зубов

К06.22 Фрикционный (функциональный) кератоз

К06.23 Дентальная гиперплазия

К06.28 Другие специфические поражения десны и беззубого альвеолярного гребня, ассоциирующиеся с травмой

К06.29 Неспецифические поражения десны и беззубого альвеолярного гребня, ассоциирующиеся с травмой

### **К06.8 Другие специфические поражения десны и беззубого альвеолярного гребня**

К06.80 Гингивальная киста у взрослых

*Исключая:* гингивальную кисту новорожденных (К09.82)

К06.81 Периферическая гигантоклеточная гранулема (гигантоклеточный эпюлис)

К06.82 Фиброзный эпюлис

К06.83 Пиогенная гранулема

*Исключая:* пиогенную гранулему других участков десны и беззубого альвеолярного гребня

К06.84 Болтающийся гребень

К06.88 Другие

## **ОДОНТОПАРОДОНТОГРАММА**

Наглядную картину состояния зубных рядов опорного аппарата сохранившихся зубов, антагонизирующих соотношений зубных рядов, функционального состояния зубочелюстной системы и течения процесса (при сопоставлении динамических записей) дает одонтопародонтограмма.

Одонтопародонтограмму получают путем занесения сведений о каждом зубе и его опорном аппарате в специальный чертеж. На чертеже даны обозначения каждого зуба. Два ряда клеток над зубной формулой предназначены для записи данных о состоянии опорного аппарата зубов верхней челюсти, а два ряда клеток под зубной формулой - для записи данных о состоянии опорного аппарата зубов нижней челюсти.

Полученные данные о состоянии зуба и его опорного аппарата заносят в чертеж с помощью условных обозначений.

### Условные обозначения следующие:

N – патологических изменений нет;

0 - зуб отсутствует;

¼ - атрофия I степени;

½ - атрофия II степени;

¾ - атрофия III степени;

более ¾ - атрофия IV степени;

∅ – зуб или корень имеется, но подлежит удалению.

Одонтопародонтограмму заполняют в присутствии больного. Запись ведут последовательно: от правого зуба мудрости нижней челюсти до левого зуба мудрости

нижней челюсти и от левого зуба мудрости верхней челюсти до правого зуба мудрости верхней челюсти.

Выносливость опорного аппарата зуба к давлению определяется *гнатодинамометром*. При атрофии лунки выносливость периодонта снижается, причем тем больше, чем больше атрофия. Обычно одновременно с атрофическими процессами в лунке зуба происходят значительные изменения в рецепторном аппарате периодонта. В связи с этим, а также вследствие появившейся патологической подвижности зуба, обусловленной атрофией, установить фактическую выносливость периодонта к давлению не удастся. Поэтому выносливость периодонта к нагрузке при атрофии исчисляют с помощью условных коэффициентов. Эти коэффициенты составлены на основе пропорциональных соотношений выносливости периодонта различных зубов к нагрузке, что определялось *гнатодинамометрией* при непораженном периодонте. Коэффициент выносливости периодонта к нагрузке соответственно снижен при разных степенях атрофии лунки у различных зубов.

При атрофии IV степени периодонт выносливостью к нагрузке не обладает (зуб подлежит удалению).

В практике принято считать, что интактный периодонт зуба в состоянии вынести нагрузку вдвое большую, чем нагрузка при обработке пищи. При атрофии костной ткани на 1/2 высоты корня резервных сил не остается, следовательно, периодонт зуба уже не в состоянии ответить адекватной реакцией, если раздражение при дроблении пищи окажется выше средних величин. При III степени атрофии имеется выраженная функциональная недостаточность периодонта. Клинические наблюдения показывают, что при сохранении резервных сил в периодонте патологические процессы, характеризующиеся дистрофией периодонта, протекают бессимптомно. После исчезновения резервных сил патологические процессы протекают особенно остро.

Дата \_\_\_\_\_ Фамилия, имя, отчество \_\_\_\_\_

№ истории болезни \_\_\_\_\_ Подпись врача \_\_\_\_\_

## пародонтограмма

	(11,5)					(7,5)					(11,5)						
Более ¼	0	0	0	0	0	0	0	0	0	0	0	0	0	0	0	0	С У М М А  30,5
¼-0,75%	0,5	0,75	0,75	0,45	0,45	0,4	0,25	0,3	0,3	0,25	0,4	0,45	0,45	0,75	0,75	0,5	
½ -0,05%	1,0	1,5	1,5	0,9	0,9	0,75	0,5	0,6	0,6	0,5	0,75	0,9	0,9	1,5	1,5	1,0	
¾-0,25%	1,5	2,25	2,25	1,3	1,3	1,1	0,75	0,9	0,9	0,75	1,1	1,3	1,3	2,25	2,25	1,5	
И	2,0	3,0	3,0	1,75	1,75	1,5	1,0	1,25	1,25	1,0	1,5	1,75	1,75	3,0	3,0	2,0	
	8	7	6	5	4	3	2	1	1	2	3	4	5	6	7	8	
И	2,0	3,0	3,0	1,75	1,75	1,5	1,0	1,0	1,0	1,0	1,5	1,75	1,75	3,0	3,0	2,0	С У М М А  30,0
¼-0,25%	1,5	2,25	2,25	1,3	1,3	1,1	0,75	0,75	0,75	0,75	1,1	1,3	1,3	2,25	2,25	1,5	
½ -0,05%	1,0	1,5	1,5	0,9	0,9	0,75	0,5	0,5	0,5	0,5	0,75	0,9	0,9	1,5	1,5	1,0	
¾-0,75%	0,5	0,75	0,75	0,45	0,45	0,4	0,25	0,25	0,25	0,25	0,4	0,45	0,45	0,75	0,75	0,5	
Более ¼	0	0	0	0	0	0	0	0	0	0	0	0	0	0	0	0	
	(11,5)					(7,0)					(11,5)						

Заключение:

План лечения: 8 7 6 5 4 3 2 1 1 2 3 4 5 6 7 8

## ВЗАИМОСВЯЗЬ ВЫНОСЛИВОСТИ ПЕРИОДОНТА СО СТЕПЕНЬЮ РЕЗОРБЦИИ (АТРОФИИ) СТЕНОК ЛУНКИ ЗУБА

Степень резорбции	Выносливость периодонта
Признаков резорбции нет	Выносливость периодонта составляет 100% (причем 50% составляет физиологический резерв)
I степень резорбции (до 1/4)	Выносливость периодонта снижается на 25% (сохраняется 75% по отношению к норме), физиологический резерв составляет 25%.
II степень резорбции (до 1/2)	Выносливость периодонта снижается на 50% (сохраняется 50% по отношению к норме). Физиологический резерв отсутствует полностью, но функциональной недостаточности в периодонте нет.
III степень резорбции (до 3/4)	Выносливость периодонта составляет 25%, функциональная недостаточность 75% выносливости.
IV степень резорбции (более 3/4)	Выносливость периодонта полностью исчезает.

### Значение резервных сил периодонта:

1. Возможность использования зубов в качестве опорных элементов в несъемном и съемном протезировании, в случае отсутствия резервных сил любой дефект зубного ряда мог бы восстанавливаться только пластиночными съемными протезами.
2. Сохранение функциональной ценности зубов при действии чрезмерных (нефункциональных) нагрузок.
3. Сохранение функциональной ценности зубов при патологии периодонта, когда действие обычных функциональных нагрузок не приводит к перегрузке зубов при начальной (до 1/2) убыли костной ткани.

### СИТУАЦИОННЫЕ ЗАДАЧИ

1. Пациент, 23 года, обратился в клинику с жалобами на кровоточивость и припухлость десен, боли при приёме пищи. Ранее по этому поводу за помощью не обращался.

Внешний осмотр без особенностей, движения в ВНЧС в полном объёме, безболезненны. Отсутствуют зубы 18, 17, 28, 38, 48. Зубы 16, 15, 24, 25, 26, 36, 37, 45 – с пломбами.

При осмотре полости рта отмечается гиперемия, отёчность десны в области фронтальных зубов нижней челюсти, отмечается скученность зубов во фронтальном участке нижней челюсти. На ортопантограмме резорбции костной ткани альвеолярного отростка верхней и нижней челюсти не отмечается.

Поставьте диагноз. Проведите дифференциальную диагностику.

2. Пациент К., 27 лет, обратился в клинику с жалобами на кровоточивость десен во время чистки зубов на верхней и нижней челюстях, болезненность при приёме пищи во фронтальном отделе нижней челюсти.

Внешний осмотр без особенностей. Движения в ВНЧС в полном объёме, безболезненны. Отсутствуют зубы 18, 16, 15, 26, 28, 36, 37, 45, 46, 48. Зубы 13, 12, 24, 25, 34, 35, 38, 47 – с пломбами.

При осмотре полости рта отмечается гиперемия, отёчность слизистой оболочки в области зубов верхней и нижней челюстей. Патологическая подвижность зубов

отсутствует. На ортопантограмме отмечается горизонтальная резорбция межзубных перегородок в области фронтальных зубов нижней челюсти и боковых зубов верхней челюсти на 1/3.

Поставьте диагноз. Проведите дифференциальную диагностику.

3. Пациент, Л., 38 лет, обратился в клинику с жалобами на периодическую появляющуюся отёчность дёсен и кровоточивость, подвижность зубов во фронтальном участке нижней челюсти.

Внешний осмотр без особенностей Движения в ВНЧС в полном объёме, безболезненны. Отсутствуют зубы 16, 27, 38, 46, 48. Зубы 12, 11, 21, 22, 28, 36, 37, 34, 44, 43 – с пломбами.

При обследовании полости рта отмечается гиперемия, отёчность слизистой оболочки в области зубов 31, 32, 33, 41, 42, 43, имеют место патологические зубодесневые карманы глубиной до 4 мм, отмечается патологическая подвижность зубов 1-2 степени. Рентгенологически отмечается резорбция альвеолярного отростка в области зубов 31, 32, 33, 41, 42, 43 от 1/4 до 1/2.

Поставьте диагноз.

4. Пациент К, 45 лет, обратился в клинику ортопедической стоматологии с жалобами на частичное отсутствие зубов на верхней и нижней челюстях, нарушение функции жевания, подвижность сохранившихся зубов. Ранее не лечился.

Внешний осмотр без особенностей, движения в ВНЧС безболезненны, в полном объёме. Отсутствуют зубы 16, 15, 11, 21, 24, 25, 28, 31, 32, 34, 38, 41, 44, 45, 48. Зубы 17, 14, 12, 22, 26, 27, 33, 36, 37, 47 – с пломбами.

При осмотре отмечается гиперемия слизистой, подвижность зубов 1-2 степени. Дефект зубного ряда верхней и нижней челюсти 3 класса по Кеннеди. На рентгенограмме резорбция костной ткани в области 12, 14, 18, 22, 26, 27, 42, 47 до 1/2, в области 13, 17, 23, 33, 33, 35, 36, 37, 43, 46 на 1/4.

Поставьте диагноз. Проведите оценку функционального состояние зубов, составьте план лечения.

5. Пациентка Ф, 40 лет, обратилась в клинику с жалобами на частичное отсутствие зубов на верхней челюсти, нарушение функции жевания. Ранее за ортопедической помощью не обращалась.

Внешний осмотр без особенностей, движения в ВНЧС в полном объёме, безболезненны. Отсутствуют зубы 18, 17, 15, 25, 26. Зубы 16, 12, 11, 21, 22, 24, 33, 34, 41, 42, 44, 45, 46 – с пломбами.

При осмотре выявлено: слизистая оболочка в удовлетворительном состоянии, подвижность 24, 28, 41 1 степени. Дефект зубного ряда верхней челюсти 3 класса по Кеннеди. На рентгенограмме резорбция костной ткани в области 16, 27, 41 зубов до 1/4, в области 24, 28 зубов до 1/2. В области оставшихся зубов резорбции не отмечается.

Поставьте диагноз. Оцените функционального состояние зубов, составьте план лечения.

## ЛИТЕРАТУРА

### Основная литература:

1. Лекционный материал.
2. Ортопедическая стоматология: учебник. Ч. 1. / Под ред. С.А. Наумовича, С.В. Ивашенко, С.Н. Пархамовича. – Минск: Вышэйшая школа, 2019. – 300 с.
3. Ортопедическая стоматология: учебник. Ч. 2. / С.А. Наумович [и др.]. Под общей ред. С.А. Наумовича, А.С. Борунова, С.С. Наумовича – Минск: Вышэйшая школа, 2020. – 332 с.

### Дополнительная литература:

4. Методы ортопедического лечения заболеваний периодонта : учеб.-метод. пособие / С.А Наумович и др. – 3-е изд., перераб. и доп. – Минск : БГМУ, 2018. – 92 с.

5. Пархамович, С. Н. Ортопедические методы реабилитации пациентов с заболеваниями периодонта. Биомеханические основы шинирования зубов : монография / С. Н. Пархамович, С. А. Наумович, Ф. Г. Дрик. – Минск : БГМУ, 2018. – 175с.

6. Избирательное пришлифовывание зубов при заболеваниях периодонта : учебно-методическое пособие . — Минск : БГМУ, 2020. – 35 с.

7. Алгоритм написания истории болезни в клинике ортопедической стоматологии: учебно-методическое пособие / С.А. Наумович [и др.]. – Минск: БГМУ - 2022. – 52 с.

8. Особенности ортопедического лечения пациентов при хронических заболеваниях слизистой оболочки полости рта: учебно-методическое пособие / С.А. Наумович [и др.]. – Минск: БГМУ, 2019. – 28 с.

**Нормативные правовые акты:**

9. Клинический протокол «Диагностика и лечение пациентов (взрослое население) с периодонтитом»: Постановление Министерства здравоохранения Республики Беларусь от 11.01.2023 № 4.

10. Клинический протокол «Диагностика и лечение пациентов (взрослое население) с гингивитом»: Постановление Министерства здравоохранения Республики Беларусь от 11.01.2023 № 4.

11. Клинический протокол «Диагностика и лечение пациентов (взрослое население) с рецессией десны»: Постановление Министерства здравоохранения Республики Беларусь от 11.01.2023 № 4.

12. О правилах медицинской этики и деонтологии: постановление Министерства здравоохранения Республики Беларусь от 07.08.2018 № 64.

13. О формах и порядке дачи и отзыва согласия на внесение и обработку персональных данных пациента: постановление Министерства здравоохранения Республики Беларусь от 07.06.2021 № 74.

14. О порядке оказания неотложной медицинской помощи взрослому населению в условиях стоматологической поликлиники (отделения): приказ Комитета по здравоохранению Республики Беларусь от 16.06.2017 № 444.

**ЭУМК**

## ЗАНЯТИЕ 11

**Тема:** Роль окклюзионной травмы в развитии болезней периодонта. Избирательное пришлифовывание, как первый этап ортопедического лечения болезней периодонта. Непосредственное протезирование, как средство профилактики перегрузки периодонта.

**Общее время занятия** – 6 академических часов (240 минут).

**Цель занятия:** научить студентов определять причины перегрузки зубов, обучить методам диагностики окклюзионной травмы, методике избирательного пришлифовывания и профилактике осложнений; изучить цели и задачи непосредственного протезирования, освоить методики изготовления непосредственных протезов.

### Задачи занятия:

1. Закрепить знания о влиянии окклюзионной травмы в этиологии и патогенезе болезней периодонта.
2. Овладеть практическими навыками определения наличия окклюзионной травмы у пациентов с болезнями периодонта.
3. Освоить различные методики избирательного пришлифовывания.
4. Ознакомиться с различными методиками изготовления непосредственных протезов.
5. Научить студентов давать практические рекомендации пациенту по правилам пользования и гигиеническому уходу за непосредственными протезами.

**Место проведения занятия** – клиническая база.

### Практические навыки, отрабатываемые во время занятия:

Интерпретация данных обследования пациентов с болезнями периодонта.

Форма контроля практического занятия: собеседование, электронные тесты, решение ситуационных задач

Место выполнения практического навыка – у стоматологического кресла пациента

Критерии оценки практического навыка - согласно оценочному листу (чек-листу) для контроля практических навыков по учебной дисциплине в баллах от 0 до 3

### Требования к исходному уровню знаний

Для полного усвоения темы студенту необходимо повторить:

- из анатомии и морфологии: анатомическое строение зубов и зубных рядов, строение комплекса “зуб-периодонт”;
- из ортопедической стоматологии (несъемное протезирование): принципы передачи жевательной нагрузки различными видами зубных протезов;
- из общей стоматологии: новые технологии и современные конструкционные материалы при изготовлении непосредственных протезов;
- из периодонтологии: строение тканей периодонта, терминология в периодонтологии, диагностика болезней периодонта, классификация болезней периодонта.
- из нормальной физиологии: работы И.П. Павлова о корковом торможении для понимания сложных нервно-рефлекторных процессов, происходящих в организме пациента после наложения протеза.

### Контрольные вопросы из смежных дисциплин:

1. Анатомическое строение окклюзионных поверхностей зубов верхней и нижней челюсти.
2. Окклюзия, артикуляция, прикус.
3. Факторы, влияющие на состояние периодонта. Концепции развития болезней периодонта.

4. Выносливость периодонта к нагрузке. Резервные силы.
5. Виды протезирования (непосредственное, ближайшее, отдаленное) и их особенности.
6. Клинико-лабораторные этапы изготовления непосредственных протезов.

### **Контрольные вопросы по теме занятия:**

1. Причины перегрузки периодонта отдельных зубов или группы зубов. Оклюзионная травма и её роль в патогенезе болезней периодонта.
2. Клинические и рентгенологические признаки окклюзионной травмы.
3. Избирательное пришлифовывание зубов как первый этап лечения болезней периодонта.
4. Методы избирательного пришлифовывания. Осложнения при проведении избирательного пришлифовывания зубов.
5. Непосредственное протезирование. Клинико-биологические основы применения непосредственных протезов на этапах ортопедического лечения болезней пародонта. Показания к непосредственному протезированию.
6. Методика изготовления непосредственного протеза по Соснину.
7. Методика изготовления непосредственного протеза по Оксману.

### **ПОКАЗАНИЯ К ИЗБИРАТЕЛЬНОМУ ПРИШЛИФОВЫВАНИЮ ЗУБОВ**

- ✓ аномалии прикуса;
- ✓ вторичные деформации окклюзионных поверхностей зубных рядов;
- ✓ неравномерная стираемость зубов;
- ✓ отсутствие физиологической стираемости бугров.

### **ЭТАПЫ ИЗБИРАТЕЛЬНОГО ПРИШЛИФОВЫВАНИЯ ЗУБОВ**

<b>I этап</b>	Предварительная шлифовка зубов: устранение неровности зубов с сохранением первоначальной формы окклюзионной поверхности.
<b>II этап</b>	Шлифовка в положении центральной окклюзии: устранение раннего соприкосновения отдельных зубов.
<b>III этап</b>	Шлифовка в передней окклюзии: обеспечение соприкосновения верхних и нижних фронтальных зубов.
<b>IV этап</b>	Шлифовка при движении нижней челюсти вперед – обеспечивается свободное смещение и равномерное соприкосновение нижних и верхних фронтальных зубов.
<b>V этап</b>	Шлифовка в боковой окклюзии: обеспечивает предупреждение раннего соприкосновения отдельных зубов.
<b>VI этап</b>	Шлифовка при боковых движениях нижней челюсти: обеспечивает равномерное соприкосновение между скользящими друг по другу поверхностями верхних и нижних зубов.
<b>VII этап</b>	Сглаживание и полировка всех сошлифованных поверхностей зубов.

## **ВИДЫ ПРОТЕЗИРОВАНИЯ:**

- непосредственное: протез изготавливается до оперативного вмешательства и накладывается не позднее 24 часов с момента операции;
- ближайшее: осуществляется в первые 2 недели, в период заживления операционной раны и ее эпителизации;
- отдаленное: проводится в более поздние сроки после полного заживления операционных ран и окончания формирования альвеолярного отростка.

## **ПОКАЗАНИЯ К НЕПОСРЕДСТВЕННОМУ ПРОТЕЗИРОВАНИЮ:**

- ❖ удаление последних зубов на челюсти;
- ❖ удаление зубов, приводящее к потере последней пары антагонистов;
- ❖ угроза функциональной перегрузки периодонта зубов, не подлежащих удалению;
- ❖ удаление зубов с образованием двусторонних концевых или больших включенных дефектов, которые невозможно восстановить временными мостовидными протезами;
- ❖ удаление передних зубов с образованием дефектов, которые невозможно восстановить временными мостовидными протезами;
- ❖ множественное, одномоментное удаление зубов;
- ❖ резекции альвеолярного отростка и челюстей вместе с зубами.

## **ФУНКЦИИ НЕПОСРЕДСТВЕННЫХ ПРОТЕЗОВ:**

- ✓ восстановление функции речи, жевания, глотания и эстетики;
- ✓ предотвращение перегрузки периодонта оставшихся зубов;
- ✓ сохранение фиксированной межальвеолярной высоты, предупреждающее патологию ВНЧС;
- ✓ предотвращение вторичных деформаций зубных рядов в трех плоскостях;
- ✓ защита раневой поверхности, ускоряющая заживление;
- ✓ удержание постоперационных повязок;
- ✓ формирование протезного ложа.

В результате обобщения клинического опыта многих стоматологов сложились две наиболее рациональные методики непосредственного протезирования.

**Первая методика (Г.П.Соснин, А.А.Котляр, Е.И.Гаврилов)** заключается в следующем. До удаления зубов снимают оттиски челюстей. Затем отливают рабочие и вспомогательные модели и готовят восковые шаблоны с прикусными валиками, если без них нельзя составить модели в центральной окклюзии. После этого модели загипсовывают в артикулятор и производят специальную подготовку их. Она заключается в следующем: зубы, подлежащие удалению, срезают на моделях на уровне их шеек. Затем с вершины альвеолярного отростка снимают тонкий слой гипса (не более 2 мм) и придает ей закругленную форму. В участках, прилегающих к шейкам остающихся естественных зубов, отступая от них на 3-4 мм, гипс срезать не следует. Так поступают для предупреждения отслойки будущим протезом десневого края естественного зуба. Нельзя снимать много гипса с язычной и особенно с небной сторон: здесь имеется плотная, малоподатливая слизистая оболочка, не сразу подвергающаяся ретракции после операции. Слой снимаемого гипса может быть несколько увеличен, если удаление зубов проводится по поводу болезней периодонта с атрофией лунки более чем на 2/3 ее длины и отеком тканей десны.

При подготовке альвеолярного отростка боковых зубов с вершины снимают слой гипса не толще 1 мм и края его слегка закругляют. В результате такой подготовки на вершине альвеолярного гребня образуется небольшая плоскость. Не следует в этом случае проявлять, что при обработке альвеолярного отростка лучше снять меньше гипса и через некоторое время произвести перебазировку протеза.

После подготовки альвеолярного гребня делают постановку зубов и заканчивают изготовление протеза. Затем следует операция удаления зубов и наложение протеза. Наложение протеза имеет свои особенности. Отек слизистой оболочки в ране и вокруг нее мешает точному прилеганию протеза к тканям протезного ложа и часто вызывает повышение межальвеолярной высоты на искусственных зубах. Поэтому в первый сеанс не следует заниматься исправлением окклюзии. Это надо сделать в последующие дни, когда воспалительный отек исчезает.

**Вторая методика** непосредственного протезирования (**И.М.Оксман, М.Н.Шитова**) отличается от описанной выше тем, что протез готовят в два этапа. Вначале по восковому шаблону, сформированному на рабочей модели, изготавливают из пластмассы базис будущего протеза с обычными границами. Затем его проверяют в полости рта и снимают оттиск вместе с базисом. При получении модели, базис переводят на модель и последнюю заготавливают в артикулятор. После этого приступают к подготовке альвеолярного отростка. По этой методике гипсовые зубы срезают так, что на поверхности альвеолярного отростка остается культя высотой 1 мм. Затем производят обычную постановку зубов и заканчивают изготовление протеза, как при починке, когда необходимо приварить несколько новых зубов. Поскольку базис непосредственного протеза принимают участие в формировании альвеолярного отростка, в непосредственных протезах постановка зубов делается почти всегда на искусственной десне.

Протез, изготовленный по описанной методике, не прилегает своим базисом к операционной ране и не нарушает в ней процессов заживления. Предварительное изготовление базиса и проверка его в полости рта облегчают наложение съемного протеза после операции.

### СИТУАЦИОННЫЕ ЗАДАЧИ

1. Пациент А., 52 год, обратился в клинику с жалобами на дефекты зубных рядов, затрудненное пережевывание пищи, на подвижность всех оставшихся зубов. За помощью ранее не обращался.

Внешний осмотр без особенностей, движения в ВНЧС безболезненны, в полном объеме. Отсутствуют зубы 18, 17, 16, 14, 12, 21, 22, 23, 24, 25, 26, 28, 31, 32, 36, 37, 38, 41, 42, 44, 45, 46, 47, 48.

При осмотре выявлена гиперемия слизистой в области 15, 13, 11, 27, 33, 34, 35, 43 зубов, подвижность 1 степени 13, 33, 34, 43 зубов; 2 степени – 11, 15, 27, 35 зубов. На ортопантограмме отмечается резорбция костной ткани от 1/4 до 1/2 в области зубов 13, 33, 34, 43 и на 3/4 в области зубов 11, 15, 27, 35 с расширением периодонтальных щелей.

Поставьте диагноз. Проведите оценку функционального состояния зубов, составьте план лечения. Перечислите клинично-лабораторные этапы изготовления непосредственных протезов на верхнюю и нижнюю челюсти.

2. Пациент Ф, 37 лет, обратился в клинику с жалобами на подвижность боковых зубов верхней и нижней челюсти справа, боль при приеме пищи. Ранее не протезировался.

Внешний осмотр без особенностей, движения в ВНЧС безболезненны, в полном объеме. Отсутствуют зубы 18, 28, 37, 38. Зубы 11, 24, 25, 26, 27, 34, 35, 44, 45, 48 – с пломбами.

При осмотре: в области 15, 16, 17, 45, 46, 47, 48 слизистая оболочка слегка гиперемирована, отечна, имеются патологические зубодесневые карманы от 3 до 4 мм, подвижность зубов 1 степени. Отмечается задержка стираемости бугров боковых зубов справа, наличие преждевременных контактов в боковых окклюзиях. На рентгенограмме резорбция костной ткани в области 15, 16, 17, 45, 46, 47 на 1/2, в области остальных зубов признаков резорбции нет.

Поставьте диагноз, укажите возможную причину возникновения перегрузки периодонта, составьте план лечения.

3. Пациентка 34 лет обратилась в клинику с жалобами на вестибулярное смещение зуба 12. Со слов пациентки видимое смещение зуба появилось около 6 месяцев назад.

Внешний осмотр без особенностей, движения в ВНЧС безболезненны, в полном объёме.

При осмотре полости рта: зуб 12 смещен из зубной дуги вестибулярно на 2 мм, рецессия десны на 1/4 длины корня. При проверке окклюзии выявлен преждевременный контакт при протрузионном движении нижней челюсти на зубе 12. На рентгенограмме определяется резорбция костной ткани в области зуба 12 на 1/2.

Поставьте диагноз, укажите возможную причину возникновения заболевания, составьте план лечения.

4. Пациенту 3, 48 лет был изготовлен непосредственный протез на верхнюю челюсть, после одномоментного удаления всех оставшихся зубов – 12, 11, 23, 25, 26. Постановка искусственных зубов во фронтальном участке проведена на приточке.

Какая ошибка допущена при изготовлении протеза и пути её устранения?

5. Пациентка Л., 34 года обратилась с жалобами на гиперестезию в области 14, 15, 24, 25 зубов. Со слов пациентки неделю назад было проведено избирательное пришлифовывание зубов.

Какова возможная причина жалоб пациентки, и какие пути их устранения.

## ЛИТЕРАТУРА

### Основная литература:

1. Лекционный материал.
2. Ортопедическая стоматология: учебник. Ч. 1. / Под ред. С.А. Наумовича, С.В. Ивашенко, С.Н. Пархамовича. – Минск: Вышэйшая школа, 2019. – 300 с.
3. Ортопедическая стоматология: учебник. Ч. 2. / С.А. Наумович [и др.]. Под общей ред. С.А. Наумовича, А.С. Борунова, С.С. Наумовича – Минск: Вышэйшая школа, 2020. – 332 с.

### Дополнительная литература:

4. Методы ортопедического лечения заболеваний периодонта : учеб.-метод. пособие / С.А Наумович и др. – 3-е изд., перераб. и доп. – Минск : БГМУ, 2018. – 92 с.
5. Пархамович, С. Н. Ортопедические методы реабилитации пациентов с заболеваниями периодонта. Биомеханические основы шинирования зубов : монография / С. Н. Пархамович, С. А Наумович, Ф. Г. Дрик. – Минск : БГМУ, 2018. – 175с.
6. Избирательное пришлифовывание зубов при заболеваниях периодонта : учебно-методическое пособие . — Минск : БГМУ, 2020. – 35 с.
7. Алгоритм написания истории болезни в клинике ортопедической стоматологии: учебно-методическое пособие / С.А. Наумович [и др.]. – Минск: БГМУ - 2022. – 52 с.
8. Особенности ортопедического лечения пациентов при хронических заболеваниях слизистой оболочки полости рта: учебно-методическое пособие / С.А. Наумович [и др.]. – Минск: БГМУ, 2019. – 28 с.

### Нормативные правовые акты:

9. Клинический протокол «Диагностика и лечение пациентов (взрослое население) с периодонтитом»: Постановление Министерства здравоохранения Республики Беларусь от 11.01.2023 № 4.
10. Клинический протокол «Диагностика и лечение пациентов (взрослое население) с гингивитом»: Постановление Министерства здравоохранения Республики Беларусь от 11.01.2023 № 4.
11. Клинический протокол «Диагностика и лечение пациентов (взрослое население) с рецессией десны»: Постановление Министерства здравоохранения Республики Беларусь от 11.01.2023 № 4.

12. О правилах медицинской этики и деонтологии: постановление Министерства здравоохранения Республики Беларусь от 07.08.2018 № 64.

13. О формах и порядке дачи и отзыва согласия на внесение и обработку персональных данных пациента: постановление Министерства здравоохранения Республики Беларусь от 07.06.2021 № 74.

**ЭУМК**

## ЗАНЯТИЕ 12

**Тема:** Показания к временному шинированию при болезнях периодонта. Виды и характеристика временных шин.

**Общее время занятия** – 6 академических часов (240 минут).

**Цель занятия:** Научить студентов определять показания к временному шинированию при болезнях периодонта. Изучить конструктивные особенности временных шин и возможные ошибки и осложнения при их изготовлении. Научить студентов определять показания и противопоказания к ортодонтическому лечению при болезнях периодонта. Изучить особенности ортодонтического лечения данной категории пациентов, возможные ошибки и осложнения при ортодонтическом лечении.

### **Задачи занятия:**

1. Закрепить знания о требованиях, предъявляемых к временным шинам.
2. Освоить методы изготовления временных шин различных конструкций.
3. Ознакомиться с лабораторными этапами изготовления временных шин.
4. Научить студентов определять показания и противопоказания к ортодонтическому лечению при болезнях периодонта.
5. Закрепить знания о возможных ошибках и осложнениях, при проведении ортодонтического лечения у пациентов с болезнями периодонта

**Место проведения занятия** – клиническая база.

### **Практические навыки, отрабатываемые во время занятия:**

Определение показаний к временному шинированию зубов. Выбор конструкции. Форма контроля практического навыка: собеседование; электронные тесты; решение ситуационных задач.

Место выполнения практического навыка – у стоматологического кресла пациента

Критерии оценки практического навыка – согласно оценочному листу (чек-листу) для контроля практических навыков по учебной дисциплине в баллах от 0 до 3.

### **Требования к исходному уровню знаний**

Для полного усвоения темы студенту необходимо повторить:

- из анатомии и морфологии: строение и функции тканей периодонта;
- из ортопедической стоматологии (несъемное протезирование): принципы передачи жевательной нагрузки различными видами зубных протезов;
- из общей стоматологии: новые технологии и современные конструкционные материалы при изготовлении временных и постоянных шин;
- из периодонтологии: строение тканей периодонта, терминология в периодонтологии, диагностика болезней периодонта, классификация болезней периодонта;
- из ортодонтии: ортодонтические аппараты, классификация.

### **Контрольные вопросы из смежных дисциплин:**

1. Оклюзия, артикуляция, прикус.
2. Особенности обследования пациентов с болезнями периодонта.
3. Рентгенологические методы обследования в клинике ортопедической стоматологии.
4. Факторы, влияющие на состояние периодонта. Концепции развития болезней периодонта.
5. Выносливость периодонта к нагрузке. Резервные силы.
6. Одонтопародонтограмма и её роль, структура и правила заполнения.
7. Виды и принципы действия ортодонтических аппаратов.

### **Контрольные вопросы по теме занятия:**

1. Показания к временному шинированию.
2. Требования к временным шинам.
3. Виды временных шин и их характеристика.
4. Ошибки и осложнения при временном шинировании.
5. Показания и противопоказания к ортодонтическому лечению при болезнях пародонта.
6. Особенности ортодонтического лечения пациентов с поражением тканей пародонта.

### **ПОКАЗАНИЯ К ВРЕМЕННОМУ ШИНИРОВАНИЮ:**

- ✓ Иммобилизация зубов при острых и обострении хронических болезней пародонта, сопровождающихся выраженной подвижностью зубов.
- ✓ Иммобилизация зубов на период терапевтического и хирургического лечения болезней пародонта.
- ✓ Закрепление результатов ортодонтического лечения.
- ✓ Определение прогноза оставшихся зубов.

### **ТРЕБОВАНИЯ К ВРЕМЕННЫМ ШИНАМ:**

- надежно фиксировать все зубы, включенные в шину;
- равномерно распределять жевательное давление на опорные зубы;
- при необходимости замещать дефект зубных рядов;
- не препятствовать проведению терапевтического и хирургического лечения;
- не травмировать слизистую оболочку полости рта;
- быть гигиеничной и не иметь ретенционных пунктов для зубных отложений;
- шина должна легко и быстро исправляться в случае необходимости;
- изготовление шин должно требовать минимального препарирования твердых тканей зубов;
- не нарушать эстетических и фонетических требований;
- не нарушать окклюзионные взаимоотношения;
- отличаться простотой изготовления, легко накладываться и сниматься с зубных рядов.

### **ВИДЫ ВРЕМЕННЫХ ШИН:**

- ❖ капповая шина из пластмассы;
- ❖ многосвязная шина из пластмассы;
- ❖ лигатурное связывание зубов;
- ❖ лигатурное связывание зубов с последующим покрытием композитным материалом;
- ❖ адгезивная стекловолоконная шина.

### **Этапы изготовления стекловолоконной шины в полости рта:**

- 1) проведение анестезии;
- 2) препарирование паза в твердых тканях зуба;
- 3) припасовка стекловолоконной ленты;
- 4) нанесение протравливающего геля;
- 5) нанесение бонда;
- 6) фиксация стекловолоконной ленты на фотокомпозитный материал;
- 7) шлифовка и полировка шины.

## **ОСОБЕННОСТИ ОРТОДОНТИЧЕСКОГО ЛЕЧЕНИЯ ПРИ БОЛЕЗНЯХ ПЕРИОДОНТА:**

- ✓ Ортодонтическое лечение проводится при резорбции стенок лунки не более 1/2 и подвижности зубов, не превышающей 1 степени.
- ✓ Строгое дозирование сил ортодонтических аппаратов (небольшие силы), для предотвращения вывихивания и расшатывания зубов.
- ✓ Создание стабильной опоры
- ✓ Более частые посещения врача-ортодонта для предупреждения осложнений.
- ✓ Сочетание ортодонтического лечения с комплексной терапией болезнью периодонта.
- ✓ Поддержание идеальной гигиены полости рта на весь период ортодонтического лечения.
- ✓ При длительном лечении обязательно проведение рентгенологического контроля уровня костной ткани.
- ✓ Длительный ретенционный период для профилактики рецидивов.

### **СИТУАЦИОННЫЕ ЗАДАЧИ**

1. Пациент С, 47 лет, обратился с жалобами на кровоточивость и отёчность дёсен, неприятный запах изо рта, подвижность зубов на верхней и нижней челюсти. При осмотре выявлена следующая клиническая картина: высота нижнего отдела лица снижена, слизистая оболочка в области 31, 32, 33, 34, 41, 42, 43, 44 зубов гиперемирована, отёчна, болезненна при пальпации, при надавливании на десну из зубодесневых каналов выделяется гнойное содержимое. Подвижность зубов 1-2 степени. Между 41 и 31 зубами сломана шина из самотвердеющей пластмассы. На рентгенограмме отмечается атрофия костной ткани на 1/2 длины корней в области 31, 32, 33, 34, 41, 42, 43 зубов. Временная шина из пластмассы была изготовлена около полугода назад.

Поставьте диагноз. Ваша тактика. Назовите возможные ошибки проведенного ранее лечения.

2. Пациентка Н., 45 лет, обратилась к врачу с жалобами на наличие трем между зубами верхней челюсти, подвижность зубов нижней челюсти.

Внешний осмотр без особенностей, движения в ВНЧС безболезненны, в полном объёме. В полости рта отсутствуют зубы 18, 28, 37, 38.

Клинически выявлена подвижность резцов нижней челюсти 2 степени, на верхней челюсти – веерообразное расхождение зубов с образованием трем между 13, 12, 11, 21, 22, 23 зубами. На рентгенограмме в области 11, 12, 13, 21, 22, 23, 41, 42, 31, 32 отмечается атрофия костной ткани на 1/2 длины корней.

Поставьте диагноз. Составьте план лечения.

3. Пациентка И, 38 лет, обратилась с жалобами на кровоточивость и отёчность дёсен, боли в зубах при приёме пищи. Со слов пациентки она находится на ортодонтическом лечении около полугода для исправления дистального прикуса.

Внешний осмотр без особенностей, движения в ВНЧС безболезненны, в полном объёме.

На зубах верхней и нижней челюсти фиксирована мультибондинговая система. Слизистая оболочка в области фронтальных зубов верхней челюсти гиперемирована, отёчна, болезненна при пальпации. На рентгенограмме отмечается расширение периодонтальных щелей и атрофия костной ткани более 1/2 длины корней зубов в области 41, 42, 43, 31, 32, 33 зубов.

Какие ошибки были допущены на предыдущих этапах лечения, ваши действия по их устранению.

4. Пациентка К., 35 лет, обратилась с жалобами на травмирование слизистой оболочки твёрдого нёба зубами нижней челюсти, появление диастем и трем между зубами верхней челюсти, появление трещин в углах рта.

Со слов пациентки около 1,5 лет назад было начато ортодонтическое лечение мультибондинг–системой. Через год ортодонтического лечения был достигнут положительный результат: устранена диастема и тремы, исчезли трещины в углах рта, после чего лечение было завершено.

Внешний осмотр выявил снижение высоты нижнего отдела лица на 3 мм., движения в ВНЧС безболезненны, в полном объёме.

Слизистая оболочка в области фронтальных зубов нижней челюсти гиперемирована, отёчна, болезненна при пальпации, имеются над- и поддесневые зубные отложения. На рентгенограмме отмечается атрофия костной ткани на 1/4 длины корней зубов в области 41, 42, 31, 32 зубов. На небе, в области шеек фронтальных зубов верхней челюсти имеется хроническая травма.

Почему возник рецидив? Что не было проведено с целью его профилактики?

## ЛИТЕРАТУРА

### Основная литература:

1. Лекционный материал.
2. Ортопедическая стоматология: учебник. Ч. 1. / Под ред. С.А. Наумовича, С.В. Ивашенко, С.Н. Пархамовича. – Минск: Вышэйшая школа, 2019. – 300 с.
3. Ортопедическая стоматология: учебник. Ч. 2. / С.А. Наумович [и др.]. Под общей ред. С.А. Наумовича, А.С. Борунова, С.С. Наумовича – Минск: Вышэйшая школа, 2020. – 332 с.

### Дополнительная литература:

4. Методы ортопедического лечения заболеваний периодонта : учеб.-метод. пособие / С.А Наумович и др. – 3-е изд., перераб. и доп. – Минск : БГМУ, 2018. – 92 с.
5. Пархамович, С. Н. Ортопедические методы реабилитации пациентов с болезнями периодонта. Биомеханические основы шинирования зубов : монография / С. Н. Пархамович, С. А Наумович, Ф. Г. Дрик. – Минск : БГМУ, 2018. – 175с.
6. Избирательное пришлифовывание зубов при заболеваниях периодонта : учебно-методическое пособие . — Минск : БГМУ, 2020. – 35 с.
7. Особенности ортопедического лечения пациентов при хронических заболеваниях слизистой оболочки полости рта: учебно-методическое пособие / С.А. Наумович [и др.]. – Минск: БГМУ, 2019. – 28 с.
8. Клинико-лабораторные этапы изготовления несъемных зубных протезов: учеб.-метод. пособие/ С.А. Наумович и др. \_ Минск: БГМУ, 2015.- 35 с.
9. Комплексное ортодонтическое лечение аномалий и деформаций зубочелюстной системы в сформированном прикусе: учеб.-метод. пособие.-Минск: БГМУ, 2014.- 36 с.

### Нормативные правовые акты:

10. Клинический протокол «Диагностика и лечение пациентов (взрослое население) с периодонтитом»: Постановление Министерства здравоохранения Республики Беларусь от 11.01.2023 № 4.
11. Клинический протокол «Диагностика и лечение пациентов (взрослое население) с гингивитом»: Постановление Министерства здравоохранения Республики Беларусь от 11.01.2023 № 4.
12. Клинический протокол «Диагностика и лечение пациентов (взрослое население) с рецессией десны»: Постановление Министерства здравоохранения Республики Беларусь от 11.01.2023 № 4.

### ЭУМК

## ЗАНЯТИЕ 13

**Тема:** Показания к удалению зубов при болезнях периодонта. Постоянное шинирование при болезнях периодонта.

**Общее время занятия** – 6 академических часов (240 минут).

**Цель занятия:** Ознакомить студентов с показаниями к удалению зубов при болезнях периодонта; изучить цели и задачи постоянного шинирования зубов; научить студентов определять показания к постоянному шинированию при лечении болезней периодонта.

### **Задачи занятия:**

1. Закрепить знания о показаниях к удалению зубов при болезнях периодонта
2. Владеть навыками определения показаний к применению постоянных съемных и несъемных шин.
3. Изучить конструктивные особенности и характеристики постоянных шин.
4. Ознакомиться с особенностями изготовления съемных и несъемных шин и шин-протезов.
5. Изучить виды стабилизации.
6. Научить студентов давать практические рекомендации пациенту по правилам пользования и гигиеническому уходу за съемными и несъемными шинирующими конструкциями.

**Место проведения занятия** – клиническая база.

### **Практические навыки, отрабатываемые во время занятия:**

Определение показаний к постоянному шинированию зубов. Выбор конструкции.

Форма контроля практического навыка: собеседование; электронные тесты; решение ситуационных задач.

Место выполнения практического навыка – у стоматологического кресла пациента

Критерии оценки практического навыка – согласно оценочному листу (чек-листу) для контроля практических навыков по учебной дисциплине в баллах от 0 до 3.

Для полного усвоения темы студенту необходимо повторить:

- из анатомии и морфологии: анатомическое строение зубов, зубных рядов и челюстей; строение и функции тканей периодонта;
- из ортопедической стоматологии (несъемное протезирование): принципы передачи жевательной нагрузки различными видами зубных протезов; клинико-лабораторные этапы изготовления несъемных ортопедических конструкций;
- из общей стоматологии: новые технологии и современные конструкционные материалы при изготовлении временных и постоянных шин и шин-протезов;
- из периодонтологии: строение тканей периодонта, терминология в периодонтологии, диагностика болезней периодонта, классификация болезней периодонта.

### **Контрольные вопросы из смежных дисциплин:**

1. Оклюзия, артикуляция, прикус.
2. Особенности обследования пациентов с болезнями периодонта.
3. Рентгенологические методы обследования в клинике ортопедической стоматологии.
4. Факторы, влияющие на состояние периодонта. Концепции развития болезней периодонта.
5. Параллелометрия.
6. Выносливость периодонта к нагрузке. Резервные силы.
7. Одонтопародонтограмма и её роль, структура и правила заполнения.

### **Контрольные вопросы по теме занятия:**

1. Показания к удалению зубов при болезнях периодонта.
2. Цели и задачи постоянного шинирования. Биомеханические принципы шинирования.
3. Показания к применению несъемных и съемных шин и шин-протезов. Сравнительная характеристика съемных и несъемных шин.
4. Требования, предъявляемые к постоянным шинам.
5. Значение параллелометрии при изготовлении съемных шин.
6. Стабилизация. Определение, виды стабилизации.

### **ПОКАЗАНИЯ К УДАЛЕНИЮ ЗУБОВ ПРИ БОЛЕЗНЯХ ПЕРИОДОНТА:**

1. Зубы с резорбцией лунки более 3/4.
2. Зубы с резорбцией лунки на 3/4 в случаях:
  - подвижности II-III степени;
  - если временное шинирование и симптоматическое лечение не дают положительного результата;
  - подозрения на хронический сепсис, особенно в пожилом возрасте и при ослабленном организме;
  - если зуб не представляет особой ценности в конструкции будущей шины, а, наоборот, может оказать отрицательное влияние на всю конструкцию и поддерживать воспаление периодонта при использовании несъемной шины.

### **КЛИНИЧЕСКИЙ КРИТЕРИЙ ПОСТОЯННОГО ШИНИРОВАНИЯ ЗУБОВ**

! резорбция костной ткани альвеолы на 1/2 и более.

### **БИОМЕХАНИЧЕСКИЕ ЗАКОНЫ ШИНИРОВАНИЯ**

- Шина уменьшает патологическую подвижность зубов. Зубы могут совершать движения лишь вместе с шиной и в одном с ней направлении.
- Шинирующий эффект возрастает с увеличением количества зубов, включаемых в шину.
- Жевательная нагрузка в шинирующей конструкции, прежде всего, воспринимается более устойчивыми зубами, которые разгружают зубы с патологической подвижностью.
- Наиболее эффективно уменьшают подвижность шины, объединяющие зубы различных функциональных групп (фронтосагиттальная, стабилизация по дуге).

### **ПОКАЗАНИЯ К ПРИМЕНЕНИЮ НЕСЪЕМНЫХ ШИН И ШИН-ПРОТЕЗОВ:**

- Шинирование определенной группы зубов для создания фронтальной, сагиттальной, фронто-сагиттальной стабилизации и стабилизации по дуге при резорбции стенок лунки на 1/2 длины корня и более.
- Устранение патологической подвижности зубов в трех направлениях.
- Создания блоков из определенных групп зубов для уравнивания силовых соотношений выносливости периодонта зубов-антагонистов.

### **ПОКАЗАНИЯ К ПРИМЕНЕНИЮ СЪЕМНЫХ ШИН И ШИН-ПРОТЕЗОВ:**

- Горизонтальная подвижность зубов с наличием или отсутствием дефектов в зубном ряду с равномерной резорбцией стенок лунки в пределах 1/2 длины корня и более. Если нет вертикальной подвижности и силовые соотношения выносливости периодонта зубов-антагонистов находятся в динамическом равновесии.
- Резорбция стенок лунки на 1/2 и более, сочетающаяся с дистально неограниченными

дефектами зубного ряда и включенными дефектами, которые по своей величине не могут быть устранены несъемными шинами.

- Необходимость применения съемных шин в сочетании с несъемными.

### СРАВНИТЕЛЬНАЯ ХАРАКТЕРИСТИКА СЪЕМНЫХ И НЕСЪЕМНЫХ ШИН

Несъемные шины	Съемные шины
1. Обеспечивают иммобилизацию зубов в трех плоскостях.	1. Обеспечивают иммобилизацию зубов в двух плоскостях (мезиодистальном и вестибулооральном направлении).
2. Чаще всего требуют препарирования твердых тканей зубов, иногда с предварительным депульпированием.	2. Обычно не требуется препарирование твердых тканей зубов.
3. Более быстрая адаптация.	3. Более длительная адаптация.
4. Меньше нарушают фонетику.	4. Чаще всего нарушают речь.
5. Менее гигиеничны (затрудняют проведение индивидуальной гигиены полости рта и являются ретенционными пунктами для скапливания зубного налета и камня).	5. Более гигиеничны.
6. Могут затруднять проведение терапевтического либо хирургического лечения болезней пародонта в общем комплексе мероприятий.	6. Обеспечивают хороший доступ к тканям пародонта при проведении комплексной терапии.
7. Не могут восстанавливать дистально неограниченные и протяженные включенные дефекты зубных рядов.	7. Могут применяться практически во всех клинических ситуациях.
8. При необходимости удаления зубов требуют полной замены.	8. При удалении зубов возможна починка шины без ее переделки.
9. Жестко фиксируясь на зубах, обеспечивают постоянную иммобилизацию.	9. Со временем возможно снижение шинирующего эффекта при неплотном прилегании шины.

### ТРЕБОВАНИЯ К ПОСТОЯННЫМ ШИНАМ:

- ✓ обеспечивать надежную иммобилизацию всех зубов, включенных в шину;
- ✓ шина должна создавать единый блок из группы зубов, который принимает и равномерно распределяет жевательное давление на опорные зубы;
- ✓ при необходимости замещать дефект зубных рядов;
- ✓ не препятствовать проведению терапевтического и хирургического лечения;
- ✓ не травмировать слизистую оболочку полости рта и маргинальный пародонт;
- ✓ быть гигиеничной и не иметь ретенционных пунктов для зубных отложений;
- ✓ шина должна быть прочно фиксирована на шинированных зубах (для несъемных шин);
- ✓ шина должна быть биологически совместимой
- ✓ не нарушать эстетических и фонетических требований;
- ✓ не нарушать окклюзионные взаимоотношения;
- ✓ изготовление шин должно требовать минимального препарирования твердых тканей зубов;
- ✓ шина должна легко и быстро исправляться в случае необходимости.

### **Задачи параллелометрии при изготовлении шин:**

1. Рациональное распределение жевательной нагрузки на все зубы, включенные в шину.
2. Определение путей введения и выведения шинирующих аппаратов и шин-протезов с учетом увеличения внеальвеолярной части зуба при резорбции костной ткани и рецессии десны.
3. Обеспечение фиксации и стабилизации шинирующих аппаратов и шин-протезов.
4. Достижение эстетических норм.

### **ВИДЫ СТАБИЛИЗАЦИИ:**

- ❖ фронтальная;
- ❖ сагиттальная;
- ❖ фронтосагиттальная;
- ❖ парасагиттальная;
- ❖ стабилизация по дуге.

### **СИТУАЦИОННЫЕ ЗАДАЧИ**

1. Пациенту М., 46 лет, при лечении генерализованной формы хронического периодонтита на верхнюю челюсть изготовлена цельнолитая съемная шина с многосвязным оральным кламмером без вестибулярных отростков для сохранения эстетики.

Обладает ли в данном случае шина шинирующим эффектом?

2. Пациентка С., 50 лет, обратилась в клинику с жалобами на кровоточивость и припухлость десен, боли при приеме пищи, запах из полости рта, подвижность зубов на верхней и нижней челюстях.

При осмотре полости рта: отсутствуют зубы 18, 17, 16, 12, 21, 24, 25, 27, 28, 37, 38, 46, 48.

Десна в области всех оставшихся зубов отечна, гиперемирована. Зубы 11, 15, 26, 31, 32, 41, 42, подвижность - III степени, зубы 14, 22, 47 – подвижность II степени, зубы 13, 23, 33, 34, 35, 36, 43, 44 – подвижность I степени. На рентгенограмме отмечается резорбция стенок лунки на 1/2 в области 13, 22, 23, 33, 34, 35, 43, 44 зубов, на 3/4 и более в области 11, 14, 15, 26, 36, 31, 32, 41, 42 зубов.

Поставьте диагноз. Составьте план лечения. Определите зубы, подлежащие удалению.

3. Пациент Р., 42 лет, обратился в клинику с жалобами на подвижность зубов 31 и 32. Со слов пациента около 2 лет назад ему была изготовлена несъемная адгезивная шина на фронтальные зубы нижней челюсти.

Объективно: десна в области фронтальных зубов нижней челюсти отечна, кровоточит при зондировании. На зубах 31, 32, 33, 41, 42, 43 с оральной поверхности расположена литая адгезивная шина, зубы 31 и 32 не фиксированы к шине, подвижность II степени. Подвижности зубов 33, 41, 42, 43 вместе с шиной нет. На рентгенограмме – вертикальная резорбция лунок 31, 32 зубов на 3/4, резорбция в области 33, 41, 42, 43 – на 1/2 высоты лунки. На зубах и шине отмечается большое количество над- и поддесневого зубного камня.

Укажите причину неудачного исхода шинирования зубов. Ваша тактика.

4. П-ка С, 55 лет, обратилась год назад к стоматологу с жалобами на кровоточивость десен и болезненность при приеме пищи, подвижность боковых зубов на верхней челюсти слева и нижней челюсти во фронтальном отделе.

Объективно 1 год назад (по данным амбулаторной карты): подвижность зубов 24, 25, 26, 27, 31, 32, 33, 34, 41, 42, 43 - II степени. На рентгенограмме - резорбция стенки лунки более 1/2 в области 24, 25, 32, 33, 42, 43 зубов и на 3/4 длины корня в области 26, 27, 31, 41 зубов. Было проведено терапевтическое лечение и изготовлены несъемные коронковые шины на 24, 25, 26, 27 и 31, 32, 33, 41, 42, 43 зубы.

В настоящее время десна в области 24, 25, 26, 27, 31, 32, 33, 41, 42, 43 зубов гиперемирована, отечна, отмечается выраженная подвижность шин вместе с зубами.

В чем причина неудачного шинирования зубов? Ваша тактика.

5. Пациентка 55 лет обратилась с жалобами на подвижность передних зубов на нижней челюсти, кровоточивость дёсен. При осмотре полости рта отмечается подвижность 41, 42, 43, 31, 32, 33 зубов I-II степени. На рентгенограмме резорбция стенок лунки на 1/2. Прикус ортогнатический, зубные ряды интактны.

Поставьте диагноз. Составьте план ортопедического лечения. Какой вид стабилизации зубного ряда обеспечит разгрузку передних зубов нижней челюсти?

6. При проверке конструкции литого каркаса съёмной шины в полости рта выявлена его неудовлетворительное прилегание к шинируемым зубам, балансировка и плохая фиксация. Можно ли продолжать дальнейшее изготовление съёмной шины? Что необходимо сделать в этом случае?

7. Пациент К., 65 лет обратился в клинику с жалобами на дефекты зубных рядов и подвижность зубов.

Объективно в полости рта отсутствуют зубы 18, 12, 21, 25, 28, 31, 36, 37, 38, 41, 45, 46, 47, 48.

Зубы 17, 16, 15, 14, 24, 26, 27, 34, 35, 44 – подвижность 1 степени, зубы 32, 42 – подвижность 2 степени. На рентгенограмме в области всех зубов определяется равномерная горизонтальная резорбция стенок альвеол на 1/2 высоты корней.

Поставьте диагноз. Какие виды стабилизации зубных рядов верхней и нижней челюсти и с помощью каких, несъемных либо съёмных, шин и шин-протезов необходимо провести?

8. Пациентка М., 40 лет, обратилась в клинику с жалобами на кровоточивость дёсен, невозможность приёма пищи и подвижность боковых зубов верхней челюсти.

Объективно: зубы 17, 16, 15, 14, 24, 25, 26, 27 – подвижность 1 степени. На рентгенограмме в области 17, 16, 15, 14, 24, 25, 26, 27 зубов определяется равномерная горизонтальная резорбция стенок альвеол более 1/2 высоты корней, в области 32, 31, 41, 42 зубов - на 1/4 высоты корней. Все остальные зубы без признаков поражения тканей периодонта.

Поставьте диагноз. Какие виды стабилизации зубных рядов верхней и нижней челюсти и с помощью каких, несъемных либо съёмных, шин и шин-протезов необходимо провести?

## ЛИТЕРАТУРА

### Основная литература:

1. Лекционный материал.
2. Ортопедическая стоматология: учебник. Ч. 1. / Под ред. С.А. Наумовича, С.В. Ивашенко, С.Н. Пархамовича. – Минск: Вышэйшая школа, 2019. – 300 с.
3. Ортопедическая стоматология: учебник. Ч. 2. / С.А. Наумович [и др.]. Под общей ред. С.А. Наумовича, А.С. Борунова, С.С. Наумовича – Минск: Вышэйшая школа, 2020. – 332 с.

### Дополнительная литература:

4. Методы ортопедического лечения заболеваний периодонта : учеб.-метод. пособие / С.А Наумович и др. – 3-е изд., перераб. и доп. – Минск : БГМУ, 2018. – 92 с.
5. Пархамович, С. Н. Ортопедические методы реабилитации пациентов с заболеваниями периодонта. Биомеханические основы шинирования зубов : монография / С. Н. Пархамович, С. А Наумович, Ф. Г. Дрик. – Минск : БГМУ, 2018. – 175с.
6. Избирательное пришлифовывание зубов при заболеваниях периодонта : учебно-методическое пособие . — Минск : БГМУ, 2020. – 35 с.
7. Особенности ортопедического лечения пациентов при хронических заболеваниях слизистой оболочки полости рта: учебно-методическое пособие / С.А. Наумович [и др.]. – Минск: БГМУ, 2019. – 28 с.

8. Препарирование зубов под современные виды ортопедических конструкций: учеб.-метод.пособие / Наумович С.А. [и др.] . — Минск: БГМУ, 2020. – 32 с.

9. Клинико-лабораторные этапы изготовления несъемных зубных протезов: учеб.-метод. пособие/ С.А. Наумович и др.\_ Минск: БГМУ, 2015.- 35 с.

10. Комплексное ортодонтическое лечение аномалий и деформаций зубочелюстной системы в сформированном прикусе: учеб.-метод. пособие.-Минск: БГМУ, 2014.- 36 с.

**Нормативные правовые акты:**

11. Клинический протокол «Диагностика и лечение пациентов (взрослое население) с периодонтитом»: Постановление Министерства здравоохранения Республики Беларусь от 11.01.2023 № 4.

12. Клинический протокол «Диагностика и лечение пациентов (взрослое население) с гингивитом»: Постановление Министерства здравоохранения Республики Беларусь от 11.01.2023 № 4.

13. Клинический протокол «Диагностика и лечение пациентов (взрослое население) с рецессией десны»: Постановление Министерства здравоохранения Республики Беларусь от 11.01.2023 № 4.

14. Клинический протокол «Диагностика и лечение пациентов (взрослое население) с частичной адентией»: Постановление Министерства здравоохранения Республики Беларусь от 10.08.2022 № 84.

**ЭУМК**