

МИНИСТЕРСТВО ЗДРАВООХРАНЕНИЯ РЕСПУБЛИКИ БЕЛАРУСЬ  
БЕЛОРУССКИЙ ГОСУДАРСТВЕННЫЙ МЕДИЦИНСКИЙ УНИВЕРСИТЕТ  
КАФЕДРА ОНКОЛОГИИ

# **ЗЛОКАЧЕСТВЕННЫЕ ОПУХОЛИ ОРГАНОВ РЕПРОДУКТИВНОЙ СИСТЕМЫ И БЕРЕМЕННОСТЬ**

Учебно-методическое пособие



Минск БГМУ 2014

УДК 618.2-06:616-006(075.8)

ББК 55.6 я73

З-68

Рекомендовано Научно-методическим советом университета в качестве учебно-методического пособия 28.05.2014 г., протокол № 9

А в т о р ы: Т. М. Литвинова, Т. А. Корень, С. Е. Шелкович, П. С. Русакевич, И. А. Косенко

Р е ц е н з е н т ы: д-р мед. наук, проф., чл.-кор. Национальной академии наук Беларуси, ректор Белорусской медицинской академии последипломного образования Ю. Е. Демидчик; д-р мед. наук, проф., зав. каф. акушерства и гинекологии Белорусского государственного медицинского университета Л. Ф. Можейко

**Злокачественные опухоли органов репродуктивной системы и беременность** : 3-68 учеб.-метод. пособие / Т. М. Литвинова [и др.]. – Минск : БГМУ, 2014. – 36 с.

ISBN 978-985-567-068-2.

Кратко изложены основные вопросы по эпидемиологии, клинике, современной диагностике и принципам лечения злокачественных опухолей органов репродуктивной системы, сочетающихся с беременностью.

Предназначено для студентов 6-го курса лечебного факультета по дисциплинам «Акушерство и гинекология» и «Онкология».

УДК 618.2-06:616-006(075.8)

ББК 55.6 я73

---

Учебное издание

**Литвинова** Татьяна Михайловна

**Корень** Тамара Алексеевна

**Шелкович** Светлана Евгеньевна и др.

## **ЗЛОКАЧЕСТВЕННЫЕ ОПУХОЛИ ОРГАНОВ РЕПРОДУКТИВНОЙ СИСТЕМЫ И БЕРЕМЕННОСТЬ**

Учебно-методическое пособие

Ответственный за выпуск А. В. Прохоров

Редактор Ю. В. Киселёва

Компьютерная верстка Н. М. Федорцовой

Подписано в печать 28.05.14. Формат 60×84/16. Бумага писчая «Снегурочка».

Ризография. Гарнитура «Times».

Усл. печ. л. 2,09. Уч.-изд. л. 2,1. Тираж 40 экз. Заказ 519.

Издатель и полиграфическое исполнение: учреждение образования «Белорусский государственный медицинский университет».

Свидетельство о государственной регистрации издателя, изготовителя, распространителя печатных изданий № 1/187 от 18.02.2014.

Ул. Ленинградская, 6, 220006, Минск.

ISBN 978-985-567-068-2

© УО «Белорусский государственный медицинский университет», 2014

## МОТИВАЦИОННАЯ ХАРАКТЕРИСТИКА ТЕМЫ

**Общее время занятий:** 6 ч.

Своевременная диагностика и лечение злокачественных опухолей органов репродуктивной системы, диагностированных на фоне беременности, относятся к одной из сложнейших междисциплинарных проблем онкологии и акушерства.

Поскольку сочетание рака органов репродуктивной системы с беременностью встречается не так часто, то и особенности классических методов диагностики злокачественной опухоли и их радикальной терапии публикуются в литературе редко. До настоящего времени в мире нет стандартов по ведению подобного рода пациенток, поэтому наиболее часто применяется индивидуальный подход как к диагностике, так и к специальному лечению.

Увеличение в последнее десятилетие частоты сочетания рака репродуктивных органов и беременности связано как с ростом заболеваемости злокачественными опухолями женщин репродуктивного возраста, так и с их желанием рожать в более зрелом возрасте, после достижения определенных успехов в карьере.

Студенты лечебного факультета и, в первую очередь, будущие врачи акушеры-гинекологи и онкологи, должны быть знакомы с течением опухолевого процесса в репродуктивных органах — молочной железе, шейке и теле матки, яичниках, трубах, влагалище, вульве — диагностированного во время беременности, с методами их выявления, а также с основами лечебных технологий, направленных на спасение жизни матери и будущего ребенка.

**Цель занятия:** приобрести современные научные знания по эпидемиологии наиболее часто встречающихся на фоне беременности злокачественных опухолей органов репродуктивной системы, методам их диагностики, тактике ведения родов, послеродового периода и основным лечебным технологиям, применяемым в клинической онкологии в этих случаях.

**Задачи занятия:**

- повторить информацию о физиологических изменениях в половых органах при нормально протекающей беременности;
- познакомиться с имеющимися в литературе эпидемиологическими данными, этиологией и патогенезом рака гениталий и молочной железы, сочетающихся с гестацией;
- получить знания по течению и клиническому проявлению карцином на фоне гестации;
- повторить методы диагностики рака репродуктивных органов и оценить возможность их использования у беременных женщин;
- познакомиться с особенностями ведения беременности и родов при раке органов репродуктивной системы при различных ситуациях;

– изучить основные принципы и методы существующего специального лечения беременной, имеющей один из раков органов репродуктивной системы.

**Требования к исходному уровню знаний.** Для полного усвоения темы студент должен повторить:

– из *нормальной анатомии*: анатомическое строение молочной железы и женских половых органов;

– *топографической анатомии и оперативной хирургии*: топографическое строение молочной железы, органов таза и брюшинного пространства, оперативные технологии, используемые в хирургии репродуктивных органов, технику кесарева сечения;

– *акушерства и гинекологии*: изменения, происходящие в репродуктивных органах беременной, течение гестации у здоровых женщин, диагностику и ведение беременных, невынашивание, роды per vias naturales, акушерские кровотечения, фоновые заболевания репродуктивных органов;

– *онкологии*: клинику, диагностику, дифференциальную диагностику, основные методы лечения предраковых заболеваний и злокачественных опухолей органов репродуктивной системы.

**Контрольные вопросы по теме занятия:**

1. Эпидемиология рака органов репродуктивной системы, сочетающегося с беременностью.

2. Этиология и патогенез.

3. Клиника и особенности рака репродуктивных органов, протекающего на фоне беременности (рак молочной железы, шейки и тела матки, яичников, труб, влагалища и вульвы).

4. Лабораторные и инструментальные методы диагностики рака органов репродуктивной системы, сочетающегося с беременностью.

5. Методы лечения злокачественных опухолей при гестации.

6. Прогноз для жизни матери и плода.

7. Рецидивы и метастазы после специального лечения рака гениталий, их диагностика.

**Задание для самостоятельной работы.** Для успешного изучения темы студенту следует внимательно изучить содержание учебно-методического пособия. В процессе его чтения необходимо вести записи вопросов и замечаний, которые впоследствии можно выяснить в ходе дальнейшей работы

с дополнительной литературой или на консультации с преподавателем. Решая ситуационные задачи, предложенные в качестве самоконтроля, с одной стороны, студент может адекватно оценить полученные ранее собственные знания, а с другой — продемонстрировать преподавателю их уровень, достигнутый в результате самостоятельной работы над учебным материалом.

## **ОПРЕДЕЛЕНИЕ ПОНЯТИЯ «РАК И БЕРЕМЕННОСТЬ». ОБЩАЯ ХАРАКТЕРИСТИКА ЭПИДЕМИОЛОГИИ КАРЦИНОМ ОРГАНОВ РЕПРОДУКТИВНОЙ СИСТЕМЫ НА ФОНЕ ГЕСТАЦИИ**

Понятие «рак и беременность» включает:

- обнаружение рака во время беременности (I, II, III триместр);
- выявление злокачественного процесса в сроки до 6 месяцев после медицинского аборта;
- диагностику карциномы в течение 12 месяцев после родов.

В последнее десятилетие отмечено увеличение заболеваемости раком органов репродуктивной системы, диагностированного на фоне беременности. Этому способствуют в основном две причины:

- 1) рост заболеваемости злокачественными опухолями у молодых женщин;
- 2) желание женщины рожать в более зрелом возрасте (после 35 лет).

Наиболее часто при беременности диагностируется рак органов репродуктивной системы, частота которого составляет 50–90 % случаев, при этом максимальное число женщин имеют карциному гениталий (70 %), значительно меньше — злокачественную опухоль молочной железы.

Установлено, что злокачественные опухоли органов репродуктивной системы, выявленные во время беременности, встречаются в 0,02–0,1 % случаев. Карциномы женских половых органов диагностируется в 1 случае на 1000 беременных, но гестация может также сочетаться со злокачественными процессами и в других органах. Отмечен рост заболеваемости лимфомами и меланомами, протекающими с беременностью (табл. 1).

*Таблица 1*

**Частота выявления онкологических заболеваний во время беременности**

<b>Онкологическое заболевание</b>	<b>Частота (на число беременностей)</b>
Лимфома	1 : 1000–6000
Меланома	1 : 1000–10 000
Рак шейки матки	1 : 2 000–10 000
Рак молочной железы	1 : 3000–10 000
Рак яичников	1 : 10 000–100 000
Рак толстой кишки	1 : 13 000
Лейкемия	1 : 15 000–100 000

Обнаружено, что частота выявления злокачественных опухолей во время беременности отличается в разных странах, но наиболее часто встречаются рак шейки матки (44,6 %), молочной железы (17,6 %) и яичников (5,6 %) (рис. 1). Правда, в последние 50 лет в результате проведения популяционного цитологического скрининга рака шейки матки в экономически развитых странах заболеваемость этой опухолью снизилась, что привело к более редкому ее сочетанию с беременностью.

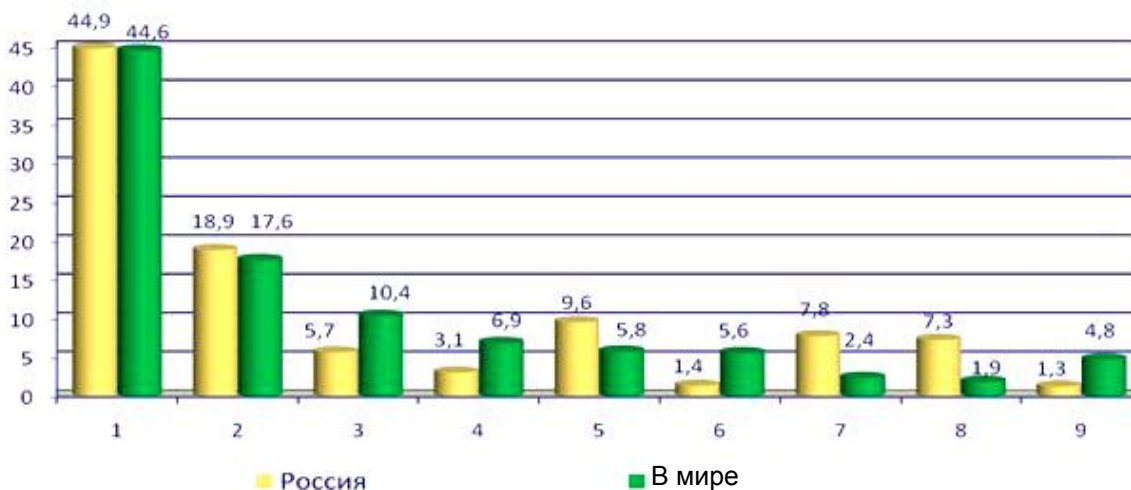


Рис. 1. Частота сочетаний злокачественных опухолей с беременностью в мире и в России: 1 — рак шейки матки; 2 — рак молочной железы; 3 — рак желудка и толстой кишки; 4 — саркома; 5 — лимфома; 6 — рак яичников; 7 — рак щитовидной железы; 8 — меланома; 9 — другие

В России среди 1069 раковых заболеваний, диагностированных при беременности, рак шейки матки составил 44,9 %, молочной железы — 18,9 %, яичников — 1,4 %, все остальные новообразования — 38,4 %. Крайне редко у беременных встречается рак тела матки, влагалища и вульвы, а злокачественные опухоли труб описаны в литературе только в единичных случаях.

В Беларуси наиболее часто при беременности диагностируется рак шейки матки (67,7 %), реже — злокачественная опухоль молочной железы (23,2 %) и еще реже — рак яичников (3,2 %). Частота выявления при беременности опухолей других органов намного ниже и составляет от 0,6 до 1,3 % (рис. 2).

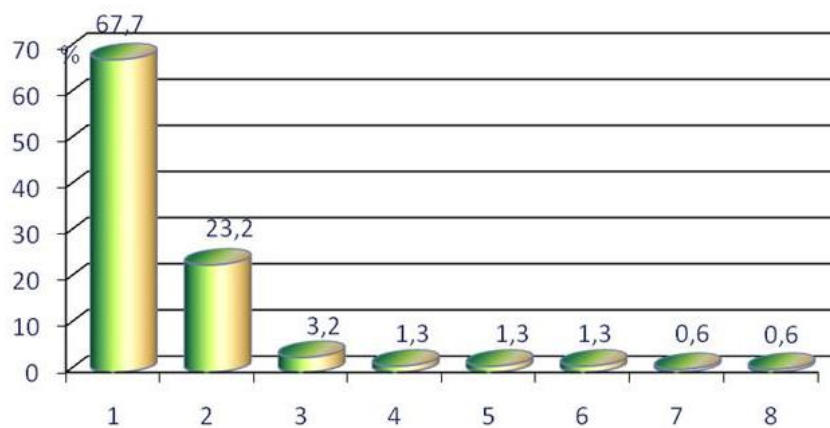


Рис. 2. Частота сочетаний злокачественных опухолей с беременностью в Беларуси: 1 — рак шейки матки; 2 — рак молочной железы; 3 — рак яичников; 4 — рак влагалища; 5 — рак желудка и толстой кишки; 6 — лимфома; 7 — рак вульвы; 8 — меланома

В США среди злокачественных опухолей органов репродуктивной системы, обнаруженных на фоне беременности, на первом месте стоит рак молочной железы, на втором — рак шейки матки, на третьем — яичников.

## **СОВРЕМЕННЫЕ ПОДХОДЫ К МЕТОДАМ ОБСЛЕДОВАНИЯ, ЛЕЧЕНИЯ, НАБЛЮДЕНИЯ И ВЕДЕНИЯ РОДОВ У БЕРЕМЕННЫХ, ИМЕЮЩИХ ЗЛОКАЧЕСТВЕННЫЕ ОПУХОЛИ ОРГАНОВ РЕПРОДУКТИВНОЙ СИСТЕМЫ**

Сочетание злокачественной опухоли и беременности имеет целый ряд особенностей в клинике, диагностике, лечении, ведении гестации и родов, о которых обязательно должен знать будущий врач акушер-гинеколог. К ним относятся:

- сложность диагностики рака на ранних стадиях;
- поздняя диагностика злокачественного процесса в связи с более завуалированной клиникой и с отсутствием онкологической настороженности у врачей;
- наличие противопоказаний к использованию некоторых стандартных методов диагностики у беременных;
- прекращение химиотерапии после 35 недель беременности (особенно при раке молочной железы) для того, чтобы не было осложнений в родах, связанных с побочным действием цитостатиков;
- участие в наблюдении за беременной, имеющей рак, врачей акушеров-гинекологов, онкологов, неонатологов и психотерапевтов;
- выбор метода ведения родов и лечения онкологического заболевания консилиумом;
- особенности показаний к кесареву сечению и родам *per vias naturales*;
- прерывание гестации в связи с кровотечением из опухоли.

Для уточнения степени распространенности рака органов репродуктивной системы и стадирования злокачественного процесса на фоне продолжающейся беременности регламентировано выполнение следующих методов обследования:

- взятие мазков с экзоцервикса и цервикального канала для цитологического исследования и диагностики вируса папилломы человека;
- кольпоскопии, вагиноскопии, вульвоскопии;
- эксцизионной, инцизионной, а также аспирационной тонкоигольной биопсии опухоли;
- эхоскопии, обязательно включающей цветное доплеровское картирование органов брюшной полости, таза и молочных желез;
- фиброгастроскопии, колоноскопии, бронхоскопии и цистоскопии по показаниям;
- маммографии во II и III триместрах беременности;
- рентгенографии органов грудной клетки с экранированием брюшной полости и таза (беременной матки) во II и III триместрах беременности;
- МРТ органов брюшной полости и таза и ПЭТ во II и III триместрах беременности.

На всем протяжении гестации при желании сохранить жизнь будущему ребенку противопоказано применение таких методов обследования, как:

- маммография в I триместре;
- обзорная рентгенография органов брюшной полости;
- КТ органов брюшной полости и таза;
- внутривенная урография;
- МРТ органов брюшной полости и таза и ПЭТ в I триместре беременности;
- все методы, связанные с введением радиоактивных изотопов в организм пациентки;
- пункционное взятие амниотической жидкости при раке гениталий из-за возможной диссеминации злокачественными клетками околоплодных вод.

В случае прерывания беременности разрешено использовать все методы обследования женщин для диагностики рака. Если пациентка решает сохранить беременность, протекающую на фоне злокачественного процесса, то выбор лечебной тактики зависит от резектабельности опухоли. Операция выполняется в этом случае в 32–35 недель. Химиотерапию можно начинать в любые сроки гестации, но следует объяснить пациентке, что этот вид лечения способен привести к бесплодию будущего ребенка, микроцефалии, различным дефектам ЦНС, снижению коэффициента интеллекта, задержке роста плода, вплоть до мертворождения, преждевременным родам и угнетению развития костного мозга, поскольку органогенез ЦНС и гонад плода продолжается до родов. Ряд авторов считает, что при пролонгировании беременности нет противопоказаний только для использования цитостатиков платинового ряда.

Лучевую терапию можно начинать через 2–3 недели после родоразрешения. При согласии женщины на прерывание беременности облучение органов таза и молочной железы разрешается проводить при наличии плода в матке, но до срока не более 20 недель. При сроке более 20 недель лечение может привести к развитию сепсиса у пациентки. В сроке более 20 недель беременность без предварительного облучения пролонгируют до 32–35 недель.

При желании женщины сохранить беременность без специального лечения злокачественного процесса следует задокументировать ее отказ от прерывания гестации письменно в истории болезни, получить от пациентки расписку, а также предупредить ее и ближайших родственников о возможных негативных последствиях.

## **РАК ВУЛЬВЫ И БЕРЕМЕННОСТЬ**

Рак вульвы редко сочетается с беременностью, так как самостоятельный злокачественный процесс в большинстве случаев возникает у женщин в возрасте 70 лет и старше. Риск возникновения рака на фоне беременности невелик и составляет 1 случай на 20 000. В литературе представлены данные



только о 50 молодых пациентках с подобной патологией, диагностированной на фоне гестации. В Беларуси рак вульвы в сочетании с беременностью составляет 0,6 %. Возраст пациенток варьирует от 17 до 35 лет, но наиболее часто карцинома наружных половых органов выявляется у беременных женщин в возрасте 25–35 лет.

Рак вульвы при беременности чаще (более 50 % случаев) протекает с жалобами на зуд, жжение, припухлость либо наличие образования в области наружных половых органах, а также боли, на которые пациентка вначале, чаще всего, не обращает внимания. При прогрессировании злокачественного процесса появляются кровянистые выделения и иногда образуется язва.

Диагностика рака вульвы в сочетании с беременностью проводится также, как и без нее, но без использования методов, противопоказанных при гестации.

#### **Схема диагностики рака вульвы:**

1. Осмотр — визуальные признаки опухоли (изъязвление, экзофитное или эндофитное образование).
2. Пальпация опухоли и паховых лимфоузлов.
3. Гинекологическое исследование.
4. Простая и расширенная вульвоскопия (без пробы Шиллера).
5. Цитологическое исследование (мазки-отпечатки, соскобы опухоли, мазки из влагалища и шейки матки).
6. Биопсия (инцизионная биопсия опухоли, эксцизионная или пункционная биопсия лимфатических узлов).
7. УЗИ органов малого таза и забрюшинного пространства, бедренных и паховых лимфоузлов.
8. Рентгенография органов грудной клетки во II и III триместре беременности с экранированием брюшной полости и таза.

Биопсию у беременных надо производить прицельно под местной или внутривенной анестезией и брать ткань со всех подозрительных участков. Процедуру следует проводить только в условиях гинекологического стационара.

Тактика лечения карциномы наружных половых органов при наличии беременности зависит от распространенности злокачественного процесса, сроков беременности, состояния плода и желания женщины пролонгировать гестацию. При сохранении беременности хирургическое лечение следует начинать после 18 недель, по национальным стандартам, которые не включают облучения. Не рекомендуют проводить операцию до родов только в случае повышенного кровоснабжения наружных половых органов или при наличии варикозного расширения вен вульвы, что может привести к обильному кровотечению. По имеющимся литературным данным, отсрочка в специальной терапии рака наружных половых органов не способствует прогрессированию злокачественного процесса.

Продолжительность жизни беременных женщин, имеющих рак вульвы, после родов и проведенного лечения и у пациенток, не имеющих беременно-

сти, но пролеченных по поводу карциномы, аналогична и зависит от стадии злокачественного процесса. Она составляет у небеременных женщин по показателю 5-летней выживаемости при I стадии 68 %, II — 60 %, III — 40 %, IV — 7 %. Большинство исследователей считает, что наличие гестации не ухудшает течение злокачественного процесса на вульве. После специального лечения женщина может иметь детей.

В случае развития вагинального стеноза после радикальной противоопухолевой терапии и наступившей беременности выполняют кесарево сечение, во всех остальных случаях роды ведут через естественные родовые пути.

Рецидивы и метастазы в 50 % случаев возникают в течение первых двух лет наблюдения после специального лечения. Первые чаще развиваются в местах ранее располагавшейся опухоли или рядом с послеоперационным рубцом, вторые — в костях и регионарных лимфатических узлах. При отсутствии осложнений со стороны вульвы беременеть можно через 2 года.

## **РАК ВЛАГАЛИЩА И БЕРЕМЕННОСТЬ**

Рак влагалища при беременности встречается редко, так как эта злокачественная опухоль обычно возникает у женщин после 50 лет. Его доля от всех гинекологических новообразований колеблется от 1 до 3 %. В настоящее время в литературе за длительный срок наблюдений представлены данные всего о 78 беременных с наличием рака влагалища.

Рак влагалища в 73 % случаев выявляется в I стадии, в I триместре беременности и располагается чаще всего в верхней трети органа. У пациенток с гестацией встречается как плоскоклеточный рак (85 %), так и светлоклеточная аденокарцинома (6 %).

При сравнении по целому ряду параметров, таких как стадия, локализация, гистотип и степень дифференцировки опухоли, а также глубина инвазии, в группах беременных и небеременных женщин, имеющих рак влагалища, значимых различий обнаружено не было.

Опухоль характеризуется в большинстве случаев быстрым ростом, инфильтрирует стенки органа и иногда переходит на экзоцервикс, что не позволяет порой исключить наличие рака шейки матки. Длительное время опухоль протекает бессимптомно. Крайне редко пациентки жалуются на лимфорею, бели и зуд, что напоминает симптомы хронического вагинита или бактериального вагиноза. Жалобы на кровянистые выделения появляются позже и встречаются у 58–67 % беременных. В отдельных случаях у женщины может быть обильное кровотечение из половых путей. В 15–28 % случаев беспокоят боли в нижних отделах живота и пояснично-крестцовой области. На поздних стадиях злокачественного процесса могут появиться отеки нижних конечностей, гематурия и выделение мочи и кала из половых путей.

Терапия рака влагалища, выявленного после родов или медицинского аборта, проводится по национальным стандартам в зависимости от стадии

опухолевого процесса. Выбор метода лечения при диагностике рака во время гестации в первую очередь зависит от желания женщины сохранить или прервать беременность. В первом случае ее пролонгируют до 32–35 недель, делают кесарево сечение и проводят лечение с учетом стадии заболевания, локализации злокачественного процесса во влагалище, гистотипа и степени дифференцировки опухоли. Родоразрешение выполняют путем кесарева сечения, роды *per vias naturales* противопоказаны, так как из-за возникшего разрыва влагалища может появиться профузное кровотечение.

Показатель 5-летней выживаемости у беременных женщин выше при светлоклеточной аденокарциноме (86 %) по сравнению с плоскоклеточным раком (38 %), поскольку последний из-за инфильтративного роста диагностируется в более поздних стадиях.

## **РАК ШЕЙКИ МАТКИ И БЕРЕМЕННОСТЬ**

Сочетание рака шейки матки (РШМ) с беременностью встречается наиболее часто по отношению к другим злокачественным опухолям репродуктивной системы и поэтому изучено более детально. Эта форма карциномы диагностируется у 1–13 женщин из 10 000 беременных, а после родов выявляется один случай на 1000–2500 родов. Возраст пациенток колеблется от 17 до 45 лет, составляя в среднем 30–35 лет. Среди женщин всех возрастных групп частота РШМ на фоне беременности составляет 1–3 %, а среди пациенток репродуктивного возраста — 23,5 %.

В 1996 г. ВОЗ признала основной причиной, приводящей к развитию РШМ, высокоонкогенные типы вируса папилломы человека (ВПЧ). При этом из 15 известных канцерогенных штаммов наиболее часто при сочетании беременности и РШМ диагностируется 16-й, реже 31-й и 33-й, при этом их количество увеличивается параллельно росту плода.

У каждой третьей беременной на шейке матки имеет место децидуоз (полиповидные и папилломообразные выросты), который можно спутать с РШМ. Он представляет собой физиологическое разрастание децидуальной ткани при гестации в области любого участка эктоцервикса, в том числе и в переходной зоне, или эндоцервиксе. Децидуоз существует в нескольких формах: плоской, узелковой, полиповидной, железистой и язвенной, и по своему виду бывает похож на злокачественный процесс (рис. 3). Для исключения рака надо взять мазки на цитологическое исследование. При влагалищном исследовании шейка матки, имеющая децидуоз, обычно увеличена в размерах, мягкая. В редких случаях она может кровоточить при дотрагивании, что встречается либо после полового акта (контактные кровянистые выделения), спринцевания влагалища или влагалищного осмотра.

Язвенная форма децидуоза наиболее похожа на РШМ. Для нее характерны: контактные кровянистые выделения из половых путей, образование на шейке матки в виде язвы с неправильными краями, но с чистым дном,

и появление на ее поверхности после обработки 3%-ной уксусной кислотой «иней». Децидуальная ткань после пробы Шиллера становится темно-коричневого цвета, так как содержит много гликогена, в то время как раковая опухоль приобретает светло-желтый цвет.

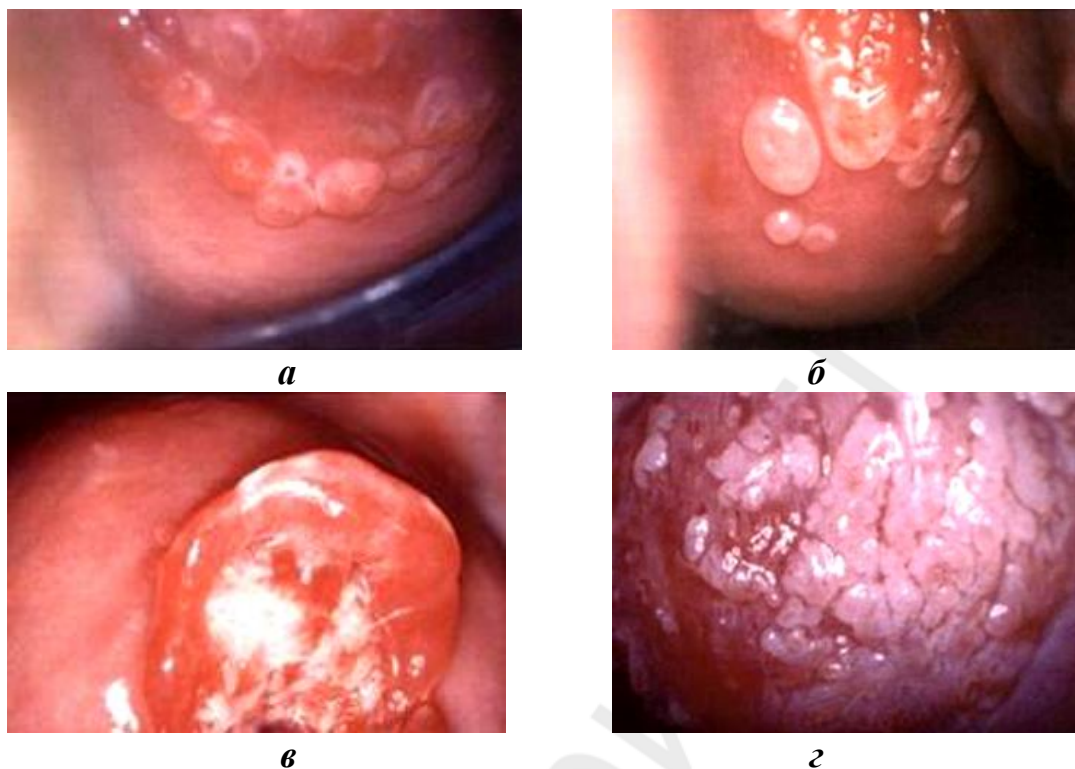


Рис. 3. Формы децидуоза:

*а* — плоская; *б* — узелковая; *в* — полиповидная; *г* — поджелезистая

Согласно отечественным стандартам, при постановке на учет по беременности в сроке до 12 недель, у женщины необходимо взять 2 мазка для цитологического исследования: из влагалищной части шейки матки и из цервикального канала с помощью цитощеток «Юнона», которые входят в стандартный набор, производимый в Республике Беларусь для гинекологического обследования.

Следует уделять внимание обследованию пациенток, имеющих во время беременности рак *in situ* (внутриэпителиальный рак шейки матки), поскольку на шейке рядом с опухолевым очагом может располагаться инвазивная карцинома. Ниже представлена схема лечения этой группы женщин, предлагаемая Российскими учеными. Стандарты по ведению цервикальной интраэпителиальной неоплазии I–III степени и РШМ на фоне беременности в Беларуси отсутствуют.

**Лечение преинвазивного (внутриэпителиального) рака шейки матки во время беременности:**

1. I триместр:

1) при нежелании сохранить беременность: медицинский аборт, через 6–8 недель — конусовидная ампутация шейки матки;

2) при желании сохранить беременность: пролонгируют гестацию, через 6–8 недель после влагалищных родов — конусовидная ампутация шейки матки;

3) при подозрении на инвазивный рост:

– медицинский аборт, через 6–8 недель — конусовидная ампутация шейки матки;

– при настойчивом желании сохранить беременность — атипичная конизация или клиновидная биопсия на фоне беременности, через 6–8 недель после влагалищных родов конусовидная ампутация шейки матки.

2. II, III триместры: сохранение беременности, а после влагалищных родов через 6–8 недель — конусовидная ампутация шейки матки.

Дальнейшую тактику ведения женщины врач выбирает после получения окончательного гистологического ответа с учетом триместра гестации.

Роды при предраках и раке шейки матки *in situ* следует проводить через естественные родовые пути, так как в большинстве научных исследований доказано, что в подобных случаях имеет место высокая частота самостоятельной регрессии предраковых заболеваний на шейке матки (50–70 %). Кесарево сечение выполняется только по акушерским показаниям. Повторное углубленное обследование женщин проводится через 6–8 недель после родов. После лечения пациентка наблюдается по месту жительства с регулярным ежегодным контролем цитологических мазков с экзо- и эндоцервикса в течение 5 лет. Противопоказаний к повторной беременности нет.

У большинства беременных инвазивный РШМ обнаруживается наиболее часто после медицинского аборта (51,9 %), реже — после родов (28,1 % случаев). Непосредственно во время беременности злокачественная опухоль на шейке матки выявляется у 20 % женщин: в I триместре — у 13 %, во II — у 4,5 %, в III — у 2,5 %. Диагностика рака после родов свидетельствует о недостаточном наблюдении за беременной в женской консультации. Выявление местно-распространенной карциномы наиболее часто связано с плохим прогнозом.

РШМ, сочетающийся с беременностью, имеет в большинстве случаев те же симптомы и клиническую картину, что и самостоятельно встречающийся злокачественный процесс на шейке матки. Многие жалобы и клинические проявления злокачественного заболевания врачи, наблюдающие женщину, связывают с патологией беременности, хотя указанные симптомы встречаются и при РШМ, протекающем на фоне гестации. Одним из ранних симптомов этого заболевания является лимфоррея (10,2 %), на которую беременные, как правило, не обращают внимания, а самым частым — контактные кровянистые выделения, встречающиеся в 68,2 % случаев. Ночные боли имеют место у 7,1 % пациенток. Гнойные выделения с неприятным запахом и примесью крови появляются только при распаде опухоли и в случае присоединения различных инфекций. Встречается также и бессимптомное течение РШМ у 14,5 % беременных женщин.

### **Симптомы инвазивного рака шейки матки:**

1. Обильные водянистые выделения (ранний симптом).
2. Контактные кровянистые выделения.
3. Ациклические кровянистые выделения.
4. Боли в пояснице, внизу живота, с иррадиацией в левую ногу (чаще ночные).
5. Дизурические расстройства, иногда анурия.
6. Отек нижних конечностей за счет лимфостаза, чаще левой.
7. Отхождение кала или мочи через влагалище.
8. Кровотечение.
9. Неприятный запах из влагалища.

Кровянистые выделения из половых путей в большинстве случаев трактуются акушерами-гинекологами с позиций осложнений, связанных с беременностью. Появление их из половых путей в I триместре расценивается обычно как признак угрожающего или начавшегося самопроизвольного выкидыша, во II и III — как симптом, характерный для предлежания плаценты или преждевременной ее отслойки. В послеродовом периоде наличие кровотечения из половых путей врачи связывают с различными акушерскими осложнениями. Неправильная трактовка имеющихся данных, обусловленная, в первую очередь, отсутствием онкологической настороженности у врачей и акушеров, приводит к поздней диагностике РШМ.

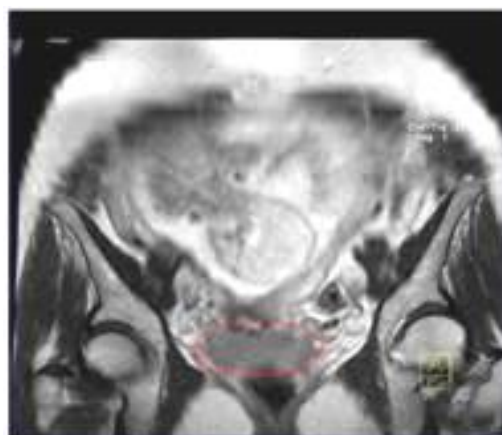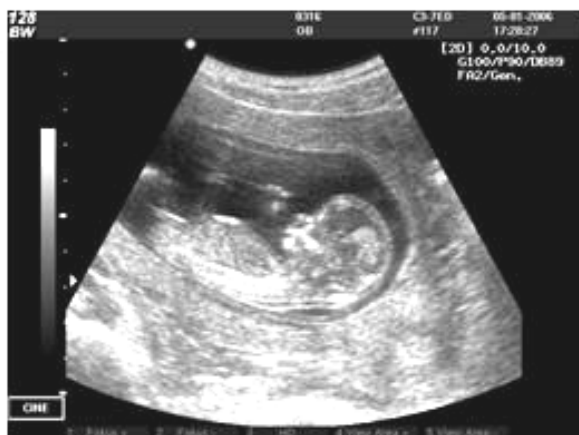Злокачественный процесс на шейке матки у беременных женщин имеет такие же как и при РШМ без беременности три анатомические формы: экзофитную, эндофитную и смешанную, которые встречаются соответственно в 53,6; 25,7 и 20,7 % случаев. Экзофитный рак на шейке матки может напоминать децидуоз, описанный ранее, однако взятие мазка для цитологического исследования позволяет дифференцировать эти два разных по характеру течения и степени выраженности процесса.

Морфологическая структура опухоли при беременности представлена в большинстве случаев плоскоклеточным раком и только в 4 % — железистым. У беременных имеет место высокий процент (23,6 %) более агрессивного, низкодифференцированного плоскоклеточного рака. Этим можно объяснить в отдельных случаях неблагоприятный прогноз РШМ.

По стадиям РШМ у беременных в мире распределяется следующим образом: I стадия диагностируется в 42,2 % случаев, II — 36,1 %, III — 21,5 %, в Республике Беларусь соответственно — 60,7; 25 и 14,3 %. Четвертая стадия злокачественного процесса встречается крайне редко.

Обследование беременных с целью диагностики рака имеет свои особенности и зависит от желания пациентки сохранить или прервать беременность. К наиболее информативным относятся: кольпоскопия, биопсия, эхоскопия и МРТ. Основным методом диагностики РШМ во всех триместрах беременности, кроме морфологических исследований, визуального и пальпаторного осмотров, а также кольпоскопии, служит эхоскопия с цветным доп-

плеровским картированием органов таза и брюшной полости (рис. 4, а). МРТ позволяет правильно стадировать опухолевый процесс (рис. 4, б).



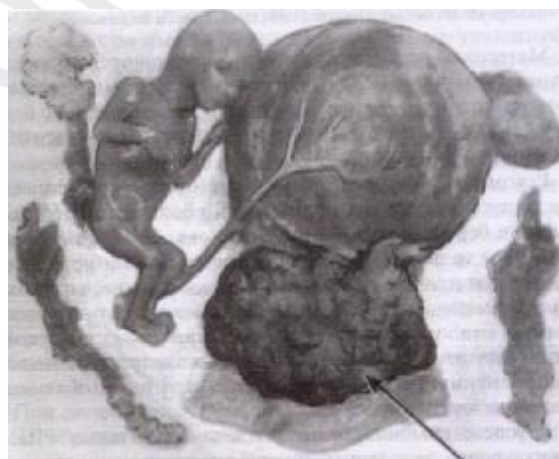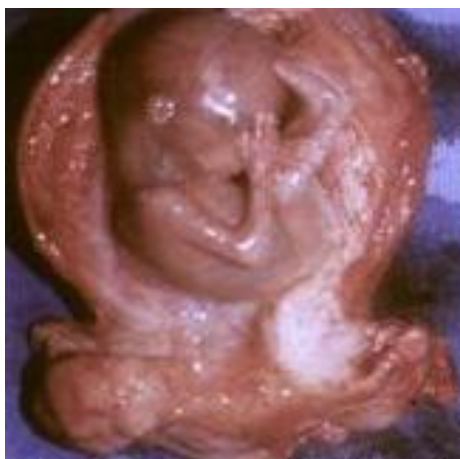**а**

**б**

Рис. 4. Рак шейки матки и беременность по данным:  
а — УЗИ; б — МРТ

В отдельных случаях для более верного выбора лечебной тактики или ведения пациентки при гестации проводится лапароскопическая биопсия подвздошных лимфатических узлов, в которых метастазы, по данным некоторых авторов, выявляются в 3 раза чаще, чем при РШМ без беременности, что также может ухудшить эффективность специального лечения данной группы женщин.

Хирургический метод используется на I этапе лечения при резектабельности опухоли (рис. 5).



**а**

**б**

Рис. 5. Удаленная матка:  
а — с плодом и опухолью на шейке; б — с плодом, подвздошными лимфатическими узлами и опухолью на шейке

Родоразрешение при сочетании РШМ I–IV стадии с беременностью необходимо проводить путем кесарева сечения. В случае родов через естественные родовые пути необходимо тщательно обследовать места эпизиотомии и разрывов в области шейки матки и влагалища (рис. 6).

При ушивании матки после кесарева сечения возможно развитие атонического кровотечения. Если оно не останавливается даже после перевязки маточных или внутренних подвздошных артерий, следует вначале удалить только тело матки (без быстрого удаления тела матки женщина может погибнуть от атонического кровотечения), а затем выполнить цервиксэктомию.

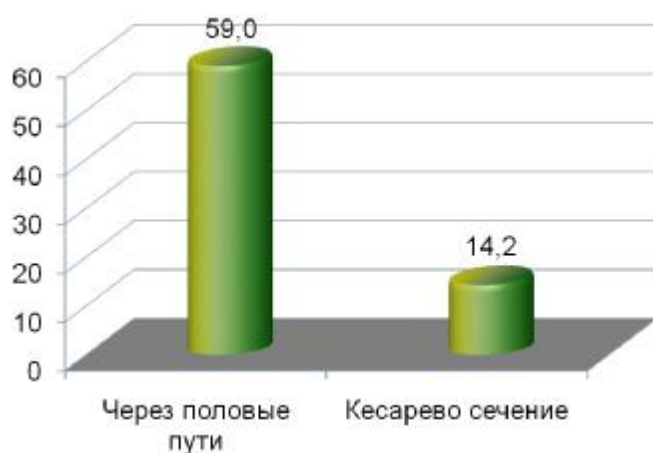


Рис. 6. Рецидивы после родов

Дети, родившиеся у пациенток, перенесших РШМ начальной стадии на фоне беременности, по состоянию здоровья не отличаются от детей, матери которых не имели злокачественной опухоли. Однако при местнораспространенном раке шейки матки в связи с опухолевой интоксикацией могут быть спонтанные выкидыши или преждевременные роды, а также нарушения функций различных органов у новорожденного.

К сожалению, до настоящего времени в мире нет единых рекомендаций по лечению РШМ, протекающего на фоне беременности. Отсутствуют стандарты и в Беларуси, поэтому наиболее часто врачи используют индивидуальный план, предлагаемый консилиумом врачей как для лечения злокачественной опухоли, так и для ведения беременной и родов.

Достаточно большой материал по этому вопросу накоплен лениградской школой онкологов. В табл. 2 представлена схема лечения РШМ, рекомендуемая онкогинекологами России.

Таблица 2

### Лечение рака шейки матки во время беременности

(А. Ф. Урманчеева, Е. А. Ульрих, 2014)

Триместр	Лечебные мероприятия
	<b>Микроинвазивный рак IA1</b>
I	<ol style="list-style-type: none"> <li>1. При нежелании сохранить беременность, но при желании сохранить фертильность: медицинский аборт, через 4–8 недель — конизация шейки матки.</li> <li>2. При нежелании сохранить беременность и при решении завершить деторождение: простая гистерэктомия.</li> <li>3. При желании сохранить беременность и фертильность: сохранение беременности, через 6–8 недель после срочных абдоминальных родов — конизация шейки матки.</li> </ol>



Триместр	Лечебные мероприятия
	4. При желании сохранить беременность, но с завершением затем деторождения: кесарево сечение в срок с одномоментной простой гистерэктомией
II, III	Пп. 3, 4
<b>Рак шейки матки IA2, IB1 &lt; 2 см</b>	
Обсудить прерывание беременности и стандартное лечение	
I (1–13/14 недель)	5. При нежелании сохранить беременность: радикальная гистерэктомия с тазовой лимфаденэктомией, при позитивных лимфатических узлах (л/у) — адъювантная химиолучевая терапия. 6. При отказе от прерывания беременности: мониторинг до II триместра беременности (см. п. 2)
II, III (до 22 не- дель)	7. Радикальная гистерэктомия с тазовой лимфаденэктомией. Адъювантная химиолучевая терапия при позитивных л/у. 8. При отказе от прерывания беременности, невозможности исключить наличие метастазов в л/у (УЗИ, МРТ): лимфаденэктомия* с интраоперационным решением: – негативные л/у — пролонгирование беременности до 32–35 недель (см. п. 9); – позитивные л/у — радикальная гистерэктомия, адъювантная химиолучевая терапия
II, III (более 22 недель)	9. Пролонгирование беременности до 32–35 недель. Кесарево сечение с одномоментной радикальной гистерэктомией с тазовой лимфаденэктомией. Адъювантная химиолучевая терапия при позитивных л/у
<b>Рак шейки матки IB1 &gt; 2 см, IB2, IIA1</b>	
Обсудить прерывание беременности и стандартное лечение	
I (1–13/14 недель)	10. При нежелании сохранить беременность: радикальная гистерэктомия с тазовой лимфаденэктомией. Адъювантная химиолучевая терапия при позитивных л/у. 11. При отказе от прерывания беременности: мониторинг до II триместра беременности (см. п. 2)
II, III (до 22 не- дель)	12. Радикальная гистерэктомия с тазовой лимфаденэктомией. Адъювантная химиолучевая терапия при позитивных л/у. 13. При отказе от прерывания беременности, невозможности исключить наличие метастазов в л/у (УЗИ, МРТ): лимфаденэктомия* с интраоперационным решением: – негативные л/у — пролонгирование беременности (см. п. 14); – позитивные л/у — радикальная гистерэктомия, адъювантная химиолучевая терапия**
II, III (более 22 недель)	14. Пролонгирование беременности до 32–35 недель. Кесарево сечение с одномоментной радикальной гистерэктомией с тазовой лимфаденэктомией. Адъювантная химиолучевая терапия при позитивных л/у
<b>Рак шейки матки IIA1, IIB, III</b>	
Обсудить прерывание беременности и стандартное лечение	
I (1–13/14 недель)	15. Химиолучевая терапия, после спонтанного аборта (при 4000 сGy) — продолжение сочетанной лучевой терапии в комбинации с химиотерапией. 16. При категорическом нежелании пациентки прервать беременность: химиотерапия во время беременности**

Триместр	Лечебные мероприятия
II, III (до 22 недель)	17. Малое кесарево сечение с последующей химиолучевой терапией. 18. При категорическом нежелании пациентки прервать беременность: химиотерапия во время беременности**
II, III (более 22 недель)	Кесарево сечение в сроке 32–35 недель с субтотальной гистерэктомией с последующей химиолучевой терапией
<b>Рак шейки матки IV</b>	
Химиотерапия, метод прерывания беременности в зависимости от срока беременности	

\* Лапароскопически условия для выполнения в основном возможны до 16 недель беременности; \*\* Цисплатин ( $75 \text{ мг/м}^2$  — 1 раз в три недели) либо Карбоплатин (AUC5) ± Паклитаксел ( $175 \text{ мг/м}^2$ ) 1 раз в 3 недели. Последний курс химиотерапии завершить за 3 недели до предполагаемого родоразрешения.

Специальное лечение РШМ следует начать через 2–3 недели, но не позднее, чем через месяц после кесарева сечения или родов, после чего можно использовать все виды специальной терапии.

В случае отказа пациентки от прерывания беременности, но при согласии на проведение лечения РШМ I–II стадии, терапию рекомендуют начинать с 18 недель (во II триместре) для исключения влияния специального лечения (химиотерапии) на развитие плода и возможного самопроизвольного выкидыша. В последние годы появились данные о том, что пролонгирование беременности на фоне любого проводимого специального метода лечения, кроме облучения, которое категорически противопоказано, не ухудшает состояние будущего ребенка. В зависимости от стадии злокачественного процесса лечение можно начинать либо с неoadъювантной химиотерапии препаратами платины (Цисплатин, Карбоплатин), либо с ретроперитонеальной или лапароскопической лимфодиссекции. В случае выявления метастазов в лимфатических узлах, при согласии пациентки на операцию и сроке беременности до 18–20 недель, выполняется радикальная гистерэктомия (матка удаляется вместе с плодом). При сроке более 20 недель беременность пролонгируют до 32–34 недель, выполняют кесарево сечение с одновременной радикальной гистерэктомией. Радикальную трахелэктомию можно производить через 2 месяца после кесарева сечения. Вопрос об удалении яичников решается индивидуально, чаще их оставляют, учитывая молодой возраст пациентки и редкое метастазирование рака в этот орган (не более 2 %).

Опыт использования платиновой химиотерапии во время беременности, протекающей на фоне рака РШМ, в мире невелик. Из описанных в литературе случаев, прогрессирование заболевания отмечено у 30 % пациенток. Их дети живы и здоровы.

Результаты лечения больных, имеющих РШМ и беременность, зависят от стадии, гистотипа, степени дифференцировки злокачественного процесса и от того, когда была диагностирована болезнь: после медицинского аборта, во время I–III триместров беременности или после родов. Так, показатель

5-летней выживаемости при РШМ I стадии, выявленном в I триместре, составляет 88,9 %, во II и III — 75 %, после родов — 77,8 %, после медицинского аборта — 88,7 %, а при раке без беременности — 89,7 %; при II стадии — 67,7; 37,5; 48,4; 65,7 и 73,1 % соответственно и при III — 21; 14,3; 17,6; 21,4 и 49,5 % соответственно. Самая высокая выживаемость при I, II стадиях отмечена в случае выявления РШМ после медицинского аборта, и только при III стадии злокачественного процесса этот показатель резко снижается. Результаты лечения по всем стадиям РШМ в зависимости от срока выявления злокачественного процесса представлены на рис. 7.

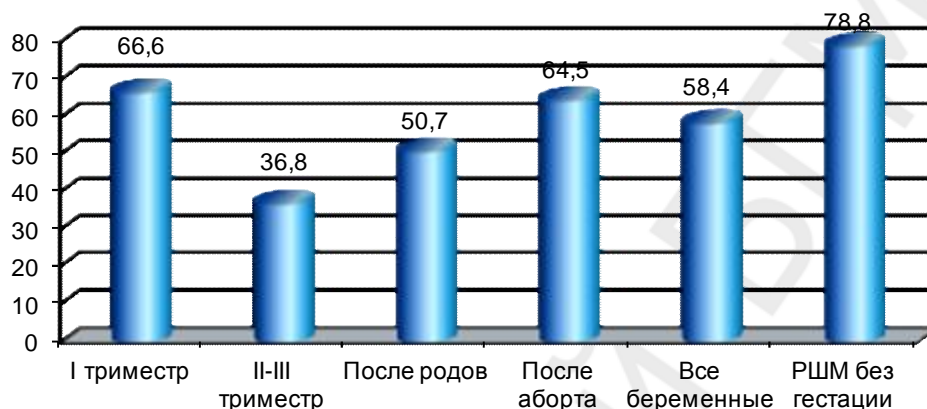


Рис. 7. Пятилетняя безрецидивная выживаемость больных, имеющих РШМ в сочетании с гестацией и без нее

Влияние пролонгирования беременности на прогрессирование РШМ окончательно не изучено. Однако в тех случаях, когда противоопухолевое лечение откладывали по желанию женщины до достижения жизнеспособности плода (срок от одной до 32 недель) прогрессирование опухолевого процесса было отмечено всего лишь в 3,7 % случаев.

Вопрос о прогнозе для матери и ребенка при РШМ до настоящего времени окончательно не решен. Однако установлено, что он зависит от стадии злокачественного процесса (при местно-распространенном раке опухоли он хуже), гистотипа и степени дифференцировки рака (неблагоприятный при низкодифференцированной карциноме). Рецидивы и метастазы у беременных по срокам возникновения и локализации не отличаются от характера прогрессирования заболевания у женщины с отсутствием гестации.

## РАК ТЕЛА МАТКИ И БЕРЕМЕННОСТЬ

Рак тела матки (РТМ) достаточно редко сочетается с беременностью (рис. 8), что можно объяснить несколькими причинами:

- из общего числа страдающих РТМ только 5–10 % женщин имеют возраст менее 40 лет;
- болеют раком эндометрия чаще женщины, имеющие первичное или вторичное бесплодие, что исключает наличие у них гестации;

– повышенный уровень прогестерона в сыворотке крови беременных тормозит развитие пролиферативных процессов в эндометрии.

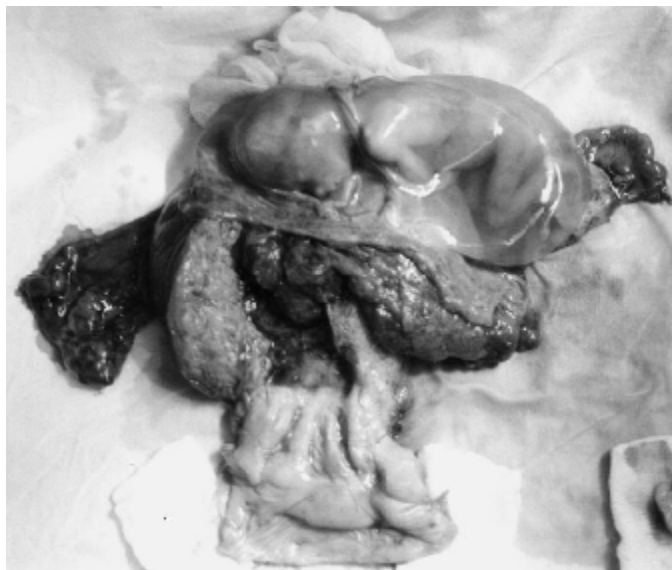

Рис. 8. Рак тела матки и беременность

В литературе в течение последнего столетия было описано всего около 55 случаев РТМ, обнаруженного при беременности, из которых только 8 зафиксировано в России и Республике Беларусь.

Диагностировать РТМ при наличии плода даже с использованием современной эхоскопии невозможно из-за того, что опухоль в большинстве случаев бывает небольших размеров и редко прорастает глубоко в миометрий. Обнаруживают РТМ обычно только после самопроизвольного выкидыша, медицинского аборта или родов, завершившихся *per vias naturales* или кесаревым сечением, да и то если проведено диагностическое выскабливание полости матки с последующим морфологическим исследованием материала.

Для диагностики РТМ после выкидыша и родов следует в первую очередь использовать методы УЗИ-диагностики с цветным доплеровским картированием, аспирационную биопсию и отдельное выскабливание слизистой полости матки и цервикального канала с последующим гистологическим исследованием полученного материала. В 72,4 % случаев в полости матки, по данным эхоскопии, определяется небольшой опухолевый процесс, локализованный в дне, не имеющий инвазии, либо с минимальным прорастанием миометрия, что свидетельствует о наличии РТМ IA стадии. Редко выявляют более распространенную стадию злокачественного процесса (IB-IV).

Наиболее часто при сочетании рака эндометрия и беременности встречается высокодифференцированная опухоль, реже — умереннодифференцированная и низкодифференцированная. Последняя бывает только при запущенных стадиях. Крайне редко диагностируется неэндометриоидный рак. При сочетании РТМ и беременности агрессивное течение злокачественного процесса наблюдается у 13,8 % пациенток. Для РТМ и гестации в большинстве случаев (86,2 %) характерно наличие I патогенетического варианта.

Лечение женщин после родов, имеющих РТМ, обычно проводится по национальным стандартам. При отказе пациентки от удаления матки с придатками и от проведения лучевой терапии вопрос о гормонотерапии решается консилиумом врачей.

В тех случаях, когда удалось заподозрить наличие РТМ на фоне протекающей беременности, что бывает крайне редко, поставить диагноз без гистологической верификации сложно. Проведение радикальной терапии возможно только после медицинского аборта или после родов, когда полость матки уже освобождена от плода, и диагноз удается верифицировать гистологическим методом.

Прогноз РТМ, сочетающегося с беременностью, после лечения, согласно опубликованным данным, у 93,1 % женщин бывает благоприятным. Рецидивы и метастазы после лечения развиваются в течение первых трех лет. Рецидивы появляются в культе влагалища и параметральной клетчатке, метастазы — в печени, плевре и костях.

Показатели 5-летней выживаемости у этих пациенток не хуже, чем у небеременных.

## **ЗЛОКАЧЕСТВЕННЫЕ ОПУХОЛИ МАТОЧНЫХ ТРУБ И БЕРЕМЕННОСТЬ**

Злокачественные опухоли маточных труб встречаются чрезвычайно редко и обычно в возрасте 50–55 лет. Единственное сочетание злокачественной опухоли в трубе и нормальной беременности было описано в 2005 г. У молодых женщин сочетание злокачественной опухоли трубы и гестации бывает только при развитии трубной беременности. Подобная беременность может протекать со злокачественным процессом в фаллопиевых трубах.

В этих случаях может возникнуть чрезвычайно агрессивная опухоль — хориокарцинома, которая метастазирует в 75 % случаев в легкие и головной мозг. В настоящее время в литературе описано не более 90 пациенток (средний возраст 33 года), у которых трубная беременность сочеталась с хориокарциномой. Пациентки вначале жалуются на неприятные ощущения внизу живота и тошноту, но если вовремя не диагностируется патологический процесс, то труба, как правило, разрывается, появляется клиника «острого живота» и начинается внутрибрюшинное кровотечение с попаданием злокачественных клеток в таз и брюшную полость. Разрыв трубы встречается в 66 % случаев.

Основным методом для диагностики хориокарциномы трубы, сочетающейся в ней с беременностью, считается экоскопия таза. При этом более значимую информацию дает использование влагалищного датчика. Рост  $\beta$ -хорионического гонадотропина отмечается в 100 % случаев. При подтверждении трубной беременности, сочетающейся со злокачественным процессом, обязательно выполнение рентгенографии легких. Опухоль, расположенная вместе с беременностью в трубе, имеет вид кровоточащего образования,

в котором встречается «губчатая паренхима», напоминающая по внешнему виду плаценту (рис. 9).

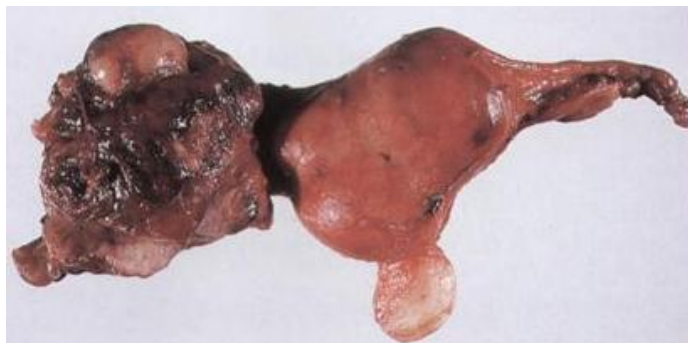

Рис. 9. Злокачественная опухоль маточной трубы

В большинстве случаев визуально решить вопрос о присутствии карциномы в удаленном органе практически невозможно. Необходимо срочное морфологическое исследование трубы, удаленной во время операции. По своему гистологическому строению хориокарцинома трубы похожа на аналогичную опухоль, развивающуюся в матке. Лечение, которое начинается с удаления трубы, проводится индивидуально, с учетом желания женщины. Вопрос об объеме оперативного вмешательства окончательно решается только после проведения срочного гистологического исследования. Даже при множественных метастазах в легких и невозможности выполнения радикального хирургического вмешательства необходимо обязательно удалить опухолевоизмененную трубу (матку и яичники желательнее не удалять), поскольку сочетание в ней беременности и хориокарциномы может вызвать профузное кровотечение, угрожающее жизни пациентки. После операции проводятся курсы полихимиотерапии по национальным стандартам лечения хориокарциномы с регулярным определением  $\beta$ -хорионического гонадотропина. Для того чтобы не пропустить наличие в трубе хориокарциномы, сочетающейся с эктопической беременностью, необходимо после операции проводить гистологическое исследование удаленного органа. Использование современных схем цитостатиков позволяет добиться первичной излеченности этого заболевания без удаления матки и яичников в 94 % случаев. После лечения женщине разрешается беременеть при I–II стадиях злокачественной опухоли через год, при III–IV — через 2 года.

Рецидивы и метастазы после радикальной терапии хориокарциномы с применением курсов цитостатиков практически не возникают.

## **ЗЛОКАЧЕСТВЕННЫЕ ОПУХОЛИ ЯИЧНИКОВ И БЕРЕМЕННОСТЬ**

Злокачественные опухоли яичников (ЗОЯ) по частоте сочетания с беременностью среди опухолей генитального тракта занимают 2-е место после РШМ, составляя 1,4–6 % от всех злокачественных новообразований, встре-

чающихся при гестации. В мире диагностируют один случай на 9000–50 000 беременных, в США — на 10 000–25 000. Риск выявления ЗОЯ после родов составляет один случай на 20 000 женщин.

Следует отметить, что на фоне беременности чаще диагностируют кисты и доброкачественные опухоли (кистомы). Фолликулярные кисты и кисты желтого тела обычно связаны непосредственно с гестацией, имеют небольшие размеры (3–5 см в диаметре) и в 90 % случаев регрессируют самостоятельно в сроке до 14 недель беременности. Доброкачественные и злокачественные новообразования к этому периоду либо не изменяются в размерах, либо увеличиваются. Среди злокачественных опухолей в яичниках наиболее часто встречаются три гистотипа: герминогенные, эпителиальные и опухоли стромы полового тяжа, которые при визуальном осмотре мало отличаются друг от друга (рис. 10).

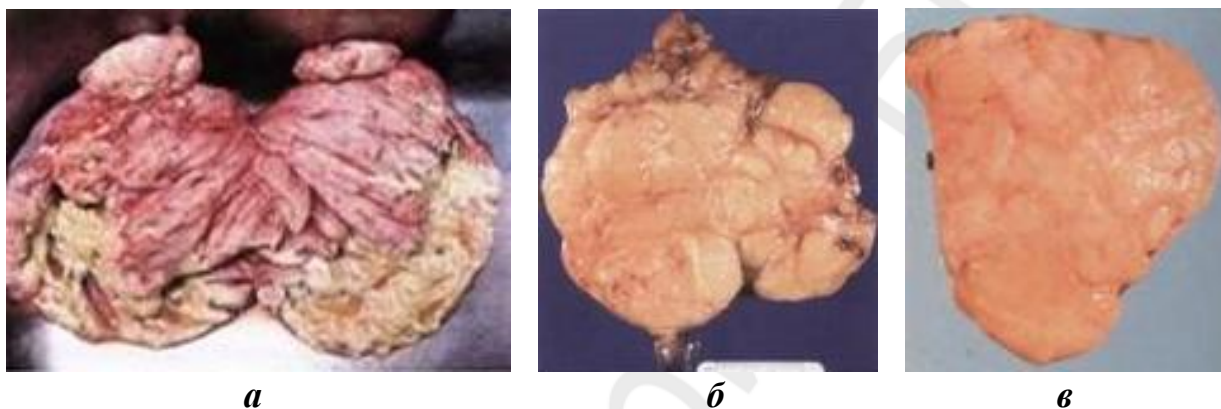


Рис. 10. Злокачественные опухоли яичника:

а — серозная цистаденокарцинома; б — дисгерминома; в — опухоль из клеток Сертоли–Лейдига

При беременности преобладают злокачественные опухоли из покровного эпителия, на долю которых приходится от 60 до 90 %. Герминогенные новообразования составляют не более 15 % и только около 7 % — опухоли стромы полового тяжа.

Среди эпителиальных раковых новообразований яичников наиболее часто встречается серозная цистаденокарцинома. На 1-м месте герминогенных опухолей стоит дисгерминома, реже диагностируют опухоль желточного мешка (опухоль эндодермального синуса), хориокарциному, незрелую тератому, эмбриональный рак, из которых наиболее злокачественными являются смешанные герминогенные образования, представленные сочетанием перечисленных выше опухолей, к которым относится полиэмбриома.

Из новообразований стромы полового тяжа наиболее часто сочетаются с беременностью гранулезоклеточные опухоли и андробластомы (опухоли из клеток Сертоли–Лейдига). Герминогенные опухоли встречаются у более молодых беременных женщин.

Вопрос о влиянии ЗОЯ на течение беременности и воздействии беременности на злокачественный процесс усиленно изучается. Большинство иссле-

дователей считает, что за счет процессов, происходящих в организме при гестации, возможна усиленная пролиферация новообразования, а за счет карциномы — увеличение опухолевой интоксикации организма матери и плода.

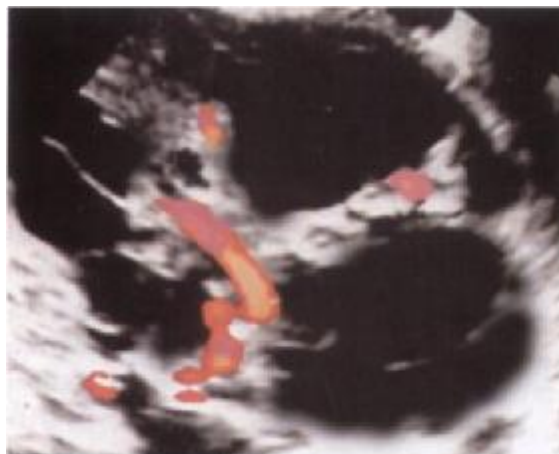
Диагностика ЗОЯ во время гестации бывает сложной, так как характерных для злокачественных процессов в яичниках симптомов не существует. Последние появляются лишь в случае достижения опухолью больших размеров и развития осложнений. При небольших размерах образования в яичниках женщина, как правило, жалоб не предъявляет. При больших размерах опухоли появляются тошнота, рвота, дискомфорт и боли внизу живота, вздутие кишечника, чувство полноты и распираания в нем, что вначале большинство врачей расценивает как явления токсикоза. Лишь при появлении картины, характерной для «острого живота», женщину по скорой помощи доставляют в клинику, где после тщательного обследования ставят правильный диагноз, исключив наличие острого аппендицита. В этом случае пациентке могут беспокоить сильные, ноющие, иногда схваткообразные боли внизу живота, рвота, повышение температуры тела, что свидетельствует об опухолевой интоксикации. Среди осложнений, возникающих во время гестации при наличии ЗОЯ, перекрут ножки опухоли встречается в 10–15 % случаев, разрыв образования — в 9 %. Внутриутробная гибель плода наблюдается в 3,3 % случаев, смерть новорожденных — в 7,8 %. В целом осложнения, по данным некоторых авторов, диагностируются у 63 % пациенток. Перекрут ножки опухоли происходит обычно на 8–16 неделе беременности, когда начинается быстрый рост матки, или в ближайшие сроки после родов, во время инволюции органа.

К особенности клиники андробластом, развивающихся из клеток Сертоли–Лейдига, относится возникновение явлений гирсутизма во время беременности. Однако это встречается крайне редко, поскольку увеличенное содержание андрогенов, продуцируемых опухолью, ароматизируется плацентой. Только в тех случаях, когда ткань плаценты не справляется с большим количеством мужских половых гормонов, может возникнуть вирилизация, что позволяет еще до операции правильно поставить диагноз андробластомы. Эстрогены, синтезируемые в 75 % случаев гранулезоклеточными опухолями, на внешнем виде женщины не отражаются.

Одним из методов диагностики ЗОЯ при беременности служит эхоскопия органов таза и брюшной полости, наиболее информативная в I триместре. Во II и III триместре визуализировать ЗОЯ сложно, так как беременная матка может закрыть опухолевоизмененный яичник. При постановке на учет по беременности до 12 недель, что предусмотрено стандартами акушеров-гинекологов, необходимо сразу выполнить УЗИ матки и яичников не только с целью оценки сроков беременности и состояния плода, но и для исключения опухолей яичников, которые могли существовать в организме женщины и до гестации. При начальных сроках беременности (I триместр) во многих случаях можно пальпаторно определить образование в яичнике. Для предва-

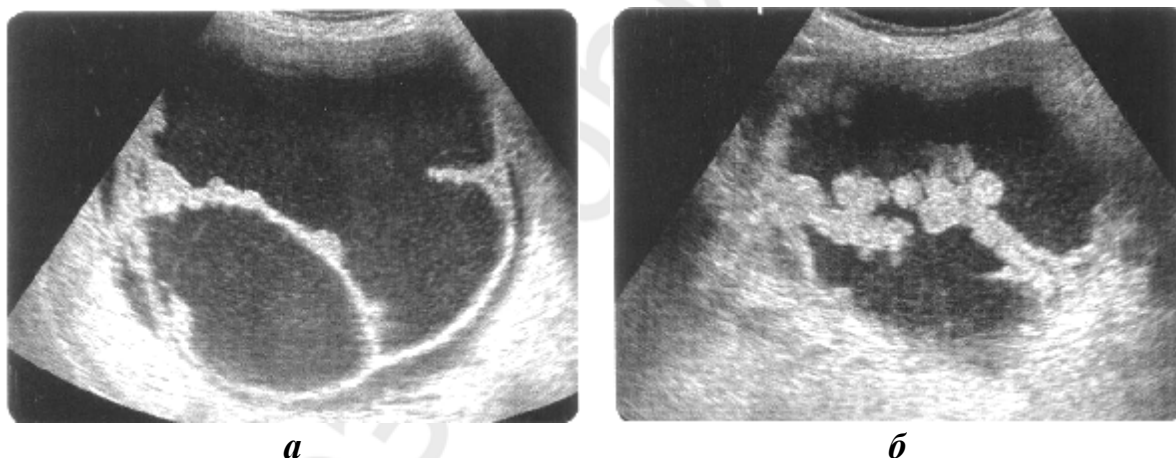


рительного решения вопроса о характере опухолевого процесса в яичнике выполняется цветное доплеровское картирование, благодаря которому виден кровоток в опухоли, что чаще свидетельствует в пользу злокачественного процесса (рис. 11).



*Рис. 11.* Перегородки с сосудами в опухоли при цветном доплеровском картировании

Наличие на внутренней поверхности яичников разрастаний в виде «цветной капусты», солидных участков или большого числа перегородок, что делает опухоль похожей на «пчелиные соты», тоже более характерно для злокачественных, чем для доброкачественных процессов (рис. 12).



*Рис. 12.* Рак яичников:  
*а* — серозный; *б* — муцинозный

При неясных данных при эхоскопии, полученных во II и III триместрах беременности, можно выполнить МРТ. Различные пункции таза и брюшной полости при сочетании ЗОЯ и беременности противопоказаны. Оказать некоторую помощь в диагностике опухолевого образования могут онкомаркеры, однако следует помнить, что на их уровень в сыворотке крови влияет наличие беременности. СА125 увеличен в I триместре нормально протекающей беременности до 1250 МЕ/мл и его содержания снижается во II и III триместрах до нормы. Установлено, что рост СА125 только после 12 недель беременности может свидетельствовать в пользу злокачественного процесса в

яичниках. Характерный для хориокарциномы  $\beta$ -хорионический гонадотропин повышен в течение всей беременности. Содержание АФП ( $\alpha$ -фетопротеин), который является онкомаркером, специфичным для опухоли желточного мешка, в случае сочетания новообразования с беременностью весьма вариабельно. Описаны случаи, где величина АФП достигает 220 000 нг/мл (при верхней границе нормы 80 нг/мл). Величину онкомаркера, специфичного для дисгерминомы (лактатдегидрогеназа), беременность не изменяет, поэтому его необходимо определять.

Следовательно, для диагностики злокачественных опухолей яичников, в большинстве случаев протекающих бессимптомно, могут быть информативны следующие методы: осмотр в зеркалах, вагинальный и ректовагинальный осмотры, эхоскопия с цветным доплеровским картированием органов таза и брюшной полости, МРТ (II–III триместры) и онкомаркеры: лактатдегидрогеназа, СА125 (со II триместра),  $\beta$ -хорионический гонадотропин и АФП. Основным методом диагностики и лечения ЗОЯ в настоящее время считается хирургический со срочным гистологическим исследованием удаленного новообразования.

Терапия пациенток, имеющих ЗОЯ на фоне беременности, представляет большие сложности, поскольку до настоящего времени окончательно не выработана лечебная тактика. Однако поскольку поставить правильный диагноз без гистологической верификации для этих новообразований нереально, то в случае наличия опухоли необходимо в обязательном порядке удалить это образование в сроке не ранее 16–18 недель беременности (до 14 недель киста самостоятельно может регрессировать), поскольку операция в более ранних сроках, чем 16 недель, способствует выкидышу. При срочном гистологическом исследовании во время хирургического вмешательства устанавливается правильный диагноз и решается вопрос об объеме операции. Таким образом, если образование до 14 недель беременности самостоятельно исчезает, то в дальнейшем лечение не проводится. В остальных случаях рекомендуется диагностическая лапаротомия с удалением опухоли и срочным гистологическим ее исследованием. При доброкачественном процессе следует ограничиться только удалением либо образования, либо яичника и опухоли.

Тактика ведения беременных пациенток с наличием образования в яичниках (простое, одностороннее однокамерное, без пристеночного компонента) и при отсутствии асцита предполагает наблюдение за женщиной до 18 недель гестации. При росте образования — операция. При уменьшении или исчезновении «опухоли» — пролонгирование беременности до родов без хирургического вмешательства.

При смешанной, сосочковой опухоли (одно- или двусторонней) проводится ежемесячное УЗИ-наблюдение до 18 недель. При желании женщины сохранить беременность выполняется операция, объем которой определяется во время лапаротомии после срочного гистологического исследования. При росте образования по данным эхоскопии в течение 2–4 недель, независимо

от срока беременности, проводится срочное оперативное вмешательство. Перед операцией с пациенткой оговаривается вопрос о возможном максимальном объеме операции при наличии рака и берется расписка. В I триместре при наличии рака яичников выполняется гистерэктомия с плодом, во II и III назначают неоадьювантную химиотерапию, а после родов — циторедуктивную операцию.

В большинстве случаев при ЗОЯ I стадии удается выполнить органосохранную операцию: удалить яичник с опухолью, трубой и большим сальником. При III и IV стадиях рака, в случае наличия асцита и канцероматоза брюшины, которые встречаются довольно редко при беременности, показана циторедуктивная операция, с максимальным удалением опухолевых масс. Со стороны смежных органов из-за возможных осложнений разрешено выполнять при беременности только одну операцию: по поводу острой кишечной непроходимости. На 2-м этапе проводят курсы химиотерапии теми же цитостатиками (Карбоплатин и Паклитаксел), что и без беременности (при IA стадии они не показаны). В сроке 35 недель при ЗОЯ на I этапе выполняется родоразрешение кесаревым сечением с ревизией органов брюшной полости и таза. При наличии опухолевых масс после хирургического родоразрешения проводится циторедуктивная операция, а затем — курсы полихимиотерапии. Кормление грудью женщине противопоказано из-за лечения цитостатиками.

Показатели 5-летней выживаемости беременных с учетом стадии злокачественного процесса и гистотипа опухоли не отличаются от аналогичных показателей у женщин без гестации.

## **РАК МОЛОЧНОЙ ЖЕЛЕЗЫ И БЕРЕМЕННОСТЬ**

Рак молочной железы (РМЖ) в общей структуре онкологических заболеваний у женщин занимает ведущее место, но несмотря на это он сочетается с беременностью реже, чем карциномы гениталий. Средний возраст беременных, страдающих РМЖ, составляет 33 года. Опухолевый процесс в молочной железе диагностируется наиболее часто при сроке гестации в 21 неделю. До 95 % женщин выявляет у себя самостоятельно новообразование в I триместре. РМЖ наиболее часто развивается на фоне дисгормональных гиперплазий молочных желез (17 %) и заболеваний органов репродуктивной системы (аднекситы, миомы матки, эндометриоз). Играет определенную роль в возникновении злокачественного процесса и проводимая ранее гормоностимуляция по поводу бесплодия (22,5 %). При гестации опухоль представлена в основном протоковым инвазивным раком (75–90 %). Частота метастатических форм карцином у беременных выше, чем у женщин без гестации.

Физикальные методы обследования (осмотр, пальпация) при беременности и лактации малоинформативны для выявления РМЖ. Дифференциальная диагностика между физиологическими и патологическими процессами представляет определенные сложности, особенно во II и III триместрах

беременности, что обусловлено наличием стертых клинических проявлений в результате изменения ткани железы в связи с гестацией. Наиболее часто (50 %) опухолевый процесс у большинства женщин локализуется в верхнем наружном квадранте молочной железы (рис. 13).

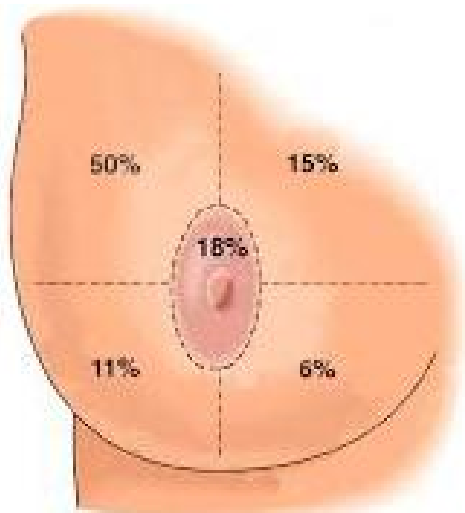


Рис. 13. Локализация рака в молочной железе

Врачи акушеры-гинекологи ошибочно принимают опухоль в молочной железе за доброкачественный процесс (очаговая или фиброзная мастопатия, фиброаденома), мастит, отек кожи. Наиболее часто диагностируется мастит и назначается соответствующее лечение с использованием физиотерапевтических процедур, которые могут способствовать прогрессированию рака.

К основным симптомам заболевания относится наличие болезненного либо безболезненного образования в молочной железе, а также диффузного уплотнения. Орган может выглядеть асимметричным и деформированным с гиперемией кожи, изменением в дерме по типу «лимонной корочки» и увеличением подмышечных лимфатических узлов. В отдельных случаях бывают выделения из соска с примесью крови (рис. 14).

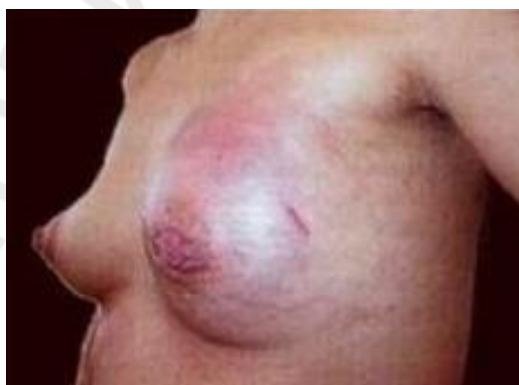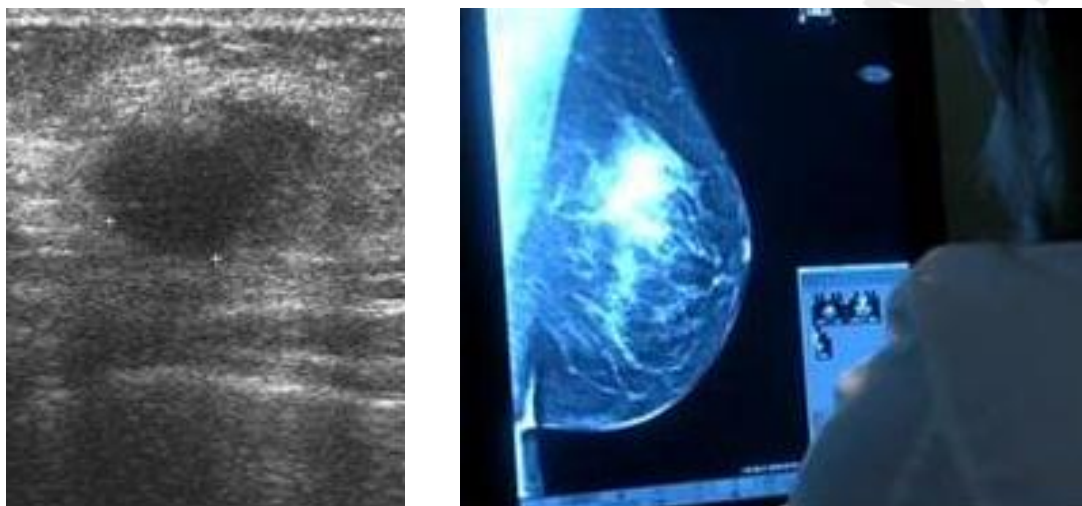


Рис. 14. Изменения в молочной железе при раке

Ошибочные диагнозы (фиброаденома, очаговая или диффузная мастопатия, галактоцеле) приводят к задержке выявления РМЖ сроком до 15 месяцев, а у лактирующих пациенток — до 6 месяцев. РМЖ при беременности

диагностируется в более запущенных стадиях, чем при отсутствии гестации, при этом процент его распространенных форм варьирует от 72 до 85 %, а размеры опухоли — от 3,5 до 15 см.

Основным методом инструментальной диагностики у беременных при подозрении на РМЖ служит ультразвуковое исследование. С помощью УЗИ в большинстве случаев (до 97 %) удается дифференцировать кистозные и солидные образования в молочной железе и заподозрить злокачественную опухоль (рис. 15). Эхоскопия подмышечных и надключичных лимфатических узлов позволяет выявить изменения в их эхоструктуре, характерные для наличия метастатического поражения.



*а* *б*  
Рис. 15. Эхоскопия (а) и маммография (б) при РМЖ

У многих пациенток маммография бывает малоинформативной в связи с высокой плотностью ткани молочной железы и обильной ее васкуляризацией при гестации, но в отдельных случаях этот метод все-таки позволяет визуализировать очаги мультифокального рака у беременных.

Тонкоигольная пункционная аспирационная биопсия опухолевого образования молочной железы выполняется под контролем УЗИ. «Золотым» стандартом диагностики рака у беременных служит трепан-биопсия. При отсутствии рака во взятом биоптате, но сохранении подозрения на злокачественную опухоль следует выполнить диагностическую секторальную резекцию молочной железы с одновременным цитологическим и гистологическим исследованием. Для оценки распространенности РМЖ необходимо сделать УЗИ органов брюшной полости и рентгенографию легких с экранированием органов таза и брюшной полости. МРТ обладает высокой информативностью для выявления метастазов в головной мозг и печень.

При РМЖ, протекающем на фоне лактации, травматичные методы диагностики (трепан-биопсия или эксцизионная биопсия) должны выполняться не ранее, чем через одну неделю после медикаментозного выключения лактации с помощью бромкриптина, достинекса, использованием холода и нало-

жения тугой повязки. Прием препаратов продолжается в течение 10 дней после выполненной процедуры.

Выбор тактики лечения у беременной, страдающей РМЖ, определяется консилиумом индивидуально с учетом срока гестации, стадии заболевания, гистотипа и степени дифференцировки опухоли. Специальное лечение желательно начинать сразу после верификации диагноза, что способствует увеличению продолжительности жизни пациентки.

Существует три варианта подходов к лечению беременных, имеющих РМЖ. В первом случае, по желанию женщины, терапия направлена на спасение жизни будущего ребенка, поэтому специальное лечение откладывается до родоразрешения, но при этом прогноз для пациентки может быть неблагоприятным. Во втором случае действия врачей направлены на спасение жизни матери, в связи с чем беременность прерывают и проводят радикальную терапию. Наличие беременности в данной ситуации расценивается как неблагоприятный прогностический фактор. В третьем случае лечение начинают на фоне гестации. Современные данные свидетельствуют, что благоприятный прогноз связан с высокой частотой у молодых женщин гормононезависимых опухолей.

Прерывание беременности лучше производить в I триместре. При начальных стадиях РМЖ независимо от срока беременности выполняют мастэктомию или органосохранную операцию, которые не оказывают влияния на последующее течение гестации и на здоровье будущего ребенка. Целесообразнее выполнить мастэктомию, так как после радикальной резекции молочной железы, сразу, не дожидаясь родов, нужно проводить курс лучевой терапии, который противопоказан во время беременности. Дистанционная лучевая терапия после родоразрешения за счет длительного послеоперационного перерыва увеличивает вероятность развития рецидивов и метастазов. Однако большинство онкологов в целях сохранения здоровья будущего ребенка откладывают проведение облучения на послеродовой период.

Полихимиотерапия может проводиться только после I триместра беременности, поскольку имеются литературные данные, согласно которым лечение цитостатиками в I триместре в 20–30 % случаев приводит к врожденным уродствам и самопроизвольным абортам. Даже при химиотерапии во II–III триместрах могут возникнуть такие осложнения, как задержка развития или внутриутробная гибель плода, преждевременные роды, появление дистресс-синдрома, некротического энтероколита, миелосупрессии, кровотечения и различных инфекций у новорожденных. Но риск их развития существенно снижается с увеличением срока беременности (до 1,5 % в III триместре). При лечении целесообразно использовать схему CAF (циклофосфан, доксорубин, фторурацил). Не следует применять химиотерапию после 35 недель беременности в связи с возникновением осложнений в родах, которые могут быть спровоцированы побочным действием цитостатиков. Не исключается влияние на организм ребенка противоопухолевых

препаратов даже спустя месяцы и годы после его рождения, что проявляется в виде нарушений со стороны сердечно-сосудистой системы, головного мозга и половых органов. Не следует назначать беременным после радикальной терапии тамоксифен и ингибиторы ароматазы, так как имеются данные о их тератогенном влиянии на плод (у 20 % детей развиваются тяжелые черепно-лицевые пороки и повреждения гениталий).

При распространенных формах РМЖ (III стадия, инфильтративно-отечная форма) и беременности сроком до 20 недель, последнюю следует прервать, а затем проводить специальное лечение. Если диагноз установлен в III триместре гестации противоопухолевую терапию начинают после родоразрешения в сроках 32–35 недель. При необходимости в ближайшее время после выявления нерезектабельного РМЖ следует провести специальное лечение, сохранив при этом плод, а с 16 недель (по некоторым данным с 14 недель) гестации уже можно назначать курсы неоадьювантной химиотерапии, которая позволяет в ряде случаев сделать опухоль резектабельной.

Прогноз РМЖ зависит от стадии злокачественного процесса на момент постановки диагноза. Доказано, что у беременных РМЖ диагностируется в запущенных формах чаще, чем вне гестации, что, безусловно, ухудшает прогноз. В группе пациенток, имевших беременность после лечения по поводу РМЖ, отмечена высокая частота возникновения рака в другой молочной железе (до 20 %). После родов лактацию следует исключить в случае проведения химиотерапии и облучения, а ребенка перевести на искусственное вскармливание.

Известно, что у 30 % женщин моложе 40 лет химиотерапия приводит к аменорее, а гормональная терапия более сильно угнетает овариальную функцию, поэтому вероятность наступления беременности у таких пациенток снижена. После специального лечения РМЖ беременность безопасна практически для всех женщин, за исключением тех, у которых были прогрессирующие эстроген-положительные опухоли. Ее можно планировать не ранее чем через 2 года после завершения противоопухолевой терапии. Чем раньше наступает беременность, тем выше вероятность развития рецидивов и метастазов. Возникновение рецидива РМЖ служит абсолютным показанием к прерыванию беременности.

Наиболее высокие показатели общей и безрецидивной выживаемости отмечены у пациенток при прерывании беременности в сроках до 12 недель. Отдаленные метастазы возникают у пациенток при более распространенных стадиях заболевания быстрее и чаще на 10–20 %, чем при РМЖ без беременности. При ранних стадиях злокачественного процесса обе группы женщин сопоставимы по 5-летней выживаемости.

## **ПРИЧИНЫ ПОЗДНЕЙ ДИАГНОСТИКИ РАКА У БЕРЕМЕННЫХ**

Несмотря на регулярное наблюдение врачами акушерами-гинекологами молодых женщин и большинства беременных до родов в женских консультациях, диагноз рака половых органов и молочной железы в отдельных случаях своевременно не ставится, что связано:

- с взятием на учет по беременности нелеченных ранее пациенток, находящихся длительное время на диспансерном учете по поводу фоновых и предраковых заболеваний органов репродуктивной системы, под маской которых может скрываться злокачественный процесс;
- наличием анатомических и физиологических изменений во время беременности, изменяющих классическую клинику картину рака гениталий и молочной железы;
- отсутствием онкологической настороженности у врачей и акушеров;
- отсутствием национальных стандартов по диагностике и лечению рака у беременных и тактике ведения беременности и родов при злокачественном процессе.

## **САМОКОНТРОЛЬ УСВОЕНИЯ ТЕМЫ**

### **СИТУАЦИОННЫЕ ЗАДАЧИ**

1. У женщины 25 лет на фоне беременности 15 недель появились контактные кровянистые выделения из половых путей. При постановке на учет мазок с шейки матки для цитологического исследования не взяли. При осмотре шейки патологии не выявлено. Тактика врача. Обследование, лечение при выявлении рака.

2. Пациентка, 18 лет, встала на учет по беременности (1-я беременность, желанная) в женской консультации в сроке 8 недель. При осмотре в зеркалах на шейке обнаружен очаг гиперемии  $0,6 \times 0,5$  см, кровоточащий при дотрагивании. Обследование. Тактика ведения пациентки при CIN III в цитологических мазках, взятых из шейки матки.

3. Женщина, 28 лет, длительно стоявшая на учете по поводу нелеченной дисплазии шейки матки тяжелой степени, забеременела и в срок 7 недель решила сделать медицинский аборт. Обследование и тактика ведения пациентки в случаях выявления инвазивного рака.

4. Женщина, 37 лет, обратилась к врачу акушеру-гинекологу по поводу 1-й желанной беременности в сроке 25 недель. При обследовании в мазках из цервикального канала найдены раковые клетки. На шейке опухоль в виде кратера с некрозом, в параметриях с обеих сторон инфильтраты до стенки таза. Обследование. Диагноз. Тактика ведения беременности и родов и методы лечения.



5. При постановке на учет в сроке беременности 13 недель у женщины обнаружена болезненная опухоль размером  $0,6 \times 1,0$  см в области клитора с очагами некроза. Обследование. Диагноз. Тактика ведения при отказе от прерывания беременности и возможности проведения специальной терапии при наличии рака.

6. Женщина в сроке 28 недель беременности обратилась к врачу с жалобами на кровянистые выделения из половых путей. При вагинальном осмотре обнаружена на задней стенке кровоточащая язва с плотными краями размером  $2,0 \times 1,5$  см. Обследование. Диагноз. Тактика ведения беременности и родов.

7. У беременной женщины, стоящей на учете в сроке 7 недель началось кровотечение. В связи с выкидышем было произведено выскабливание полости матки. Соскоб на гистологическое исследование не отправлен. Кровянистые выделения из половых путей продолжались. Обследование пациентки. Диагноз при наличии раковых клеток в аспирате и методы лечения.

8. Женщина считает себя беременной сроком 5 недель, но на учете еще не стояла. В связи с болями в правой подвздошной области и кровянистыми выделениями из половых путей обратилась к гинекологу. Осмотрена. Матка обычных размеров, но в области правых придатков имеется образование размерами  $5 \times 6$  см с нечеткими контурами, безболезненное. Обследование, диагноз, лечение.

9. У женщины при взятии ее на учет в сроке 11 недель беременности в области левых придатков обнаружено образование  $7 \times 7$  см, подвижное, безболезненное. Выполнена эхоскопия органов таза. Образование в области яичника кистозное, заполнено жидкостью, сосочковых разрастаний по внутренней поверхности нет, имеется перегородка. Обследование, диагноз, методы ведения беременности и родов, дальнейшая терапия (пациентка отказалась от прерывания беременности).

10. Беременная женщина 20 лет (срок 26 недель) взята на учет в 12 недель. Обследована, и при эхоскопии у нее обнаружена опухоль яичника. От лечения отказалась, у мамы — рак молочной железы. Дополнительное обследование для окончательной постановки диагноза. Тактика ведения беременности, родов и методы лечения при желании пациентки сохранить беременность.

11. У женщины 32 лет вторая беременность сроком 7 недель. Первая беременность 6 лет назад завершилась срочными родами, ребенок здоров. В сохранении настоящей беременности заинтересована. Выявлен рак молочной железы IIa стадии. Какие варианты лечения возможны?

12. Женщине 37 лет. Во время беременности диагностирован рак молочной железы I стадии. Срок беременности 28 недель. Какой вариант лечения пациентки является наиболее рациональным?

13. У женщины 30 лет обнаружен рак молочной железы IV стадии (метастазы в кости, печень, легкие, раковый плеврит). Беременность 9–10 недель. Определите тактику ведения пациентки.

14. У женщины 30 лет на фоне беременности (срок 10 недель) клинически заподозрен рак молочной железы. Какое обследование, и в какие сроки необходимо провести для уточнения диагноза и стадии заболевания? Отдаленные метастазы отсутствуют. Какое лечение и когда необходимо выполнить пациентке?

### Вопросы

1. Определение понятия «рак и беременность».
2. Эпидемиологические характеристики злокачественных опухолей, сочетающихся с беременностью.
3. Причины, способствующие росту рака репродуктивных органов и при гестации.
4. Общая характеристика методов диагностики, которые разрешено использовать для выявления злокачественных новообразований при беременности.
5. Особенности лечебных технологий при сочетании рака репродуктивных органов и гестации.
6. Клиника и особенности диагностики рака вульвы, протекающего на фоне беременности.
7. Тактика ведения беременности и родов при выявлении рака наружных половых органов.
8. Рак влагалища на фоне гестации. Особенности клинического течения опухоли, методы диагностики.
9. Эпидемиология РШМ и беременности.
10. Причины, вызывающие карциному шейки матки и характеристика ВПЧ, встречающихся при беременности.
11. Клиника РШМ при гестации и ее особенности.
12. Диагностика РШМ у беременных.
13. Тактика ведения беременности и родов при карциноме шейки матки.
14. Лечебные технологии, применяемые при лечении РШМ, сочетающегося с гестацией.
15. Эпидемиология, клиника и диагностика РТМ на фоне беременности.
16. Особенности клиники и диагностики злокачественных опухолей труб, встречающихся на фоне внематочной беременности.
17. Характеристики ЗОЯ, наиболее часто встречающихся при гестации.
18. Особенности клиники и диагностики ЗОЯ, сочетающихся с беременностью.
19. Тактика ведения беременности и родов при ЗОЯ.
20. Лечебные технологии, используемые при ЗОЯ, сочетающихся с гестацией.
21. Особенности клиники и диагностики РМЖ, встречающегося при беременности.

22. Тактика и ведение беременности, родов и периода лактации при РМЖ.

23. Методы специальной терапии и их особенности при РМЖ, протекающего на фоне гестации.

24. Причины поздней диагностики рака у беременных.

## ЛИТЕРАТУРА

### *Основная*

1. *Алгоритмы* диагностики и лечения злокачественных новообразований // Собрание науч. статей. Вып. 2. Минск, 2012. С. 222–309.

2. *Лекции по онкогинекологии* : учеб. для студентов / В. В. Кузнецов [и др.] ; под общ. ред. М. И. Давыдова. М. : Медпресс-информ, 2009. С. 199–226.

3. *Вишневская, Е. Е.* Рак и беременность / Е. Е. Вишневская. Минск : Выш. шк., 2000. 320 с.

4. *Опухоли* репродуктивных органов в сочетании с беременностью : практ. рекомендации / Е. А. Ульрих [и др.]. СПб., 2014. 54 с.

### *Дополнительная*

5. *Литвинова, Т. М.* Рак шейки матки : учеб. пособие / Т. М. Литвинова, С. Е. Шелкович. Минск : БГМУ, 2013. 57 с.

6. *Клиническая онкогинекология* : в 3 т. / под ред. Ф. Дж. Дисан, У. Т. Крисёмана. М. : Практическая медицина, 2012. Т. 2. С. 106–180.

7. *Рак и репродукция* / под ред. А. А. Пароконной. М. : Галеон, 2012. 208 с.

8. *Бахидзе, Е. В.* Фертильность, беременность и гинекологический рак / Е. В. Бахидзе. СПб. : ДИЛЯ, 2004. 288 с.

9. *Пароконная, А. А.* Беременность и рак молочной железы / А. А. Пароконная // Акушерство. Национальное руководство / под ред. Э. К. Айламазена [и др.]. М. : ГЭОТАР-Медиа, 2007. С. 921–930.

## ОГЛАВЛЕНИЕ

Мотивационная характеристика темы .....	3
Определение понятия «рак и беременность». Общая характеристика эпидемиологии карцином органов репродуктивной системы на фоне гестации.....	5
Современные подходы к методам обследования, лечения, наблюдения и ведения родов у беременных, имеющих злокачественные опухоли органов репродуктивной системы .....	7
Рак вульвы и беременность .....	8
Рак влагалища и беременность .....	10
Рак шейки матки и беременность .....	11
Рак тела матки и беременность.....	19
Злокачественные опухоли маточных труб и беременность .....	21
Злокачественные опухоли яичников и беременность .....	22
Рак молочной железы и беременность.....	27
Причины поздней диагностики рака у беременных.....	31
Самоконтроль усвоения темы.....	32
Литература .....	35