

Белорусский государственный медицинский университет
Кафедра морфологии человека

Сравнительный анализ линейных и угловых параметров мышцелкового отростка по данным КЛКТ

Авторы: Кравцов Т., Кельнер Н., 1 курс, стоматологический факультет

Научный руководитель: канд. мед. наук, доц. Заточная В.

г. Минск, 2026

ВВЕДЕНИЕ

- Мыщелковый отросток (*processus condylaris*) является одной из ключевых парных анатомических структур нижней челюсти, обеспечивающей ее сочленение с височной костью и формирующей височно-нижнечелюстной сустав.
- Анатомически в мыщелковом отростке выделяют две основные части: головку (*caput mandibulae*) и шейку (*collum mandibulae*).
- Топографо-анатомическое положение мыщелкового отростка определяет его тесное взаимодействие с окружающими структурами: с латеральной стороны к нему прилежит околоушная железа, с медиальной — крыловидные мышцы, а задняя поверхность граничит с наружным слуховым проходом.

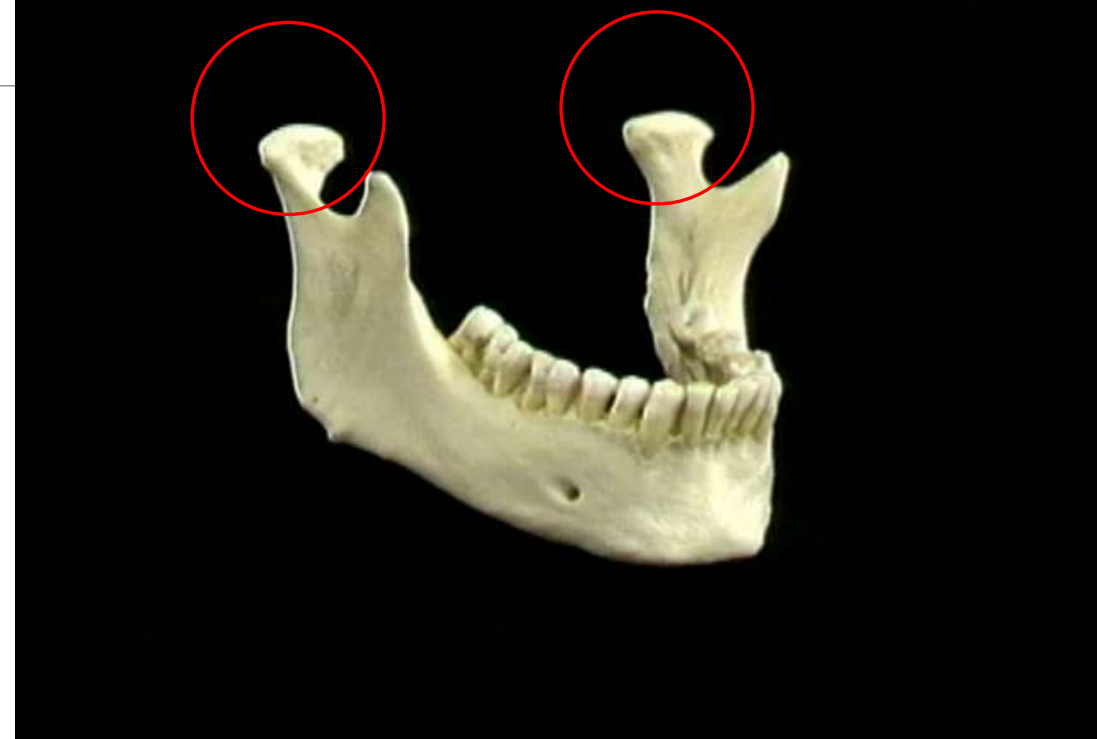



Рис. 1 Нижняя челюсть, анатомический препарат.


АКТУАЛЬНОСТЬ

- ➔ **Диагностика патологии ВНЧС.** Заболевания височно-нижнечелюстного сустава (дисфункции, артрозы, вывихи) широко распространены и часто сопровождаются изменениями формы и размеров мышцелкового отростка.
- ➔ **Планирование хирургических вмешательств.** Операции на нижней челюсти (остеотомия при аномалиях прикуса, удаление новообразований, эндопротезирование ВНЧС, реконструкция после травм) требуют прецизионного знания анатомии мышцелкового отростка.

АКТУАЛЬНОСТЬ



Идентификация личности в судебной медицине. Мыщелковый отросток, благодаря своей высокой минерализации и устойчивости к посмертным изменениям, часто используется в краниологических исследованиях для определения половой принадлежности.



Индивидуальный подход в ортопедической стоматологии. При протезировании и ортодонтическом лечении важно учитывать биомеханику ВНЧС. Параметры мыщелкового отростка влияют на траекторию движений нижней челюсти, и их знание помогает моделировать протезы и конструкции, обеспечивающие физиологическую функцию сустава и профилактику его перегрузки.

ГЛОССАРИЙ

- **КЛКТ** — конусно-лучевая компьютерная томография, современный стандарт в стоматологии и челюстно-лицевой хирургии для измерения костных структур.
- **ВНЧС** – височно-нижнечелюстной сустав.
- **Головка мышцелкового отростка** – верхняя расширенная часть мышцелкового отростка, участвующая в образовании ВНЧС.
- **Шейка мышцелкового отростка** – суженная часть мышцелкового отростка между головкой и ветвью нижней челюсти.
- **Билатеральный диморфизм** – различия между анатомическими структурами правой и левой сторон.
- **Половой диморфизм** – различия анатомических параметров у мужчин и женщин.

ЦЕЛЬ И ЗАДАЧИ

Цель исследования: по данным КЛКТ выявить закономерности индивидуальной анатомической изменчивости мышцелковых отростков.

Задачи :

1. Провести морфометрию линейных и угловых параметров мышцелковых отростков.
2. Оценить билатеральную асимметрию мышцелковых отростков.
3. Выполнить сравнительный анализ морфометрических показателей по половому признаку.
4. Установить возможную взаимосвязь между линейными и угловыми параметрами.

МАТЕРИАЛЫ И МЕТОДЫ

Тип исследования: Ретроспективное одномоментное.

Источник данных: КЛКТ-сканы челюстно-лицевой области пациентов клиник г. Минска (2020–2021 гг.).

Критерии включения: Возраст 18-45 лет, качественные КЛКТ с четкой визуализацией мыщелков без видимой патологии ВНЧС.

Критерии исключения: отсутствие визуализации мыщелкового отростка (артефакты, ограниченное поле сканирования).

Группы:

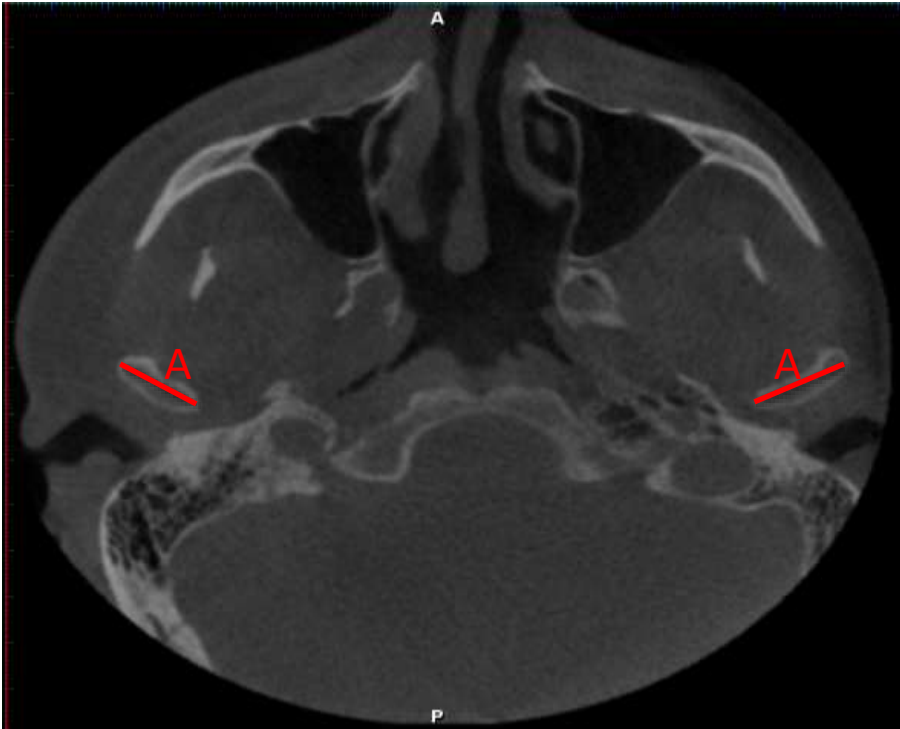
1-я группа: Мужчины (n = 19)

2-я группа: Женщины (n = 21)

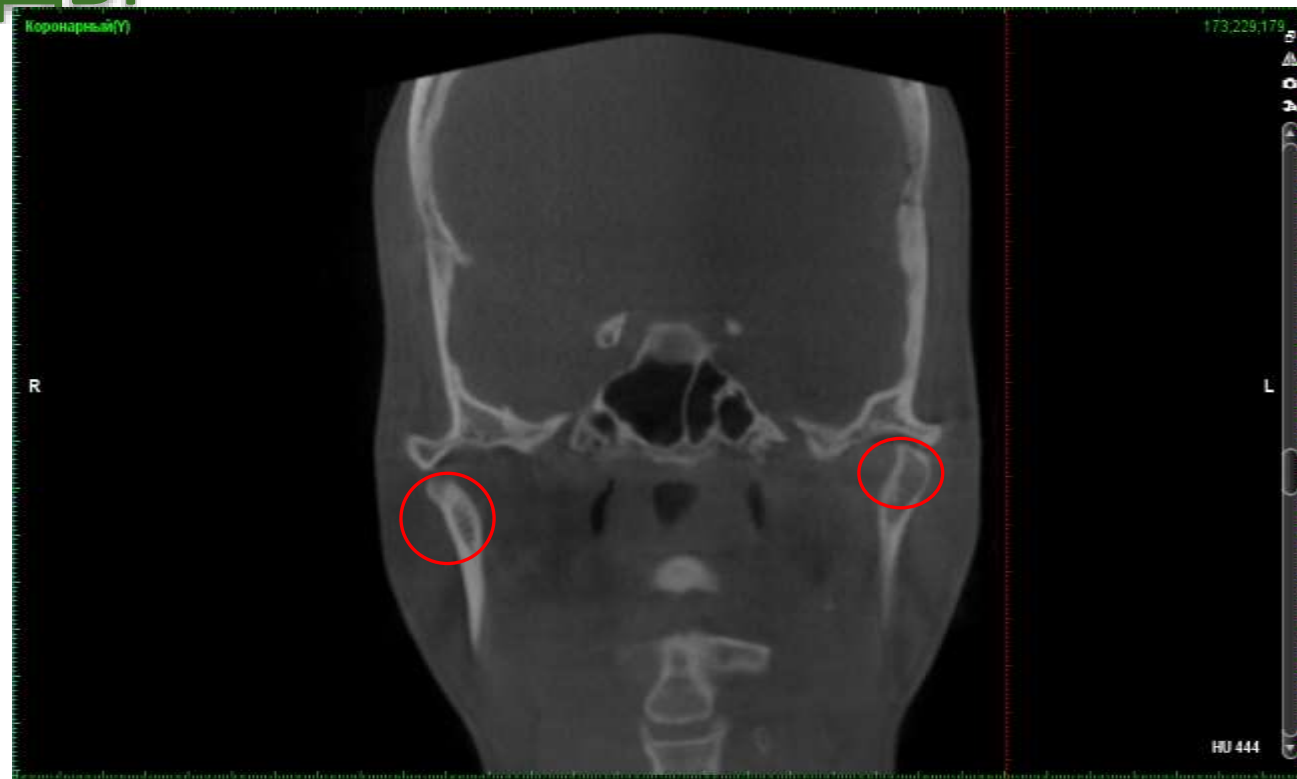

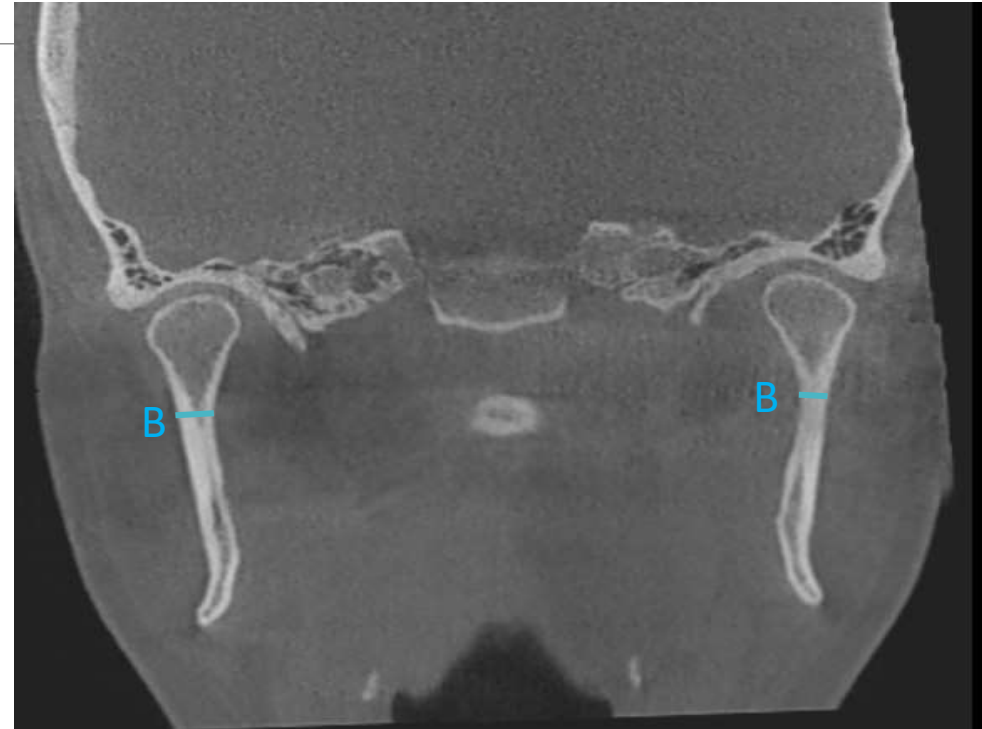Рис. 2 КЛКТ-скан головы, коронарный срез.

МАТЕРИАЛЫ И МЕТОДЫ



*Рис.3 КЛКТ-скан головы, аксиальный срез.
А - ширина головки.*



*Рис. 4 КЛКТ-скан головы, коронарный срез.
В - ширина шейки.*

МАТЕРИАЛЫ И МЕТОДЫ

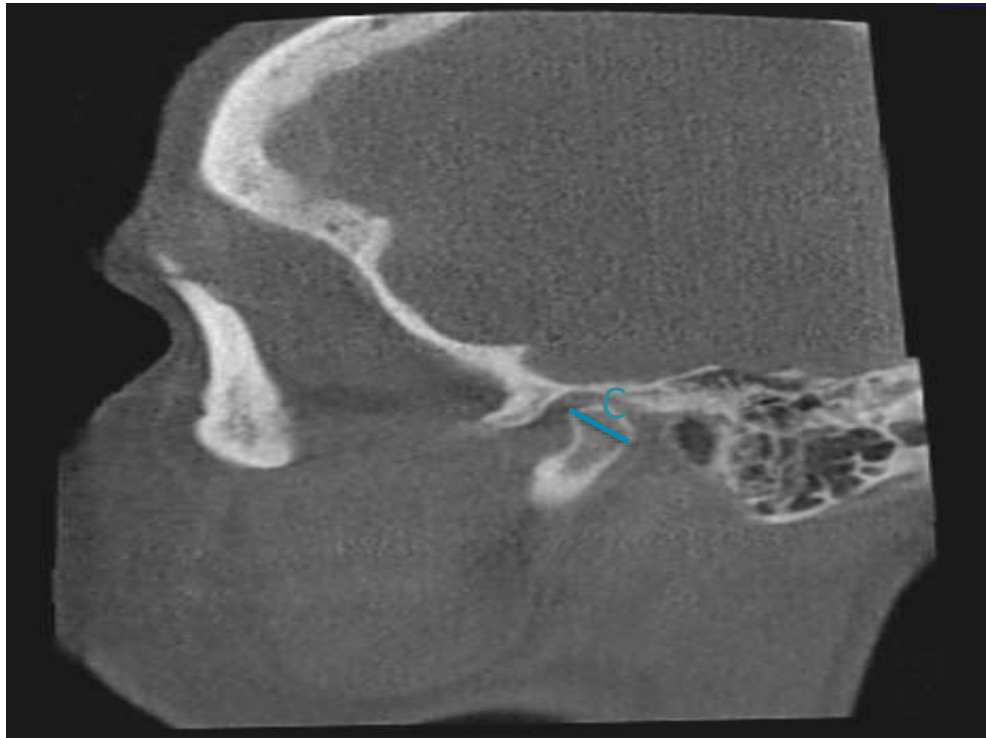
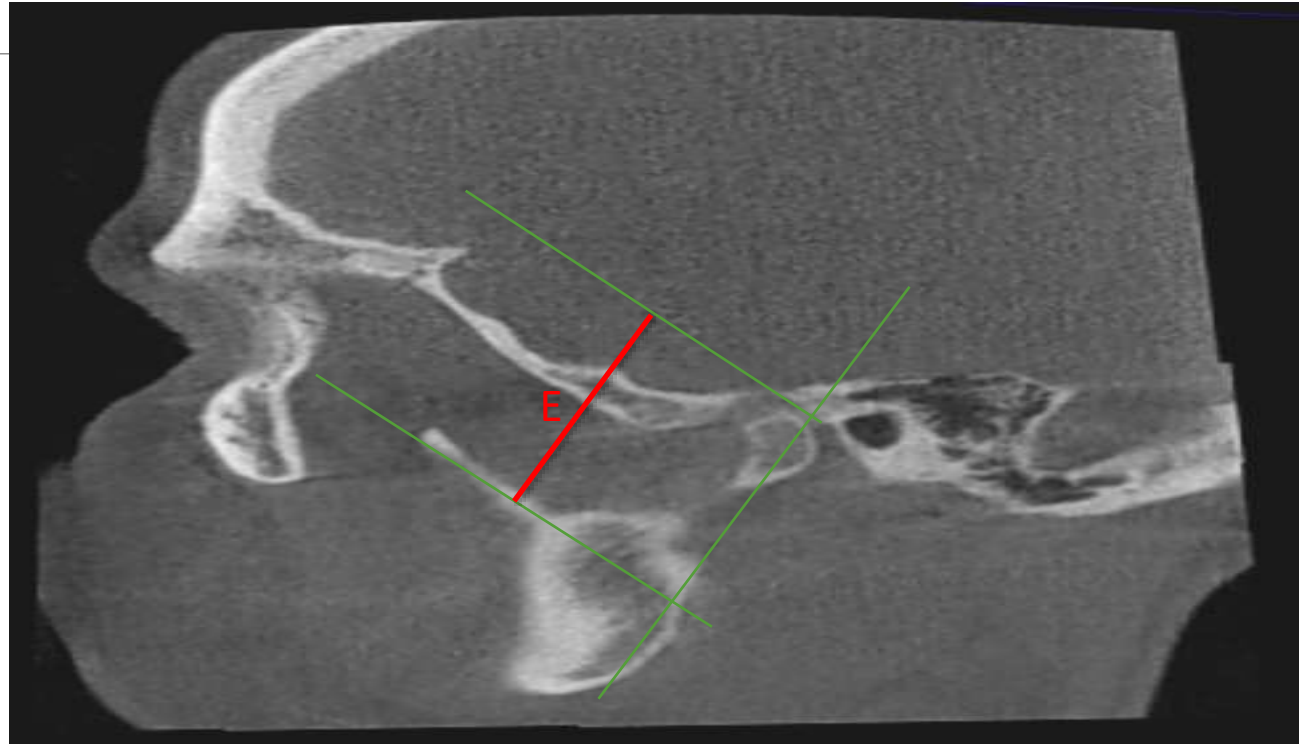


Рис. 5 КЛКТ-скан головы, сагиттальный срез. C - передне-задний размер головки.

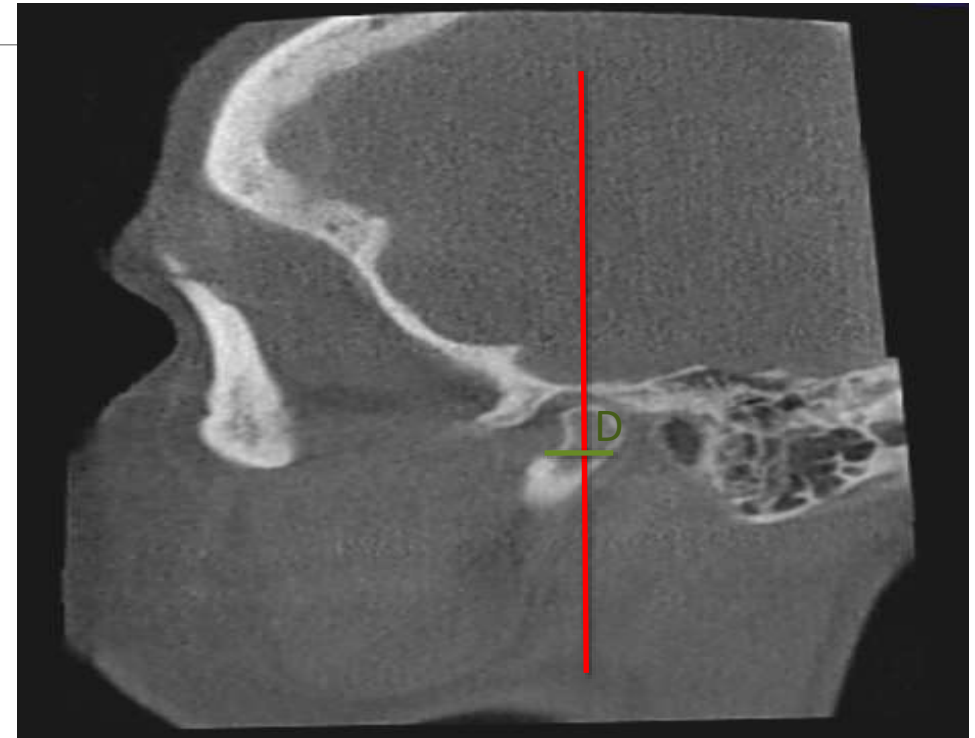

Рис. 6 КЛКТ-скан головы, сагиттальный срез. D - передне-задний размер шейки

МАТЕРИАЛЫ И МЕТОДЫ



*Рис. 8 КЛКТ-скан головы, сагиттальный срез.
E - высота головки.*

МАТЕРИАЛЫ И МЕТОДЫ

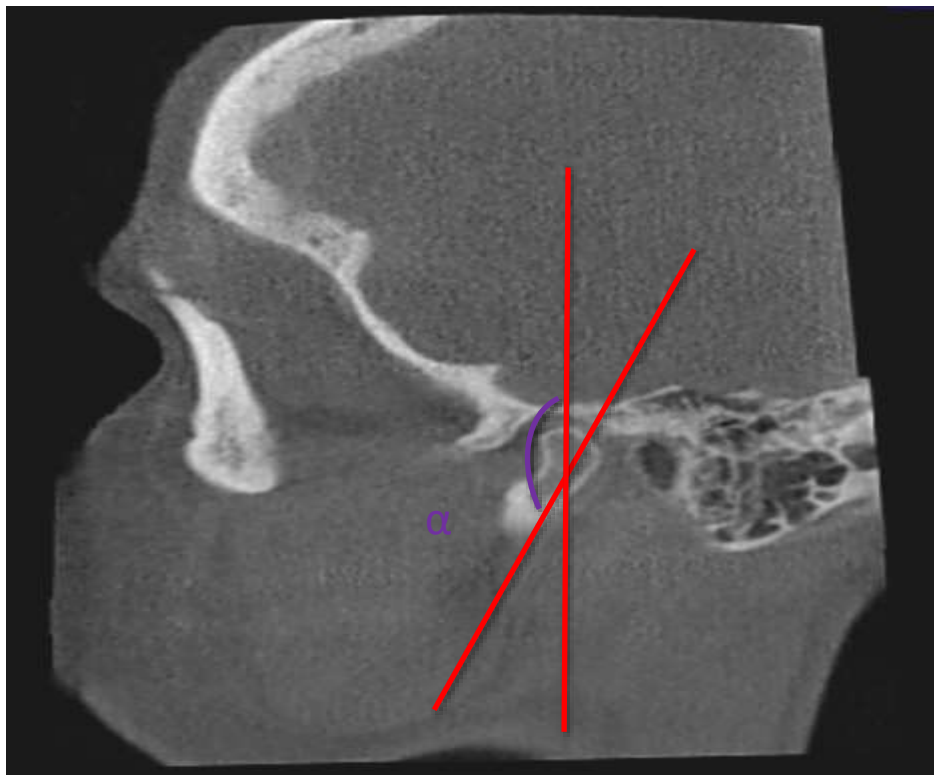

Рис. 9 КЛКТ-скан головы, сагиттальный срез.
 α - угол изгиба шейки.

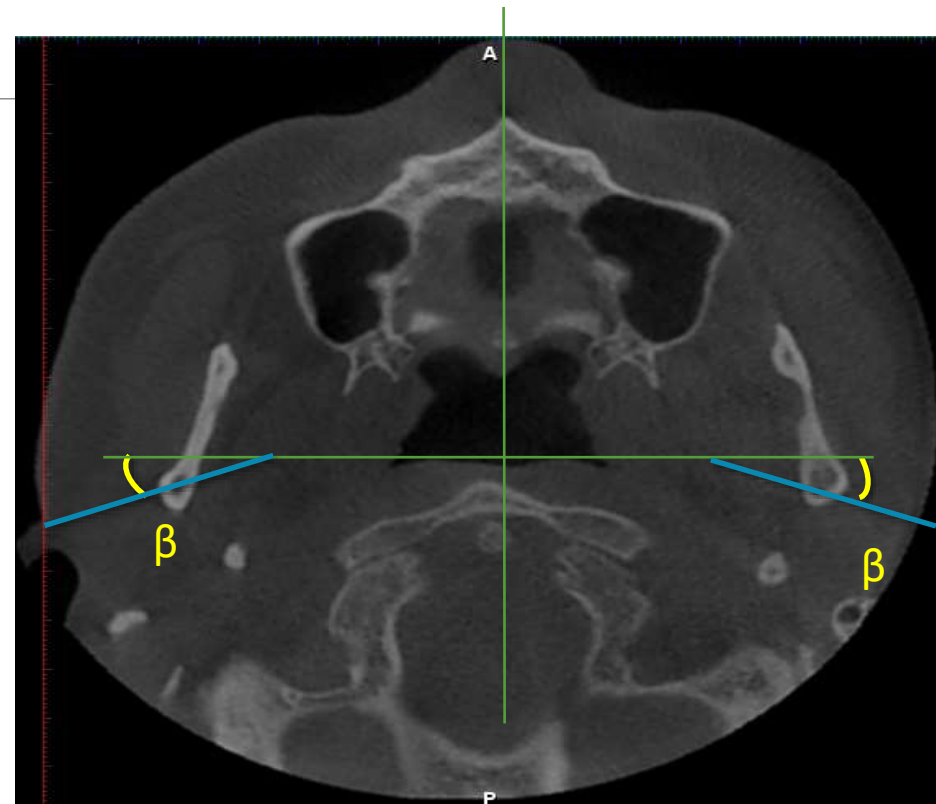


Рис. 10 КЛКТ-скан головы, аксиальный срез.
 β - угол наклона головки.

МАТЕРИАЛЫ И МЕТОДЫ

Статистическая обработка

- Проверка нормальности: тест Шапиро–Уилка
- Парное сравнение (право \leftrightarrow лево): **критерий Уилкоксона**
- Сравнение групп (мужчины \leftrightarrow женщины):
 - t-критерий Стьюдента (при нормальном распределении)
 - U-критерий Манна–Уитни (при распределении, отличном от нормального)
- Корреляционный анализ: **ранговая корреляция Спирмена**

РЕЗУЛЬТАТЫ ИССЛЕДОВАНИЯ

Параметр	Правая сторона	Левая сторона	p	Асимметрия
Ширина головки, мм	16.86 ± 2.64	16.76 ± 2.59	0.371	нет
Передне-задний размер головки, мм	6.00 ± 1.14	6.15 ± 1.15	0.867	нет
Высота головки, мм	22.15 ± 3.80	22.53 ± 3.75	0.726	нет
Ширина шейки, мм	5.49 ± 0.92	5.45 ± 0.95	0.590	нет
Передне-задний размер шейки, мм	6.80 [5.60; 7.60]	7.20 [6.40; 7.98]	0.028	есть
Угол наклона головки, °	18.30 ± 3.14	18.59 ± 3.11	1.000	нет
Угол изгиба шейки, °	157.57 ± 5.40	158.14 ± 5.07	0.984	нет

Табл.1 Сравнение средних значений морфометрических параметров мышцелковых отростков справа и слева.

РЕЗУЛЬТАТЫ ИССЛЕДОВАНИЯ

Параметр (правый)	Мужчины (n=19) Me [Q1; Q3]	Женщины (n=21) Me [Q1; Q3]	p	критерий
Ширина головки, мм	17.06 [15.32; 19.28]	16.70 [15.03; 17.76]	0.021	U-test
Передне-задний размер головки, мм	6.04 [5.20; 6.80]	5.61 [5.12; 6.40]	0.347	U-test
Передне-задний размер шейки, мм	6.80 [5.60; 7.60]	7.20 [6.61; 8.00]	0.009	U-test
Высота головки, мм	22.12 [19.78; 24.95]	22.17 [20.13; 23.91]	0.964	U-test
Ширина шейки, мм	5.47 [4.81; 6.00]	5.50 [4.80; 5.98]	0.238	U-test
Угол наклона головки, °	17.95 [15.90; 19.11]	18.55 [16.88; 20.11]	0.741	t-test
Угол изгиба шейки, °	157.54 [154.07; 160.59]	157.59 [153.80; 161.11]	0.114	t-test

Табл.2 Сравнение средних значений морфометрических параметров мышцелковых отростков у мужчин и женщин справа.

РЕЗУЛЬТАТЫ ИССЛЕДОВАНИЯ

Параметр (левый)	Мужчины (n=19)	Женщины (n=21)	p	критерий
Ширина головки, мм	17.38 ± 2.53	16.27 ± 2.56	0.109	U-test
Передне-задний размер головки, мм	6.24 ± 1.12	6.04 ± 1.18	0.586	U-test
Передне-задний размер шейки, мм	7.21 [6.00; 7.21]	7.20 [6.40; 7.90]	0.026	U-test
Высота головки, мм	22.55 ± 4.12	22.51 ± 3.55	0.822	t-test
Ширина шейки, мм	5.36 ± 1.00	5.50 ± 0.93	0.305	U-test
Угол наклона головки, °	18.63 ± 3.06	18.56 ± 3.24	0.892	t-test
Угол изгиба шейки, °	159.28 ± 4.91	157.25 ± 5.33	0.451	t-test

Табл.3 Сравнение средних значений морфометрических параметров мышечковых отростков у мужчин и женщин слева.

РЕЗУЛЬТАТЫ ИССЛЕДОВАНИЯ

Пара 1	Пара 2	r (прав.)	r (лев.)	Сила связи
Ширина головки	Высота головки	0.68	0.65	Заметная
Передне-задний размер головки	Передне-задний размер шейки	0.72	0.69	Высокая / заметная
Высота головки	Угол изгиба шейки	-0.24	-0.19	Слабая (обратная)

Табл.4 Корреляционный анализ Спирмена.

ВЫВОДЫ

- 1. Статистически значимая билатеральная асимметрия** выявлена только для передне-заднего размера шейки мышцелкового отростка.
- 2. Половой диморфизм** наиболее выражен для двух линейных параметров. Ширина головки мышцелкового отростка достоверно больше у мужчин, а передне-задний размер шейки статистически значимо больше у женщин.
- 3. Корреляционный анализ** показал выраженную положительную связь между передне-задними размерами головки и шейки мышцелкового отростка.
- 4.** Полученные данные обосновывают **индивидуальный подход** на основе КЛКТ перед хирургическими вмешательствами в области височно-нижнечелюстного сустава.

СПАСИБО ЗА ВНИМАНИЕ

