Белорусский государственный медицинский университет
Кафедра морфологии человека
Минск 2025

ОСОБЕННОСТИ АНАТОМИЧЕСКОГО СТРОЕНИЯ РЕТРОМОЛЯРНОГО ТРЕУГОЛЬНИКА НИЖНЕЙ ЧЕЛЮСТИ КАК ДОПОЛНИТЕЛЬНОГО ЦЕЛЕВОГО ПУНКТА МЕСТНОГО ОБЕЗБОЛИВАНИЯ В СТОМАТОЛОГИИ

Авторы: Ахрем М. Ю., 1 курс, стоматологический факультет
Ровнейко О. П., 1 курс, стоматологический факультет

Научный руководитель: к.б.н., доцент Юшкевич Е. В.

ЦЕЛИ И ЗАДАЧИ:

01 **Проанализировать анатомические особенности строения ретромолярного треугольника**

02 **Определить среднюю площадь ретромолярных треугольников**

03 **Выявить частоту встречаемости ретромолярного канала**

04 **Определить значение ретромолярного треугольника как целевого пункта проведения местной анестезии.**

МАТЕРИАЛЫ И МЕТОДЫ

Проанализированы литературные данные за последние 10 лет с таких источников как PubMed, Elibrary, Google scholar, SpringerLink, ScienceDirect. Mediasphera.

Проведены измерения ретромолярного треугольника на **17** нижних челюстях при помощи штангенциркуля, циркуля и линейки

Измерены следующие параметры:

1. ширина
2. высота

Рассчитана площадь ретромолярных треугольников

рис. 1 - Нижние челюсти

ВВЕДЕНИЕ

ГРАНИЦЫ ТРЕУГОЛЬНИКА

- дистальная поверхность третьего моляра (при его наличии)
- с вестибулярной стороны — латеральная ножка височного гребня
- с язычной стороны —медиальная ножка височного гребня, переходящая в щечный гребень

рис. 2 - Ретромлярный треугольник. 3D.

1-щечный гребень

2-латеральная ножка височного гребня

3-задняя поверхность коронки последнего моляра

4-ретромолярная ямка

5-наружная косая линия

РЕТРОМОЛЯРНЫЙ КАНАЛ

В нижней челюсти в ретромолярном пространстве наблюдаются отверстия с непостоянной топографией и вариабельным строением ретромолярных каналов, которые содержат ветви основного сосудисто-нервного пучка.

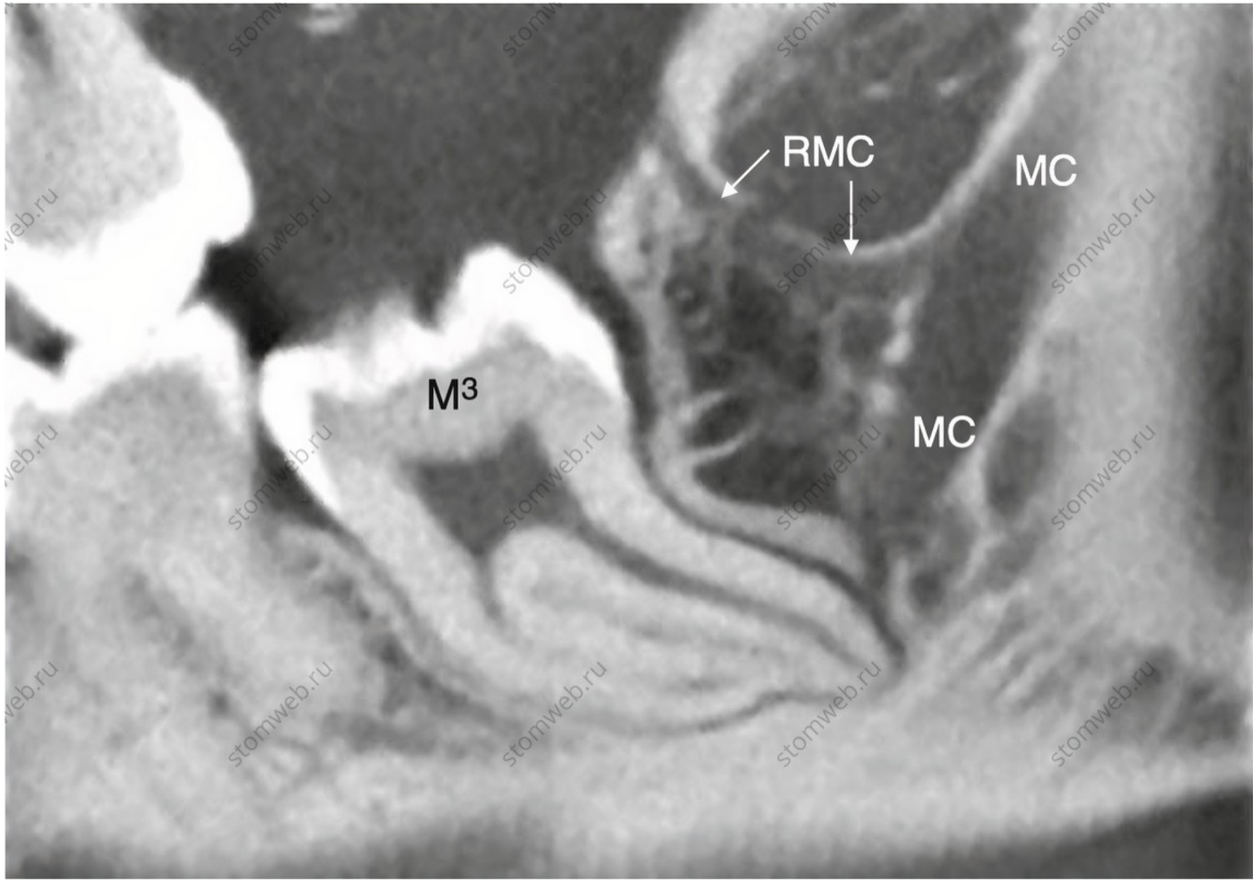

рис. 3 - Левый ретромолряный канал (снимок КЛКТ)

М3 - третий моляр

МС - нижнечелюстной канал

RMC - ретромолярный канал

ВИДЫ РЕТРОМОЛЯРНЫХ КАНАЛОВ

- Ретромолярный канал берет начало из нижнечелюстного канала и направляется к ретромолярной ямке по прямой (**тип А1**) или изогнутой (**тип А2**) траектории.

- **Тип В** - ретромолярный канал идет между ретромолярной ямкой к корневой части третьего моляра, не соединяясь с нижнечелюстным каналом.

- **Тип С** - ретромолярный канал берет начало из нижнечелюстного отверстия и направляется вперед к ретромолярной ямке.

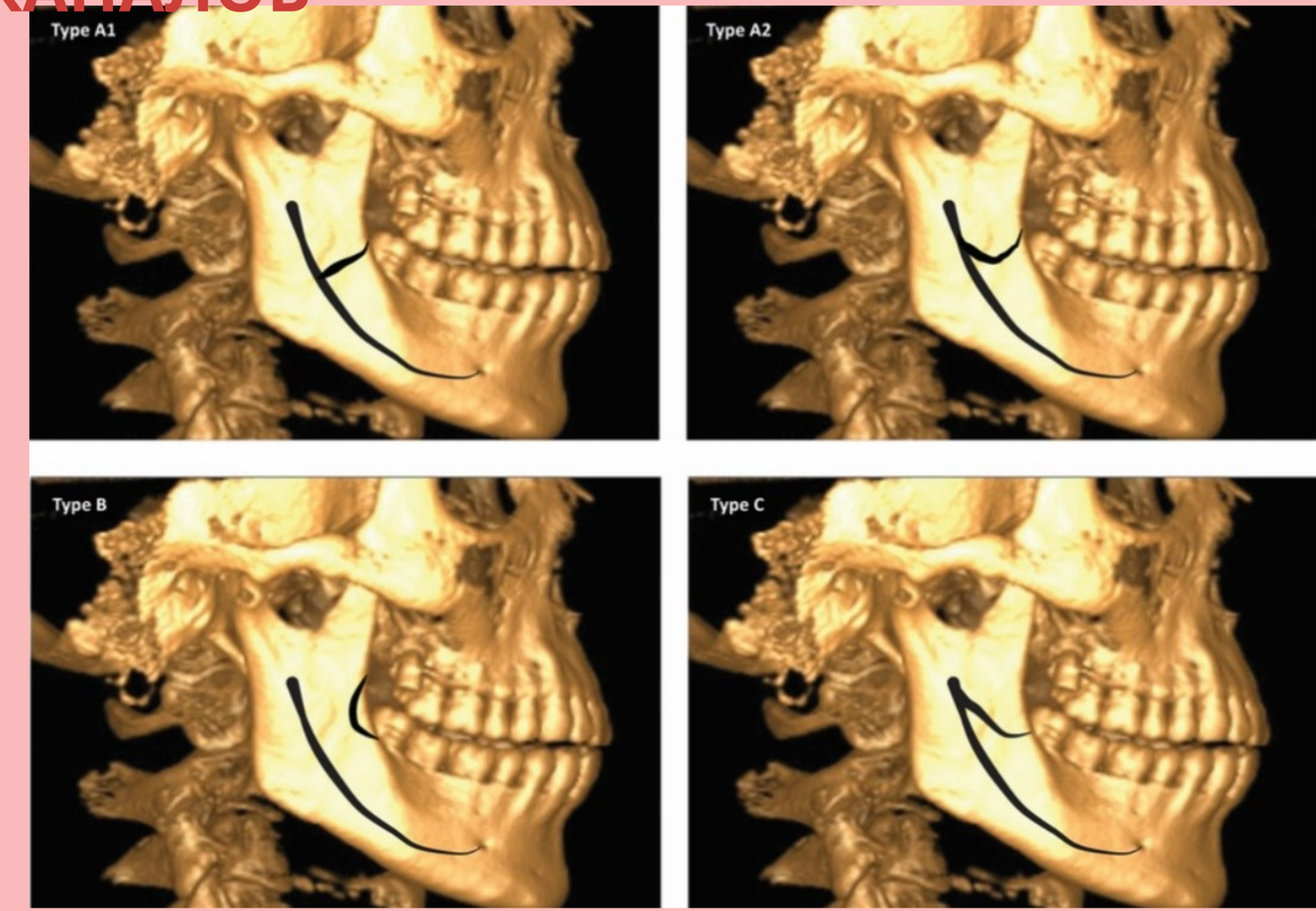

рис. 4 - Виды ретромолярных каналов

ИЗМЕРЕНИЕ РЕТРОМОЛЯРНОГО ТРЕУГОЛЬКА

Измеряли **высоту** и **основание (ширину)** ретромолярного треугольника

Используя данные значения, высчитывали площадь треугольника по формуле:

$$S = \frac{1}{2} ah$$

рис. 5 - Измерения ретромолярного треугольника

рис. 6 - Метод измерения ретромолярного треугольника

a - основание (ширина) треугольника

h - высота треугольника

РЕТРОМОЛЯРНЫЕ ОТВЕРСТИЯ

рис. 7 - Ретромолярное отверстие (1 в треугольнике)

рис. 8 - Ретромолярное отверстие (2 в треугольнике)

рис. 9 - Ретромолярное отверстие (2 в ямке)

РЕЗУЛЬТАТЫ ИЗМЕРЕНИЯ

№	ВЫСОТА, ММ		ШИРИНА (ОСНОВАНИЕ), ММ		ПЛОЩАДЬ, ММ^2		НАЛИЧИЕ РЕТРОМОЛЯРНОГО КАНАЛА	
	слева	справа	слева	справа	слева	справа	слева	справа
1	11,4	12,6	8,5	8,1	48,5	51	-	2
2	10,8	15,4	8,7	8,6	47	68	-	1
3	11	13	8,9	9,1	49	59	-	-
4	10	-	6	-	30	-	1	-
5	8,9	12,4	6,78	9,9	30,26	61,38	-	-
6	9,6	11	6,3	6,2	30,24	34,1	-	-
7	7,3	9,8	6,4	8	46,72	39,2	1	2
8	-	8	-	5,1	-	20,4	-	-
9	9,9	8,6	7	7,5	34,65	32,25	2(в ямке)	-

РЕЗУЛЬТАТЫ ИЗМЕРЕНИЯ

№	ВЫСОТА, ММ		ШИРИНА (ОСНОВАНИЕ), ММ		ПЛОЩАДЬ, ММ^2		НАЛИЧИЕ РЕТРОМОЛЯРНОГО КАНАЛА	
	слева	справа	слева	справа	слева	справа	слева	справа
10	-	8,8	-	6,2	-	27,28	-	-
11	8,9	10	5,4	7,6	24,3	38	-	-
12	-	10,5	-	6,4	-	33,6	-	-
13	7,9	11	6,8	8	26,86	44	-	2
14	-	14	-	7,2	-	50,4	-	-
15	13,5	13,2	10	8,5	67,5	56,1	2	2
16	9,5	9	9	9,6	42,75	43,2	-	-
17	8,4	9	6,5	8,2	27,3	36,9	-	1

Диаграмма встречаемости ретромолярного канала

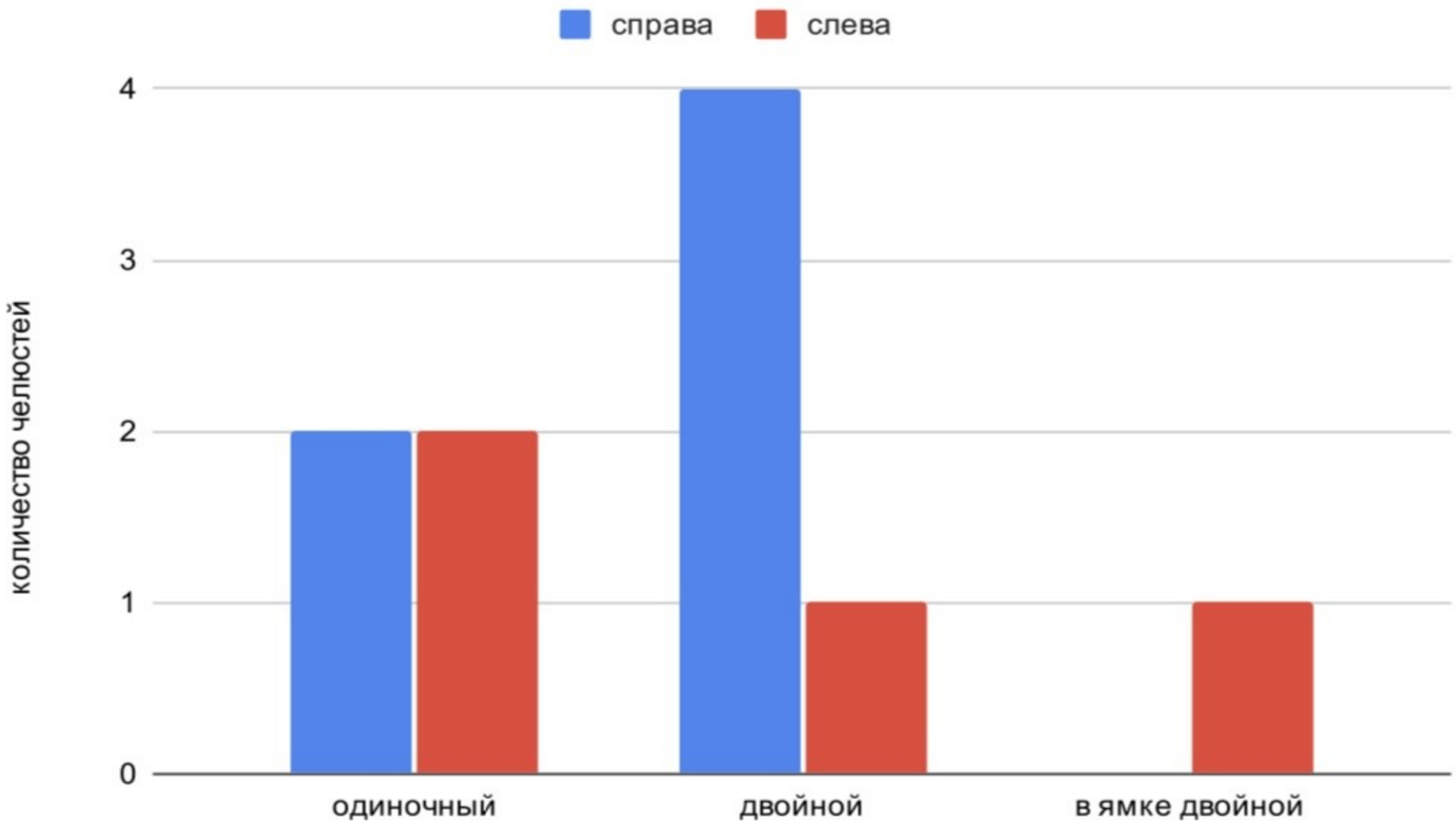

ВЫВОДЫ

01 Границами ретромолярного треугольника служат ножки височного гребня и дистальная поверхность 3-го моляра, что соответствует литературным данным.

02 Средняя площадь ретромолярного треугольника составила 43,46 мм^2 и 39,59 мм^2 с правой и левой сторон соответственно (правая>левая в 1,1 раз)

03 В 47 % случаев нижние челюсти имеют ретромолярные каналы

04 Большая площадь ретромолярного треугольника улучшает визуализацию доступа, что способствует более эффективному проведению анестезии зубов на нижней челюсти.