Кафедра морфологии человека
Белорусский государственный медицинский университет, г. Минск

Особенности морфологического строения гипоталамо-гипофизарной системы на разных этапах онтогенеза человека

Авторы: **Бислюк Ангелина, Курицкая Елизавета, группа 7108**
Научный руководитель: **Ассистент Кидясова Т.В.**

Цель исследования: изучить возрастные особенности структур гипоталамо-гипофизарной системы человека по данным отечественной и зарубежной научной литературы за последние 5 лет

Задачи:

1) исследование гистоморфологических особенностей гипоталамо-гипофизарной системы на разных стадиях онтогенеза;
2) выявить зависимость строения ГГС от возраста.

Глоссарий

- ✓ **Гипоталамо-гипофизарный система (ГГС)**—единый морфофункциональный комплекс, регулирующий различные физиологические процессы организма
- ✓ **Гипоталамус**—это высший вегетативный центр, осуществляющий сложную интеграцию функций различных внутренних систем и их приспособление к целостной деятельности организма, играет существенную роль в поддержании оптимального уровня обмена веществ и энергии, в терморегуляции, в регуляции деятельности пищеварительной, сердечно-сосудистой, выделительной, дыхательной и эндокринной систем.
- ✓ **Гипофиз**—железа внутренней секреции, которая регулирует активность многих эндокринных желез по средствам тропных гормонов.

Введение

Гипоталамо-гипофизарный нейросекреторный комплекс (“дирижер эндокринного оркестра”) представляет собой высший нейроэндокринный трансмиттер организма человека, координирующий эндокринную регуляцию обмена веществ с работой вегетативной нервной системы и интегральную эмоционально-поведенческими регуляциями лимбической системы. Функционирование эндокринной системы данный комплекс осуществляет через эндокринную ось:

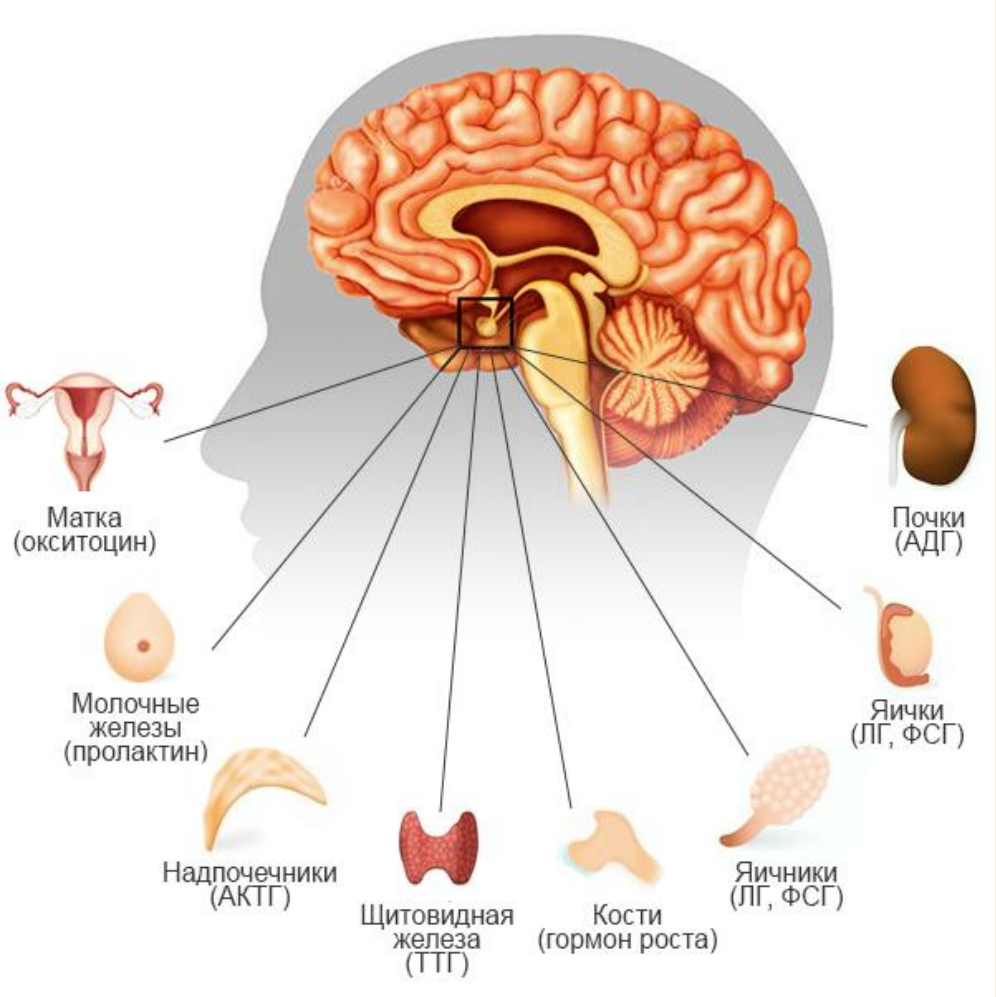

Гипоталамус → **Эндокринный центр** → **Релизинг-факторы гипоталамуса (либерины и статины)** → **Тропные гормоны аденогипофиза (АКТГ,ТТГ,СТГ,ФСГ, ЛТГ)** → **Периферические эндокринные железы**

Гипофиз,

или питуитарная железа (glandula pituitaria),нижний придаток мозга

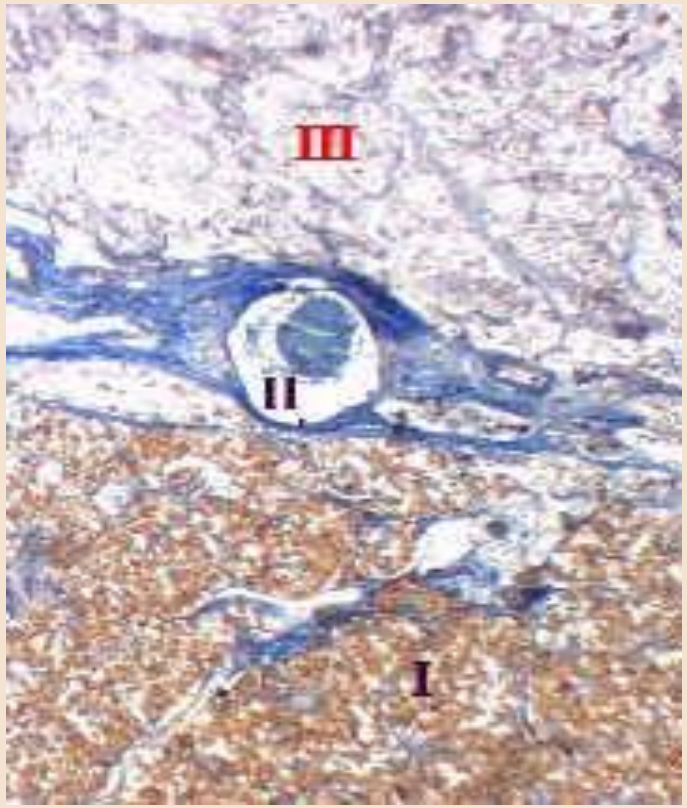

При используемой окраске:

- ядра клеток окрашиваются в
- оранжевый цвет
- коллагеновые волокна—в синий

- непарное образование округлой формы,серовато-красного цвета
- средние размеры гипофиза:

  поперечный—12-15 мм,

  передне-задний—около 10 мм
- масса железы составляет 0,5-0,6 г
- расположен в одноименной ямке турецкого седла клиновидной кости

Гипоталамус,

hypothalamus (подталамическая область)

- входит в состав промежуточного мозга, размер которого составляет 3-4 см
- выделяют заднюю, промежуточную, переднюю области:

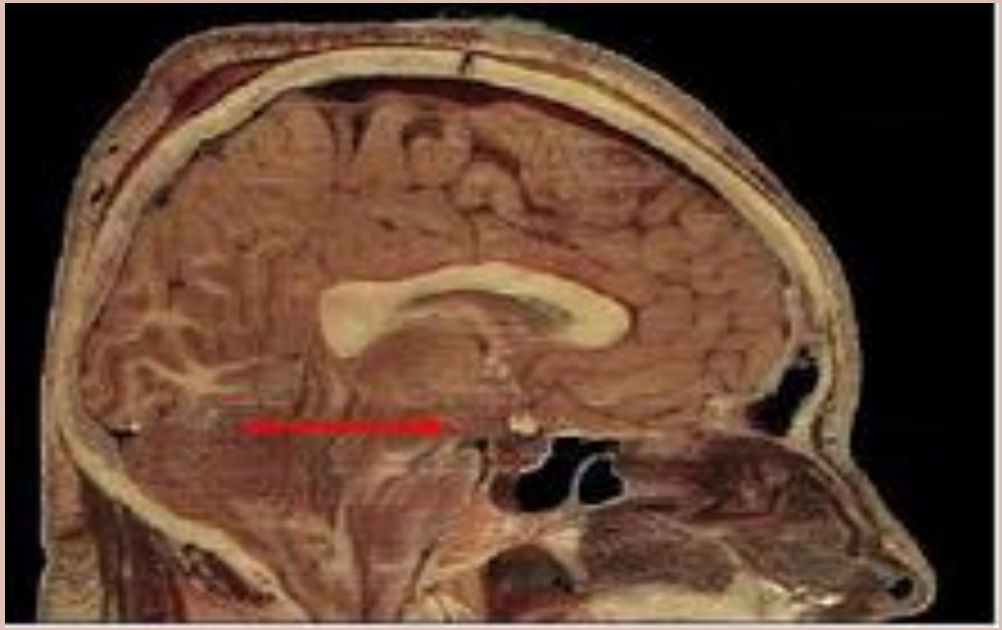

Задняя гипоталамическая область

- в ней не синтезируются биологически активные вещества и гормоны
- локализуется **подкорковый центр обоняния** (сосочковые тела)

Промежуточная область

- анализ химического состава спинномозговой жидкости из 3 желудочка и омывающей крови
- в ответ на изменение химического состава—выработка **релизинг-гормонов**, которые с током крови попадают в переднюю долю гипофиза и воздействуют на тропоциты, которые вырабатывают тропные гормоны, воздействуя на эндокринные железы
- Локализуется **вегетативный центр**

Передняя область

- локализуются **парные супраоптические и паравентрикулярные ядра**, которые отвечают за выработку вазопрессина и окситоцина соответственно
- **Супраоптическое ядро** располагается над перекрестом зрительных нервов
- **Паравентрикулярное ядро** находится в стенке 3 желудочка
- Указанные гормоны по волокнам гипоталамо-гипофизарного тракта поступают в нейрогипофиз

Развитие гипоталамо-гипофизарной системы

Развитие отдельных звеньев ГГС и их взаимодействие происходит в разное время на протяжении онтогенеза. Становление ГГС и начало ее дифференцировки протекает еще во внутриутробном периоде развития, а окончательное морфологическое и функциональное созревание - лишь постнатально.

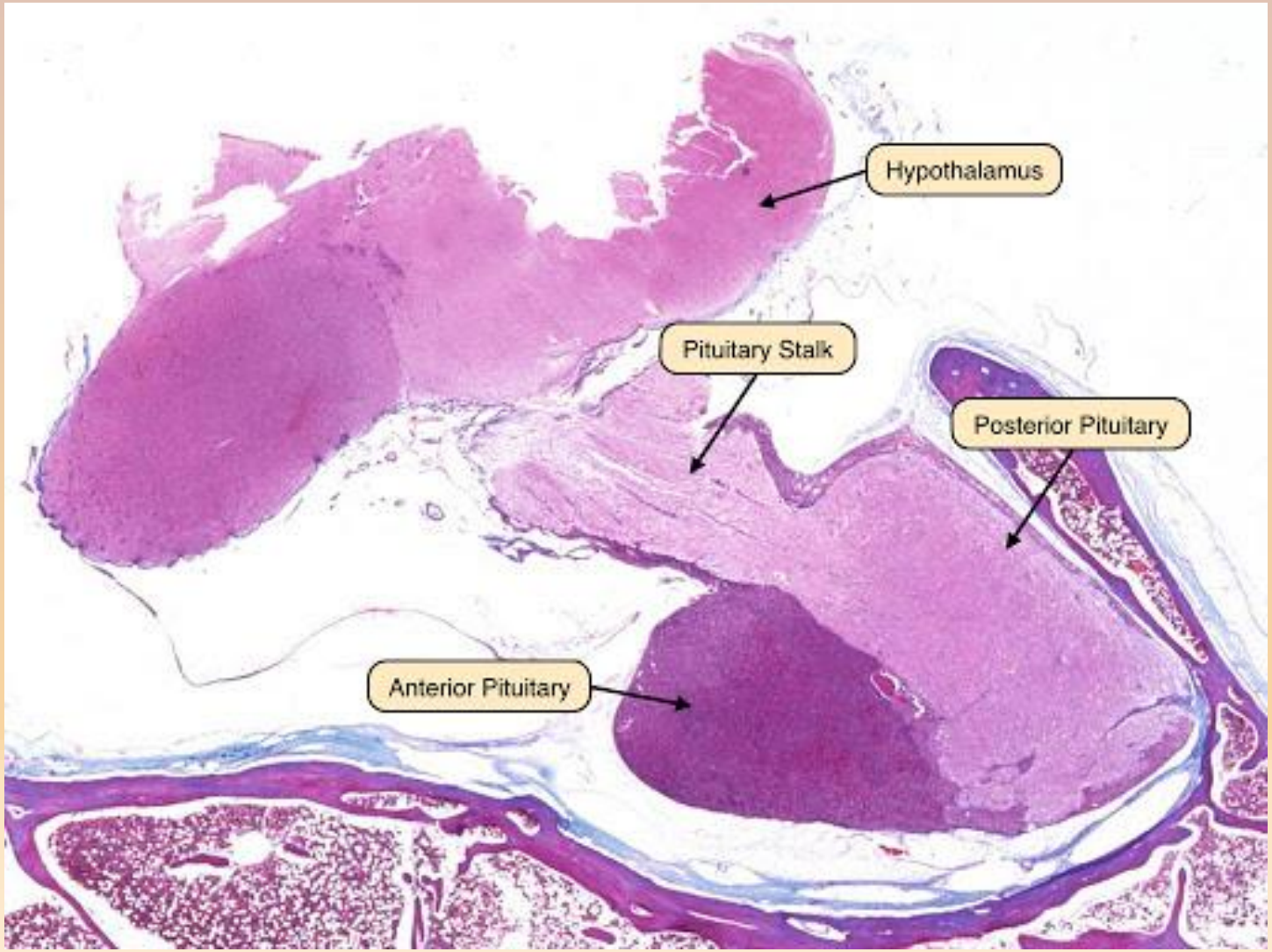

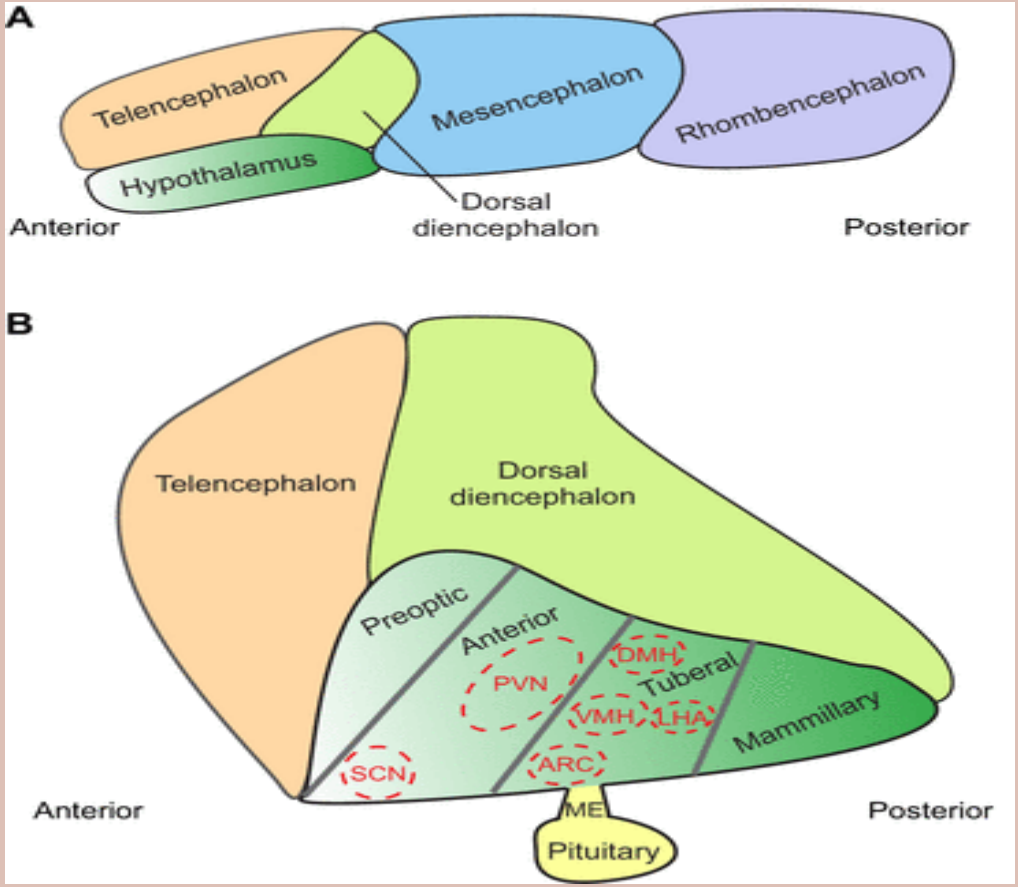

Развитие гипоталамуса

А—анатомическое расположение гипоталамуса
В—вид сбоку, зачаток гипоталамуса на ранней стадии развития мозга позвоночных;

PVN—паравентрикулярные ядра
SCN—супраоптические ядра
ME—срединное возвышение
ARC—аркуатное ядро

- ✓ Гипоталамус у 7-недельных плодов человека плохо дифференцирован.
- ✓ **12-недельного возраст**: индивидуальные гипоталамические ядра удается более или менее отчетливо идентифицировать
- ✓ **18-недельного возраст**: с помощью световой микроскопии впервые нейросекреторный материал наблюдался у плодов в отдельных клетках супраоптического и паравентрикулярного ядер. В этом возрасте нейросекреторный материал выявляется и в задней доле гипофиза.

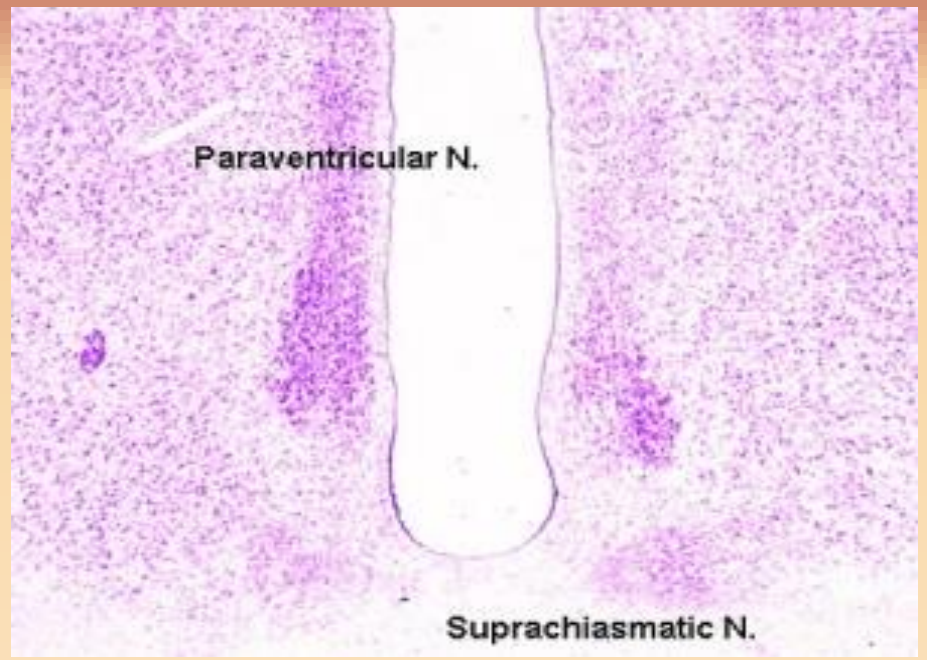

- ✓ 18-недельного возраст: нисслевская субстанция в виде пылевидной массы начинает выявляться в перикарионах нейронов супраоптического и паравентрикулярного ядер.

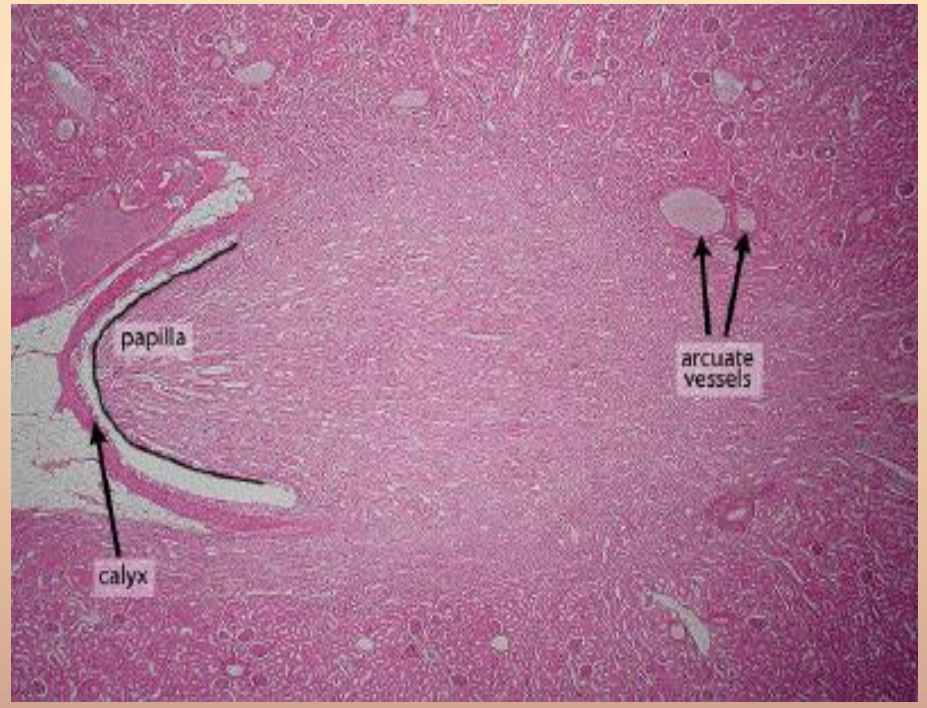

- ✓ 18-20 недель: значительно возрастает активность ацетилхолинэстеразы, которая начинает обнаруживаться с 15-й недели развития

с 20-недельного возраста до 26-недельного возраста: кариометрический анализ показал, что рост нейронов приостанавливается. После этого срока рост нейронов вновь возобновляется, который не прекращается и в первые месяцы жизни после рождения.

Таким образом, время от 20-й до 26-й недели развития является своеобразным критическим периодом, в течение которого в систему регуляции некоторых функций аденогипофиза человека включаются гипоталамические структуры.

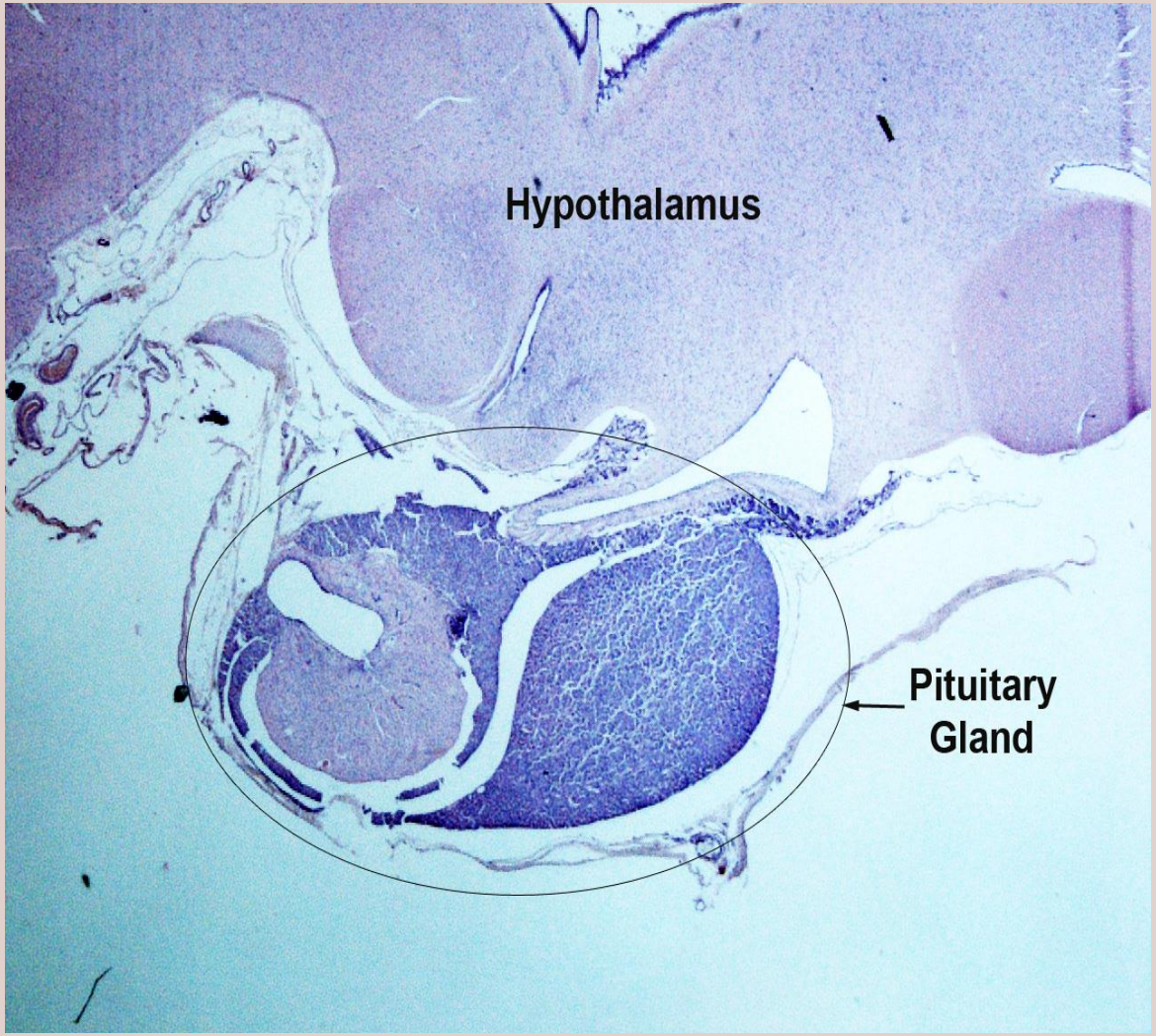

Развитие гипофиза

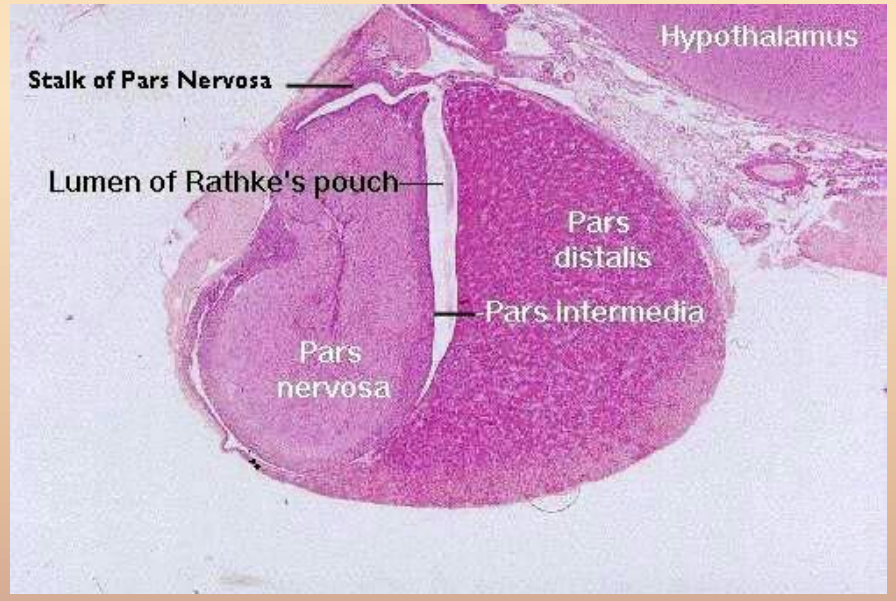

Подростковый возраст—сенситивно-критический период онтогенеза эндокринной системы

А.Т.Камерон (1948) считал, что “взаимодействие различных эндокринных желез является примером изумительной корреляции функций животного организма”

- ✓ Индивиды разного возраста обладают различной реактивностью из-за асинхронии в экспрессии и репрессии различных генетических программ
- ✓ Эндокринная система и ее резистентность к эндокринопатиям различна в зависимости от возраста, например, устойчивость гипоталамо-гипофизарного нейросекреторного комплекса к хроническому стрессу у подростков ниже, чем у взрослых индивидов

Аденома гипофиза у детей как последствие патологии беременности и родов

Изменения в подростковом возрасте в деятельности гипоталамуса

- в пубертатном периоде онтогенеза резко нарастают кортиколиберинoвая и люлиберинoвая активность гипоталамуса
- фоллиберинoвая активность остается существенно ниже, нежели у взрослых индивидов
- понижается продукция соматостатина
- вазопрессиногенез, максимальный в раннем детстве, несколько уменьшается
- увеличивается продуцирование окситоцина

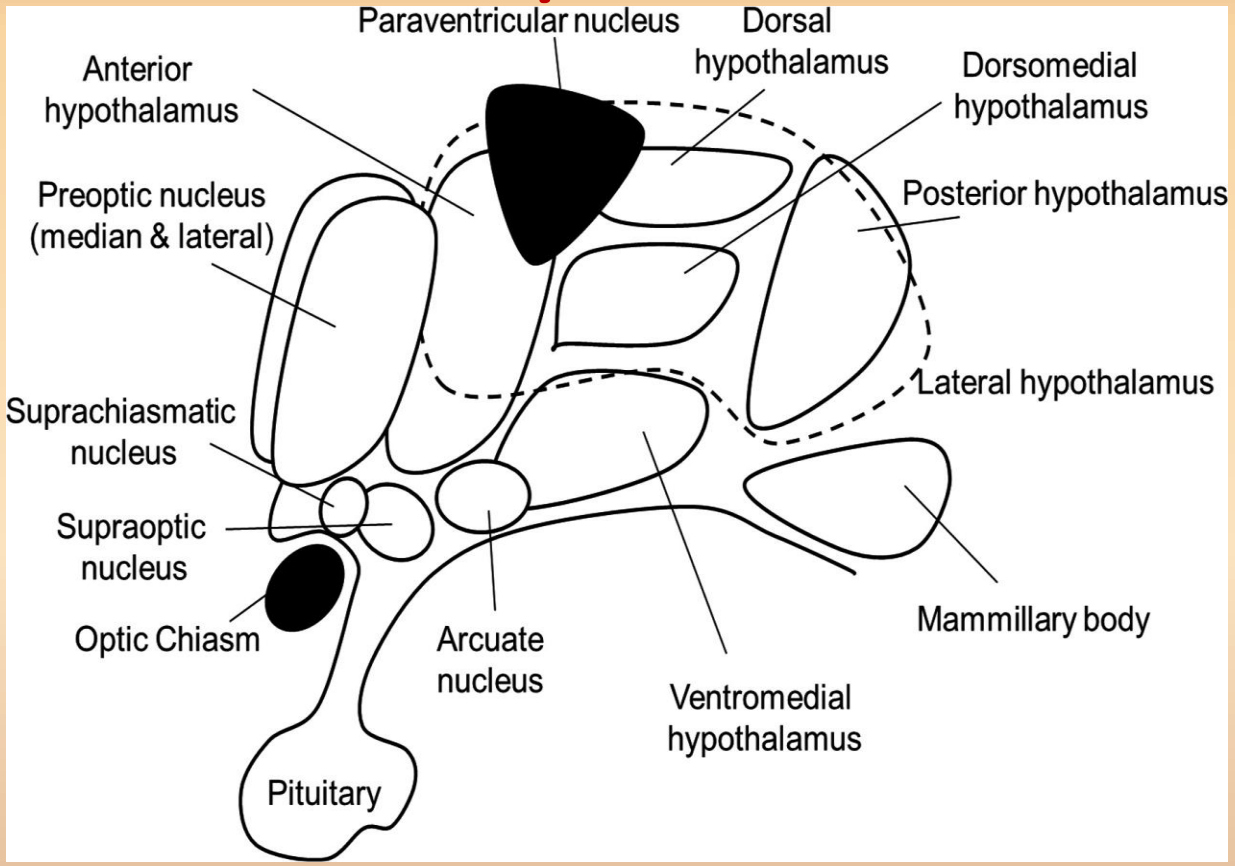

Изменения в гипофизе в подростковом возрасте

На микропрепарате представлено развитие аденогипофиза в возрасте:

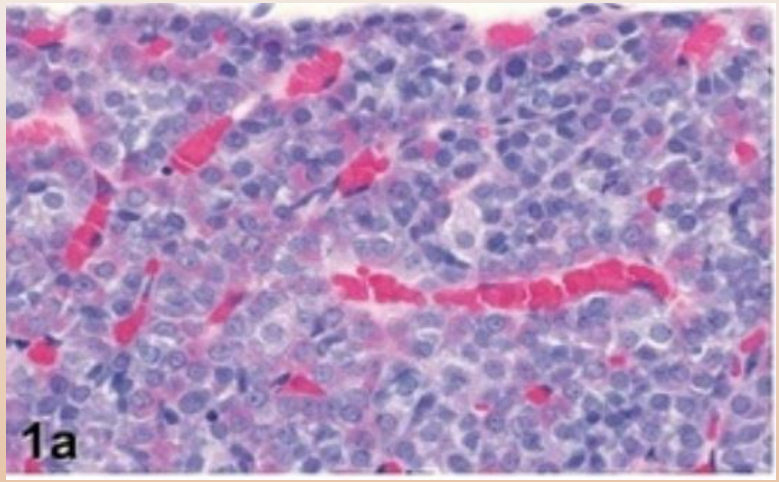

5 дней (a)

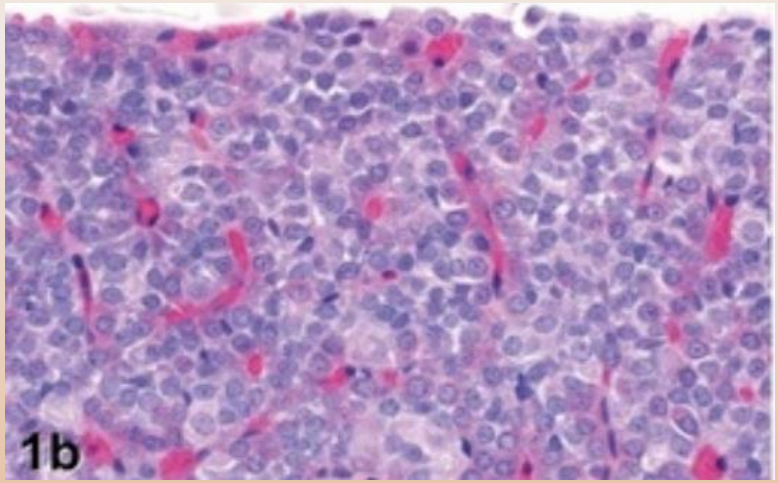

15 дней (b)

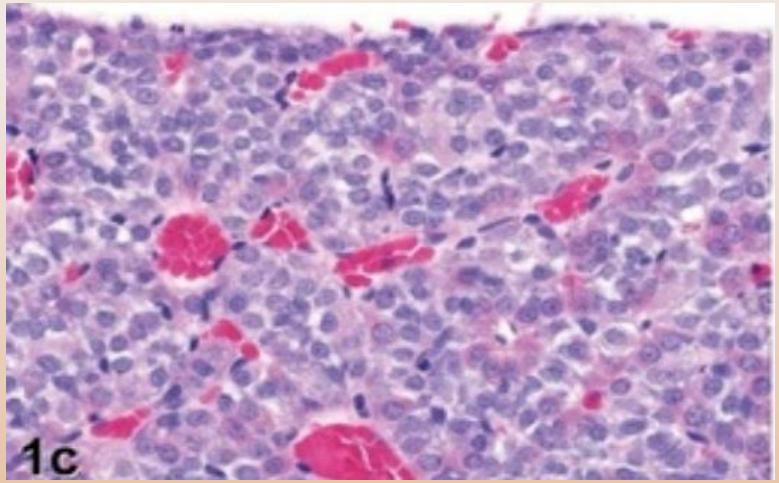

29 дней (c)

Гипофиз взрослого человека

Надежность защиты гипофиза в турецком седле отражает его исключительную роль в организме.

“Ни один орган человеческого тела не защищен так хорошо, не расположен столь центрально и не спрятан столь тщательно”

(Кушинг Х.,1930)

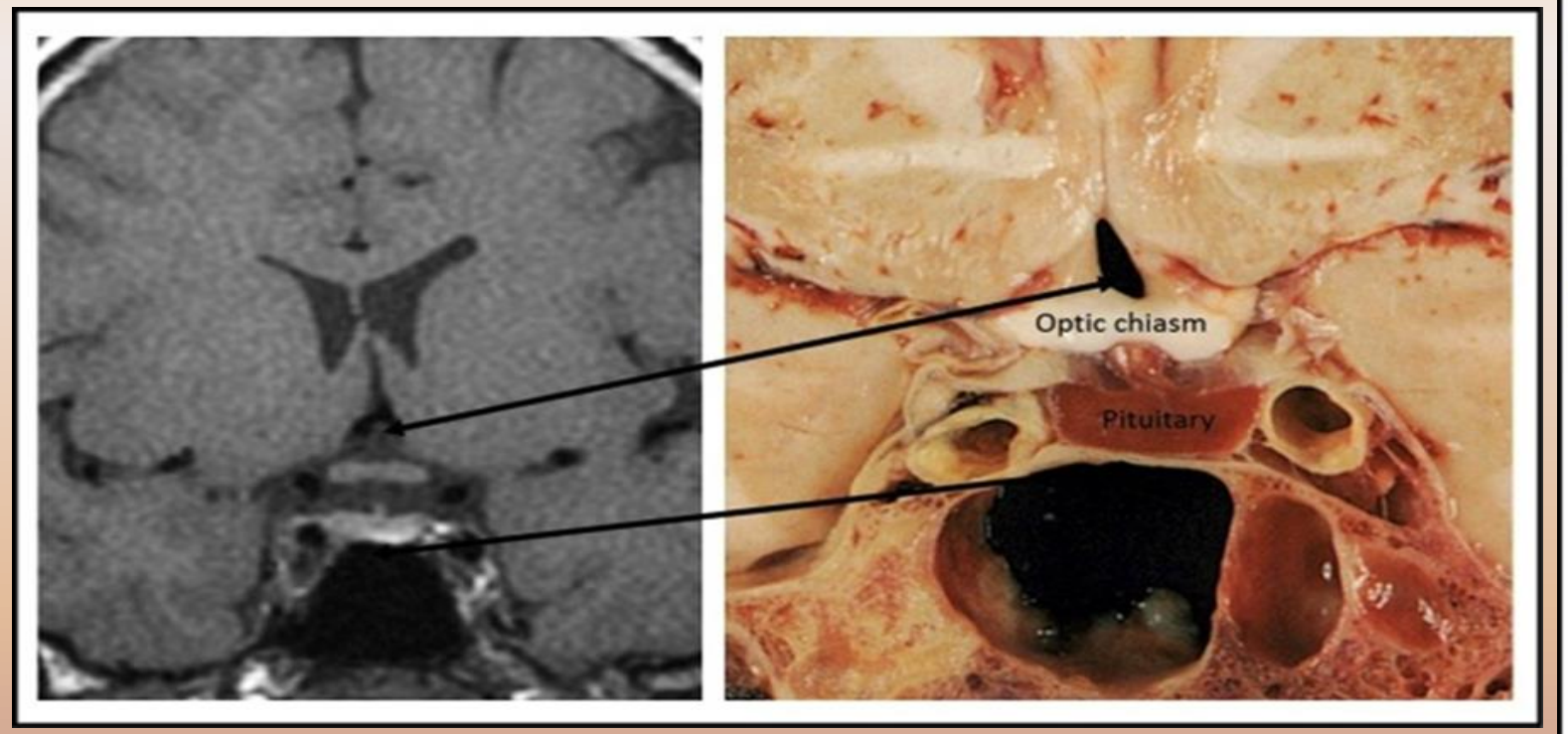

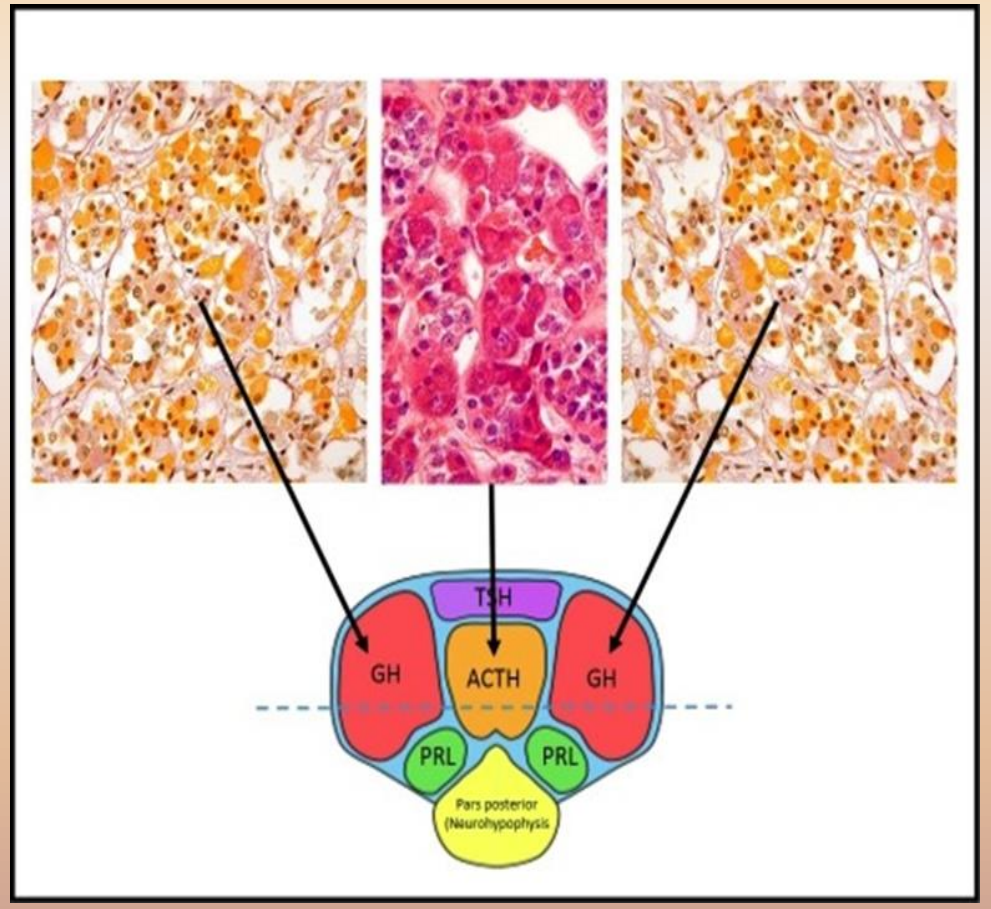

В аденогипофизе имеется 6 клеточных типов:

Соматотрофы **(40-50% аденогипофизарных клеток)**	**Лактотрофы** **(до 20%, при беременности возрастает до 50%)**	**Тиротрофы** **(6% аденогипофизарных клеток)**
Ацидофилы Локализованы латерально Вырабатывают гормон роста(СТГ) Размер гранул 300-400 нм	Ацидофилы Локализованы кнаружи от соматотрофов Вырабатывают пролактин Гранулы размером 400-700 нм	Базофильны, гомориположительны В передне-медиальной части гипофиза Вырабатывают тиротропин
Гонадотрофы **(3-4%)**	**Кортиколипотрофы** **(20%)**	**Хромофобы** **(до 20% клеток)**
Базофильны, Гомориположительны В глубоких латеральных частях железы Вырабатывают ЛГ и ФСГ, гранулы размером 200-250 нм	Базофильны Гранулы размером 100-200 нм Экспрессируют ген пропиомеланокортин—общего пептидного предшественника нескольких гормонов	Звездчатые клеточные элементы с неясными неэндокринными функциями Продуцируют факторы роста, эритропоэтин и т.д.

Выводы:

При изучении морфологического строения гипоталамо-гипофизарной системы на разных этапах онтогенеза выявлен ряд особенностей, определяющих функциональное состояние этой системы.