

МИНИСТЕРСТВО ЗДРАВООХРАНЕНИЯ РЕСПУБЛИКИ БЕЛАРУСЬ

УЧРЕЖДЕНИЕ ОБРАЗОВАНИЯ

«БЕЛОРУССКИЙ ГОСУДАРСТВЕННЫЙ МЕДИЦИНСКИЙ  
УНИВЕРСИТЕТ»

КАФЕДРА ДЕТСКОЙ ХИРУРГИИ

## **Лечение экстрофии мочевого пузыря у детей**

Учебно – методическое пособие

Минск 2005

Автор зав. каф. детской хирургии, канд. мед. наук, доц. В.И. Аверин

Рецензенты: зав. каф. детской анестезиологии и реаниматологии Белорусской медицинской академии последипломного образования, д-р мед. наук, проф. В.В. Курек; зав. каф. урологии, анестезиологии и реаниматологии Белорусского государственного медицинского университета, д-р мед. наук проф. А.В. Строчкий.

Утверждено Научно – методическим советом университета в качестве учебно – методического пособия

Представлены современные сведения по анатомии и патофизиологии экстрофии мочевого пузыря. Дано описание предтранспортиной подготовки и транспортировки новорожденных в хирургический стационар. Определены четкие показания и противопоказания к различным методам хирургического вмешательства, описана техника операций, указан оптимальный возраст ребенка для коррекции порока. Приводится схема рациональной предоперационной подготовки, особенности послеоперационного ведения и диспансерного наблюдения детей врачами поликлиник.

Предназначено для студентов старших курсов медицинских вузов, врачей – стажеров, педиатров, урологов и детских хирургов.

## В В Е Д Е Н И Е

История изучения экстрофии мочевого пузыря (ЭМП) насчитывает не одно тысячелетие. Первым описанием болезни считают Ассирийские таблички, хранящиеся в Британском музее в Лондоне, возраст которых около 4000 лет.

В отечественной и зарубежной литературе раньше данный порок развития называли "эктопией мочевого пузыря" или "врожденной расщелиной мочевого пузыря". И только к концу 60 годов 20 столетия прочно закрепился термин "экстрофия мочевого пузыря" в русской или "bladder exstrophy" в англоязычной литературе.

ЭМП - одно из самых тяжелых страданий человека. Постоянное недержание мочи приносит большие страдания больным и их родителям, требует тщательного ухода за детьми. Открытая слизистая мочевого пузыря (МП), мацерированный кожный покров, вследствие постоянного истечения мочи, являются источником постоянных болевых ощущений. Запах мочи и мокрая одежда, особенно когда не было памперсов, не позволяют вести больным нормальный образ жизни, что иногда служит причиной самоубийства.

ЭМП - редкий порок развития, по данным разных авторов, встречается 1 раз на 30 - 50 тыс. новорожденных, у мальчиков в 2 - 6 раз чаще, чем у девочек. По данным мировой анкеты, проведенной итальянскими урологами в 1958 году, на 1175 случаев экстрофии мочевого пузыря оказалось 752 пациента мужского и 392 женского пола.

ЭМП не носит наследственного или семейного характера. Риск рождения детей сиблингов оценивается, как 1:300, а от детей с экстрофией 1:70.

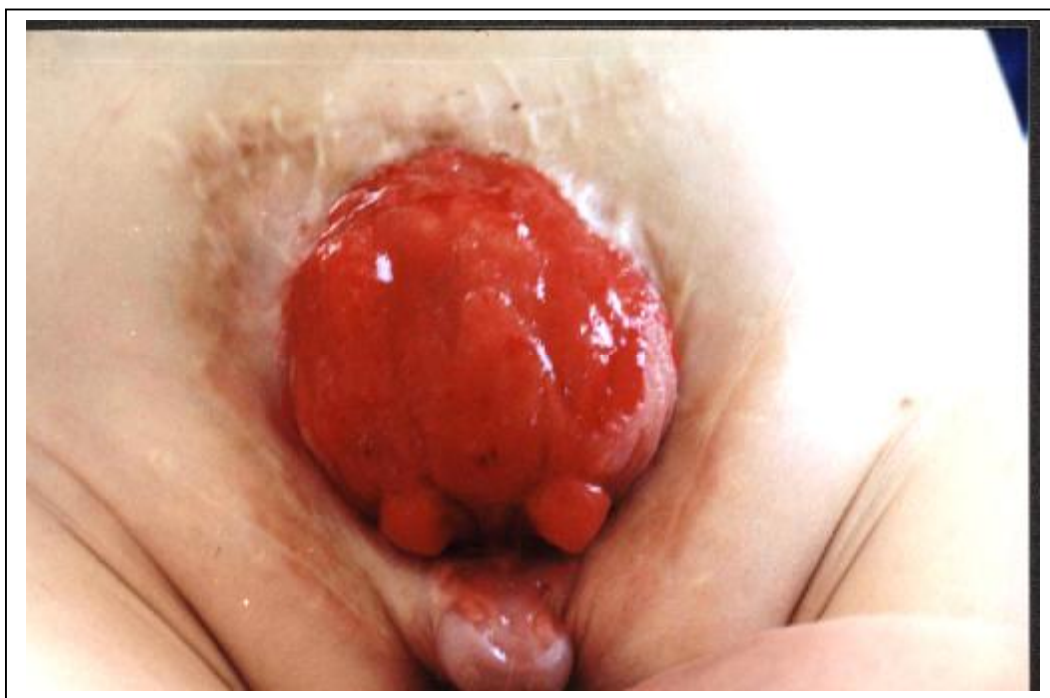Без хирургического лечения половина детей с ЭМП не доживают до 10 летнего возраста, а 75% погибают к 15 годам. Основная причина смерти этих больных - восходящая инфекция мочевыводящих путей, которая приводит к развитию хронического пиелонефрита и почечной недостаточности. В литературе встречаются описания единичных случаев, когда не оперированные больные живут 50 лет и более, однако у них нередко (1,1 - 4%) развиваются злокачественные опухоли экстрофированного МП.

Отдел детской урологии институтской клиники Johns Hopkins в Балтиморе, который очень серьезно и успешно занимается проблемой ЭМП, проводит ежегодные семинары с больными и их родителями, куда съезжаются пациенты не только из США, но и с других континентов. На этих встречах пациентов информируют о новых достижениях в лечении этого порока, помогают социальной адаптации, оказывают психологическую и медицинскую помощь.

## АНАТОМИЯ И ПАТОФИЗИОЛОГИЯ ЭКСТРОФИИ МОЧЕВОГО ПУЗЫРЯ

ЭМП - это наиболее тяжелый порок развития нижних мочевыводящих путей, при котором отсутствует передняя стенка МП и передняя брюшная стенка в его проекции. Классическая ЭМП сопровождается эписпадией, диастазом лонного сочленения, гипоплазией или отсутствием предстательной железы и семенных пузырьков, а в тяжелых случаях, расщеплением и диастазом кавернозных тел полового члена и мошонки. Слизистая МП выпячивается через дефект передней брюшной стенки. В нижних отделах площадки открытого МП находятся устья мочеточников, через которые постоянно вытекает моча. Пролабирующая слизистая ярко-красного цвета, часто покрыта псевдопапилломатозными разрастаниями, легко травмируется и кровоточит. Раздражению пузыря способствует соприкосновение его слизистой с салфетками, памперсами или одеждой. Размеры экстрофированной площадки колеблются от 3 до 10 см в диаметре (рис 1).

Рис. 1. Мальчик Ш. 9 лет. Классическая ЭМП



Экстрофированный пузырь имеет нормальное кровоснабжение и нормальный нейромышечный аппарат, а потому, как только произведена пластика МП, он способен иметь полноценную функцию детрузора. Аномалии почек редки и незначительны: иногда развивается гидронефроз, если пузырь в течение длительного времени остается

незакрытым – однако эта проблема, как правило, не возникает в грудном возрасте до пластики пузыря.

Со стороны уретры отмечается тотальная эписпадия. Лишь у небольшого числа больных имеется неполная эписпадия. В редких случаях может быть удвоение уретры.

Мужские гениталии. Половой член у мальчиков с экстрофией выглядит коротким за счет расхождения лонных костей, которое препятствует соединению кавернозных тел по срединной линии, как это бывает в норме. В результате свободно выступающая часть полового члена уменьшается. Иногда может быть только одно кавернозное тело, либо два, но рудиментарных. Встречается и полное отсутствие полового члена. У больных с экстрофией в 10 раз чаще, чем у детей без этого порока, встречается крипторхизм.

Женские гениталии. У девочек при экстрофии на каждой стороне имеется гемиклитор т.е. клитор расщеплен на две части. Также может быть удвоение влагалища. Наружное его отверстие смещено кпереди, укорочено и растянуто в поперечном направлении, вход во влагалище узкий. Также может быть удвоение матки. Вышеперечисленные аномалии могут быть выражены в разной степени.

Кости таза и позвоночник. Почти все дети с экстрофией имеют ту или иную степень расхождения лона. Бедрa ротированы кнаружи, однако, каких либо проблем в плане тазобедренных суставов и походки обычно не возникает, особенно если реконструкция МП произведена в раннем возрасте.

Лишь в единичных работах отмечается, что у пациентов с экстрофией чаще, чем в общей популяции, встречаются вертебральные аномалии. Отмечается, что частота спинальной дизрафии достоверно более высокая при клоакальной экстрофии.

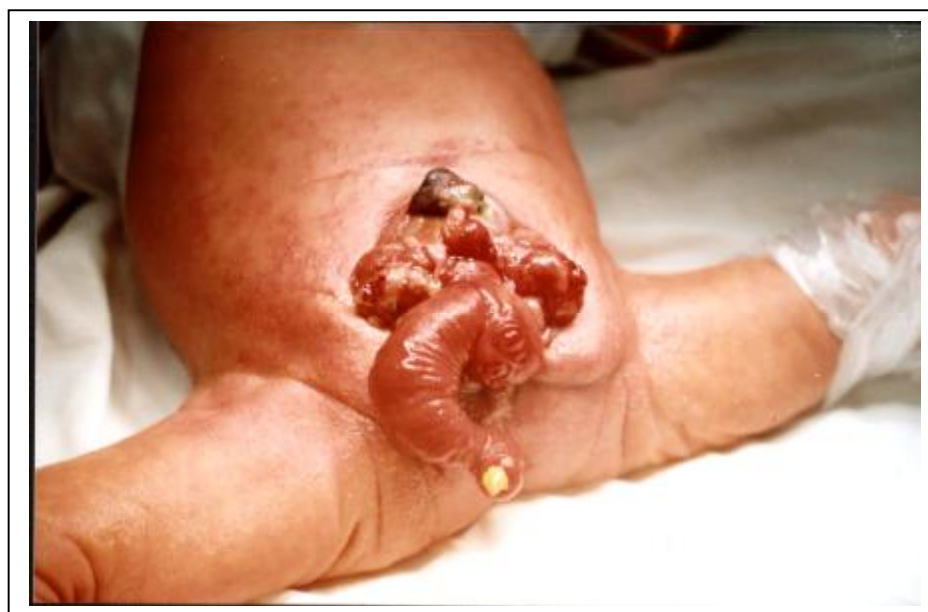Также у подавляющего большинства этих больных имеются нарушения функции, как расщепленных детрузора и сфинктера, так и уретровезикального соустья, анального жома и мышц тазового дна разной степени тяжести. Это зависит от того, насколько разошлись лонные кости. Ввиду отсутствия лонного сочленения и диастаза лобковых костей происходит веерообразное расхождение *m.m.bulbospongiosus*, *ischiocavernosus* и *sphincter uretrae*, при этом анальное отверстие смещено кпереди и имеет форму овала, ориентированного в поперечном направлении, т.к. *m.m. levator ani* и *transversus perinei profundus* не охватывают *anus*, а растягивают его (рис. 7). Это является основной причиной недостаточности анального сфинктера, проявляющейся выпадением прямой кишки, а также недержанием мочи и жидкого кала при пересадке мочеточников в кишку, что имело место у всех наших пациентов.

Вышеперечисленные аномалии могут быть выражены в разной степени. Вообще, в западной литературе, ЭМП чаще всего описывается в едином комплексе с эписпадией, хотя имеются сообщения об изолированном поражении стенки МП, когда его шейка и уретра сформированы. Такое состояние называют неполной экстрофией или передним пузырным свищем.

У этих детей встречаются и сопутствующие врожденные аномалии. Наиболее часто это паховые грыжи, по данным разных авторов от 40 до 73,3% и крипторхизм у 20% пациентов.

Наиболее тяжелой и редкой формой порока является экстрофия клоаки, когда расщелина распространяется не только на урогинетальную область, но и на терминальный отдел кишечной трубки (рис. 2). Встречается экстрофия клоаки 1:200.000 – 1:400.000 новорожденных, в соотношении мальчиков к девочкам - 2:1. В США за год примерно из 100 детей, родившихся с ЭМП, появляются на свет 15 новорожденных с экстрофией клоаки.

Рис. 2. Девочка К. 1 сутки. Экстрофия клоаки.



Своеобразно и микроскопическое строение стенки МП при экстрофии. Гистологические исследования показали неоднородность эпителия выстилающего стенку пузыря: от многослойного плоского до цилиндрического, с большим количеством трубчатых желез и бокаловидными клетками. В стенке МП всегда отмечаются признаки хронического воспаления с вторичным фиброзом и полипозным перерождением

слизистой оболочки с образованием железистых кист и элементов метаплазии. Способность трубчатых желез вырабатывать слизь и наличие склеротической ткани в мышечном слое нередко обрекают на неудачу реконструктивно-пластические операции.

При электронной микроскопии слизистой т.н. "здорового" экстрофированного МП обнаружены элементы, похожие на раковые клетки. Опухоли аномального МП, в основном, железистого строения. Развитие аденокарциномы свидетельствует в пользу возникновения рака из дистопированных эмбриональных остатков клоаки, как проявление нарушений эмбриогенеза всей мочеполовой системы.

## Д И А Г Н О С Т И К А

Широкое внедрение ультразвуковой томографии в практическое здравоохранение позволило проводить антенатальную диагностику многих пороков развития, в том числе ЭМП и экстрофии клоаки, примерно с 16 – 17-ой недели беременности, когда в норме полость МП начинает заполняться мочой. Отсутствие при ультразвуковом исследовании (УЗИ) нормального МП в сочетании с наличием образования в области передней брюшной стенки и с низким расположением пупка подтверждает наличие экстрофии. В некоторых странах диагноз ЭМП, установленный внутриутробно, является показанием к прерыванию беременности

В то же время не всегда удается ранняя пренатальная диагностика порока. Описаны случаи, когда беременным выполняли УЗИ начиная с 17 недель, но ЭМП была обнаружена только в 30 недель гестации. Мы также имеем такие наблюдения, когда беременным выполняли УЗИ в 17, 23, 30, 32, 34, 36, 38 недель гестации, но ЭМП была диагностирована только при рождении.

Исходя из собственных наблюдений в Республике Беларусь и единичных литературных данных, можно сделать вывод, что внутриутробная диагностика экстрофии не скоро войдет в повседневную врачебную практику.

Если антенатальная диагностика не проводилась, то клиническая картина ЭМП настолько характерна, что диагноз обычно ставится сразу при рождении непосредственно в родильном зале.

## Л Е Ч Е Н И Е

Задача врачей, занимающихся лечением ЭМП - решить, возможно ли обеспечить этому ребенку, здоровому во всех других отношениях, активную продуктивную жизнь, или он будет обречен на уединение, дискомфорт и безысходность.

Лечение ЭМП только хирургическое. Цель хирургического лечения ЭМП - это создание резервуара для мочи достаточной емкости, который не являлся бы препятствием к оттоку из верхних мочевыводящих путей, но который можно было бы произвольно опорожнять, при этом в промежутках между мочеиспусканиями мочевого резервуар обеспечивал бы герметичность и адаптацию к увеличивающемуся объему жидкости.

По мнению большинства авторов, оно должно решать следующие задачи:

1. Создание соответствующего резервуара, собирающего мочу и опорожняемого по желанию больного.
2. Предупреждение инфекции мочевыводящих путей.
3. Исключение травматизации открытой слизистой МП.
4. Формирование лонного сочленения с «замыканием» тазового кольца.
5. Формирование наружных половых органов. Создание уретры у мальчиков, куда должны открываться протоки семенных пузырьков и пластика полового члена, приемлемого как в косметическом, так и в сексуальном отношении.

Эти положения не потеряли актуальность до настоящего времени. Несмотря на значительные успехи медицины вообще и детской хирургии в частности, данная проблема остается одной из наиболее сложных.

Среди большого числа оперативных вмешательств можно выделить три группы:

1. Реконструктивно-пластические операции, направленные на пластику МП и брюшной стенки за счет местных тканей или использование различных пластических материалов.
2. Пересадка мочеточников в сигмовидную кишку с созданием антирефлюксного механизма.
3. Создание изолированного (артифициального) МП.

В разное время приверженцы тех или иных вмешательств пропагандировали различные способы и сроки оперативного лечения врожденного порока, основываясь на их эффективности, доступности и переносимости. До начала широкого применения антибиотиков и развития детской анестезиологии большинство хирургов предлагало оперировать детей только старше 5 лет, считая, что с возрастом снижается послеоперационная летальность и облегчается техника вмешательства. Другие рекомендовали оперативное лечение откладывать до 3-4 летнего возраста.

Однако наиболее привлекательным для хирургов был и остается реконструктивно-пластический способ создания МП, сфинктера и уретры из местных тканей в виду его несомненной физиологичности. В последние 30 лет широко стала применяться этапная



реконструкция. Если осуществлять этапное лечение, то почти все пациенты являются кандидатами на пластику МП собственными тканями и лишь в единичных случаях приходится идти на отведение мочи. Поэтому тенденция более ранних операций с годами завоевывала все большее число сторонников и сейчас считается общепризнанной.

Среди факторов, определяющих успех ранней операции, выделяют такие как:

1. Отсутствие инфицирования верхних мочевыводящих путей и воспаления слизистой МП.
2. Пузырный эпителий не перерожден.
3. Сближение лонных костей у новорожденных первых 2 суток может быть достигнуто без остеотомии.
4. Операция, произведенная в первые часы и дни жизни, предохраняет от восходящей инфекции; а нормализация анатомических соотношений ведет к гармоничному развитию ребенка.

Кроме того, с возрастом наступает уменьшение экстрорированной площадки МП за счет сморщивания, что затрудняет или делает невозможным создание полости достаточного объема.

Предоперационное обследование больных имеет большое значение. Цель обследования - выяснить состояние и функцию почек, наличие инфекции и сочетанных пороков развития верхних мочевыводящих путей. Для этого помимо общих анализов определяют кислотно-основное состояние, проводят биохимическое исследование крови, ультразвуковую томографию органов брюшной полости и забрюшинного пространства, экскреторную урографию. Рентгенологическим методам исследования придается особенное значение, как в до - так и в послеоперационном периоде.

Рентгенодиагностика проводилась всем нашим пациентам. Обследование начинают с обзорной рентгенографии брюшной полости и таза в прямой проекции и горизонтальном положении ребенка. При этом выявляют врожденные пороки развития позвоночника (расщепление дужек позвонков, дисплазию крестца, отсутствие копчика и т.д.), дисплазию тазобедренных суставов. Но главное, на что обращают внимание – это переднее полукольцо таза, состояние лобковых и седалищных костей, величину их диастаза.

Перед пересадкой мочеточников в кишку рекомендуют ирригографию и колоноскопию, чтобы иметь представление о топографии сигмовидной кишки и состоянии ее слизистой. Рентгенорадиологическое обследование почек все считают необходимым для правильной оценки результатов оперативного лечения.

В зависимости от степени ЭМП и сопутствующих пороков мы выделяем 3 группы пациентов:

I группа. Дети, которым на первом этапе производится первичная пластика МП. После этого им выполняется второй этап - реконструкция шейки МП, когда он достигнет объема 60-70 мл. Обычно это происходит к 5-6 годам.

II группа. Больные, которым производится реимплантация мочеточников в искусственный МП, созданный по методике Н.Б. Ситковского в нашей модификации.

III группа. Пациенты, которые после пластики МП собственными тканями нуждаются в дополнительных операциях - цистопластике и аппендикоцистостомии.

### **Пластика мочевого пузыря собственными тканями**

Этапное лечение начинают с пластики МП в первые 24-48 часов после рождения, т. е. в этот период можно свести кости таза без остеотомии. При операциях проводимых в более поздние сроки, нужно выполнять двухстороннюю надвертлужную остеотомию или остеотомию верхних ветвей лобковых костей. После формирования МП отмечается период недержания мочи, в течение которого пузырь постепенно увеличивается, т. е. ЭМП переводится в тотальную эписпадию. Хирургическая коррекция эписпадии у мальчиков в настоящее время осуществляется в этом периоде недержания – обычно в возрасте 2-3 лет. В 5-6 лет, когда объем МП достигает 60 мл и более, производят пластику его шейки. Перед операцией оценивается объем МП и возможность ребенка осознавать необходимость удержания мочи.

#### Первичная пластика мочевого пузыря

Цели:

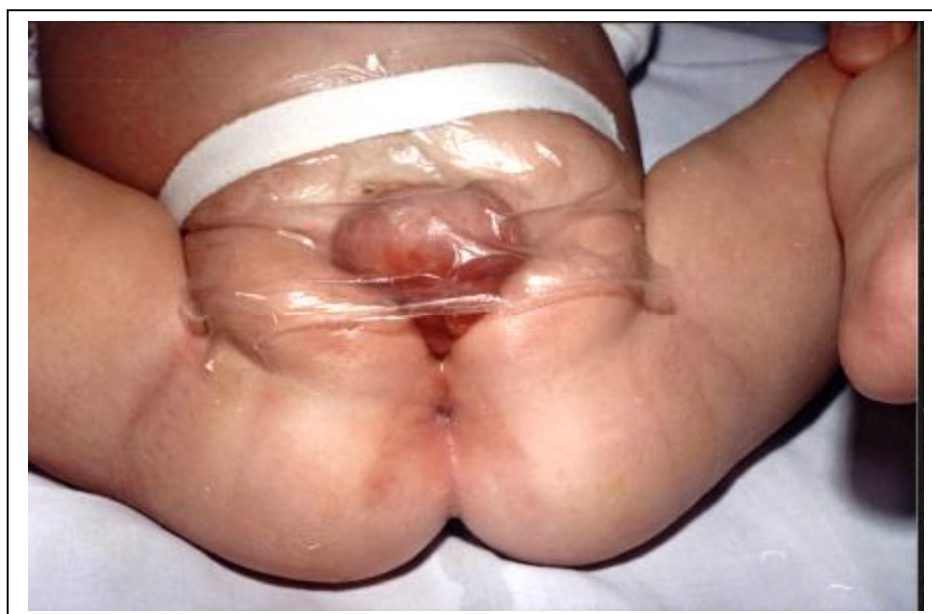1. Пластика МП и смещение его в полость малого таза.
2. Остеотомия костей таза с формированием лонного сочленения и «замыканием» тазового кольца.
3. Обеспечение свободного выделения мочи через уретру.
4. При необходимости первичное удлинение полового члена.

Несмотря на то, что мочеточники открываются непосредственно в окружающую среду и имеются все условия для инфицирования почек, до операции мы не наблюдали обострений пиелонефрита у детей с ЭМП в течение первых шести месяцев жизни.

#### Предоперационная подготовка детей с ЭМП.

Главной проблемой предоперационной подготовки является профилактика воспаления слизистой МП. Развитию воспаления и кровоточивости во многом способствует раздражение салфетками, даже если они пропитаны антисептическим раствором или бактерицидной мазью. Наилучшим способом предотвращения воспаления стенки МП, по нашему мнению, является исключение контакта слизистой оболочки открытого органа с бельем (салфетками, пеленками, подгузниками и памперсами) с помощью стерильной (прокипяченной) целлофановой пленки накрывающей экстрорфируемый МП. При этом слизистую оболочку необходимо обрабатывать теплым (37°C) физиологическим раствором из шприца каждые 3-4 часа. Мы рекомендуем делать это сразу же после рождения ребенка (рис 3). Ввиду пониженной свертываемости крови, в роддоме им нужно ввести внутримышечно викасол 1% - 0,3 и антибиотик (цефалоспорин III поколения).

Рис. 3. Девочка Р. 6 мес. Классическая ЭМП.



Дети, кроме новорожденных, нередко поступают в клинику с мацерированной кожей вокруг МП и в области промежности, анемией, респираторными заболеваниями. Предоперационная подготовка включала мероприятия, направленные на ликвидацию этих осложнений. Гигиенические ванны, облучение кожи ультрафиолетовыми лучами, обработка пастой Лассара, назначение антибиотиков и уросептиков позволяли подготовить детей к операции в удовлетворительном состоянии.

С целью проведения предоперационной подготовки новорожденные из роддома сразу же поступали в отделение интенсивной терапии Детского хирургического центра

(ДХЦ). Их помещали в кувез, где поддерживались оптимальная температура, влажность и напряжение кислорода. Чтобы снизить риск раневой инфекции и остеомиелита продолжали антибактериальную терапию, начатую в роддоме (цефалоспорины III поколения). Перед операцией выполняли общий и биохимический анализы крови, определяли кислотно-основное состояние. Для исключения пороков развития верхних мочевых путей делали ультразвуковую томографию органов брюшной полости, забрюшинного пространства и обзорную рентгенографию брюшной полости и костей таза. Обследование занимало меньше суток, после чего ребенка брали на реконструктивно-пластическую операцию.

Перед операцией хотя бы один из родителей должен обязательно увидеть ребенка, чтобы оценить всю серьезность порока и последующих хирургических вмешательств.

Методика операции. Положение больного на спине с приподнятым тазом и слегка разведенными нижними конечностями. После обработки операционного поля производят разрез на границе слизистой оболочки экстрозированного мочевого пузыря и кожи передней брюшной стенки. Разрез продолжают на проксимальный отдел передней поверхности полового члена по границе расщепленной уретры и кожи с обеих сторон. Затем остро и тупо мобилизуют края открытого МП. В области его шейки выделяют переднюю порцию поперечнополосатых мышц наружного сфинктера мочеиспускательного канала, которые располагаются горизонтально во фронтальной плоскости, соединяясь медиальными концами позади начального отдела уретры, а латеральные концы прикрепляются к внутренней поверхности лобковых и седалищных костей (рис. 4). Мышцы пересекают в поперечном направлении у места прикрепления к кости с обеих сторон, приготавливая их к формированию наружного сфинктера уретры.

Мочеточники и МП дренируют соответствующих размеров катетерами, которые выводят на переднюю брюшную стенку через отдельные проколы в стенке МП. Последнюю сшивают нитью PDS 5/0 двухрядными швами.

После этого формируют наружный сфинктер уретры из поперечнополосатых мышц отсеченных от лона, путем сшивания их латеральных концов по средней линии кпереди от МП (рис. 5). Шейку МП и заднюю уретру формируют на катетере Nelaton Ch 10, и удаляют его.

После чего у пациентов старше 2 суток выполняют двустороннюю остеотомию верхних ветвей лонных костей по Frey-Cohen

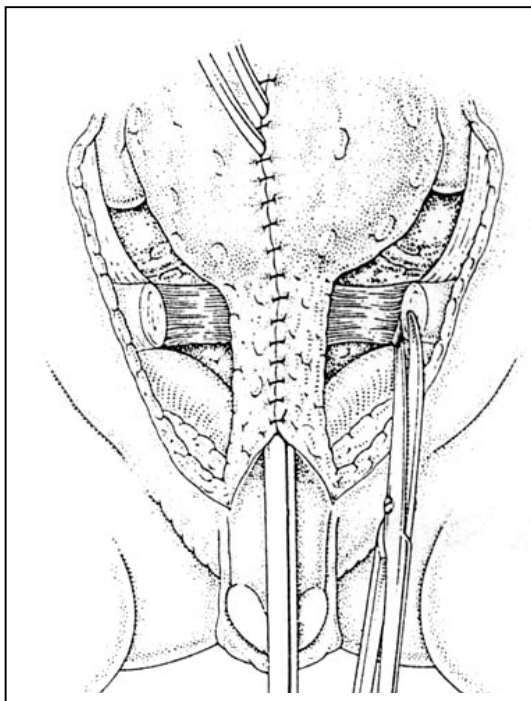


Рис. 4. Мобилизация и отсечение сухожильно-мышечных пучков от лобковых костей.

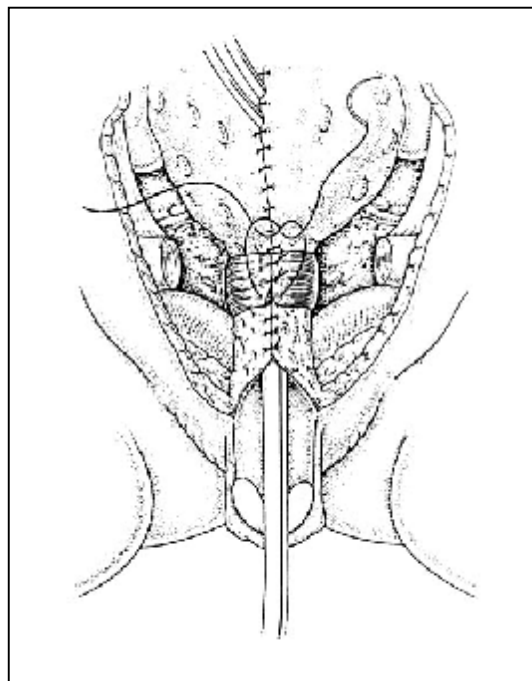


Рис. 5. Формирование наружного сфинктера уретры.

#### ОСТЕОТОМИЯ ПО FREY KONEN

По прямым мышцам живота легко находят место прикрепления их к лобковым костям. В этом месте по латеральной стороне рассекают влагалище прямой мышцы живота. После чего идентифицируют место прикрепления *m. gracilis*, аддукторов и *m. rectoralis*. Последнюю частично освобождают от места прикрепления. После чего для защиты запирающего нерва в запирающее отверстие помещают подъемник.

Остеотомию верхних ветвей лобковых костей выполняют ножницами медиальнее от места прикрепления паховой связки. Медиальные фрагменты лобковых костей сводят к середине до плотного контакта. Таким образом легко устраняется диастаз в 3-4 см, так как еще хрящевое седалищно – лобковое соединение функционирует как сустав (рис. 6).

После этого легко ушиваются прямые мышцы живота и апоневроз передней брюшной стенки. При ушивании кожи детям формируют пупок.

При «замыкании» тазового кольца урогинетальная диафрагма принимает нормальную треугольную форму (рис. 8), что увеличивает впоследствии шансы больного на удержание мочи.

Все пациенты в послеоперационном периоде должны находиться с иммобилизованными нижними конечностями путем тугого пеленания в положении

«русалки». Между коленными суставами и лодыжками делают прокладки из ваты. Повязку нужно снимать 4 раза в сутки и проводить массаж нижних конечностей с последующим ее наложением. Сроки иммобилизации и такой уход за нижними конечностями поддерживают в течение 3-4 недель.

Рис. 6. Схема остеотомии по Frey-Cohen.

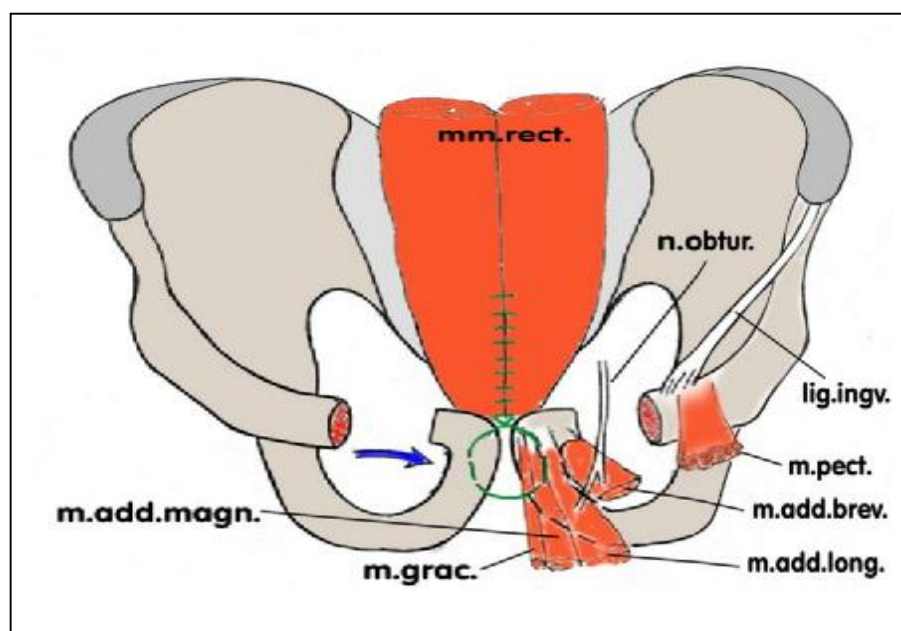
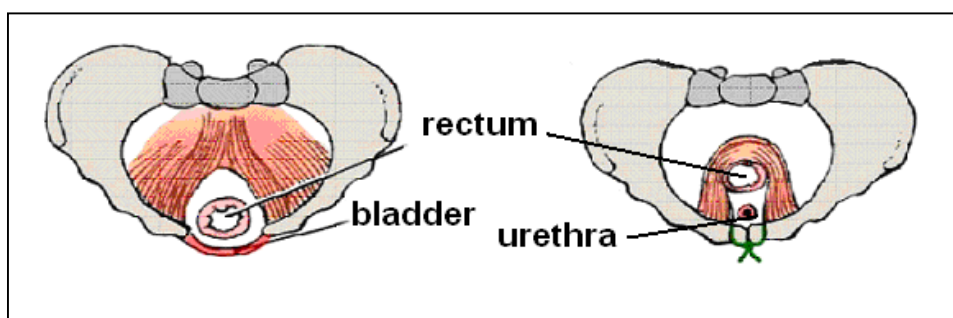


Рис. 7. Расположение мышц уrogenитальной диафрагмы до остеотомии.

Рис. 8. Расположение мышц уrogenитальной диафрагмы после остеотомии.



Одним из наиболее важных факторов приводящих к успеху в закрытии ЭМП - это хорошее дренирование почек и созданного МП. Для этого в первые несколько дней, с целью профилактики образования кристаллов солей в дренажах, необходимо проводить инфузионную терапию из расчета 1,5 – 2 объема жидкости потребления на фоне диуретиков.

В уретру не ставят никаких стентов или катетеров для избежания воспаления, некроза, мацерации краев раны или инкрустации их мочевыми солями.

Мочеточниковые катетеры должны стоять 2 недели, что обеспечивает хорошее заживление раневой поверхности. Катетер из МП удаляют через 4 недели и только после того как убеждаются в свободном пассаже мочи через уретру.

Разнообразные методики пластики МП местными тканями во многих случаях, помимо косметического эффекта, позволяют добиться и нормальной емкости МП.

Однако имеется и ряд противопоказаний к первичной пластике МП

1. Крайняя незрелость новорожденного.
2. Экстрофированная площадка МП менее 5см в диаметре.
3. Тяжелые сопутствующие врожденные пороки развития, которые корригируются в первую очередь.
4. Пациенты с рецидивом ЭМП после первичной пластики МП.
5. Дети, впервые поступающие в хирургический стационар в возрасте старше 1 года.

#### СОЗДАНИЕ ИСКУССТВЕННОГО (АРТИФИЦИАЛЬНОГО) МОЧЕВОГО ПУЗЫРЯ ИЗ ПРЯМОЙ И СИГМОВИДНОЙ КИШКИ

При невозможности использовать МП в качестве резервуара при ЭМП мы вначале применяли кишечное отведение мочи по методике Дюамеля-Баирова (7 детей). Однако изучение отдаленных результатов показало, что отсутствие фиксации межрезервуарной перегородки приводит к смещению ее вверх и вследствие этого всегда имеется смешивание мочи и кала по типу клоаки. С целью устранения этого недостатка сейчас мы используем операцию Н.Б.Ситковского с некоторыми изменениями, принятыми в клинике. Операция выполняется в 2 этапа.

Первый этап. Положение больного на спине. Нижняя поперечная лапаротомия, неходя на 1 см до экстрофированного МП. Производится мобилизация сигмовидной кишки, после чего формируется интраректальный тоннель путем отделения подслизистой основы передней полуокружности прямой кишки от ее мышечной оболочки на уровне переходной складки брюшины. Сигмовидная ободочная кишка пересекается в 15 см над переходной складкой брюшины и низводится на промежность интраректально (рис. 9, 10, 11). Передняя полуокружность низведенной сигмовидной ободочной кишки пришивается к коже передней полуокружности заднего прохода. Ее задняя полуокружность сшивается

с отделенной слизистой оболочкой прямой кишки, формируя тем самым межрезервуарную перегородку. В центре задней полуокружности заднего прохода производится разрез по кожно-слизистому переходу на протяжении 1/3 полуокружности, в который вшивается центральная часть сформированной межрезервуарной перегородки (рис. 12).

Схема операции Н.Б. Ситковского (объяснение в тексте).

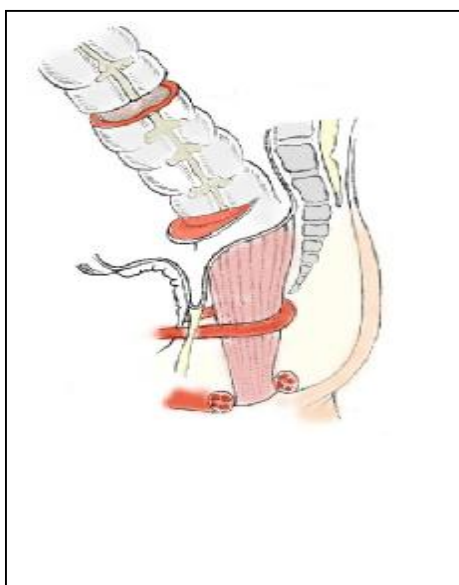


Рис. 9.

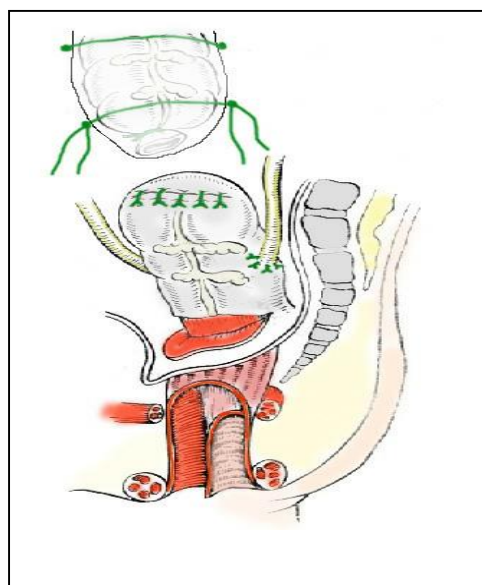


Рис. 10.

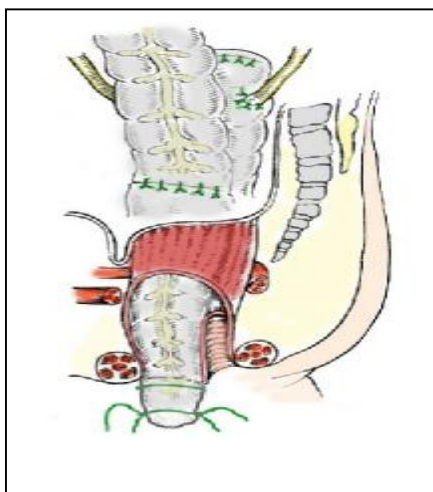


Рис. 11.

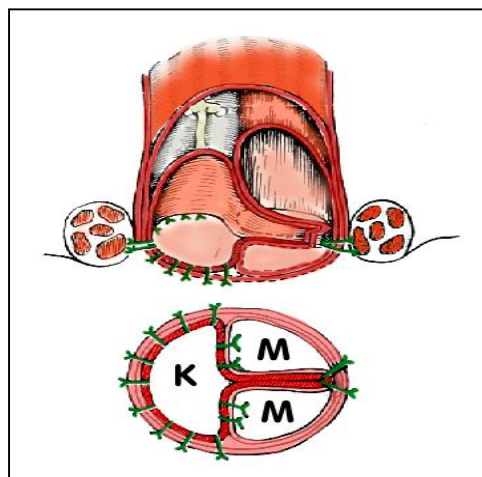


Рис.12. К - кал. М - моча.

Второй этап операции выполняется через 2-3 месяца. Удаляется экстрорированный МП. В верхней 1/3 сформированного из сигмы резервуара делается продольный разрез по средней линии длиной 4-5 см, что дает возможность беспрепятственной работы с



мочеточниками при пересадке их в кишку. Мочеточники отсекаются в предпузырном отделе, и производится отдельная имплантация их в кишечный резервуар по заднебоковым поверхностям в субмукозном антирефлюксном тоннеле, который формируется путем рассечения и препаровки серозной и мышечной оболочки сигмовидной кишки на протяжении 4-5 см. В нижнем углу раны вскрывается слизистая оболочка и мочеточник проводится в кишку. Следят за тем, чтобы мочеточники лежали без изгибов и натяжения. Дистальный конец его заворачивается на 180° слизистой оболочкой наружу и подшивается четырьмя швами к слизистой оболочке кишки. Таким образом, мочеточник инвагинируется в просвет кишки в виде дубликатуры. Стенка кишки над мочеточниками ушивается. После чего в мочеточники заводятся катетеры, которые выводятся наружу через анальное отверстие. Катетеры фиксируются к слизистой кишки кетгутом к ягодичам капроном. Кишка ушивается двухрядным швом. После ушивания брюшины выполняется двусторонняя надвертлужная остеотомия костей таза с пластикой лонного сочленения. После чего свободно сшиваются прямые мышцы живота и кожа с формированием кожного пупка.

Расположение дистальной части мочеточников в мышечном тоннеле, образованном в стенке кишки, обеспечивает тоническое сокращение гладкомышечных элементов сформированного соустья. А инвагинационное погружение мочеточника в просвет кишки способствует заживлению анастомоза первичным натяжением и препятствует его рубцовому сужению. В результате формируется мочеточниково-кишечное соустье с антирефлюксной защитой, то есть достигаются условия его функционирования близкие к физиологическим.

Таким образом, интравектальное низведение сигмовидной ободочной кишки обеспечивает сохранение нервно-мышечного аппарата прямой кишки. Низведенная кишка оказывается расположенной внутри лоннопрямокишечной петли, внутреннего и наружного сфинктеров заднего прохода, а фиксация межрезервуарной перегородки предотвращает ее смещение, что препятствует смешиванию мочи и кала. А это в свою очередь предупреждает инфицирование верхних мочевых путей.

Формирование искусственного мочевого пузыря из сигмовидной и прямой кишки обязательно следует сочетать с двусторонней надвертлужной остеотомией костей таза и пластикой лонного сочленения.

Противопоказанием к проведению данной реконструктивно-пластической операции является сочетание ЭМП и атрезии прямой кишки и анального отверстия.

Поэтому во второй половине 20-го столетия были разработаны в эксперименте и внедрены в практику операции увеличения емкости МП за счет изолированного сегмента кишки на сосудистой ножке.

## РЕКОНСТРУКТИВНО-ПЛАСТИЧЕСКИЕ ОПЕРАЦИИ ПРИ МАЛЫХ РАЗМЕРАХ ЭКСТРОФИРОВАННОГО МОЧЕВОГО ПУЗЫРЯ

Для увеличения объема МП чаще всего используется подвздошная и сигмовидная кишка, значительно реже — тощая кишка и желудок.

Опыт хирургического лечения детей с ЭМП показывает, что при диаметре экстротрофированной площадки менее 5 см, описанная выше операция создания МП из местных тканей обречена на неудачу. Поэтому, при малых размерах пузырной площадки выполняется реконструктивно-пластическая операция - увеличение объема МП за счет изолированного сегмента сигмовидной или подвздошной кишки.

Результаты илеоцистопластики или сигмоцистопластики в целом весьма сходны, различия малозначительны. Выбор в пользу того или иного способа определяется, скорее всего, предпочтением хирурга к работе с тонкой или толстой кишкой, хотя в отдельных случаях обстоятельства диктуют необходимость применения совершенно определенного отдела кишечной трубки. Так, например, при укороченной после предшествующих вмешательств тонкой кишке, тяжелом спаечном процессе в брюшной полости, прибегают к использованию для цистопластики сегмента желудка.

Основные принципы формирования кишечных резервуаров известны. Для формирования резервуара достаточной емкости с низким давлением, обеспечивающего удержание мочи и препятствующего развитию пузырно-мочеточникового рефлюкса, следует:

1. Производить детубуляризацию кишечной трубки и ее реконфигурацию.

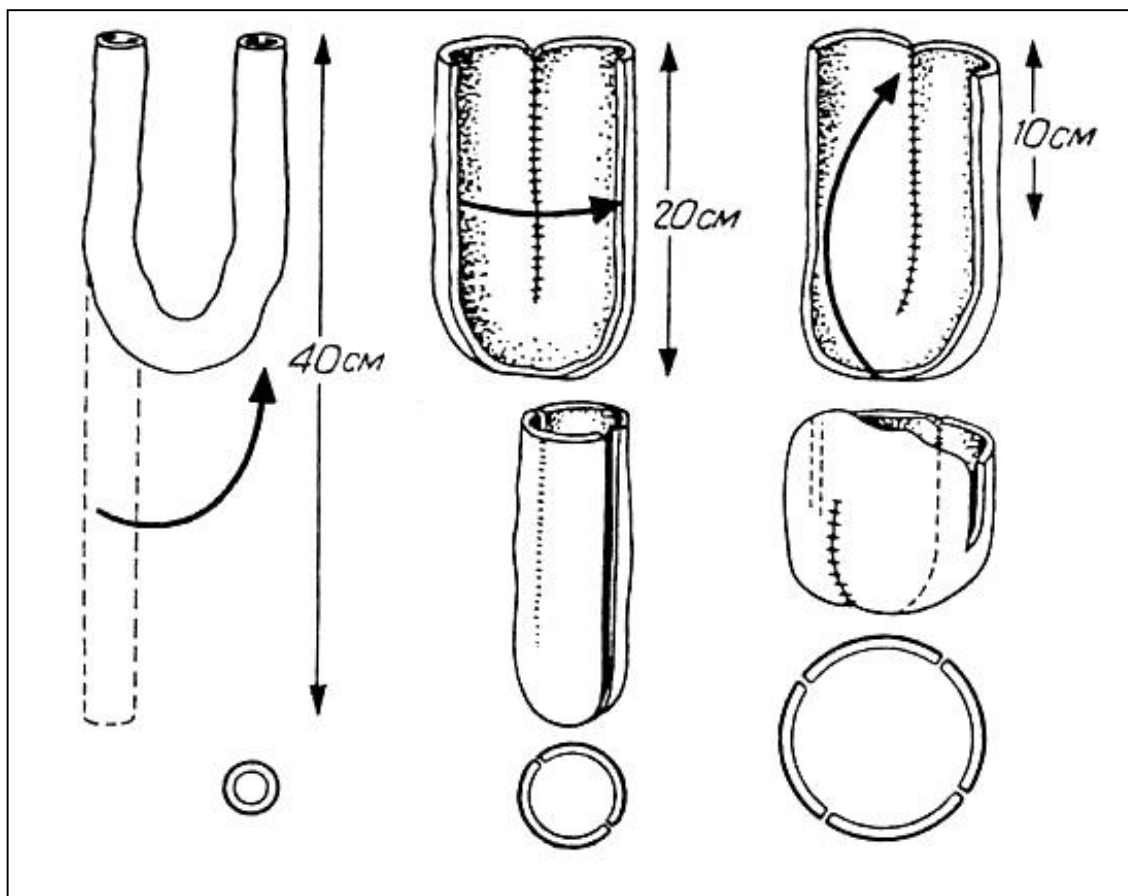
Детубуляризация кишечной трубки и ориентация различных ее участков во взаимно противоположных направлениях при формировании резервуара исключают внезапные мощные сокращения стенки кишки с произвольным изгнанием из него мочи (произвольное мочеиспускание), рефлюкс мочи из МП в верхние мочевые пути или даже спонтанный разрыв МП.

Реконфигурация рассеченной кишечной трубки приводит к увеличению объема мочевого пузыря в 2 и даже в 4 раза в зависимости от типа реконфигурации при одной и той же длине кишечного сегмента (рис. 13). Увеличение же радиуса резервуара согласно

закону Лапласа для сферических объектов приводит к уменьшению давления в его просвете при неизменном напряжении кишечной стенки. Исходя из этого, целесообразно придавать резервуару максимально сферическую форму (табл. 1).

Рис.13.

Соотношение длины сегмента подвздошной кишки и объема резервуара



R = 1 см

2 см

4 см

V= 125 мл

250 мл

500 мл

Таблица 1.

Зависимость давления в резервуаре от длины сегмента подвздошной кишки

Длина сегмента подвздошной кишки в см	Емкость резервуара в см <sup>3</sup>	Радиус сферического резервуара в см	Давление по закону Лапласа
20	360	4,5	0,22
40	720	5,5	0,18
50	900	6,0	0,165

2. Обеспечить длину сегмента кишки, необходимую для удержания мочи, — не менее 40—50 см. Большой резервуар накапливает больший объем мочи при том же

внутриполостном давлении, что и в меньшем резервуаре. Это позволяет увеличить интервал между мочеиспусканиями, особенно ночью, когда произвольный контроль за микцией утрачивается, что способствует удержанию мочи. При использовании кишечной петли длиной менее 40 см вероятность недержания мочи той или иной степени составляет 50—100%. При использовании кишечного сегмента длиной 20 см и менее инконтиненция развивается в 100% случаев.

Удержание мочи в просвете МП обеспечивается низким давлением в нем. Микция у больных, перенесших цистопластику сегментом кишки, осуществляется посредством увеличения внутрибрюшного давления (натуживанием, давлением на переднюю брюшную стенку руками) и одновременной релаксацией мышц тазового дна. Для большей эффективности мочеиспускания больным рекомендуют осуществлять его в положении сидя.

#### Техника операции.

Положение больного на спине. Нижней срединной лапаротомией вскрывается брюшная полость. На расстоянии 10 - 15 см от илеоцекального угла выделяется участок подвздошной кишки длиной от 40 до 50 см с сохранением брыжейки. Целостность пищеварительной трубки восстанавливается энтеро-энтероанастомозом конец в конец 2-х рядными узловыми швами. Мобилизованный участок кишки saniруется раствором фурацилина и рассекается по противобрыжечному краю на всем протяжении (т.е. детубуляризируется). После этого кишка складывается пополам, и одноименные края сшиваются между собой, во взаимно противоположно перистальтирующих направлениях образуя купол, который анастомозируется с МП (рис. 14, 15). В МП ставится постоянный катетер на 14 дней.

После ушивания дефекта в брыжейке кишки брюшная полость зашивается наглухо.

### РЕКОНСТРУКТИВНО-ПЛАСТИЧЕСКИЕ ОПЕРАЦИИ ПРИ СОЧЕТАНИИ ЭКСТРОФИИ МОЧЕВОГО ПУЗЫРЯ С АНОРЕКТАЛЬНЫМИ ПОРОКАМИ

При сопутствующих аноректальных пороках практически не удается добиться стойкого произвольного удержания мочи при пересадке мочеточников в искусственный МП. Поэтому используется последняя возможность на пути социальной реабилитации этих несчастных детей – это операция Митрофанова.

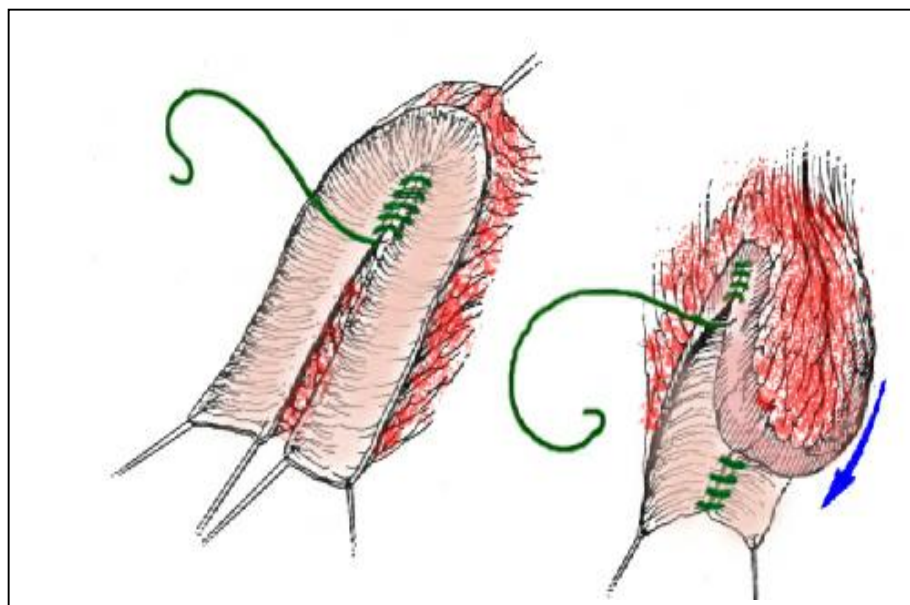


Рис. 14. Ушивание детубуляризованного участка подвздошной кишки

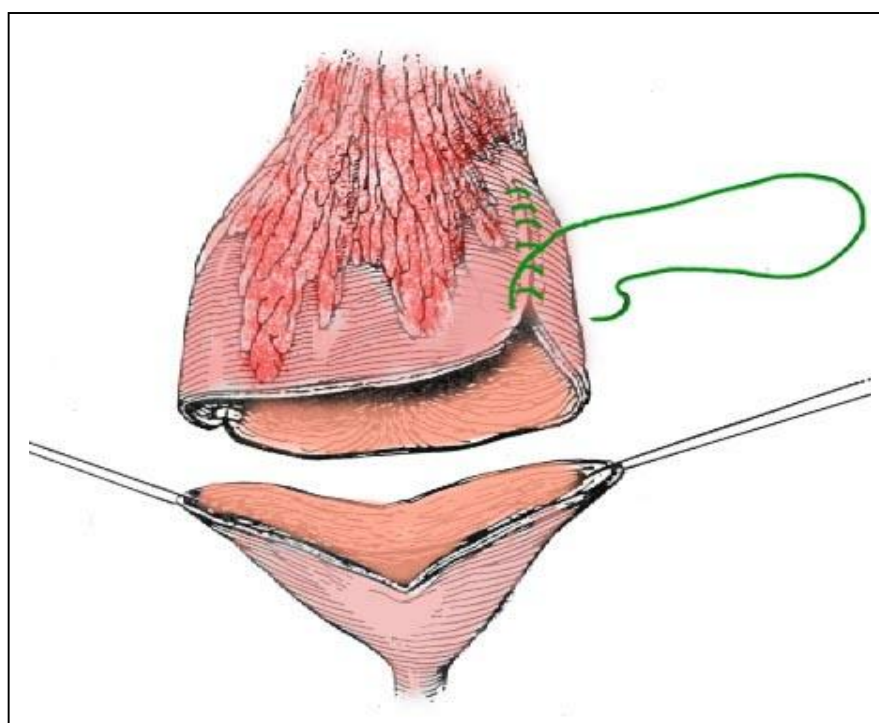


Рис. 15. Увеличение мочевого пузыря сегментом кишки

Техника операции.

Операцию начинают с нижней срединной лапаротомии, ревизии илеоцекального угла и червеобразного отростка. После чего мобилизуется МП до шейки, вскрывается его просвет и катетеризируются мочеточники. Шейка МП у девочек ушивается со стороны

промежности. Окаймляющим разрезом вокруг уретры последняя мобилизуется от влагалища (рис. 16), инвагинируется и мышечная оболочка уретры ушивается однорядными узловыми швами рассасывающейся нитью. После чего ушивается отверстие в преддверии влагалища (рис. 17). На рану накладывается давящая повязка для предупреждения образования гематомы.

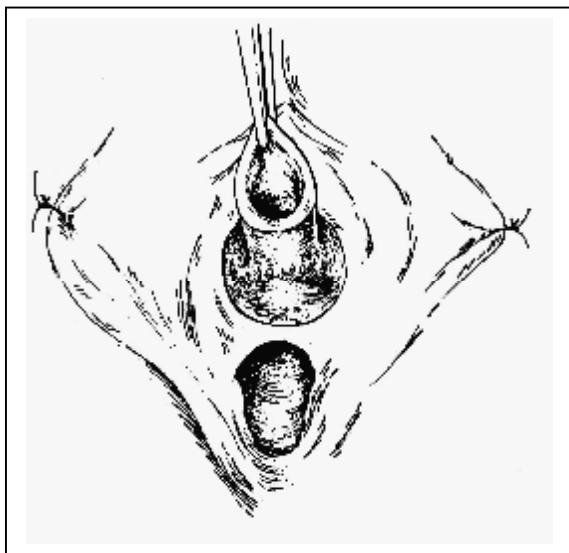


Рис.16. Выделение уретры.

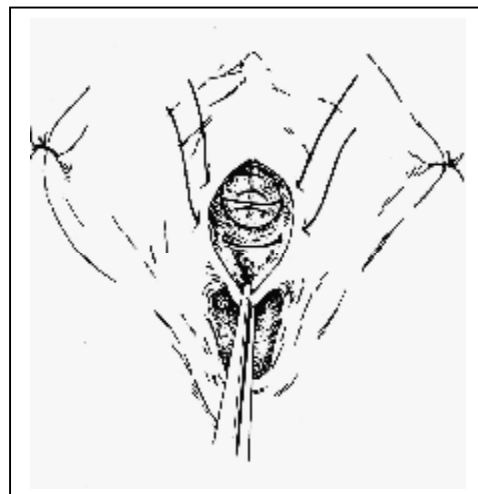

Рис. 17. Ушивание преддверия влагалища.

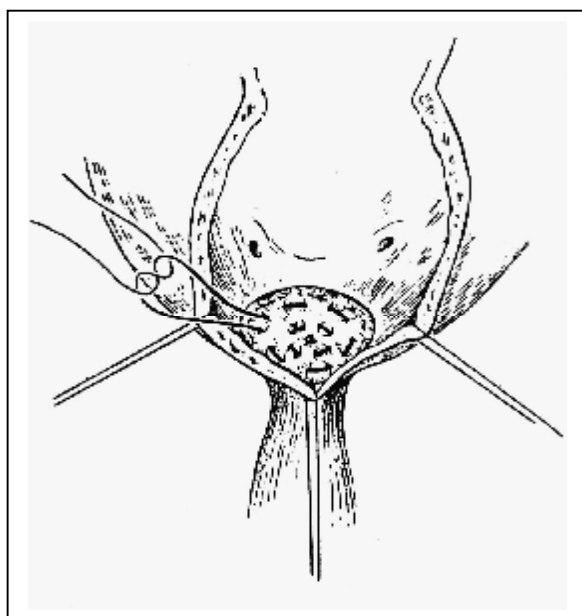


Рис.18. Ушивание шейки МП у мальчиков

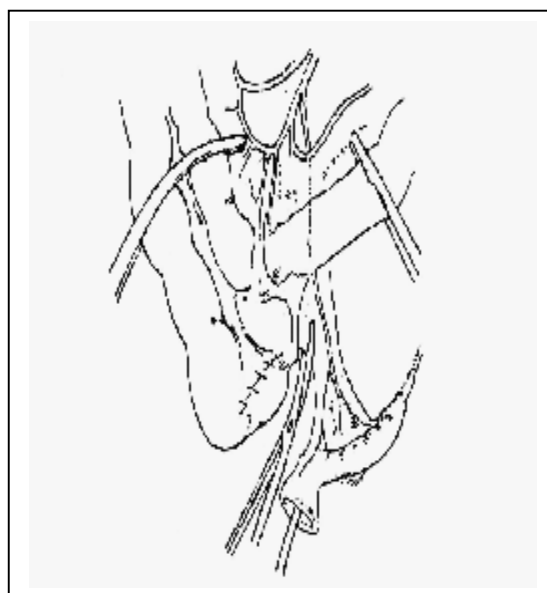


Рис.19. Мобилизация аппендикса

У мальчиков шейка МП ушивается изнутри. Для этого в области шейки иссекается слизистая МП и отверстие закрывается двумя кисетными швами до плотного соприкосновения мышечного слоя (рис. 18). Ушитая шейка проверяется на герметичность у девочек со стороны МП, у мальчиков со стороны уретры. После этого выполняется аппендэктомия с сохранением брыжейки отростка (рис. 19). Слепая кишка ушивается двухрядными узловыми швами. Серозные спайки, которые удерживают и искривляют аппендикс, должны быть аккуратно рассечены до полного его выпрямления. В некоторых случаях, в основном при ретроцекальном расположении отростка, в бессосудистой зоне брыжейки илеоцекального угла делается окно, через которое мобилизованный аппендикс подводится к пузырю. Благодаря этому кишечник лежит кзади от стомы.

Иногда при этой операции возникает проблема из-за короткого червеобразного отростка. При этом невозможно выполнить адекватную «управляемую цистостому». В таком случае нужно мобилизовать илеоцекальный угол и восходящую ободочную кишку, тем самым, исключив натяжение брыжейки. После окончательного выделения отростка верхушка его отсекается, просвет промывается раствором фурацилина с гентамицином. Проподимость проверяется катетером соответствующего диаметра. После этого в МП формируется антирефлюксный подслизистый тоннель изнутри наружу длиной 3-4 см на натянутом детрузоре. Через него в МП заводится и фиксируется четырьмя узловыми рассасывающими швами верхушка аппендикса (рис. 20). У мальчиков основание отростка, сохраняя прямолинейность, можно выводить внебрюшинно по средней линии в пупок (у детей с ЭМП с формированием последнего). При коротком червеобразном отростке у мальчиков, а у девочек всегда – отросток выводится забрюшинно справа над лоном, т. к. родоразрешение у них будет выполняться путем кесарева сечения (рис. 21).

При наложении анастомоза между основанием червеобразного отростка и брюшной стенкой выкраивали кожный V – образный лоскут размером 1x1 см с сохранением кровообращения в этой зоне. Отверстие должно быть достаточным для прохождения кончика мизинца. С помощью четырех держалок основание отростка проводится к коже. При этом нужно исключить перекрут и натяжение аппендикса. По противобрыжеечному краю отросток рассекается соответственно V – образному лоскуту на коже и ткани сшиваются узловыми рассасывающимися нитями 4-0 (рис.22).

Такая техника выполнения анастомоза является достаточно эффективной и исключает в последующем стенозирование выходного отверстия.

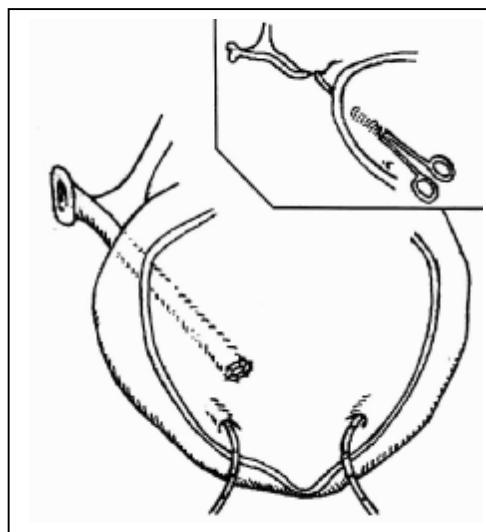


Рис. 20. Аппендикс проведен в МП.

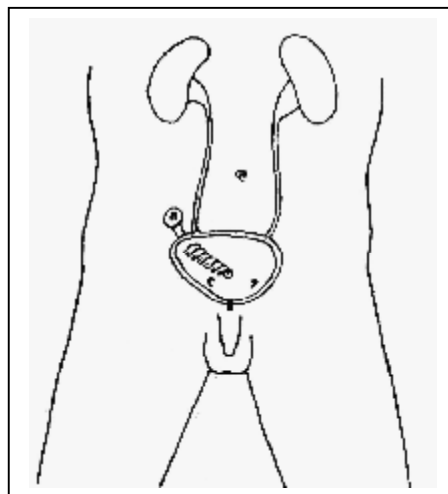


Рис. 21. Проекция аппендицистостомы на переднюю брюшную стенку

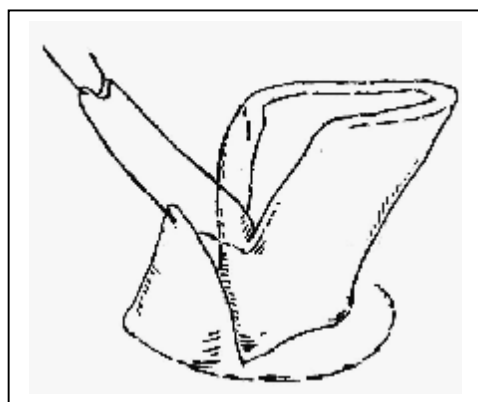


Рис.22. Подшивание аппендикса к коже

МП ушивается и фиксируется к передней брюшной стенке несколькими швами. Чтобы удостовериться, что аппендицистостома легко катетеризируется, а наполнение МП не вызывает ее перекрут необходимо наполнить пузырь и пройти еще раз катетером через отросток. После чего ушивается рана передней брюшной стенки. Паравезикальная клетчатка дренируется с активной аспирацией 2-3 суток.

Через червеобразный отросток в МП вводится катетер Nelaton № 10, который удаляется на 15-20 суток после операции, что обеспечивает хорошее заживление МП, сохраняет прямолинейное направление аппендикса и облегчает впоследствии катетеризацию МП (рис. 23, 24).



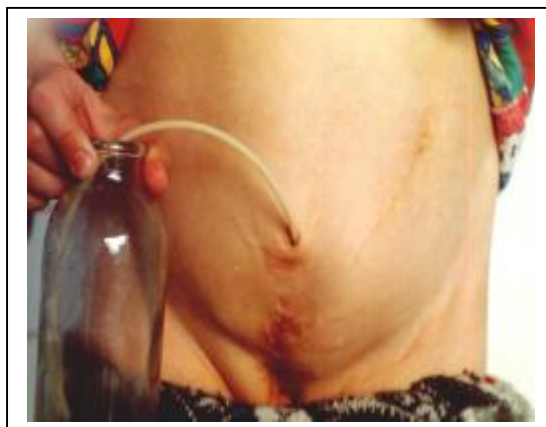
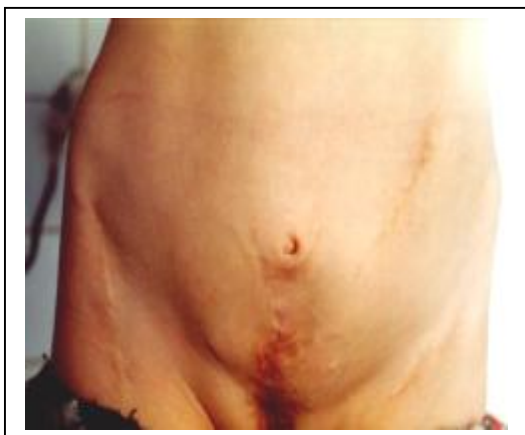
Рис. 23, 24. Девочка Л. Через 5 лет после операции Митрофанова.

Реконструктивно-пластические операции с цистопластикой и аппендицистостомой обязательно нужно сочетать с антирефлюксной защитой мочеточников по Cohen, так как ЭМП сопровождается врожденной недостаточностью замыкательной активности пузырно-мочеточниковых соустьев, что, в свою очередь, всегда ведет к пузырно-мочеточниковому рефлюксу.

ОПЕРАЦИЯ КОЭНА - это самый лучший способ антирефлюксной защиты мочеточников при ЭМП. Операцию делают на открытом МП. В прошлом применяли перекрестную реимплантацию. Однако наблюдения показывают, что путь мочеточников в тазу полегает таким образом, что они входят в пузырь практически краниально, то и реимплантируемые мочеточники ориентируют в этом же направлении.

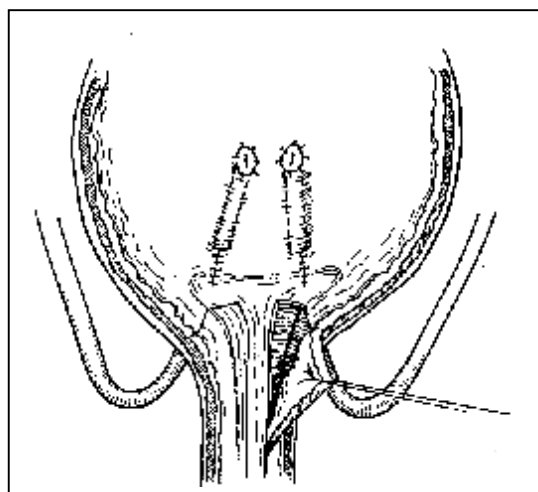
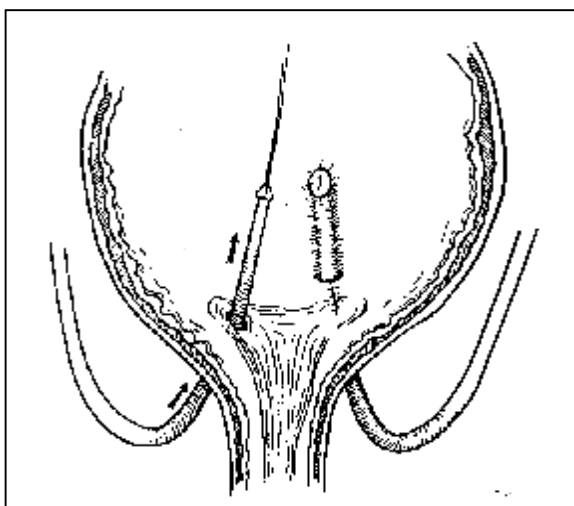


Рис. 25. Выделение мочеточников

Рис. 26. Перемещение устьев мочеточников

Вокруг обоих устьев производят окаймляющие разрезы. Затем, устья берут на держалки и, потягивая за них, тупым и частично острым путем мобилизуют терминальные

отделы мочеточников примерно на 3 см. (рис. 25). После чего формируются подслизистые туннели справа и слева, идущие в краниальном направлении, через которые проводят и реимплантируют мочеточники. Это позволяет более точно соблюсти пропорции мочепузырного треугольника и наиболее безопасно произвести реконструкцию шейки МП (рис. 26). Устья мочеточников подшивают узловыми викриловыми швами (5/0). Мочеточники интубируют тонкими полихлорвиниловыми трубками, которые выводят через проколы переднебоковых стенок МП и передней брюшной стенки в подвздошных областях). После этого проводят пластику МП и выполняют двустороннюю надвертлужную остеотомию костей таза.

### РЕКОНСТРУКТИВНЫЕ ОПЕРАЦИИ НА ТАЗОВЫХ КОСТЯХ.

Многолетний собственный опыт и данные литературы убедили нас в необходимости сведения лобковых костей с пластикой лонного сочленения при хирургическом лечении ЭМП. В клинике постоянно ведется поиск наиболее эффективных методов фиксации переднего полукольца таза у детей старшего возраста. В разные периоды нами были использованы три различных способа фиксации тазового кольца.

Методика двусторонней надвертлужной остеотомии костей таза.

Операцию проводят под эндотрахеальным наркозом с перидуральной анестезией. Положение ребенка на спине. Таз приподнят с помощью уложенной под крестец стерильной простыни. Подход к подвздошным костям и суть вмешательства на костях близки по характеру безымянной остеотомии по Salter. Вместе с тем, техника вмешательства при ЭМП имеет ряд особенностей.

Операция на подвздошных костях выполняется одновременно двумя бригадами хирургов. Учитывая изменения топографии мягких тканей в результате фронтального разворота крыльев таза, передний разрез проводят более латерально. Разрез начинают на крыле таза на 3-4 см выше передней верхней ости и продлевают книзу до уровня суставной щели тазобедренного сустава. При этом важно правильно сориентироваться и найти промежуток между *m.tensor fascia lata* и *m.sartorius*. В дистальной части раны находят гипертрофированную (по сравнению с данными, полученными при операциях по поводу дисплазии) и ориентированную наружу переднюю нижнюю ость с прикрепленной к ней прямой мышцей. Они служили ориентиром для дальнейшего проведения операции. Долотом отсекается у основания передняя верхняя ость и отводится вместе с портняжной мышцей и укороченной паховой связкой кнутри. Затем от гребня подвздошной кости, не отслаивая надкостницы, в направлении большой седалищной вырезки продвигается

подъемник. При этом важно «пройти» между надкостницей и подвздошно-поясничной мышцей. Этот прием позволяет уменьшить кровопотерю в ходе операции и снижает степень риска расстройства питания свода вертлужной впадины. После отведения мягких тканей становятся доступны осмотру большие седалищные вырезки, так как в результате ротации обе половины таза оказывались не только смещенными на значительную глубину к срединной линии, но и заметно повернуты и «выдвинуты» кпереди. Наружная поверхность подвздошной кости обнажается с помощью распатора. Таким образом, оказывается выделенным место предполагаемой остеотомии.

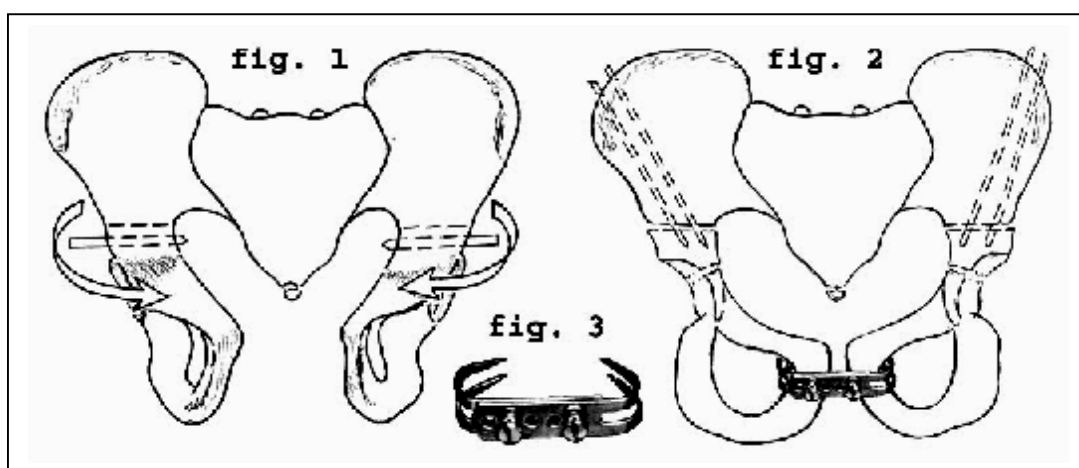


Рис. 27. Схема остеотомии.

Рис. 28. Фиксация костных отломков спицами и пластинкой собственной конструкции

Следующий этап – надвертлужная остеотомия. Мягкие ткани отводятся поставленными на ребро подъемниками. От передней нижней ости в направлении большой седалищной вырезки забивается тонкий гвоздь Богданова с выходом его верхушки через внутренний кортикальный слой кости. С внутренней стороны в большую седалищную вырезку заводится игла Дешана с шелковой нитью, с помощью которой протягивается пила Джильи. Подвздошная кость рассекается горизонтально над нижней остью в краниальной части седалищной вырезки (рис. 27). Раны закрываются салфетками, и делается нижегоризонтальный разрез, проходящий непосредственно над лобковыми костями. После формирования подвижных кожно-подкожно-фасциальных лоскутов передней стенки живота, выделения и мобилизации внутренних краев прямых мышц, тела лобковых костей выделяются из рубцов и частично у места прикрепления отсекаются приводящие мышцы. Создав условия для беспрепятственного сближения лобковых

костей, приступают к устранению лонного диастаза. С помощью ранее введенных в тела подвздошных костей гвоздей Богданова дистальные половины таза достаточно свободно ротируются на 40-45° внутрь. Лобковые кости «захватываются» костодержателем Оллье и сводятся до их плотного соприкосновения. Лонное сочленение фиксируется двумя обычными металлическими пластинками, а у детей до 7 лет металлической пластиной собственной конструкции. Фрагменты таза фиксируются 2 спицами с каждой стороны (рис. 28). Передние верхние ости для исключения чрезмерного натяжения паховых связок низводятся до уровня надвертлужных остеотомий. Гвозди Богданова извлекаются. Края ран без натяжения мягких тканей послойно ушиваются. Раны дренируются на 48 час.

### ФОРМИРОВАНИЕ КОЖНОГО ПУПКА

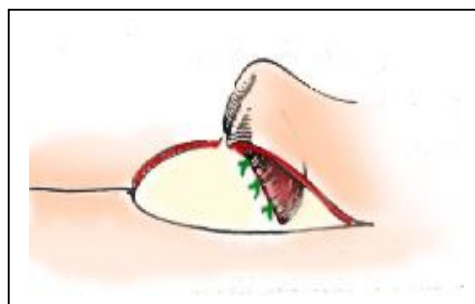
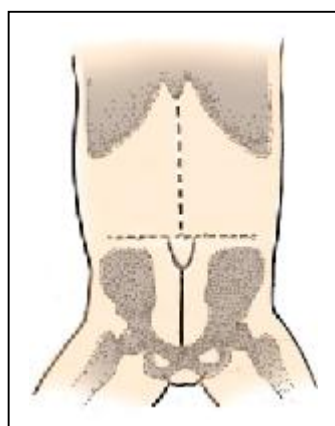


Рис. 29. Разметка кожного лоскута. Рис. 30. Лоскут сшит и вывернут.

У новорожденных пупок формируется при ушивании кожи на 2-3 см выше пуповинного остатка. Перед операцией маркером проводится линия от мечевидного отростка до пупка и рисуется кожный лоскут в виде «языка» делящего среднюю линию пополам. У детей старшего возраста верхушка лоскута располагается на вертикальной оси проведенной на уровне верхних остей подвздошных костей (рис. 29). Лоскут выкраивается в виде языка с широким основанием. Ширина основания не должна превышать длину более чем в 2 раза для избежания некроза. Обычно мы выкраиваем лоскут шириной 2,5 см. и длиной 5 см., препарируем его над фасцией прямой мышцы живота и затем сшиваем нитью PDS или викрил 4-0 в виде трубки на 2/3 длины (рис. 30). Затем лоскут выворачивается и без натяжения подшивается к апоневрозу по средней линии. После этого накладываются швы на кожу.

## ДОЛГОСРОЧНЫЙ ПРОГНОЗ ПРИ ЭМП И КАЧЕСТВО ЖИЗНИ.

Теперь все больные, которым на современном уровне проводится лечение ЭМП, наблюдаются до взрослого возраста, ведут полноценную жизнь, в отличие от тех лет, когда лечение данной патологии было безуспешным.

Показатель выживаемости при ЭМП вырос на 30% и составляет уже 70%, что лишний раз доказывает необходимость срочного, полноценного всеобъемлющего лечения детей с данной патологией.

### Функция половых органов.

Несмотря на тяжелую эписпадию, сочетающуюся с экстрофией, большинство пациентов, которым была проведена эта реконструкция, могут свободно вести половую жизнь. Способность к оплодотворению у девочек не представляет особой проблемы. В литературе есть сообщение о 131 женщине, которые родили 164 ребенка. Однако во время беременности главная проблема – выпадение шейки матки или самой матки. Это может произойти, если у женщин в прошлом была произведена уретеросигмостомия без остеотомии костей таза, а не этапная реконструкция. Женщинам, перенесшим как пластику МП, так и уретеросигмостомию, рекомендуется производить родоразрешение путем кесарева сечения.

При изучении мировой литературы было установлено, что из 2500 семей образованных мужчинами, пролеченными по поводу ЭМП или эписпадии, только 35 смогли стать отцами 46 детей. Причем у мужчин без реконструкции наружных половых органов наблюдалась нормальная эякуляция и шанс стать отцами у них выше.

## ЗАКЛЮЧЕНИЕ

Таким образом, следует отметить, что ЭМП - один из наиболее сложных врожденных пороков развития, требующих многоэтапных реконструктивных операций. Методы хирургического лечения классической ЭМП остаются спорными и дебатированы до настоящего времени. Однако, существенное продвижение в изучении физиологии МП, механизмов нейрогуморальной регуляции его накопительной и эвакуаторной функции в норме и патологии позволило отобрать наиболее эффективные хирургические методики, обеспечивающие рациональное взаимодействие детрузора и сфинктера в процессе удержания мочи и акта мочеиспускания. Получили патогенетическое обоснование периодическая катетеризация МП в послеоперационном периоде, формирование

катетеризуемой цистостомы, применение "самокатетеризации" больными старшей возрастной группы.

Однако хирургическое лечение столь сложного врожденного порока развития требует большого опыта и специального технического обеспечения и должны выполняться в хорошо оснащенных детских хирургических отделениях.

### ***Выводы***

1. Предупреждение развития восходящей инфекции верхних мочевых путей заключается в первичной пластике МП у новорожденных и в создании антирефлюксного механизма при пересадке мочеточников в искусственный МП.

2. Формирование межрезервуарной перегородки с низведением сигмовидной кишки интра ректально спереди приводит к раздельному мочеиспусканию и дефекации, сохраняет функцию запирающего аппарата прямой кишки

3. Главным препятствием для успешного проведения урологических вмешательств и закрытия дефекта передней брюшной стенки при ЭМП является значительное расхождение лобковых костей.

4. Ключом к успеху хирургической реконструкции ЭМП является остеотомия костей таза и формированием лонного сочленения, что приводит к сближению урогенитальной диафрагмы и мышц тазового дна. Это, в свою очередь, позволяет добиться удержания мочи и кала в течение 4-6 часов без дополнительного укрепления сфинктерного аппарата прямой кишки.

5. Формирование шейки МП должна выполняться при вместимости МП 60 мл. и более.

6. Перед реконструкцией полового члена требуется проведение гормонотерапии тестостероном.

7. Энтероцистопластика, прерывистая катетеризация МП, операции Митрофанова и отведения мочи в кишечник являются обычными вмешательствами при неуспешной пластике МП собственными тканями.

8. Все это позволяет прервать патологический депрессивный процесс, улучшить настроение пациентов, повысить внимание к личной гигиене и социально реабилитировать этих детей.

Основным моментом, определяющим успех лечения, является единый тактический подход к ведению пациента на различных этапах оказания ему медицинской помощи, начиная с роддома и заканчивая профильным хирургическим стационаром. Преемственность и согласованность в работе акушеров - гинекологов, педиатрических бригад скорой помощи, анестезиологов - реаниматологов и детских хирургов значительно повышает процент благоприятных исходов и снижает частоту возникновения послеоперационных осложнений. Нами разработана и предложена схема ведения пациентов с ЭМП.

### РЕКОМЕНДАЦИИ ДЛЯ ВРАЧЕЙ РОДИЛЬНЫХ ДОМОВ

О рождении ребенка с ЭМП врач родильного дома должен, в первые 2-3 часа после родов, сообщить в Детский хирургический центр (ДХЦ) 1-ой клинической больницы г. Минска. Новорожденный, родившийся в любом родильном отделении РБ, должен быть доставлен в ДХЦ к концу первых суток.

После рождения экстротрофированный МП накрывается стерильной (прокипяченной) целлофановой пленкой без всяких марлевых салфеток и ребенок помещается в кувез с температурой 34 - 35°C, влажностью 80-100% и оптимальным содержанием кислорода. Слизистую оболочку МП необходимо обрабатывать теплым (37°C) физиологическим раствором из шприца каждые 3-4 часа. При отсутствии пороков желудочно-кишечного тракта новорожденного можно начинать кормить, как здорового ребенка. Ввиду пониженной свертываемости крови, в роддоме им нужно ввести внутримышечно викасол 1% - 0,3 и антибиотик из группы цефалоспоринов III поколения.

Особенности транспортировки в хирургический стационар.

Перевод новорожденного в ДХЦ осуществляется только в транспортном кувезе.

Грубейшей ошибкой является перевозка ребенка в обычной машине скорой помощи. Транспортировка должна осуществляться специальной машиной, оборудованной кувезом, в котором поддерживается температура 34 - 36° С, и увлажнение 80-100%, есть монитор для динамического наблюдения за пациентом и оборудование для проведения реанимационных мероприятий, обязательно наличие открытого желудочного зонда.

## РЕКОМЕНДАЦИИ ДЛЯ ВРАЧЕЙ ПОЛИКЛИНИКИ ПО ДИСПАНСЕРНОМУ НАБЛЮДЕНИЮ ДЕТЕЙ ОПЕРИРОВАННЫХ ПО ПОВОДУ ЭКСТРОФИИ МОЧЕВОГО ПУЗЫРЯ

В послеоперационном периоде дети постоянно должны наблюдаться детским хирургом, урологом и педиатром с периодическим контролем функции мочевыводящих путей. При удовлетворительном состоянии ребенка и нормальных показателях температуры тела общий анализ мочи выполняется 1 раз в 3 месяца. Ультразвуковая томография почек и биохимический анализ крови с определением мочевины и креатинина 1 раз в 6 месяцев. Также эти пациенты 1 раз в году обследуются в ДХЦ, где помимо выше перечисленного у них изучаются показатели кислотно-основного состояния и электролитов крови, экскреторной урографии, посева мочи на микрофлору и чувствительность к антибиотикам, по показаниям микционной цистографии. У пациентов с пересадкой мочеточников в ректосигмоидный резервуар выполняется видеокколоноскопия.

1. Всем этим детям по месту жительства должна проводиться также противорецидивная антимикробная терапия инфекции мочевыводящих путей (ИМВП).

Существует множество различных вариантов противорецидивной терапии, однако мы используем схему выработанную многолетним практическим опытом Республиканского Центра детской нефрологии и гемодиализа на базе 2-ой детской клинической больницы г. Минска, который доказал эффективность использования антимикробных средств в субингибирующих дозах (порядка 20% от терапевтической). Антибактериальные средства (табл.2), назначаемые в низких дозах, имеют следующие преимущества:

- ▶ в низких концентрациях сохраняют способность нарушать адгезию бактерий;
- ▶ не влияют на микрофлору кишечника;
- ▶ назначаются 1 раз в сутки, вечером;
- ▶ поддерживают ночью постоянную концентрацию в мочевом пузыре;
- ▶ хорошо переносятся пациентами;
- ▶ достоверно уменьшают частоту рецидивов инфекции.

Чаще всего в педиатрической практике с целью антимикробной профилактики ИМВП используется нитрофурантоин (фурадонин) и ко-тримоксазол. Недостатком нитрофурантоина является развитие таких побочных эффектов как тошнота и рвота, особенно у детей раннего возраста.



Таблица 2

Антимикробные средства, используемые для противорецидивной терапии ИМВП у детей.

Название	Форма выпуска	Дозировка
Нитрофурантоин	Таблетки по 0,05 г	1 - 2 мг/кг в сутки
Ко-тримоксазол	Таблетки по 0,12 г; 0,48 г, суспензия 240мг/5мл – 100мл	1 - 2 мг/кг в сутки по триметоприму
Налидиксовая кислота	Таблетки по 0,25; 0,5; 0,1, суспензия 250мг/5мл и 75 мг/5 мл	5-10 мг/кг в сутки
Нитроксолин	Таблетки 0,05 г	3-5 мг/кг в сутки
Цефаклор	Таблетки по 0,25 г Порошок для суспензии 250мг/5 мл	3-5 мг/кг в сутки
Офлоксацин	Таблетки 0,2 г	5 мг/кг в сутки

Налидиксовая кислота противопоказана детям в возрасте до двух лет из-за высокого риска развития внутричерепной гипертензии и метаболического ацидоза. Нельзя сочетать с нитрофуранами, так как они антагонисты.

Цефаклор чаще используется для противорецидивной терапии у новорожденных и детей первого года жизни с врожденными пороками мочевыводящих путей.

Офлоксацин зарезервирован для пациентов с тяжелыми обструктивными уропатиями, у которых высевается полирезистентная флора, чувствительная только к этому препарату.

Показания для проведения профилактики ИМВП отражены в таблице 3.

Таблица 3

Показания для проведения антимикробной профилактики у детей и ее длительность.

Показания	Длительность антимикробной профилактики
Дети до двух лет, перенесшие острый пиелонефрит	В течение двух месяцев после купирования активности процесса до проведения микционной цистографии.
Обструктивная уропатия	Длительно, до хирургической коррекции.
Пузырно-мочеточниковый рефлюкс	Длительность профилактики равна длительности сохранения рефлюкса
Рецидивирующая ИМВП (3 и более рецидивов в год)	6 месяцев - 1 год

2. По мере стихания воспалительного процесса через 5-7 дней после начала антибактериальной терапии назначаются антиоксидантные средства на 2-3 недели:

- ▶ витамин Е -1-2 мг/кг в сутки;
- ▶ витамин А -3300-5000 МЕ в сутки;
- ▶ витамин С -1-2 мг/кг в сутки (при отсутствии оксалурии);
- ▶ бета-каротин - веторон по 1 капле на год жизни (максимально 9 капель) 1

раз в день.

3. Каждый месяц в течение 10 дней ребенок пьет отвар мочегонных трав (почечный чай, брусника, березовые почки) по ½ стакана утром.

4. У детей после операции Митрофанова, кроме того:

Промывается мочевой пузырь в течение 10 дней 1 раз в 2 месяца. Раствор диоксидина 20,0 мл. т.е. 1 ампулу, или 2% раствор колларгола, протаргола (препараты можно чередовать) вводим в мочевой пузырь на 30 минут, потом открываем катетер и выпускаем раствор.

5. ЭМП не является противопоказанием к проведению профилактических прививок.

При ИМВП:

Амоксициллин и ампициллин, как стартовая эмпирическая терапия в настоящее время не применяются т к разрушаются β-лактамазами грамотрицательных бактерий.

Препаратами выбора для проведения терапии являются:

1. «Защищенные» пенициллины: амоксицилина клавуланат (аугментин). Форма выпуска в таблетках по 375 мг и 625 мг. Назначают по 25-40 мг/кг. Порошок для приготовления сиропа: внутрь по 3 раза в сутки в дозе: 9 мес – 2 года – по 2,5 мл сиропа, 2 – 7 лет – по 5 мл, 7 – 12 лет – по 10 мл. При тяжелых инфекциях доза может быть удвоена.

2. Цефалоспорины II-III поколения:

▶ цефуроксим (кетоцеф). Назначают по 30-100 мг/кг в сутки в 3 приема в/венно и в/мышечно. Форма выпуска по 0,75 г во флаконах.

▶ Цефотаксим (клафоран). Назначают по 50-200 мг/кг в сутки в 2-3 приема. Вводят в/венно медленно. Форма выпуска по 0,5; 1,0 и 2,0 г во флаконах.

▶ Цефтриаксон. Назначают по 50-75 мг/кг в сутки. Вводят в/мышечно и в/венно медленно 2 раза в сутки. Форма выпуска по 0,25; 0,5; 1,0 и 2,0 г во флаконах.

3. Аминогликозиды (нетромицин). Назначают по 6-7,5 мг/кг в сутки. Вводят в/мышечно или в/венно 2-3 раза в сутки равными порциями. Форма выпуска по 2,0 г во флаконах.

При пиелонефрите в активной фазе антибиотики вводят парентерально в течение 3-7 дней. В период стихания применяют эти же препараты per os в течение 7-11 дней. Общий курс антибактериальной терапии проводится не менее 14 дней. После чего повторяют анализы крови и мочи. Если сохраняются изменения в анализах, то целесообразно продолжить антибактериальную терапию с учетом чувствительности выделенной микрофлоры.

При бессимптомной бактериурии антибактериальное лечение показано только при обнаружении штаммов, провоцирующих нефролитиаз (протей, клебсиелла).

При остром цистите.

Лечение проводят в течение 7-10 дней. Применяют также «защищенные» пенициллины, фосфомицин, нитрофураны, цефалоспорины II-III поколения, котримоксазол, налидиксовую кислоту.

## ЛИТЕРАТУРА

1. Аверин В. И. Экстрофия мочевого пузыря и методы реконструктивных операций // Мед. панорама. - 2004.-№ 2. С.53-55.
2. Аверин В. И. Лечение экстрофии мочевого пузыря у новорожденных // Дет. хир. – 2004.-№ 6.-С.13-16.
3. Аверин В. И. Методы лечения экстрофии мочевого пузыря // Мед. новости. - 2004. - № 10.-С.44-49.
4. Аверин В. И., Соколовский А.М., Гассиев Н.И., Соколовский О.А. Роль остеотомии тазового кольца в хирургическом лечении экстрофии мочевого пузыря // Дет. хир. - 2001.-№ 3.-С. 12-14.
5. Averin V. I. Appendicocystostomy in the treatment of urinary incontinence in children // Medical science Monitor. - 2000.-V 6.-S 4.- P. 22
6. Averin V. I. Treatment of bladder exstrophy in newborns // Advances in clinical and experimental medicine. Abstracts. - 2003. V.12.-P.111.
7. Ашкрафт К. У., Холдер Т. М. Детская хирургия. – СПб.: ООО «Раритет – М», 1999. – Т. 3.- С. 11-27.
8. Avolio L., Koo H. P., Bescrypt A.C. et al. The long-term outcome in men with exstrophy/epispadias: sexual function and social integration. // J. Urol. - 1996.-V.156.-№ 8.-P.822-825.
9. Dodson JL; Surer I; Baker LA; Jeffs RD; Gearhart JP The newborn exstrophy bladder inadequate for primary closure: evaluation, management and outcome. J Urol - 2001 May;165(5): p1656-1659
10. Feitz W., Van Grunsven E., Froeling F., de Vries J. Outcome analysis of the psychosexual and socioeconomical development of adult patients born with bladder exstrophy. // J. Urol. - 1994.-V.152.-№ 11.-P.1417-1419.
11. Frey P., Cohen J. / Anterior pelvic osteotomy. A new operative technique facilitating primary bladder exstrophy closure // Brit. J. Urol. - 1989.-V.64.-P.641-643
12. Gearhart J.P. // In Clinical Pediatric Urology. 3rd ed. Edited by P. P. Kelalis, L. R. King, A. B. Belman. Philadelphia: W. B. Saunders Co. - 1992.-V.1.-P.580-592.
13. Gearhart J.P. Bladder exstrophy: staged reconstruction. - Curr Opin Urol - 1999 Nov; 9(6): p499-506
14. Kockum C.C., Hansson E., Stenberg A., Svensson J., Malmfors G. Bladder exstrophy in Sweden – a long-term follow-up study. Eur. J. Pediatr. Surg. - 1996.-V.6.-P.208-211.

15. Mathews R; Sponseller PD; Jeffs RD; Gearhart JP Bladder neck reconstruction in classic bladder exstrophy: the role of osteotomy in the development of continence.- *BJU Int* - 2000 Mar;85(4): p498-500
16. *Pediatric Surgery*. 4th ed. // Edited by K. J. Welch, J. G. Randolph, M. M. Ravitch, J. A. et al. Chicago. London: Year Book Medical Publishers, INC. - 1986.-V.2.-P.620-626.
17. Sponseller P.D., Gearhart J. P., Jeffs R.D. Anterior Innominate osteotomies for failure or late closure of bladder exstrophy.// *J.Urol. (Baltimore)*. - 1991.-V.146.-N.1.-P.137-140.
18. Stein R., Hohenfellner K., Fisch M. et al. Social integration, sexual behaviour and fertility in patients with bladder exstrophy – a long-term follow-up. // *Eur. J. Pediatr.* - 1996.-V.155.-P.678-683.