

ISSN 2221-7088

НАУЧНО-ПРАКТИЧЕСКИЙ ЖУРНАЛ

# СТОМАТОЛОГ

3(10)-2013



STOMATOLOGIST

**ПОДПИШИСЬ!**

**74817**

для индивидуальных  
подписчиков

**748172**

для организаций

**для РФ –**

**intrepochta.ru,**

тел. +7 (495) 788 00 60

+7 (495) 500 00 60

**periodicals.ru,**

тел. +7 (495) 672 70 42

+7 (495) 672 70 12

**для Украины –**

**presa.ua,**

тел. (044) 248 03 77,

(044) 289 76 63

JOURNAL SCIENTIFIC-PRACTICAL

MINSK

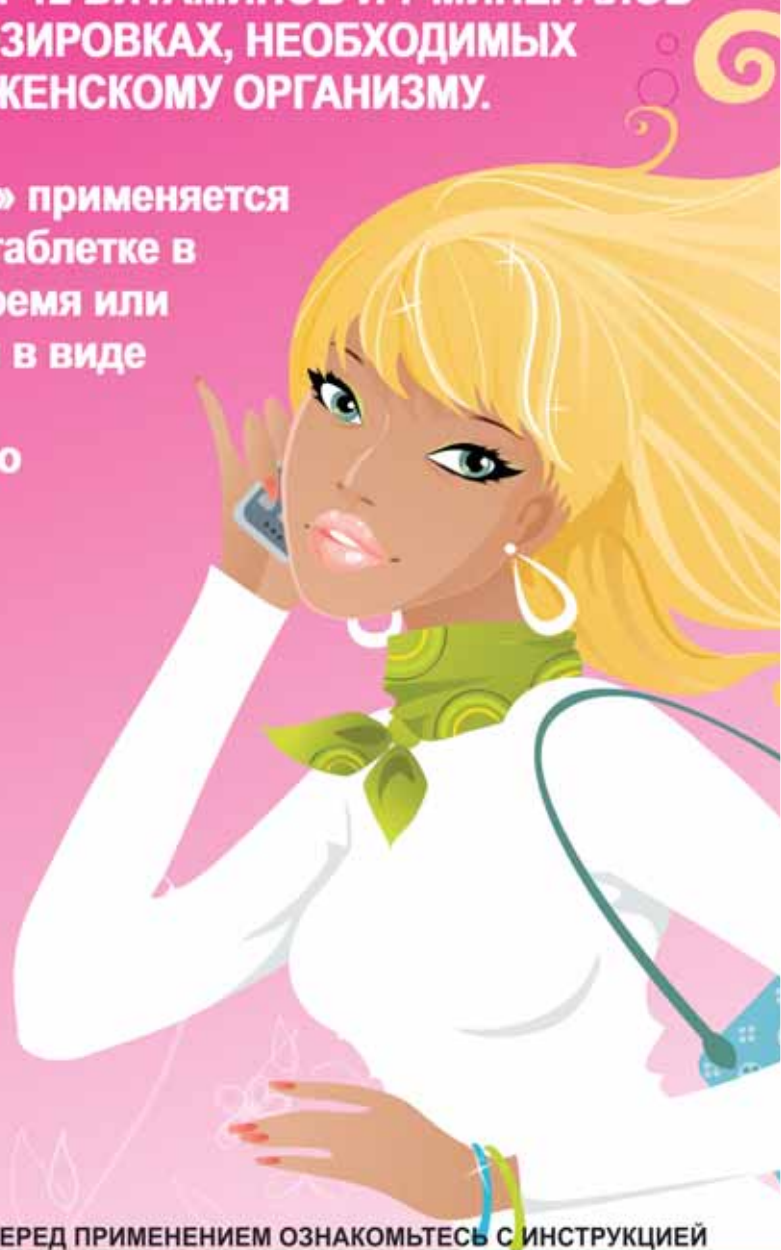
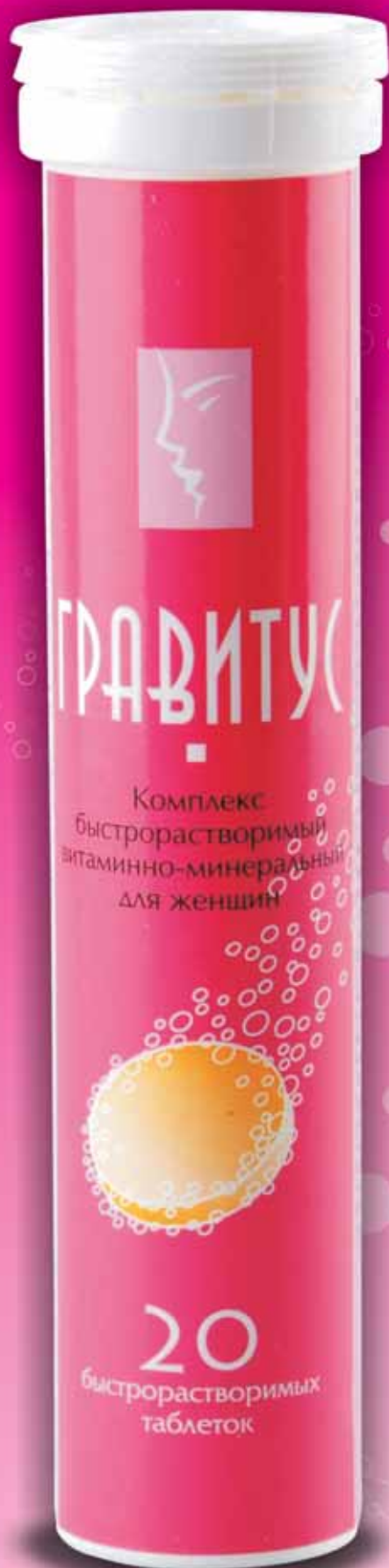

# ГРАВИТУС

ИСТОЧНИК ВИТАМИНОВ И МИНЕРАЛОВ ДЛЯ  
ЖЕНЩИН, В ТОМ ЧИСЛЕ В ПЕРИОД  
БЕРЕМЕННОСТИ И КОРМЛЕНИЯ ГРУДЬЮ

СОДЕРЖИТ 12 ВИТАМИНОВ И 7 МИНЕРАЛОВ  
В ДОЗИРОВКАХ, НЕОБХОДИМЫХ  
ЖЕНСКОМУ ОРГАНИЗМУ.

«Гравитус» применяется  
по одной таблетке в  
день во время или  
после еды в виде  
вкусного  
ароматного  
напитка.



ПЕРЕД ПРИМЕНЕНИЕМ ОЗНАКОМЬТЕСЬ С ИНСТРУКЦИЕЙ

**БИОЛОГИЧЕСКИ АКТИВНАЯ ДОБАВКА К ПИЦЕ**

В ПРОИЗВОДСТВЕ КОМПЛЕКСА ИСПОЛЬЗУЮТСЯ СЫРЬЕВЫЕ КОМПОНЕНТЫ ЕВРОПЕЙСКИХ  
ФАРМАЦЕВТИЧЕСКИХ КОНЦЕРНОВ «DSM NUTRITIONAL PRODUCTS» (Голландия), «MERCK» (Германия)



НП ЗАО «МАЛУТ» - ЕДИНСТВЕННЫЙ В БЕЛАРУСИ ПРОИЗВОДИТЕЛЬ  
БЫСТРОРАСТВОРИМЫХ ВИТАМИННО-МИНЕРАЛЬНЫХ КОМПЛЕКСОВ.

Адрес: Республика Беларусь, г. Смолевичи, ул. Торговая, 16-20,  
тел. (017) 212 77 06

# СОДЕРЖАНИЕ

## Хроника ..... 5 Chronicles

**История кафедры терапевтической стоматологии  
БелМАПО ..... 5**  
*И.К. Луцкая*  
**History of Department Therapeutic Dentistry  
Belarusian Medical Postgraduate Academy**  
*I.K. Lutskaya*

## Научные публикации ..... 9 Scientific Publication

**Оптические свойства и адгезионное  
взаимодействие твердых тканей зуба  
и композиционных материалов..... 9**  
*Н.В. Новак*  
**Optical properties and adhesion interaction  
of tooth's hard tissues and composite materials**  
*N.V. Novak*

**Взаимосвязь систем окиси азота  
и перекисного окисления липидов у пациентов  
с генерализованным пародонтитом ..... 17**  
*С.П. Ярова, Ю.Ю. Яров, А.Д. Желдакова*  
**Interconnection of nitric oxide and lipid peroxidation  
system in patients with generalized periodontitis**  
*S.P. Yarova, Y.Y. Yarov, A.D. Zheldakova*

**Клинико-лабораторное обследование пациентов  
с токсическим повреждением n. alveolaris inferior.  
Современное состояние вопроса..... 21**  
*К.В. Вилькицкая, И.О. Походенько-Чудакова*  
**Clinico-laboratory examination of patients  
with toxic injury of n. alveolaris inferior.**  
**Current state of the issue**  
*K.V. Vilkitzkaya, I.O. Pohodenko-Chudakova*

**Ультразвуковая навигация в хирургическом  
лечении слюннокаменной болезни  
поднижнечелюстных слюнных желез..... 26**  
*А.С. Ластовка, В.Н. Ядченко*  
**Sonography navigation in surgical treatment  
sialolithiasis submandibular salivary glands**  
*A.S. Lastovka, V.N. Yadchenko*

**Обоснование применения новых подходов в  
оказании терапевтической помощи пациентам  
с заболеваниями височно-нижнечелюстного  
сустава и жевательных мышц: анализ анкетного  
опроса врачей-стоматологов ..... 29**  
*И.Н. Барадина, С.П. Рубникович, М.Е. Зорич,  
С.М. Манкевич*  
**Rationale for a new approach in providing  
therapeutic care of patients with diseases of the  
temporomandibular joint and masticatory muscles:  
analysis of questionnaire dentists**  
*I.N. Baradina, S.P. Rubnikovich, M.E. Zorich, S.M. Mankiewicz*

**Электронно-микроскопическое исследование  
структурно-функциональной организации**

**костной ткани челюсти кроликов после  
магнитофореза калия йодида ..... 34**  
*Т.И. Гунько, Л.И. Арчакова, И.И. Гунько*  
**Electron-microscopic research of structure-  
functional organization of rabbits jaw bone  
after magnetophoresis Kalia iodide**  
*T.I. Gunko, L.I. Archakova, I.I. Gunko*

**Непосредственные клинические  
и иммунологические результаты лечения  
пациентов с хроническим генерализованным  
пародонтитом на фоне сахарного  
диабета 2-го типа ..... 38**  
*С.П. Ярова, В.В. Саноян*  
**An immediate clinical and immunological results  
of treatment of patients generalized chronic  
periodontitis suffered from diabetes mellitus  
of the 2-nd type**  
*S.P. Yarova, V.V. Sanoyan*

**Компьютерное прогнозирование диагностики  
и лечения моно- и ассоциированных форм  
острого герпеса полости рта у детей..... 41**  
*Н.О. Савичук, Н.Н. Антонова*  
**Computer program of diagnostics, prognosis of motion  
and differentiated treatment, mono- and the associated  
forms of sharp herpes of oral cavity in children**  
*N.O. Savichuk, N.N. Antonova*

**Ортодонтическое лечение дефектов зубных  
рядов, осложненных зубочелюстными  
деформациями, путем мезиализации  
жевательных зубов с применением аппарата  
собственной конструкции ..... 46**  
*Р.Г. Оснач, А.В. Беда*  
**Orthodontic treatment of defects of dental rows,  
complicated dentoalveolar deformations by mesial  
movement posterior teeth with the use of the device  
of own design**  
*R.G. Osnach, A.V. Beda*

**Экспериментальное обоснование  
применения ультразвуковой обработки  
корневых каналов при подготовке  
к индивидуальным штифтовым  
конструкциям с определением степени  
сцепления в системе «дентин корневого  
канала – цемент – металл» ..... 50**  
*И.М. Чоренький*  
**Experimental justification for the use of ultrasonic  
root canal treatment in preparation for individual  
pin designs to determine the degree of coupling  
in the system «root canal dentin - cement - metal»**  
*I.M. Chornenky*

**Эффективность вазокорректирующего лечения  
генерализованного пародонтита на фоне  
гипертонической болезни ..... 53**  
*С.П. Ярова, Н.В. Мозговая, Ю.К. Черкез*  
**The effectiveness of blood-vessels therapy in the  
complex treatment of generalized periodontites**  
*S.P. Yarova, N.V. Mozgovaya, Y.K. Cherkez*

**Обзоры, образовательные статьи ..... 57**  
**Reviews, educational articles**

**Болезни пародонта с быстропрогрессирующим течением (Часть 1) ..... 57**

*Л.Н. Дедова, А.С. Соломевич, А.В. Лапицкая*

**Aggressive periodontitis (Part 1)**

*L.N. Dedova, A.S. Salamevich, A.V. Lapitskaya*

**Местное обезболивание в стоматологии у пациентов с заболеваниями сердечно-сосудистой системы..... 65**

*А.С. Артюшкевич, О.С. Яцкевич, Г.М. Руман*

**Local anesthesia in dentistry patients with diseases of the cardiovascular system**

*A.S. Artiushkevich, O.S. Yackevich, G.M. Ruman*

**Лекции ..... 72**  
**Lectures**

**Провизорные протезы..... 72**

*Н.М. Полонейчик*

**Provisional restorations**

*N.M. Poloneitchik*

**Обмен опытом ..... 82**  
**Experience exchange**

**Использование ультразвуковых и акустических инструментов для удаления зубных отложений ... 82**

*С.С. Лобко, А.А. Петрук*

**The using supersonic and acoustic instruments for removal of dental plaque**

*S.S. Lobko, A.A. Petrouk*

**Особенности применения эндодонто-эндооссальной имплантации в стоматологии ..... 85**

*П.О. Майструк*

**Usage peculiarities of endodonto-endoossal implants in modern dentistry**

*P.O. Maystruk*

**Материалы конференции ..... 88**  
**Conference materials**

**Влияние местных анестетиков из группы амидов на состояние паренхиматозных органов по данным экспериментальных исследований ..... 88**

*Е.В. Максимович, И.О. Походенько-Чудакова,*

*С.Ф. Кураленя*

**Local anesthetics influence of the group of amides on the parenchymal organs state according to the experimental examinations data**

*E.V. Maksimovitch, I.O. Pohodenko-Chudakova,*

*S.F. Kuralenya*

**Применение поликапроамидной монофиламентной нити для межчелюстного связывания при переломах нижней челюсти.... 90**

*Е.Д. Серегина*

**Use of polycapraamide monofilament filum for binding of mandibular fractures**

*E.D. Seryogina*

**Современные технологии тканевой инженерии для регенерации костной ткани в челюстно-лицевой хирургии ..... 92**

*Т.Л. Механик, М.С. Воробей*

**Emerging tissue engineering technologies for bone regeneration in craniofacial surgery**

*T.L. Mekhanik, M.S. Varabei*

**Применение показателя микрокристаллизации ротовой жидкости для прогнозирования развития воспалительных осложнений при оперативных вмешательствах в полости рта ... 94**

*И.О. Походенько-Чудакова, А.П. Игнатович*

**Application of microcrystallization indices of oral fluid for prognostication of the inflammatory complications development in oral surgeries**

*I.O. Pohodenko-Chudakova, A.P. Ignatovitch*

**Синдром системного воспалительного ответа у пациентов с фурункулами и карбункулами челюстно-лицевой области ..... 96**

*М.С. Флерьянович, И.О. Походенько-Чудакова,*

*А.А. Вербицкая*

**Syndrom of system inflammatory response of patients with furuncles and carbuncles in maxillofacial area**

*M.S. Fleryanovitch, I.O. Pohodenko-Chudakova,*

*A.A. Verbytskaya*

**Деятельность БРОО специалистов стоматологии ..... 98**  
**Activity of the Public Association of Belorussian stomatologists**

**Почетные члены БРОО специалистов стоматологии ..... 98**  
**Honorary members of the Public Association of Belorussian stomatologists**

**Студент ..... 99**  
**Student**

**Студенческое научное общество кафедры терапевтической стоматологии СПбГМУ им. акад. И.П. Павлова..... 99**

*Л.Ю. Орехова, Л.П. Шайда, С.В. Стягайло*

**Students Scientific Society of the Department of the therapeutic Dentistry Saint-Petersburg State Medical University named after academician I.P. Pavlov**

*L.U. Orekhova, L.P. Shaida, S.V. Styagaylo*



***Уважаемые коллеги!***

*Пока мы готовили третий номер журнала 3(10)–2013, прошло лето, у нас открылось новое дыхание. Появились новые имена, и их стало так много, что некоторые работы пришлось перенести в следующие выпуски журнала. Не пропустите! Мы отдохнули, набрались сил и снова приступили к любимой работе!*

С уважением,  Л.Н. Дедова

# СТОМАТОЛОГ

Научно-практический журнал

Журнал включен в перечень научных изданий Республики Беларусь для опубликования результатов диссертационных исследований по медицинской отрасли науки (научное направление – стоматология), ВАК Республики Беларусь от 05.10.2011 г. протокол №16/3

**Учредитель: Л. Н. Дедова**

**Главный редактор:**

доктор медицинских наук, профессор, действительный Член Международной Академии Стоматологов (ADI)  
Л.Н. ДЕДОВА  
E-mail: Dedova.bsmu@mail.ru

**Ассистент главного редактора:**

Е.И. ГРИНКЕВИЧ

**Ответственный секретарь:**

кандидат медицинских наук  
О.В. КАНДРУКЕВИЧ

**Редакционный совет:**

В.В. Алямовский (Красноярск, Россия)  
И.И. Гунько (Минск, Беларусь)  
Я.В. Заблоцкий (Львов – Киев, Украина)  
К.Н. Косенко (Одесса, Украина)  
В.А. Лобко (Минск, Беларусь)  
Д. Ломбардо (Верона, Италия)  
П.Ф. Ночини (Верона, Италия)  
Л.Ю. Орехова (Санкт-Петербург, Россия)  
А.И. Павленко (Киев, Украина)  
Н.М. Полонейчик (Минск, Беларусь)  
И.О. Походенько-Чудакова (Минск, Беларусь)  
С.П. Рубникович (Минск, Беларусь)  
И. Словик (Краков, Польша)  
А.М. Соловьева (Москва, Россия)  
И.В. Токаревич (Минск, Беларусь)  
Ю.А. Федоров (Санкт-Петербург, Россия)  
А.В. Цимбалистов (Санкт-Петербург, Россия)

**Наш подписной индекс в Беларуси:**

**74817** – для индивидуальных подписчиков

**748172** – для организаций  
и предприятий

Информация о подписном индексе и стоимости подписки в Российской Федерации и в Украине размещена на сайтах:

**interpochta.ru** (тел.+7(495) 788 00 60; +7(495) 500 00 60)  
**periodicals.ru** (тел.+7(495) 672 70 42; +7(495) 672 70 12)  
**presa.ua** (тел. (044) 248 03 77; (044) 289 76 63)

# STOMATOLOGIST

Journal scientific-practical

The magazine is included in the list of scientific editions of Belarus for publication of results of dissertational researches on medical branch of a science (a scientific direction – stomatology), The Higher Academic Commission of Belarus from 05.10.2011, report №16/3

**The Founder: L.N. Dedova**

THE EDITOR-IN-CHIEF: THE DOCTOR OF MEDICAL SCIENCES, PROFESSOR, THE TITLE OF FELLOW ACADEMY DENTISTRY INTERNATIONAL (ADI)  
L.N. DEDOVA  
E-mail: Dedova.bsmu@mail.ru

**The assistant to the editor-in-chief:**

E.I. GRINKEVICH

**The executive secretary:**

The candidate of medical sciences  
O.V. KANDRUKEVICH

**The editorial board:**

V.V. Alyamovski (Krasnoyarsk, Russia)  
I.I. Gunko (Minsk, Belarus)  
Ya.V. Zablotski (Lvov – Kiev, Ukraine)  
K.N. Kosenko (Odessa, Ukraine)  
V.A. Lobko (Minsk, Belarus)  
D. Lombardo (Verona, Italy)  
P.F. Nocini (Verona, Italy)  
L.Yu. Orehova (St.-Petersburg, Russia)  
A.I. Pavlenko (Kiev, Ukraine)  
N.M. Poloneichik (Minsk, Belarus)  
I.O. Pohodenko-Chudakova (Minsk, Belarus)  
S.P. Rubnikovich (Minsk, Belarus)  
I. Slovik (Krakow, Poland)  
A.M. Solovyeva (Moscow, Russia)  
I.V. Tokarevitch (Minsk, Belarus)  
Yu. A. Fedorov (St.-Petersburg, Russia)  
A.V. Tsimbalistov (St.-Petersburg, Russia)

**Our subscription index in Belarus:**

**74817** – for individual subscribers

**748172** – for organizations and enterprises

Information about subscription index and rates in the Russian Federation and Ukraine are available at:

**interpochta.ru** (+7(495) 788 00 60; +7(495) 500 00 60)  
**periodicals.ru** (+7(495) 672 70 42; +7(495) 672 70 12)  
**presa.ua** ((044) 248 03 77; (044) 289 76 63)

И.К. Луцкая

## ИСТОРИЯ КАФЕДРЫ ТЕРАПЕВТИЧЕСКОЙ СТОМАТОЛОГИИ БЕЛМАПО

ГУО «Белорусская медицинская академия последипломного образования», г. Минск

**Резюме.** В статье приведены основные исторические факты развития кафедры терапевтической стоматологии ГУО «Белорусская медицинская академия последипломного образования». Дан краткий обзор основных направлений и достижений в области научной и профессиональной деятельности кафедры за период её работы.

**Ключевые слова:** история, кафедра терапевтической стоматологии, ГУО «Белорусская медицинская академия последипломного образования»

I.K. Lutskaya

### HISTORY OF DEPARTMENT THERAPEUTIC DENTISTRY BELARUSIAN MEDICAL POSTGRADUATE ACADEMY

Belarusian Medical Postgraduate Academy, Minsk

**Summary.** The article presents the main historical facts of development of the Department of Therapeutic Dentistry Belarusian Medical Postgraduate Academy. A brief review of the main trends and achievements in the field of scientific and professional activities of the Department during the period of its work is given.

**Key words:** history, the Department of Therapeutic Dentistry, Belarusian Medical Postgraduate Academy

**К**афедра терапевтической стоматологии в БелГИУВ (БелМАПО) создана в октябре 1977 г. во главе с доктором медицинских наук, профессором В.И. Яковлевой, которая в 1974 г. защитила докторскую диссертацию на тему «Материалы для пломбирования зубов и способы их клинического применения». Со дня основания на кафедре работали кандидаты медицинских наук, доценты Е.К. Трофимова и Т.П. Давидович. С 1978 г. по 1983 г. кафедра пополнилась ассистентами Г.П. Просвирыком, В.И. Азаренко и Г.В. Бинцаровской, а в 1988 г. – Л.А. Денисовым. Под руководством В.И. Яковлевой сотрудниками кафедры защищены 3 кандидатские диссертации (Г.П. Просвирык – 1979 г., В.И. Азаренко – 1989 г., Л.А. Денисов – 1987 г.).

Базовыми учреждениями кафедры до 1988 г. являлись стоматологическое отделение 28-й городской поликлиники и областная стоматологическая поликлиника. Занятия по разделу «Стоматология детского возраста» проводились на базе 1-й детской стоматологической поликлиники г. Минска. В 1988 г. клинической базой кафедры стала 8-я городская клиническая стоматологическая поликлиника г. Минска.

В декабре 1990 г. кафедру возглавила доктор медицинских наук, профессор И.К. Луцкая, защитившая в 1989 г. докторскую диссертацию «Возрастные особенности механизмов резистентности зубов к кариесу и пути управления ими». Ею опубликовано около 500 работ, в том числе 20 монографий, получено более 45 авторских свидетельств и патентов на

изобретения. Под руководством И.К. Луцкой выполнены и защищены 16 кандидатских диссертаций, в том числе сотрудниками кафедры: В.А. Андреевой, Н.В. Новак, И.Г. Чухрай, Е.И. Марченко, Е.Е. Ковецкой, И.В. Кравчук, С.А. Гранько, Д.В. Даниловой.

В настоящее время на кафедре работают 14 преподавателей (из них 1 доктор медицинских наук, профессор и 9 кандидатов медицинских наук, в т.ч. 5 доцентов), 2 аспиранта и клинические ординаторы. Кафедра располагает четырьмя лечебными кабинетами, учебной комнатой, лекционным залом. Лечебные кабинеты оснащены современными стоматологическими установками.

Коллективом кафедры составлены и утверждены в Министерстве здравоохранения Республики Беларусь квалификационные характеристики врачей-стоматологов первой и высшей категории. Создана компьютерная программа для тестирования на врачебную категорию.

Основными задачами специализации кафедры являются: углубление знаний по методам индивидуальной, групповой и массовой профилактики основных стоматологических заболеваний; освоение современных методов диагностики и лечения основных нозологических форм стоматологических заболеваний; эффективное использование современного стоматологического оборудования, материалов, инструментов.

Целью обучения на курсах повышения квалификации и переподготовки в стоматологии является овладение современными методами профилак-

\* От редакции: термин «пародонт» авторы статьи употребляют как синоним термина «периодонт»



Преподаватели со слушателями курсов (октябрь 1997г.)



Награждение И.К. Луцкой Почетной грамотой Национального собрания Республики Беларусь (2011)



Сотрудники кафедры

тики, диагностики и лечения основных стоматологических заболеваний для повышения уровня профессиональной компетентности врача.

Основные направления научной деятельности:

- морфология и физиология зуба,
- изучение общей и местной резистентности зубочелюстной системы,
- теория и практика эстетической стоматологии.

И.К. Луцкая является основоположником нового научного направления – эстетической стоматологии.

Цель обучения на курсах эстетической стоматологии – повышение уровня профессиональной компетентности врача путем овладения им передовыми технологиями лечения основных заболеваний твердых тканей зубов с применением современных материалов и методов.

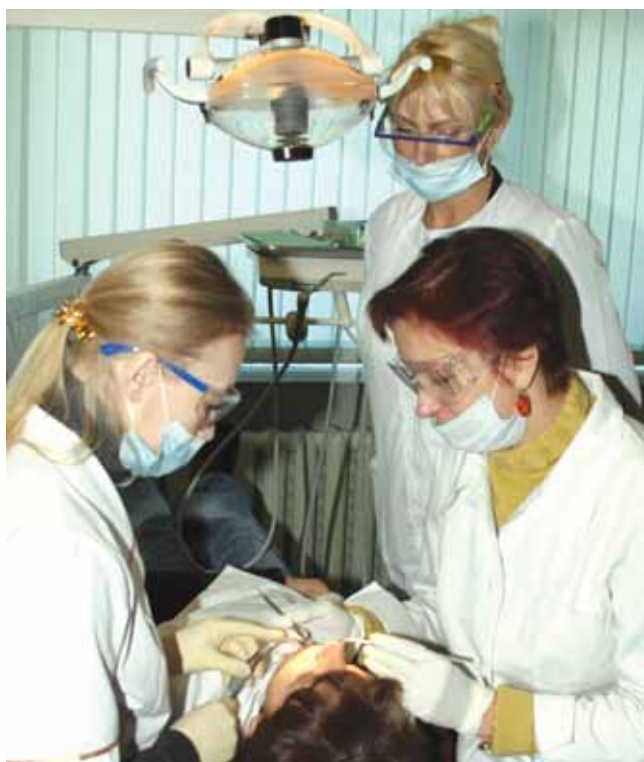Учебный план и программа курсов включают теоретические и практические разделы, ориентированные на конечный результат «знать-уметь». Объективность оценок определяется на основании международных критериев качества оказания стоматологической помощи населению, а в эстетическом разделе – качества реставраций.

В процессе преподавания курсов «Эстетическая стоматология», «Восстановительная стоматология» большое внимание уделяется таким аспектам, как клиническая анатомия и эстетическая функция зуба, термины и понятия в цветоведении, роль зрительного восприятия в эстетической стоматологии. Важное место отводится изучению теоретических основ определения цвета. Рассматриваются основные типы нарушения цвета зубов и их причины. Широко представлена информация о современных пломбировочных материалах, их физико-механических свойствах, показаниях к применению. Практическая часть курса включает методики отработки технологии объемного моделирования и изготовления эстетических конструкций с применением современных стоматологических материалов. Особое внимание акцентируется на воссоздании индивидуальных особенностей зуба. Отдельный раздел посвящен предупреждению ошибок и осложнений, связанных с погрешностями в воссоздании цвета и формы зуба, в работе с пломбировочными материалами.





*Профессорско-преподавательский состав кафедры*



*Работа «в четыре руки»*

Результатом нового использования принципа наглядности, содержание которого меняется под влиянием данных психолого-педагогической науки, форм и методов активного обучения, является мультимедийное сопровождение лекций и практических занятий.

Психологические и педагогические исследования показывают, что наглядность не только способствует более успешному восприятию и запоминанию учебного материала, но и позволяет активизировать умственную деятельность, глубже проникнуть в сущность изучаемых явлений, стимулирует выбор творческих подходов в принятии решений, подтверждает регулирующую роль образа в деятельности человека.

Важный аспект совершенствования знаний и умений – внедрение научных разработок в практику. Сотрудниками кафедры терапевтической стоматологии выполняется большая научно-исследовательская работа.

Под научным руководством зав. кафедрой, профессора И.К. Луцкой сотрудники кафедры участвуют в выполнении тем ГНТП: «Разработать и внедрить в практику методы эстетического восстановления твердых тканей постоянных зубов с полостями кариозного и некариозного происхождения», «Разработать и внедрить в практику методы шинирования и микропротезирования зубов в комплексной терапии заболеваний пародонта с использованием волоконных шиноадгезивных конструкций в сочетании с хирургическими методами лечения», «Разработка и внедрение в практику метода атравматического лечения кариеса зубов» и др.

За последние 5 лет сотрудниками кафедры опубликовано около 500 печатных работ, в том числе 13 монографий. Издано 19 учебно-методических пособий, получено 15 патентов на изобретения и 9 удостоверений на рационализаторские предложения. Министерством здравоохранения Республики Беларусь утверждены 11 инструкций, разработанных на кафедре.

Результаты научных исследований отражены в учебно-методических пособиях «Последовательность освоения навыков воссоздания объемных форм в стоматологии», «Штифтовые конструкции в стоматологии. Формирование контактного пункта», «Изготовление эстетических реставраций фронтальной и жевательной групп зубов», «Современные композиционные материалы», «Особенности моделирования реставраций в придесневой области коронки и корня зуба», «Профилактика кариеса методом запечатывания фиссур», «Современные дигитальные технологии рентгениягностики в стоматологии», «Клиника и диагностика заболеваний пародонта», «Этиология и патогенез заболеваний пародон-

та», «Лечение заболеваний периодонта», «Клиника, диагностика и лечение гиперчувствительности зуба», «Инъекционное обезболивание у стоматологических пациентов», «Выбор средств и методов эндодонтического лечения», «Диагностика и лечение заболеваний полости рта у пациентов с соматической патологией», «Дифференцированный подход к выбору метода отбеливания зубов», «Изолирование рабочего поля в терапевтической стоматологии», «Использование «Международной классификации стоматологических болезней на основе МКБ-10» в клинике терапевтической стоматологии», «Экспериментальная и клиническая модель в научных медицинских исследованиях», «Эстетические адгезивные конструкции в терапевтической стоматологии», «Клиника, диагностика, лечение эрозий и клиновидных дефектов», «Перфорации корня зуба: клиника, диагностика и лечение», «Предупреждение ошибок и осложнений на этапах эндодонтического лечения», «Клиническая анатомия органов полости рта», «Использование оптических устройств в эстетической стоматологии», «ВИЧ-инфекция. Проявления в полости рта: учебно-методическое пособие», которые активно внедряются в лечебный и учебный процесс.

Кафедра активно помогает органам практического здравоохранения, не только оказывая лечебно-консультативную помощь, но и проводя по заявкам семинары, лекции, занятия. Лечебно-консультативная работа проводится всеми преподавателями в базовой поликлинике и на выездях.

Сотрудники кафедры принимали активное участие в работе VI съезда стоматологов Беларуси «Инновации в стоматологии» (Минск, 25–26.10.2012), ежегодно проводимых выставках «Здравоохранение Беларуси» и «Стоматология». Только за последние 3 года сотрудники кафедры выступали с докладами на различных конференциях и конгрессах: на научно-практической конференции с международным участием «Современные методы диагностики, лечения и профилактики в терапевтической стоматологии» (Полтава, 25–26.05.2010); на VI областной научно-практической конференции «Достижения и перспективы стоматологии» (Могилев, 18.02.2010); на Международной научно-практической конференции «Проблемы комплексного изучения древних и современных популяций человека» (Минск, 23–25.06.2010); на 9-й международной научно-практической конференции по стоматологии в рамках 6-й международной специализированной выставки «Стоматология Беларуси» (Минск, 28–30.10.2010); на Международной научной конференции «Современные проблемы боли: механизмы возникновения и способы коррекции» (Минск, 28–29.10.2010); на Международном Конгрессе из цикла конференций «Неделя Современной стоматологии» (Минск, 31.10.2010); на XVIII Международной научно-практической

междисциплинарной конференции «Экология человека в постчернобыльский период» (Минск, 24–26.11.2010); на II Конгрессе Стоматолога Војводине (Новисад, Сербия, 4–6 06. 2010); на Республиканской научно-практической конференции «Онкологические аспекты в стоматологии» (Минск, 30.11.2010, 28.02.2011); на XI международной научно-практической конференции «Новые технологии в ортодонтии» (Минск, 13–14.05.2011); на Международной научно-практической конференции «Актуальные проблемы биомедицинской, исторической и социокультурной антропологии» (Минск, 22–24.06.2011); на Международной научной конференции «Фундаментальные и прикладные аспекты воспаления» (Минск, 27–28.10.2011); на 10-й научно-практической конференции по стоматологии «Комплексный подход к профилактике, лечению и реабилитации пациентов стоматологического профиля», в рамках 7-ой международной специализированной выставки «Стоматология Беларуси 2011» (Минск, 9–11.11.2011); на Международном конгрессе, приуроченном к 80-летию БелМАПО «Новые подходы в системе последипломного обучения и подготовки специалистов» (Минск, 9–10.11.2011); на Республиканской научно-практической конференции «Здоровый образ жизни: медико-социальные аспекты» (Минск, 18.11.2011); на VI съезде дерматовенерологов Республики Беларусь «Актуальные вопросы дерматовенерологии и косметологии» (Витебск, 24–25.11.2011); на XIX Международной специализированной выставке «Здравоохранение Беларуси» 27–30.03.2012: семинар «Эстетическая стоматология» (Минск, 29.03.2012); на Международной научно-практической конференции «Инновации в стоматологии» (Минск, 06.04.2012); на Республиканской научно-практической конференции «Лазерные технологии в медицине» (Минск, 26.04. 2012); на 12-й международной научно-практической конференции по истории медицины и фармации (Гродно, ГрГМУ, 30.10.2012).

В 2012 г. организован и проведен Республиканский семинар «Эстетическая стоматология в бюджетных и внебюджетных организациях (Минск, БелМАПО, 06.12.2012), посвященный 35-летию кафедры терапевтической стоматологии БелМАПО.

Лечебно-консультативная работа проводится сотрудниками кафедры в соответствии с договором о сотрудничестве с базовым УЗ «8-я городская клиническая стоматологическая поликлиника г. Минска» и «Клиническими протоколами диагностики и лечения пациентов на терапевтическом стоматологическом приеме в амбулаторных условиях», утвержденных приказом Министерства здравоохранения Республики Беларусь №1245 от 26.12.2011г.

За последние 5 лет на кафедре прошли подготовку в клинической ординатуре 5 врачей-стоматологов из Сирии (2), Ирана (2) и Грузии (1).

*Поступила в редакцию 04.03.2013.*

Н.В. Новак

## ОПТИЧЕСКИЕ СВОЙСТВА И АДГЕЗИОННОЕ ВЗАИМОДЕЙСТВИЕ ТВЕРДЫХ ТКАНЕЙ ЗУБА И КОМПОЗИЦИОННЫХ МАТЕРИАЛОВ

ГУО «Белорусская медицинская академия последипломного образования» г. Минск

**Резюме.** Установлена взаимосвязь оптических свойств и возрастных особенностей тканей зуба, определены критерии выбора композитов с учетом возраста пациентов и клинической ситуации. Разработаны и внедрены новые способы препарирования полостей.

**Ключевые слова:** оптические свойства, адгезия, композиционные материалы

N.V. Novak

## OPTICAL PROPERTIES AND ADHESION INTERACTION OF TOOTH'S HARD TISSUES AND COMPOSITE MATERIALS

Belarusian Medical Postgraduate Academy, Minsk

**Summary.** Correlation of optical properties and age peculiarities of tooth tissue is established, and criteria for the composite material choice considering patients' age and clinical situation are determined. New models are developed and implemented for cavity preparation.

**Key words:** optical properties, adhesion, composite materials

Широкое внедрение в стоматологическую практику многофункциональных композиционных материалов привело к доступности для населения эстетических реставраций и конструкций, обеспечивающих восстановление зубов в первоначальном или близком к таковому виде и применяющихся при нарушении формы, размеров, положения окклюзионной кривой и других дефектах зубного ряда [5].

Эстетическое восстановление предполагает воссоздание не только формы, но и оптических свойств, формирующих в совокупности оттенки цвета зуба [1, 5, 7]. Оптические характеристики твердых тканей зуба, несмотря на внимание исследователей, остаются недостаточно изученными и не учитываются должным образом в практической работе. Остается мало изученным вопрос об участии пульпы в формировании оттенков цвета зуба, хотя известно, что депульпирование приводит к изменению его оптических характеристик [4, 9]. Для соответствия эстетических конструкций естественным тканям зуба необходимо принимать во внимание и их флуоресцентные свойства [8]. Известно, что интенсивность флуоресценции дентина в три раза выше, чем эмали, однако спектры их флуоресценции у пациентов разных возрастных групп до настоящего времени не изучены, в доступной литературе нет данных о флуоресцентных свойствах наиболее распространенных пломбировочных материалов [3].

До настоящего времени отсутствуют четкие показания к применению боров различной абра-

зивности, а имеющиеся данные научной медицинской литературы о влиянии различной степени зернистости алмазных боров на состояние твердых тканей зуба, в частности эмали, достаточно противоречивы [2, 6].

Таким образом, исследование, направленное на изучение оптических свойств твердых тканей зуба и изучение адгезионного взаимодействия соединения пломба-зуб для последующей разработки новых научно обоснованных способов эстетической реставрации постоянных зубов, представляется весьма актуальным и будет способствовать повышению качества работ в стоматологии.

Результаты проведенных исследований легли в основу диссертационной работы на тему «Эстетическое восстановление постоянных зубов с дефектами твердых тканей», выполненной на кафедре терапевтической стоматологии ГУО «Белорусская медицинская академия последипломного образования» (БелМАПО) в рамках научно-исследовательских работ по темам «Разработать и внедрить в практику методы шинирования и микропротезирования зубов в комплексной терапии заболеваний пародонта с использованием волоконных шиноадгезивных конструкций в сочетании с хирургическими методами лечения» (ГНТП «Лечебно-диагностические технологии», подпрограмма «Хирургия», сроки выполнения 2010–2015 гг., № госрегистрации 20100969 от 14.05.2010 г.) и «Разработать состав и процесс получения светоотверждаемого импорт-замещающего цемента и освоить его производство» (совместно с кафедрой вяжущих материалов

УО «Белорусский государственный технологический университет», сроки выполнения 2008–2010 гг., № государственной регистрации 20083532 от 30.12.2008 г.).

### ЦЕЛЬ ИССЛЕДОВАНИЯ

Изучить оптические характеристики тканей зуба, включающие влияние отраженного от пульпы света на формирование оттенков цвета зубов пациентов разного возраста; флуоресцентные свойства твердых тканей зуба в зависимости от их возрастных изменений, а также пломбировочных материалов разных групп. Оценить механизм адгезионного взаимодействия композита и тканей зуба на основе изучения степени шероховатости поверхности формируемого скоса эмали, толщины композита, покрывающего скос, и механической прочности соединения пломба-штифт.

### МАТЕРИАЛ И МЕТОДЫ ЛАБОРАТОРНЫХ ИССЛЕДОВАНИЙ

Для изучения влияния пульпы на формирование оптических свойств зуба определяли коэффициент диффузного отражения  $R(\lambda)$ , примененный для характеристики его цветовой гаммы. Исследование проведено на 480 интактных резцах, клыках, премолярах и молярах, удаленных по ортодонтическим и хирургическим показаниям у пациентов младшей (18–25-ти лет), средней (26–44-х лет) и старшей (45–60-ти лет) возрастных групп. Коэффициенты диффузного отражения определяли до и после заполнения полости зуба красителем, имитирующим пульпу, в диапазоне длин волн 400–800 нм на спектрофотометре СФД-2 с последующей регистрацией отраженного от образца света фотоумножителем ФЭУ-84. После завершения измерений зубы распиливали алмазной пилочкой вдоль вертикальной оси (в мезио-дистальном и вестибуло-оральном направлении) для определения толщины их стенок и ширины полости.

Флуоресцентные свойства изучены на 72-х интактных зубах, 144-х шлифах из этих зубов, 35-ти пломбировочных материалах разных групп (175 образцов). Исследованы текучие композиты; гибридные; ормокер; стеклоиономерные цементы.

Спектры флуоресценции исследуемых объектов определяли на автоматизированном спектрофлуориметре СДЛ-2. В качестве источника возбуждения использовали ксеноновую лампу ДКСШ-120 (длина волны возбуждения 380 нм).

Исследование структуры поверхности эмали зуба при формировании скоса борами различной зернистости и последующем кислотном травлении проведено на 3-х группах по 10-ти зубов в каждой. На изготовленных из зубов шлифах

алмазным бором препарировали скос эмали. В 1-ой группе скос эмали выполняли бором с желтой маркировочной полосой, соответствующей очень малой степени зернистости – 20 мкм, во 2-ой – мелкозернистым бором с красной маркировочной полосой и степенью зернистости 40–50 мкм, в 3-ей – среднезернистым бором с синей маркировочной полосой, соответствующей зернистости алмазной крошки 100–120 мкм. После препарирования на 1/2 обработанной поверхности эмали наносили травильный кислотный гель, через 60 секунд его смывали водой и шлиф просушивали воздухом. Исследование структуры поверхности эмали осуществляли в сканирующем электронном микроскопе.

При изучении влияния толщины композита, покрывающего скос эмали, на устойчивость пломбы к механическому воздействию все образцы были разделены на 4 группы по 10 зубов в каждой. На вестибулярных и жевательных поверхностях зубов алмазным бором препарировали скос эмали, глубина которого в 1-ой группе была 0,2 мм, во 2-ой – 0,5 мм, в 3-ей – 1,0 мм и в 4-ой – 1,5 мм. После механической обработки проводили адгезивную подготовку твердых тканей зуба с последующим нанесением композиционного материала.

Определение стойкости к механическому воздействию границы пломба-штифт при использовании стеклоиономерного цемента и текучего композита изучено на 40 зубах. Устойчивость пломбы к механическому воздействию и прочности сцепления на границе пломба-штифт, осуществляемое на шлифах зубов, проводили на микротвердометре «Micromet II» фирмы «Buehler» (Швейцария) с нагрузкой на алмазную пирамиду 50 г.

### РЕЗУЛЬТАТЫ ИССЛЕДОВАНИЙ И ИХ ОБСУЖДЕНИЕ

**Результаты изучения влияния пульпы на параметры отражения света от поверхности зубов пациентов разных возрастных групп.** Для решения вопроса о возможном влиянии отраженного от пульпы света на оттенки цвета зуба изучен коэффициент диффузного отражения от поверхности депульпированных зубов до и после заполнения полости красителем, имитирующим пульпу.

Установлено, что различия средних значений коэффициентов диффузного отражения при длине волны 625 нм для депульпированных зубов и зубов с искусственной пульпой пациентов младшей возрастной группы (18–25-ти лет) составили для резцов 3,39%, клыков 2,05%, премоляров 4,13%, моляров 0,45% ( $p < 0,001$ ), при среднем размере полости зуба в области экватора  $3,30 \pm 0,01$ ,  $3,29 \pm 0,01$ ,  $3,48 \pm 0,01$  и  $4,64 \pm 0,01$  мм, вестибуляр-

ной стенки –  $1,86 \pm 0,01$ ,  $2,65 \pm 0,01$ ,  $2,49 \pm 0,01$  и  $2,91 \pm 0,01$  мм, соответственно.

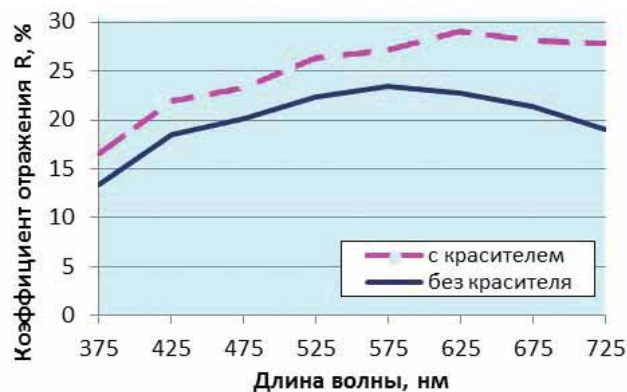
Эти показатели в группе зубов пациентов среднего возраста (26–44 лет) были для резцов 5,90%, клыков 6,47%, премоляров 2,21% и моляров 1,30% ( $p < 0,001$ ). В области экватора размеры полости этих зубов были  $2,73 \pm 0,05$ ,  $2,98 \pm 0,02$ ,  $3,34 \pm 0,02$  и  $4,55 \pm 0,02$  мм, вестибулярной стенки –  $1,95 \pm 0,01$ ,  $2,65 \pm 0,01$ ,  $2,51 \pm 0,01$  и  $3,00 \pm 0,01$  мм, соответственно.

Различия средних значений коэффициентов диффузного отражения при длине волны 625 нм от поверхности зубов пациентов старшей возрастной группы (45–60 лет) составили для резцов с сохраненной полостью 6,30%, резцов с облитерированной полостью 0,90%, клыков 6,70%, премоляров 3,40% и моляров 3,10%, соответственно ( $p < 0,001$ ). Зубы пациентов этой возрастной группы имели относительно широкую полость с размерами у резцов  $2,10 \pm 0,01$ , клыков  $2,87 \pm 0,01$ , премоляров  $3,28 \pm 0,01$  и моляров  $4,49 \pm 0,01$  мм и тонкую вестибулярную стенку – у резцов  $1,97 \pm 0,01$ , клыков  $2,70 \pm 0,01$ , премоляров  $2,56 \pm 0,01$  и моляров  $3,30 \pm 0,01$  мм или частично облитерированную полость с размерами для резцов  $0,30 \pm 0,01$ , клыков  $2,81 \pm 0,01$ , премоляров  $2,70 \pm 0,01$  мм и полностью облитерированную у моляров с вестибулярной стенкой толщиной  $2,38 \pm 0,01$ ,  $2,86 \pm 0,01$ ,  $2,78 \pm 0,01$  и  $5,50 \pm 0,01$  мм.

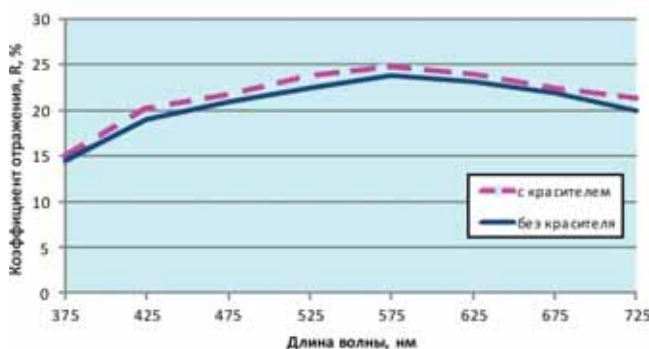
Анализ результатов, представленных на рис. 1, свидетельствует о том, что коэффициенты диффузного отражения от поверхности зубов пациентов старшей возрастной группы с неизменной, т.е. относительно широкой полостью и тонкой вестибулярной стенкой (рис. 1а), выше, чем аналогичные коэффициенты от поверхности зубов пациентов этого же возраста, но с облитерированной полостью (рис. 1б) ( $p < 0,001$ ).

Исследованные коэффициенты имеют обратную линейную корреляционную связь с размерами вестибулярной стенки зубов пациентов средней и старшей возрастных групп – для резцов с облитерированной полостью зуба в области экватора  $r_{0,05} = -0,35$ ,  $df = 38$ ; для резцов с неизменной полостью в области экватора  $r_{0,05} = -0,29$ ,  $df = 78$ , в области шейки  $r_{0,05} = -0,27$ ,  $df = 78$ .

Таким образом, результаты исследования коэффициентов диффузного отражения от поверхности депульпированных зубов и зубов с имитацией пульпы пациентов разных возрастных групп свидетельствуют о том, что твердые ткани зубов пропускают отраженный от пульпы свет, который, участвуя в формировании суммарного цвета зуба, влияет на интенсивность и оттенок его цвета. Коэффициент диффузного отражения зубов зависит от выраженности возрастных изменений тканей зуба, степени минерализации эмали и дентина, размеров полости и толщины стенки зуба.



а) с неизменной полостью зуба;



б) с облитерированной полостью зуба

Рис. 1. Коэффициенты диффузного отражения света от поверхности резцов пациентов старшей возрастной группы (40–60 лет)

При прочих равных условиях зубы с «искусственной» пульпой имели показатели коэффициентов отражения больше, чем эти же зубы без красителя ( $p < 0,001$ ). Наибольшие значения коэффициентов для таких зубов смещены в длинноволновую область спектра – 575–625 нм, соответствующую красно-коричневым оттенкам. Различия нивелировались при уменьшении объема полости и утолщении стенок зуба. При неизменной полости зуба, чем старше пациент и больше степень минерализации эмали и дентина, тем существеннее вклад, вносимый красным светом, отраженным от пульпы, в оттенки цвета зуба. В результате совокупности отражательной способности пульпы и возрастных изменений оптических свойств тканей зуба уже после 30-летнего возраста они приобретают оттенки цвета из групп А (коричнево-красные), Д (коричнево-серые) по цветовой шкале VITA. Интенсивность их высокая, соизмеримая с эталонами А30–А35, Д30, происходит снижение уровня их светлоты и повышение насыщенности цвета.

Результаты проведенного исследования по изучению влияния пульпы на параметры отражения света от поверхности зубов пациентов разного возраста имеют не только научную новизну, но и практическую значимость. На их основе разра-

ботан способ изготовления цветокорректирующего винира с воссозданием цвета пульпы.

**Результаты изучения флуоресцентных свойств твердых тканей зубов пациентов разных возрастных групп и флуоресцентных свойств пломбировочных материалов.**

Анализ сравнительной оценки спектров флуоресценции зубов пациентов разного возраста показал, что пик интенсивности флуоресценции эмалево-дентинного соединения, дентина, эмали и интактных зубов пациентов всех возрастных групп отмечается при длине волны 450 нм, что соответствует голубому цвету свечения. Средние значения интенсивности флуоресценции твердых тканей зубов пациентов младшей, средней и старшей возрастных групп представлены на рис. 2.

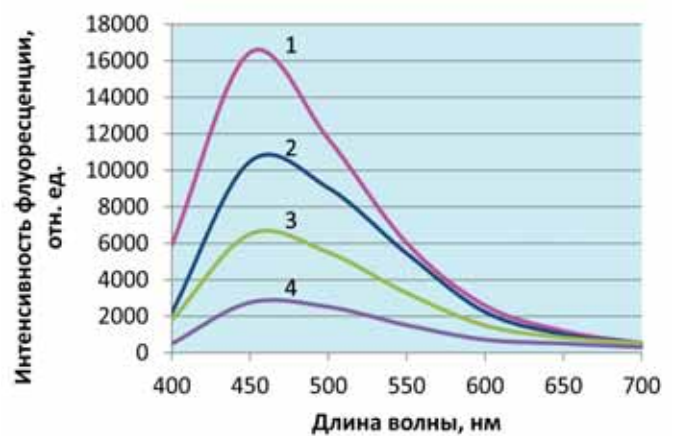
Как следует из приведенных данных, интенсивность флуоресцентного свечения от поверхности зубов пациентов молодого возраста (рис. 2а) выше, чем от поверхности зубов пациентов средней (рис. 2б) и, особенно, старшей возрастных групп (рис. 2в).

Наибольшая интенсивность флуоресценции отмечена для эмалево-дентинного соединения ( $16454 \pm 36,2$ ,  $14678 \pm 331,1$  и  $12501 \pm 17,8$  отн.ед. для пациентов младшей, средней и старшей возрастных групп, соответственно), менее выраженная – для дентина ( $10489 \pm 22,3$ ,  $9420 \pm 216,3$  и  $8000 \pm 17,3$  отн.ед. для пациентов такого же возраста, соответственно) и интактного зуба ( $6509 \pm 20,0$ ,  $5230 \pm 150,2$  и  $4223 \pm 20,9$  отн.ед. для пациентов этих же возрастных групп, соответственно) и наименьшая для эмали ( $2753 \pm 15,5$ ,  $2469 \pm 91,0$  и  $2251 \pm 14,5$  отн.ед. для пациентов такого же возраста, соответственно). Для всех возрастных групп различия статистически значимы по критерию Краскала-Уоллиса ( $p < 0,001$ ).

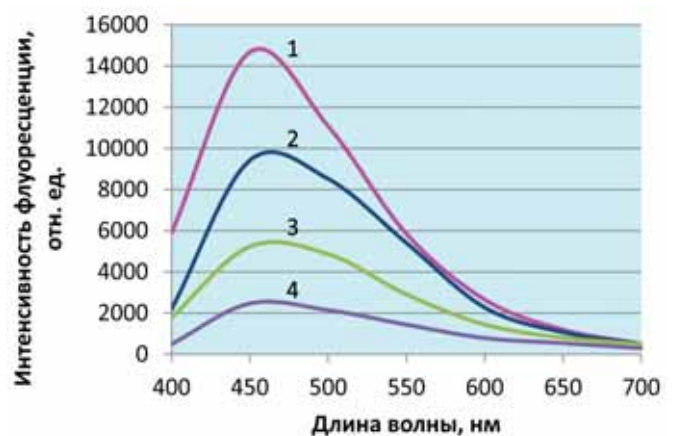
Пломбировочные материалы разных групп (композиаты, текучие фотополимеры, стеклоиономерные цементы) отличаются по интенсивности и оттенку флуоресцентного свечения. В пределах группы материалы подразделяются на сильно-, средне- и слабофлуоресцирующие. Пик флуоресценции всех материалов наблюдался, как и для тканей зуба, при длине волны, равной 450 нм.

Результаты, отражающие средние значения спектров флуоресценции композиционных материалов при различной длине волны, приведены на рис. 3.

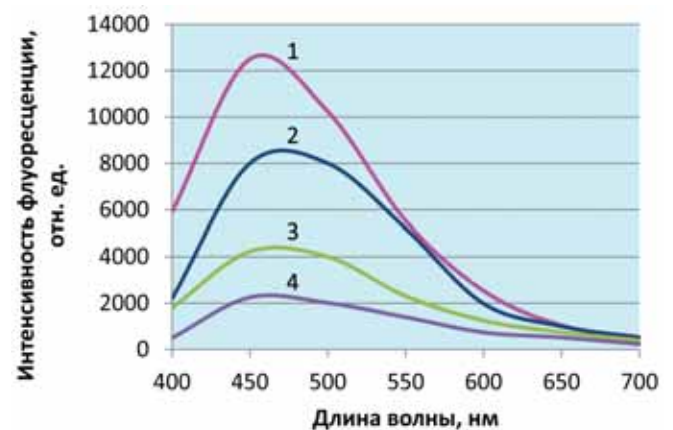
Как оказалось, сильно флуоресцирующими являются композиаты «Denta Fill» BENK GmbH, «Herculite» Kerr и «Gradia Direct» GC ( $15200 \pm 46$  отн. ед.,  $11200 \pm 36$  отн. ед. и  $8730 \pm 41$  отн. ед., соответственно), текучие композиаты: «De connector» Ultradent, «Revolution Flow» Kerr и «Gradia Direct Flo» GC ( $15440 \pm 48$  отн. ед.,  $14400 \pm 31$  отн. ед. и  $8620 \pm 22$  отн. ед., соответственно).



а) младшей (18–25 лет),



б) средней (26–44 лет)



в) старшей (45–60 лет)

Рис. 2. Интенсивность флуоресценции твердых тканей зубов пациентов разных возрастных групп

Композиаты «Grandio» VOCO, «Charisma» Kulzer, «Esthet X» Dentsply, «Charisma opal» Kulzer, «Amaris» VOCO, «Ecu Sphere» DMG, «Venus» Kulzer, «Tetric Evo Ceram» Vivadent, «Spectrum Denta» Dentsply, текучие фотополимеры «Tetric Evo Flow» Vivadent, «Nexcomp Flow» Meta Biomed, «Revolution Flow»

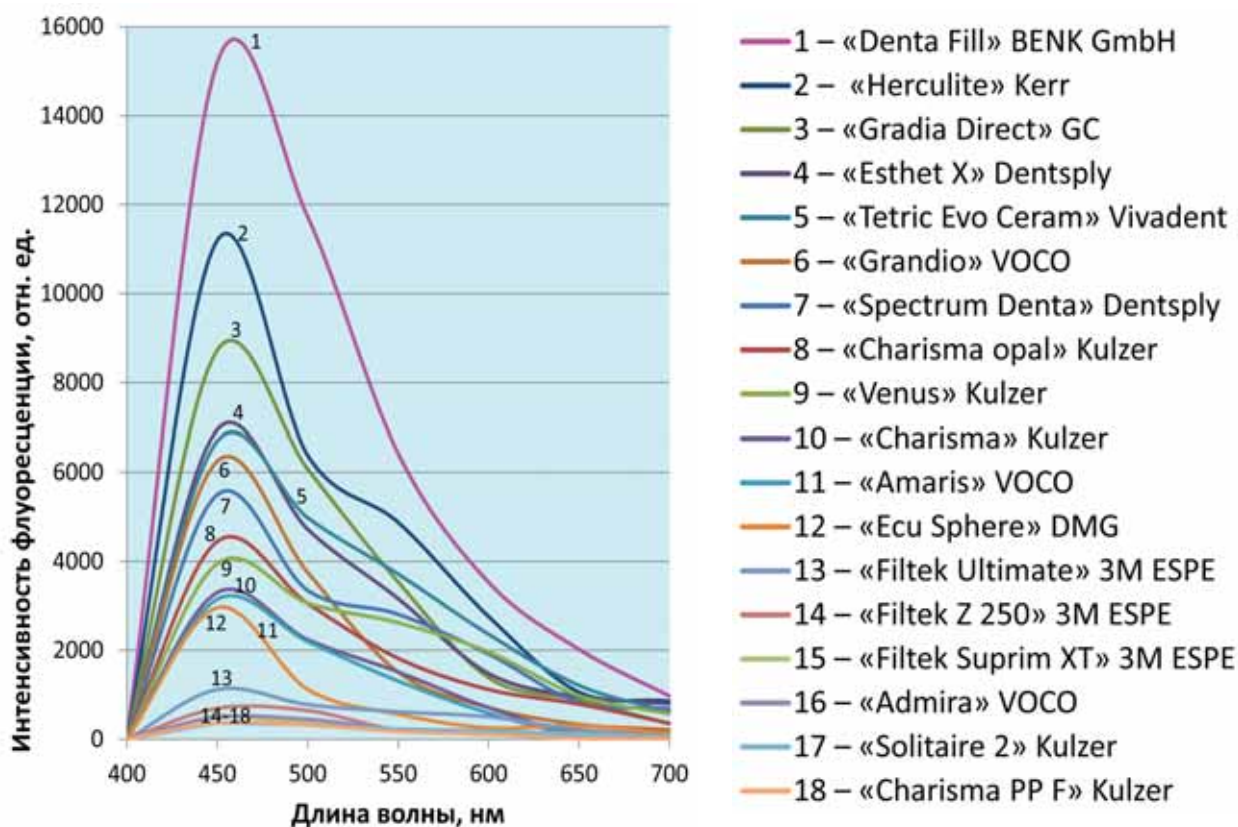


Рис. 3. Интенсивность флуоресценции композиционных материалов разных групп

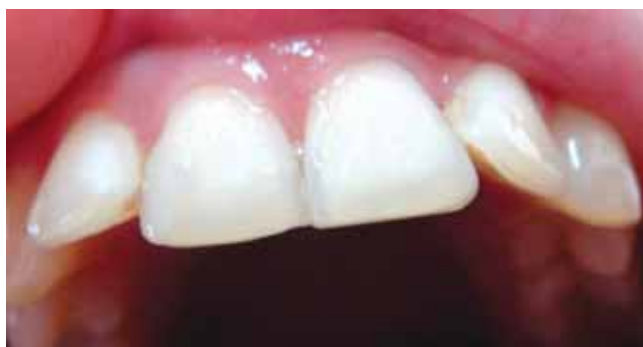

Рис. 4. Центральные резцы верхней челюсти имеют небное положение, что обуславливает эстетический дефект зубного ряда

Kerr, «Vertise Flow» Kerr, «Ecu Sphere Flow» DMG, «Grandio SO Heavy Flow» VOCO обладают средней интенсивностью испускания света (2960–6950 отн.ед).

Группу слабо флуоресцирующих композитов составляют «Filtek Z250» 3M, «Solitaire 2» Kulzer, «Charisma PP F» Kulzer, «Filtek Suprim XT» 3M ESPE, «Filtek Ultimate» 3M ESPE, «Admira flow» VOCO, «Filtek Ultimate Flowable» 3M ESPE, «Filtek Suprem XT Flowable» 3M ESPE, «Mira Flowable» Pharmacare и все стеклоиономерные цементы. Максимальные средние значения спектров флуоресценции этих пломбировочных материалов соответствуют 320–694 отн. ед., расположены в диапазоне длин волн от 350 до 700 нм, имеют слабую зависимость от

длины волны, не флуоресцируют и выглядят темными (различия статистически значимы по критерию Краскала-Уоллиса,  $H_{\phi} = 37,8$ ,  $df = 34$ ,  $p < 0,001$ ).

Результаты изучения флуоресцентных свойств зубов пациентов разных возрастных групп и флуоресцентных свойств пломбировочных материалов послужили основой для разработки способа изготовления реставраций, воссоздающих флуоресцентные свойства твердых тканей зубов.

Для демонстрации воссоздания флуоресцентных свойств зуба приводим клинический случай. **Небное положение 11-го, 21-го зубов обуславливает эстетический дефект зубного ряда** (рис. 4). Предполагается изготовление виниров на 11-й и 21-й зубы с целью выведения центральных резцов вестибулярно.

Подбор нужного оттенка пломбировочного материала проводится на латеральных резцах при естественном освещении с учетом особенностей физиологии и психологии зрительных ощущений. Композиционный материал выбирается с учетом флуоресцентных свойств естественных зубов из группы средне флуоресцирующих фотополимеров.

У центральных резцов выявляются полупрозрачные проксимальные поверхности и непрозрачный режущий край, что предполагается сохранить при изготовлении виниров.

На следующем этапе осуществляется планирование реставрации, включающее одонтометрию

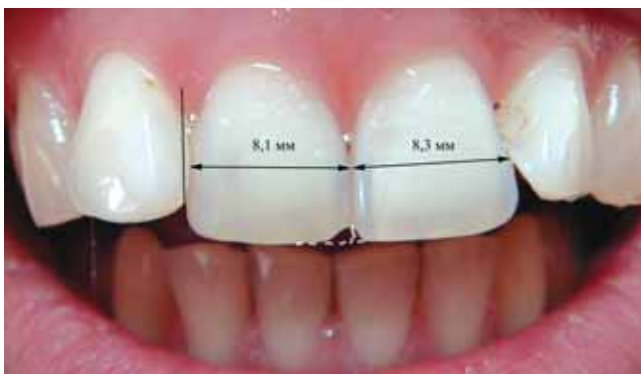

Рис. 5. Правый центральный резец прикрывает мезиально расположенная пломба 12-го зуба, вследствие чего его горизонтальные размеры визуально сокращены на 0,2 мм

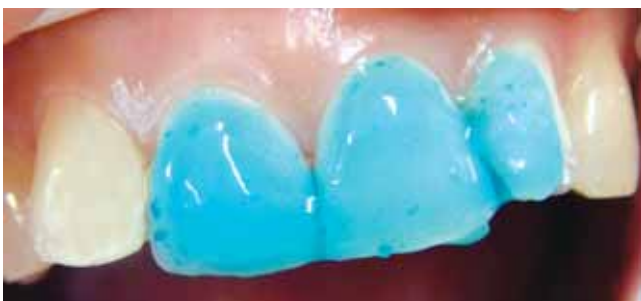

Рис. 6. На препарированные участки зубов нанесен травильный гель

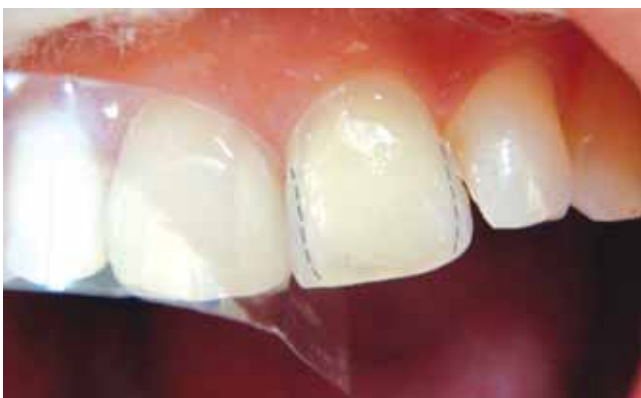

Рис. 7. Опаковым композитом сформирован основной объем конструкции, на проксимальные поверхности нанесены эмалевые оттенки фотополимера

и одонтоскопии. Одонтометрия подтверждает, что вестибулярная поверхность центральных резцов находится на 0,8 мм ниже уровня зубной дуги. Поперечные размеры центральных резцов существенно не различаются, однако правый с дистальной стороны прикрыт пломбой 12-го зуба (рис. 5).

Одонтоскопия центральных резцов свидетельствует о выраженности признаков принадлежности стороне: мезиальный угол меньше дистального, прослеживается легкая выпуклость мезиального

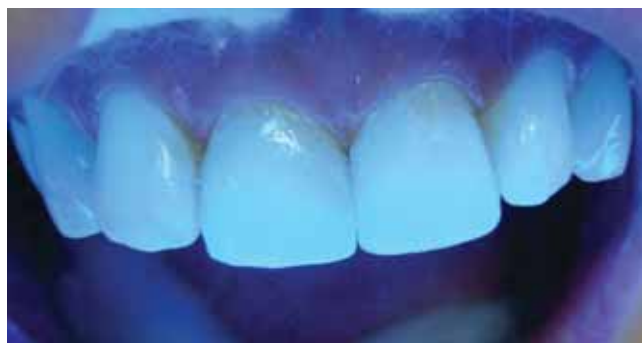

Рис. 8. Спектральный состав и интенсивность флуоресценции изготовленных конструкций соответствуют естественным тканям зуба

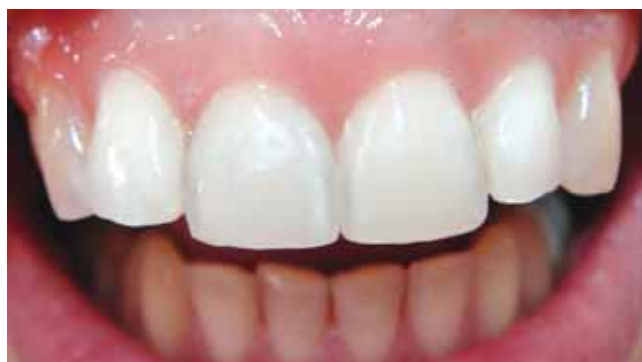

Рис. 9. Готовая реставрация


отдела коронки. Зубодесневой контур регистрируется как куполообразный. Планируемая форма вестибулярной поверхности приближается к прямоугольной. Протяженность проксимальных контактов между зубами предполагается от верхушки межзубного сосочка до режущего края. Завершается этап планирования выбором прямого режущего края.

Препарированию центральных резцов предшествует удаление части мезиальной поверхности пломбы правого латерального резца с целью освобождения места для «выдвижения» 11-го зуба. Далее осуществляется минимальное препарирование вестибулярной поверхности резцов алмазными борами с мелкой (40–50 мкм) степенью зернистости с обязательным водяным охлаждением. Препарирование боковых поверхностей приближается к контактному пункту, чтобы граница между виниром и зубом была незаметна.


Отпрепарированная вестибулярная поверхность имеет слегка выпуклую форму как в вертикальном, так и в мезио-дистальном направлениях. Толщина будущего винира в придесневой части зуба составит 0,3 мм, в средней части – 0,5 мм, а в области режущего края – 0,9 мм.

По окончании препарирования зубы тщательно промываются струей воды и высушиваются струей воздуха. Затем производится адгезивная

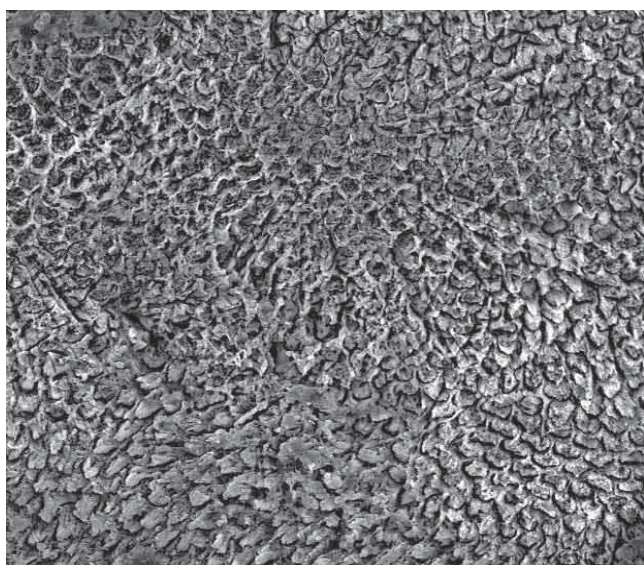




а) средняя степень зернистости алмазной крошки – 100–120 мкм;



в) очень мелкая степень зернистости – 20 мкм



б) мелкая степень зернистости – 40–50 мкм;

Рис. 10. Поверхность эмали, обработанной алмазным бором, после кислотного травления, х2000

подготовка (рис. 6), после чего начинается изготовление виниров в области 11, 21 зубов. Ровно по контуру естественного дентина накладыва­ется опаковый слой материала, на проксимальные поверхности – эмалевые оттенки фотополимера, им же моделируется сколотый мезиальный угол правого центрального резца (рис. 7).

На обоих резцах формируют придесневую область, а именно: зубодесневой контур и пришеечную выпуклость, а также угол наклона вестибулярной площадки в области режущего края. Тонкий слой прозрачного эмалевого фотопо-

лимера накладывается на всю вестибулярную поверхность и режущий край зубов, имитируя поверхностный бесструктурный слой эмали. Затем с помощью специальной лампы, испускающей коротковолновой свет, сравнивается оттенок и интенсивность флуоресценции изготовленных виниров и естественных зубов (рис. 8).

Готовая работа демонстрирует создание эстетических реставраций, воспроизводящих оптические свойства и форму естественных зубов (рис. 9).

**Результаты исследования факторов, влияющих на адгезионное взаимодействие композита и тканей зуба.** При изучении механизма адгезионного взаимодействия композита и тканей зуба установлено, что максимальная степень их адгезионного взаимодействия обеспечивается при наибольшей площади качественно обработанной и протравленной эмали. Показано, что при создании скоса эмали качество ее рельефа зависит от степени зернистости алмазного бора. Среднезернистый бор с размером алмазной крошки 100–120 мкм образует на поверхности эмали грубые борозды, неравномерно протравливаемые при последующем нанесении кислотного агента, что приводит к появлению на гребнях участков с выраженным травлением призм площадью  $61,20 \pm 0,59\%$  и темных непротравленных областей, расположенных в углублениях. После обработки бором с мелкой (40–50 мкм) и очень мелкой степенью зернистости (20 мкм) с последующим кислотным травлением эмаль имеет равномерный рельеф, качественно протравленные участки головок и периферии призм (рис. 10).

Площадь эмали с четко определяющимся призмами, как видно на рисунках 10б и 10в, составляет  $94,33 \pm 0,76\%$  и  $94,90 \pm 0,83\%$ , соответственно для эмали, обработанной мелкозернистым и очень мелкозернистым бором (различия статистически значимы по критерию Краскалла-Уоллиса,  $H_{\phi} = 17,26$ ,  $df = 2$ ,  $p < 0,001$ ).

Таким образом, для усиления адгезионного взаимодействия тканей зуба и композита при создании скоса необходимо использовать алмазные боры с мелкой (40–50 мкм) и очень мелкой степенью зернистости (20 мкм).

Установлено, что механическая прочность композита, покрывающего скос эмали, зависит от толщины слоя материала. При слое не менее 1,5 мм в местах окклюзионных нагрузок (режущий край, скаты бугров жевательных зубов) средние значения микротвердости композита ( $2256,44 \pm 16,35$  МПа) максимально приближаются к микротвердости эмали ( $2620,00 \pm 17,87$  МПа).

При использовании пломбировочных материалов для изготовления армированных парапульпарными штифтами конструкций наибольшая микротвердость границы пломба-штифт показана для соединения штифт-текущий композит, наименьшая – для соединения штифт-стеклоинономерный цемент (различия статистически значимы по критерию Краскалла-Уоллиса,  $H_{\phi} = 32,8$  при нагрузке 50 г и  $H_{\phi} = 31,6$  при нагрузке 200 г, для  $df = 3$ ,  $p < 0,001$ ). Различия средних значений микротвердости между группами сравнения составили 338,03 МПа.

Полученные результаты использованы для разработки способа препарирования эмали при лечении зубов с полостями II–V классов по Блэку

и рекомендаций по изготовлению конструкций, армированных штифтами.

## ЗАКЛЮЧЕНИЕ

Результаты проведенного исследования имеют не только научную новизну, но и практическое применение. Особенности оптических свойств твердых тканей зуба следует учитывать при изготовлении эстетических реставраций, качество которых будет зависеть от правильно подобранных, в том числе и с учетом оптических свойств, композиционных материалов. Известно, что после депульпирования зубы могут приобретать темные насыщенные оттенки, терять естественный блеск. Поэтому перед проведением лечения, при выраженной полости в симметричном витальном зубе (обнаруживаемой на диагностической рентгенограмме), следует планировать имитацию пульпы розовыми оттенками фотополимера в депульпированном зубе.

При изготовлении эстетических конструкций зубов пациентов разного возраста следует также учитывать их флуоресцентные свойства и подбирать пломбировочные материалы, имитирующие флуоресцентные особенности твердых тканей зубов с учетом возраста пациента.

В клинической практике этапы препарирования и кислотного травления занимают важное место, поскольку имеют непосредственное отношение к долговечности изготовленной реставрации. Применение в работе полученных данных об исследовании адгезионного взаимодействия композита и тканей зуба позволит изготавливать эстетические конструкции, отличающиеся большей прочностью и долговечностью.

## Литература

1. Грисимов, В.Н. Опико-морфологическое обоснование эстетической реставрации зубов светоотверждаемыми композитами : автореф. дис. ... д-ра мед. наук : 14.00.21 ; 01.04.05 / В.Н. Грисимов ; С.-Петерб. гос. мед. ун-т им. акад. И.П. Павлова. – СПб., 2005. – 53 с.
2. Дмитриева, Л.А. Терапевтическая стоматология / Л.А. Дмитриева, Ю.М. Максимовский. – М.: ГЭОТАР-Медиа, 2009. – 912 с.
3. Изучение интенсивности флуоресценции интактных и патологически измененных тканей зуба / М.Т. Александров [и др.] // Новое в стоматологии. – 2000. – № 1. – С. 26–32.
4. Лазерная доплерография пульпы зуба / Н.К. Логинова [и др.] // Функцион. диагностика. – 2008. – № 3. – С. 69–78.
5. Луцкая, И.К. Основы эстетической стоматологии. / И.К. Луцкая. – Мн.: Соврем. школа, 2005. – 332 с.
6. Николаев, А.И. Унификация техники препарирования полостей и обработки реставраций при восстановлении зубов композитами. Часть III. Набор боров и абразивных инструментов для обработки поверхности зуба при снятии зубных отложений / А.И. Николаев, Л.М. Цепов, Е.А. Михеева // Новое в стоматологии. – 2008. – № 2. – С. 28–30.
7. Новак, Н.В. Выбор оттенков цвета зуба в эстетической стоматологии : дис. ... канд. мед. наук : 14.00.21 / Н.В. Новак. – Минск, 2003. – 135 с.
8. Радлинский, С. Свойство флуоресценции реставрированного зуба / С. Радлинский // Maestro. – 2008. – № 3. – С. 45–49.
9. Hoher I. Natural vital pulp simulation in ceramic restoration using the Captec process // Dental Products Report. – 1997. – № 92.

Поступила в редакцию 04.02.2013

С.П. Ярова, Ю.Ю. Яров, А.Д. Желдакова

## ВЗАИМОСВЯЗЬ СИСТЕМ ОКИСИ АЗОТА И ПЕРЕКИСНОГО ОКИСЛЕНИЯ ЛИПИДОВ У ПАЦИЕНТОВ С ГЕНЕРАЛИЗОВАННЫМ ПАРОДОНТИТОМ\*

Донецкий национальный медицинский университет им. М. Горького, г. Донецк, Украина

**Резюме.** У 120-ти пациентов с генерализованным пародонтитом и у 28-ми пациентов без патологии пародонта\*\* изучены показатели системы NO (окись азота (NO<sub>2</sub>), мочевины и циклический гуанинмонофосфат (сGMP)), показатели ПОЛ (диеновые конъюгаты (ДК), малоновый диальдегид (МДА)), а также параметры антиоксидантной защиты (супероксид-дисмутаза (СОД) и каталаза) с последующим корреляционным анализом. Установлено наличие прямой и обратной связи от умеренной (уровень мочевины и сGMP с МДА) до сильной (уровень NO<sub>2</sub> с ДК и каталазой, уровень мочевины и сGMP с ДК, СОД и каталазой). Наиболее сильная связь установлена между NO<sub>2</sub> и активностью СОД ( $r = -0,816$  при  $p < 0,05$ ).

**Ключевые слова:** генерализованный пародонтит, система окиси азота, перекисное окисление липидов

S.P. Yarova, Y.Y. Yarov, A.D. Zheldakova

## INTERCONNECTION OF NITRIC OXIDE AND LIPID PEROXIDATION SYSTEM IN PATIENTS WITH GENERALIZED PERIODONTITIS

M.Gorky Donetsk National Medical University, Donetsk, Ukraine

**Summary.** The indexes of the system NO (nitric oxide (NO<sub>2</sub>), urea and cyclic guanine monophosphate (сGMP)), indexes of POL (diene koyugaty (DC), malondialdehyde (MDA) as well as and the parameters of antioxidant defense (superoxide dismutase (SOD) and catalase), followed by correlation analysis have been presented in 120 patients with generalized periodontitis and 28 patients without pathology of parodontium\*. The presence of direct and feedback link from moderate (urea and сGMP with MDA) to severe (grade NO<sub>2</sub> with DC and catalase, urea and сGMP with DC, SOD and catalase) has been determined. The strongest link established between NO<sub>2</sub> and the activity of SOD ( $r = -0,816$ ,  $p < 0,05$ ).

**Key words:** generalized periodontitis, system of nitric oxide, lipid peroxidation

Одной из центральных проблем современной стоматологии являются дистрофически-воспалительные процессы в тканях пародонта [1, 2]. Об актуальности поиска возможных путей достижения состояния стабилизации в пародонте свидетельствуют данные о массовой распространенности и высокой частоте рецидивов генерализованного пародонтита после проведенной терапии [3, 4]. Известно, что в развитии дистрофически-воспалительного процесса существенную роль играют сосудистые нарушения. При этом страдают все компоненты сосудистой стенки, что приводит к патологическим изменениям проницаемости и микроциркуляции тканей пародонта [5–8]. Доказано, что ведущую роль в регуляции сосудистого тонуса, поддержании структуры сосудистой стенки, сосудистой проницаемости, регуляции адгезии тромбоцитов играет эндотелий [9]. Эндотелий – это основной компонент интимы сосудов, который имеет высокую метаболическую и секреторную активность. В норме на любое влияние эндотелий отвечает универсальной реакцией – продукцией NO [10]. Трудно назвать функцию

организма, в регуляции которой NO не принимала бы участия [11]. NO регулирует тонус сосудов, болевую рецепцию и систему иммунитета, владеет антитромболитическим и антиагрегационным действием, что позволило причислить систему NO к стресс-лимитирующей. Одним из наиболее важных биологических эффектов окиси азота является базальное состояние релаксации кровеносных сосудов (артерий, вен, микроциркуляторного русла) [12–16]. Дисфункция эндотелия является обязательным компонентом патогенеза практически любого воспалительного процесса, включая хронический генерализованный пародонтит. В настоящее время ключевую роль в нарушении функции эндотелия отводят так называемому оксидативному стрессу – процессу накопления в клетке свободных радикалов, которые владеют негативным влиянием на ее функцию и целостность [17]. Установлено, что при эндотелиальной дисфункции формируется дисбаланс гиперпродукции факторов, способствующих вазоконстрикции, над факторами, которые инициируют вазодилатацию. Такая дисфункция потенцирует вазоспазм, тромбоз, пенетрацию

\* От редакции: термин «пародонтит» авторы статьи употребляют как синоним термина «периодонтит»

\*\* От редакции: термин «пародонт» авторы статьи употребляют как синоним термина «периодонт»

Editor's note: the authors of article use the term **parodontium** as a synonym of the term **periodontium**

\*\* Editor's note: the authors of article use the term **parodontitis** as a synonym of the term **periodontitis**

макрофагов и клеточную пролиферацию, что по сути является воспалительным процессом и приводит к развитию атеросклероза [18–20].

### ЦЕЛЬ ИССЛЕДОВАНИЯ

Анализ взаимосвязи состояния системы окиси азота (NO) и состояния системы свободнорадикального окисления у пациентов с генерализованным пародонтитом.

### ОБЪЕКТЫ И МЕТОДЫ ИССЛЕДОВАНИЯ

Для решения поставленных в работе задач было обследовано 120 пациентов в возрасте от 25-ти до 40-а лет с диагнозом генерализованный пародонтит I и II степени тяжести, хроническое течение. С целью сравнения исследуемых параметров осмотрено 28 пациентов того же возраста без соматической и пародонтологической патологии (здоровые). Постановку окончательного диагноза заболевания проводили на основании данных клинического осмотра, рентгенографии, определения объективных пародонтальных проб и в соответствии с систематикой заболеваний пародонта Н.Ф. Данилевского (1994). Клиническое обследование и комплексное лечение больных проводилось в стоматологическом отделении Учебно-научно-лечебного комплекса «Университетская клиника» Донецкого национального медицинского университета им. М. Горького.

Забор ротовой жидкости (РЖ) для лабораторных исследований проводили утром натощак путем сплевывания в мерные центрифужные пробирки объемом 5 мл.

Биохимическим методом в ротовой жидкости определяли содержание первичных и вторичных продуктов перекисного окисления липидов (ПОЛ) – концентрацию диеновых конъюгатов и малонового диальдегида. Принцип метода определения ДК и МДА заключается в следующем: при нагревании в кислой среде часть продуктов ПОЛ, которая принадлежит к классу эндоперекисей, расщепляется, синтезируя ДК и МДА, взаимодействие которых с тиобарбитуровой кислотой (ТБК) приводит к образованию окрашенного в розовый цвет комплекса. Экстинцию регистрировали

на спектрофотометре при длинах волн 532 и 590 нм для исключения поглощения окрашенных комплексов ТБК веществами нелипидной природы.

Антиокислительную защиту оценивали по активности супероксиддисмутазы (СОД) и каталазы. Активность СОД определяли путем изучения ее способности тормозить аутоокисление адреналина при pH 10,2. Изучение активности каталазы основано на способности перекиси водорода образовывать окрашенный комплекс желтого цвета с раствором молибдена аммония. Экстинцию раствора измеряли при длине волны 410 нм.

Состояние системы NO изучали по содержанию конечных продуктов его метаболизма – нитритам (NO<sub>2</sub>) с применением реактива Гриса. Уровень мочевины (продукта расщепления аргинина, который является предшественником NO) в РЖ определяли при помощи набора Био-Ла-Тест (Брно, Чехия) с применением спектрофотометра «Specord 200 PC» при длине волны 540 нм. Радиоиммунным методом в ротовой жидкости измеряли содержание продукта метаболизма NO – циклического гуанинмонофосфата (сGMP) при помощи стандартных наборов реактивов фирмы «Amersham Biosciences» (Великобритания).

Полученные цифровые данные обрабатывались вариационно-статистическими методами анализа на персональном компьютере IBM PC (лицензионные программы «Microsoft Excel» и «Statistica 5.5A»). Для каждой выборочной совокупности наблюдений (n) высчитывали среднее арифметическое значение (M), среднее квадратичное (стандартное) отклонение (S), среднюю квадратичную ошибку среднего значения (m), 95%-й доверительный интервал истинного среднего значения, используя t-критерий Стьюдента. Вычисляя уровень значимости отличий средних значений показателя в независимых выборках (p) по функции распределения t-критерия Стьюдента, установили: при p < 0,05 – отличия значимые; при p > 0,05 – отличия не значимые. Оценку линейной связи между двумя переменными проводили при помощи однофакторного корреляционного анализа с подсчетом коэффициента парной корреляции Пирсона.

**Таблица 1.** Показатели системы ПОЛ и АОЗ в ротовой жидкости у обследованных пациентов (M ± m)

Показатели системы ПОЛ и АОЗ	Пациенты с интактным пародонтитом (n = 28)	Все пациенты с ГП (n = 124)	Пациенты с ГП	
			I ст. тяжести (n = 46)	II ст. тяжести (n = 78)
ДК (ус.ед.)	2,47 ± 0,07	3,01 ± 0,04*	2,79 ± 0,08*	3,22 ± 0,05 <sup>^</sup>
МДА (мкмоль/гбелка)	10,44 ± 0,42	11,46 ± 0,24*	11,09 ± 0,41*	11,82 ± 0,44 <sup>^</sup>
СОД (Е/мгбелка)	0,118 ± 0,026	0,09 ± 0,008*	0,10 ± 0,01*	0,08 ± 0,01 <sup>^</sup>
Каталаза (мкатал/л)	10,41 ± 0,15	8,78 ± 0,08*	9,64 ± 0,12*	7,92 ± 0,10 <sup>^</sup>

Примечание:

\* - p < 0,05 против соответствующих значений показателя у здоровых пациентов

<sup>^</sup> - p < 0,05 при сравнении соответствующих значений показателя в зависимости от степени тяжести

**Таблица 2.** Показатели системы окиси азота в ротовой жидкости у обследованных пациентов ( $M \pm m$ )

Показатели системы окиси азота	Пациенты с интактным пародонтом (n = 28)	Все пациенты с ГП (n = 124)	Пациенты с ГП	
			I ст. тяжести (n = 46)	II ст. тяжести (n = 78)
NO <sub>2</sub> (мкмоль/л)	4,8 ± 0,11	6,1 ± 0,07*	5,6 ± 0,10*	6,5 ± 0,09 <sup>^</sup>
Мочевина (пмоль/л)	50,1 ± 1,21	60,3 ± 0,62*	55,4 ± 1,14*	65,1 ± 1,19 <sup>^</sup>
cGMP (мкмоль/л)	4,5 ± 0,09	5,4 ± 0,05*	4,8 ± 0,07*	5,9 ± 0,06 <sup>^</sup>

Примечание:

\* -  $p < 0,05$  против соответствующих значений показателя у здоровых пациентов

<sup>^</sup> -  $p < 0,05$  при сравнении соответствующих значений показателя в зависимости от степени тяжести

## РЕЗУЛЬТАТЫ ИССЛЕДОВАНИЯ И ИХ ОБСУЖДЕНИЕ

Результаты исследования состояния свободно-радикального окисления (СРО) по уровню диеновых конъюгатов (ДК) и малонового диальдегида (МДА), а также системы антиокислительной защиты (АОЗ) по уровню супероксиддисмутазы (СОД) и каталазы в ротовой жидкости у пациентов с интактным пародонтом и у больных ГП I и II степени тяжести представлены в табл. 1.

Содержание всех изучаемых параметров достоверно отличается у здоровых людей и пациентов с ГП ( $p < 0,05$ ). При этом значения показателей СРО (ДК и МДА) превышали соответствующие значения у пациентов с интактным пародонтом, значения показателей АОЗ (СОД и каталаза) были достоверно ниже в сравнении с такими же показателями у здоровых лиц. Так, уровень в ротовой жидкости больных ГП продуктов ПОЛ – ДК и МДА превышал таковой в группе сравнения (здоровые пациенты), соответственно, в 1,2 и 1,1 раза ( $p < 0,05$ ), что свидетельствует об интенсификации процессов свободнорадикального окисления при дистрофически-воспалительном процессе в тканях пародонта. Кроме того, следует отметить, что содержание диеновых конъюгатов и малонового диальдегида достоверно отличается в зависимости от степени тяжести патологического процесса ( $p < 0,05$ ). При этом, чем более значимыми были дистрофически-воспалительные нарушения в пародонте, тем более значительными были нарушения показателей ПОЛ, а именно: при II степени тяжести ГП уровень ДК и МДА в ротовой жидкости в среднем в 1,1 раза превышал соответствующие значения при I степени тяжести заболевания ( $p < 0,05$ ).

Супероксиддисмутаза и каталаза являются ферментативным звеном антиокислительной системы, которая препятствует образованию активных форм кислорода и инициирует перекисное окисление липидов. У пациентов с ГП I и II степени тяжести уровень в ротовой жидкости показателей антиокислительной защиты – СОД и каталазы – был ниже, чем таковой в группе сравнения (здоровые), соответственно, в 1,3 и 1,2 раза ( $p < 0,05$ ),

что свидетельствует о нарушении антиоксидантной системы при дистрофически-воспалительном процессе в тканях пародонта. Следует отметить, что содержание супероксиддисмутазы и каталазы достоверно отличается в зависимости от степени тяжести патологического процесса ( $p < 0,05$ ). При этом, чем более выраженными были дистрофически-воспалительные нарушения в пародонте, тем более значительными были нарушения показателей АОЗ, а именно: при II степени тяжести ГП уровень СОД и каталазы в ротовой жидкости, соответственно, в 1,4 и 1,2 раза были ниже таковых значений при I степени тяжести заболевания ( $p < 0,05$ ).

Результаты исследования состояния системы NO по уровню в ротовой жидкости окиси азота (NO<sub>2</sub>), мочевины и циклического гуанинмонофосфата (cGMP) у пациентов с интактным пародонтом и у лиц с ГП I и II степени тяжести представлены в табл. 2.

Содержание всех изучаемых продуктов метаболизма NO достоверно отличается у здоровых пациентов и у больных ГП ( $p < 0,05$ ). Так, уровень в ротовой жидкости окиси азота NO<sub>2</sub> превышает таковой в группе сравнения в 1,3 раза, уровень мочевины и cGMP – в 1,2 раза ( $p < 0,05$ ), что свидетельствует о нарушении состояния системы NO при дистрофически-воспалительном процессе в тканях пародонта. Кроме того, следует отметить, что исследуемые параметры достоверно отличаются в зависимости от степени тяжести патологического процесса ( $p < 0,05$ ). При этом, чем более выражены нарушения в пародонте, тем более значимы нарушения показателей системы NO, а именно: при II степени тяжести ГП уровень NO<sub>2</sub>, мочевины и циклического гуанинмонофосфата в ротовой жидкости в среднем в 1,2 раза выше соответствующего значения при I степени тяжести заболевания.

Сравнительный корреляционный анализ, который включает коэффициенты корреляции Пирсона (r) и уровни их значимости (p) для всех пар переменных, указывает на то, что между показателями системы NO (окисью азота (NO<sub>2</sub>), мочевиной и циклическим гуанинмонофосфатом (cGMP))

и показателями ПОЛ (диеновыми конъюгатами (ДК) и малоновим диальдегидом (МДА)), а также показателями антиоксидантной защиты (супероксиддисмутазой (СОД) и каталазой) в исследуемых группах определяется прямая и обратная корреляционная связь от умеренной (уровень мочевины и сGMP с МДА) до сильной (уровень  $\text{NO}_2$  с ДК и каталазой, уровень мочевины и сGMP с ДК, СОД и каталазой). Наиболее сильная обратная корреляционная связь установлена между окисью азота ( $\text{NO}_2$ ) и активностью фермента

антиоксидантной защиты (СОД) ( $r = -0,816$  при  $p < 0,05$ ).

### ЗАКЛЮЧЕНИЕ

Выявленные закономерности подтверждают роль процессов свободнорадикального окисления в развитии сосудистых нарушений при дистрофически-воспалительном процессе в пародонте и указывают на целесообразность восстановления антиоксидантной защиты в комплексном лечении генерализованного пародонтита.

## Литература

1. Данилевский, Н.Ф. Заболевания пародонта / Н.Ф. Данилевский, А.В. Борисенко. – К.: Здоров'я, 2000. – 141 с.
2. Белоклицкая, Г.Ф. Клинико-патогенетическое обоснование дифференцированной фармакотерапии генерализованного пародонтита (клинико-экспериментальное исследование): автореф. ... дис. д-ра мед. наук: 14.00.21 / Г.Ф. Белоклицкая; Одесский НИИ стоматологии. – О., 1996. – 32 с.
3. Косенко, К.М. Епідеміологія основних стоматологічних захворювань у населення України і шляхи їх профілактики: автореф. дис. ... д-ра. мед. наук: 14.00.21 / К.М. Косенко; Інститут стомат. АМН України. – К., 1994. – 45 с.
4. Грудянов, А.И. Пародонтология: Избранные лекции / А.И. Грудянов. – М.: ОАО «Стоматология», 1997. – 32 с.
5. Данилевский, Н. Ф. Расстройство микроциркуляции в околозубных тканях при пародонтозе / Н. Ф. Данилевский, Н. А. Колесова // Стоматология. – 1981. – № 4. – С. 81–86.
6. Жижица, Н.А. Инициальная роль функциональных изменений сосудов пародонта в патогенезе пародонтоза / Н. А. Жижица, А. А. Прохончуков // Стоматология. – 1981. – № 4. – С. 81–84.
7. Кузнецова, О.А. Динамика микроциркуляции десны у больных хроническим пародонтитом под влиянием лечения в условиях функциональных проб / О.А. Кузнецова // Вестник физиотерапии и курортологии. – 2001. – № 4. – С. 23–25.
8. Microcirculatory dynamics in experimental human gingivitis / J. L. Matheny [et al.] // J. Clin. Periodontol. – 1993. – №20 (8). – P. 578–583.
9. Новикова, Н. Дисфункция эндотелия – новая мишень медикаментозного воздействия при сердечно-сосудистых заболеваниях / Н. Новикова // Новое в медицине. – 2005. – № 8. – С. 51–53.
10. Билецкий, С.В. Эндотелиальная дисфункция и патология сердечно-сосудистой системы / С. В. Билецкий, С. С. Билецкий // Внутр. мед. – 2008. – Т. 8, № 2. – С. 36–41.
11. Манухина, Е.Б. Стресс-лимитирующая система оксида азота / Е. Б. Манухина, И. Ю. Малышев // Рос. физиол. журн. им. И.М. Сеченова. – 2000. – Т. 86, № 10. – С. 1292–1293.
12. Ванин, А. Оксид азота в биологии: история, строение и перспективы исследований / А. Ванин // Биохимия. – 1998. – Т. 63, № 7. – С. 867–869.
13. Вознесенский, Н.А. Оксид азота и легкие / Н.А. Вознесенский, А. Г. Чучалин, Н. С. Антонов // Пульмонология. – 1998. – Т. 8, № 2. – С. 6–10.
14. Гиперпродукция оксида азота в патофизиологии кровеносных сосудов / Ж. К. Стокле [и др.] // Биохимия. – 1998. – Т. 63, № 7. – С. 967–971.
15. Особенности синтеза азота у больных инфарктом миокарда / О. М. Драпкина [и др.] // Клин. мед. – 2000. – Т. 78, № 3. – С. 19–23.
16. Монооксид азота в механизмах устойчивости сердечно-сосудистых функций при эмоциональном стрессе / С. Каштанов [и др.] // Клин. мед. – 2005. – Т. 83, № 9. – С. 10–16.
17. Агеев, Ф.Т. Ингибиторы ангиотензинпревращающего фермента в лечении сердечно-сосудистых заболеваний (Квиналаприл и эндотелиальная дисфункция) [Электронный ресурс] / Ф.Т. Агеев, А.Г. Овчинников. – М., 2001. – Режим доступа: <http://www.rmj.ru/rmj/t11/n4/226.htm>, свободный. – Загл. с экрана.
18. D'Aiuto, F. Periodontal disease and C-reactive protein-associated cardiovascular risk / F. D'Aiuto, D. Ready, M. S. Tonetti // J. Periodontol. Res. – 2004. – Vol. 39, N 4. – P. 236–241.
19. Endothelial dysfunction in patients with chronic periodontitis and its improvement after initial periodontal therapy / F. Mercanoglu [et al.] // J. Periodontol. – 2004. – Vol. 75, N 12. – P. 1694–1700.
20. Periodontal treatment improves endothelial dysfunction in patients with periodontitis / G. Seinost [et al.] // Am. Heart J. – 2005. – Vol. 149, N 6. – P. 1050–1054.

Поступила в редакцию 29.01.2013

**С 7 по 9 ноября**  
**в г. Самара – Россия пройдет 16-я**  
**юбилейная специализированная**  
**стоматологическая выставка-форум:**  
**«Дентал-Экспо. Самара 2013»**

**Дентал-Экспо. Самара 2013**

**Место проведения:**

ВК Экспо-Волга,  
ул. Мичурина, 23 А

**Phone:** +7 (846) 279-04-89

**Email:** MalyshevaGV@expo-volga.ru

К.В. Вилькицкая, И.О. Походенько-Чудакова

## КЛИНИКО-ЛАБОРАТОРНОЕ ОБСЛЕДОВАНИЕ ПАЦИЕНТОВ С ТОКСИЧЕСКИМ ПОВРЕЖДЕНИЕМ N. ALVEOLARIS INFERIOR. СОВРЕМЕННОЕ СОСТОЯНИЕ ВОПРОСА

УО «Белорусский государственный медицинский университет», г. Минск

**Резюме.** Цель работы – учитывая данные специальной отечественной и зарубежной литературы, проанализировать имеющуюся на современном этапе информацию о наиболее часто используемых составляющих клинико-лабораторного обследования пациентов с токсическим повреждением нижнего альвеолярного нерва и аргументировать целесообразность разработки специфических параметров диагностики указанного заболевания. Было проведено аналитическое изучение доступных источников специальной отечественной и зарубежной литературы по рассматриваемому вопросу. Результаты свидетельствуют о том, что, несмотря на значительное число существующих и постоянно используемых в повседневной практике методик обследования пациентов стоматологического профиля с неврологическими нарушениями, должны быть продолжены исследования, направленные на разработку специфических, объективных и информативных критериев оценки степени тяжести течения токсического повреждения нижнего альвеолярного нерва для планирования эффективной тактики лечебно-реабилитационных мероприятий и динамического наблюдения.

**Ключевые слова:** токсическое повреждение, нижний альвеолярный нерв, обследование

K.V. Vilkitzkaya, I.O. Pohodenko-Chudakova

## CLINICO-LABORATORY EXAMINATION OF PATIENTS WITH TOXIC INJURY OF N. ALVEOLARIS INFERIOR. CURRENT STATE OF THE ISSUE

Belarusian State Medical University, Minsk

**Summary.** The aim of the work was to analyze available at the modern stage of the information about the most frequently used components of the clinical and laboratory evaluation of patients with toxic damage to the inferior alveolar nerve taking into consideration the special domestic and foreign literature and argue the expediency of the development of specific parameters of diagnostics of the disease. We made the analytical study of the available sources of special domestic and foreign literature on this subject. The results shows that despite the significant number of existing and constantly used in the daily practice of methods of examination of dental profile patients with neurological disorders, the examinations aimed the development of specific, objective and informative criteria for the assessment of the degree of severity of the toxic injury to the inferior alveolar nerve for the planning of effective methods of treatment-and-rehabilitation procedures and surveillance should be continued.

**Key words:** toxic injuries, inferior alveolar nerve, examination

**Д**иагностика и верификация диагнозов при нейростоматологических заболеваниях достаточно сложна из-за разнообразия проявлений, характеризующихся как неврологической, так и стоматологической симптоматикой [1].

По сообщениям Е.И. Гусева, Г.С. Бурд, А.Н. Коновалова (2000), при определении характера поражения периферических нервных стволов необходимо учитывать, что зона иннервации отдельных чувствительных нервов может перекрываться за счет других [2].

### ЦЕЛЬ ИССЛЕДОВАНИЯ

Учитывая данные специальной отечественной и зарубежной литературы, проанализировать имеющуюся на современном этапе информацию о наиболее часто используемых составляющих клинико-лабораторного обследования пациентов с токсическим повреждением нижнего

альвеолярного нерва и аргументировать целесообразность разработки специфических параметров диагностики указанного заболевания.

### ОБЪЕКТЫ И МЕТОДЫ ИССЛЕДОВАНИЯ

Для реализации поставленной цели было проведено аналитическое изучение доступных источников специальной отечественной и зарубежной литературы по рассматриваемому вопросу.

### РЕЗУЛЬТАТЫ ИССЛЕДОВАНИЯ И ИХ ОБСУЖДЕНИЕ

Повреждения тройничного нерва могут проявляться различными симптомами, которые принято разделять на анестезию, гипестезию, гиперестезию, аллодинию, гиперпатию. При опросе уточняют жалобы пациента, как правило, включающие следующие описательные термины: онемение, зуд, чувство «ползания мурашек», чувство растяжения, болезненность, покалывание,

щекотание, жжение, ощущение жара или холода, изменение вкусовых ощущений, изменение чувствительности красной каймы губ, неспособность бриться или улыбаться, из анамнеза устанавливаются этиологический фактор [3].

По данным Z. Mohammadi (2010), парестезия в челюстно-лицевой области может быть обусловлена как системными, так и местными факторами [4]. К группе локальных причин повреждения нижнего альвеолярного нерва большинство специалистов относят: нарушение техники работы в корневом канале при проведении эндодонтического лечения, компрессию нервного ствола выведенным за пределы корня зуба пломбировочным материалом или эндодонтическим инструментом, нейротоксический эффект растворов для ирригации корневых каналов и силеров, термическое повреждение [5]. При этом нарушения чувствительности всегда будут обусловлены изменениями возбудимости как периферических, так и центральных отделов нервной системы [6], а парестезия может быть преходящей (временной) и стойкой (постоянной) [7].

При оценке клинических проявлений тех или иных поражений нервного ствола одним из наиболее важных является вопрос об уровне воздействия травмирующего агента. Оценивая чувствительность, обращают внимание на следующие факторы: соответствие зоны нарушения чувствительности области иннервации концевыми ветвями тройничного нерва, присутствие таких зон в полости рта, существование диссоциированного нарушения чувствительности и различия в восприятии раздражений между передними и латеральными зонами лица. При этом одной из причин нарушения чувствительности в полости рта может являться повреждение спинального ядра n. trigeminus [8]. J.E. Van Sickels et al. (1989) отмечают, что сравнение чувствительности верхней губы, иннервируемой подглазничным нервом, с нижней губой является приемлемым при ретроспективных тестах, проводимых для выявления нейросенсорной травмы нижнего альвеолярного нерва [9]. P.J. Louis (2001) рекомендует производить оценку исходного уровня чувствительности при помощи 2-х балльного дискриминационного теста или прикосновения кистью до и после лечения [10]. Е.А. Авдеевой, И.О. Походенько-Чудаковой, Ю.М. Казаковой, (2009) предложен способ оценки степени парестезии кожных покровов лица при травматическом неврите нижнего альвеолярного нерва, включающий определение зон с различным изменением чувствительности на основании тактильной пробы, позволяющий рассчитать индекс площади зоны парестезии и установить степень тяжести развившегося пато-

логического процесса [11]. Кроме того, в зарубежной специальной литературе субъективную оценку чувствительности рекомендуется проводить с использованием визуальной аналоговой шкалы. Для объективизации данных предпочтительно использование теста на легкое прикосновение с помощью монофиламента [12].

При клиническом обследовании пациентов с дизестезией необходимо обращать особое внимание на наличие следов прикусывания губ, слизистой оболочки щек и языка, а также на наличие нейротрофических эрозий и язв слизистой оболочки полости рта, которые могут сохраняться в течение достаточно длительного периода времени и представляют угрозу здоровью пациента с учетом возможной малигнизации [13].

Течение одонтогенных поражений тройничного нерва отличается значительной продолжительностью и выраженностью как болевого, так и вегетативного компонента. По мнению В.Е. Гречко, М.Н. Пузина (1982), у пациентов с невритом одонтогенной этиологии на первый план выступали изменения электродиагностических показателей [14]. При объективном обследовании отмечается повышение показателя электроодонтодиагностики (ЭОД) моляров и премоляров на стороне повреждения, снижение электровозбудимости кожи лица в зоне иннервации периферических ветвей нижнего альвеолярного нерва на указанной стороне [15].

Следует помнить, что нижний альвеолярный нерв может быть травмирован как в процессе постановки дентального имплантата (при нарушении технологических процессов проведения оперативного вмешательства), в течение функционирования (при чрезмерной нагрузке на дентальный имплантат или несоблюдении сроков протезирования полости рта с опорой на дентальные имплантаты), а также при операции по поводу его удаления (при развившемся локальном остеомиелите (периимплантите)) [16]. Для определения степени повреждения нижнего альвеолярного нерва при дентальной имплантации проводят ЭОД зубов на пораженной стороне нижней челюсти и измерение электропотенциалов (ЭП) кожи лица трижды в 4-х точках: в области угла рта, в области подбородка, в накожных проекциях ментального и нижнечелюстного отверстий. Далее вычисляют средний показатель ЭП, устанавливают характер травмы, определяют патогенетическое лечение, что обеспечивает оптимизацию процесса реабилитации пациентов данной категории [17].

Выведение пломбировочного материала в области моляров и премоляров нижней челюсти в периапикальные ткани и его проникновение в нижнечелюстной канал или в область ментального отверстия, как правило, сопровождается



парестезией в области нижней губы и подбородка на соответствующей пораженной стороне. По мнению Л.А. Григорьянца, В.А. Бадаляна, М.В. Тамазова (2001), степень дегенеративных изменений нервного волокна всегда будет зависеть от химического состава пломбирочного материала и длительности его нахождения в непосредственной близости с нервной тканью [18]. Также возможно проявление парестезии слизистой оболочки десны соответствующего квадранта [19].

Диагностика степени повреждения нерва наиболее часто основывается на данных клинических, лучевых и электрофизиологических исследований [20]. Дифференцировать степень тяжести повреждения нерва обычными клиническими методами обследования достаточно сложно. На современном этапе в условиях клиники для определения нарушения чувствительности применяют различные объективные методы, являющиеся наиболее востребованными в неврологии [21]. Из них наиболее часто используют регистрацию соматосенсорных вызванных потенциалов тройничного нерва, тест болевой и температурной чувствительности, метод термографии, оценку рефлекса открывания рта [22]. Однако в источниках специальной информации не встречено работ, свидетельствующих об их использовании в практике врачей-стоматологов и челюстно-лицевых хирургов.

Современная психодинамическая теория рассматривает заболевание как результат нарушения биологических и социальных механизмов адаптации. Показатели гомеостаза организма исследуются неинвазивным методом изучения состава и свойств ротовой жидкости, а психологические механизмы адаптации – путем объективного психологического тестирования и изучения данных электроэнцефалографии (ЭЭГ) [23]. Изучение деятельности мозга путем исследования его электрической активности является давно признанным направлением в нейрофизиологии человека. Большое внимание многочисленные исследователи уделяли изучению ЭЭГ при патологии системы тройничного нерва [24]. Интерпретация функционального состояния мозга по данным ЭЭГ бывает противоречивой, точность локализации очаговой и разрядной эпилептической активности невелика и часто не позволяет в полной мере оценить выраженность и распространенность изменения мозговой ткани, провести четкую дифференциацию органических и функциональных поражений, определить глубину локализации очага [25]. Однако при изучении невралгии тройничного нерва значения корреляционной размерности результатов ЭЭГ для группы условно здоровых индивидуумов во всех отведениях оказались выше, чем

для группы пациентов с указанной патологией, что может свидетельствовать об упрощении деятельности мозга при развитии заболевания [26]. При регистрации ЭЭГ у пациентов с невралгией n. trigeminus отмечены нарушения биоэлектрической активности мозга, выражающиеся в изменении доминирующей активности и появлении патологической импульсации. При трехмерном исследовании локализации очагов патологической импульсации установлено, что в патологический алгический процесс вовлекаются неспецифические срединные структуры мозга. При регистрации тригеминальных соматосенсорных вызванных потенциалов было обнаружено увеличение латентных периодов и снижение амплитуды всех компонентов вызванного потенциала по сравнению с интактной стороной. Отмечались выраженные сенсорные постразряды, представлявшие собой серию высокоамплитудных колебаний [27]. При невралгии тройничного нерва наблюдалось увеличение мощностей 5- и 9-ритма наряду с уменьшением мощности  $\alpha$ - и  $\beta$ -ритма в диапазоне частот от 20 до 24 Гц. Определялись широкое варьирование показателей когерентности при коротких кортико-кортикальных связях, низкий уровень интеграции при средних расстояниях и разнонаправленные сдвиги показателей когерентности по отношению к норме в длинных межполушарных парах. Диагностическая чувствительность исследования по результатам фоновой ЭЭГ у лиц с невралгией n. trigeminus составляла 53,1%, диагностическая эффективность – 65,7%, диагностическая точность исследования – 0,6. При невралгии n. trigeminus реакция ЭЭГ на стимуляцию триггерной зоны проявлялась в достоверном увеличении мощности частотных составляющих 5-ритма во всех отведениях и уменьшении амплитуды 11 Гц частотной составляющей  $\alpha$ -диапазона в центрально-теменной области. Изучение направленности изменений показателей ЭЭГ при стимуляции триггерной зоны у пациентов с невралгией n. trigeminus обладало большей диагностической эффективностью по сравнению с фоновой ЭЭГ: диагностическая чувствительность – 68,7%, диагностическая специфичность – 85,7%, прогностическая ценность положительного результата исследования – 0,62, диагностическая точность выявления характерных изменений P300 – 0,63 [28].

При этом следует отметить, что изучению ЭЭГ при травматических повреждениях (невритах) как n. trigeminus, так и его периферических ветвей, в том числе и n. alveolaris inferior, посвящено небольшое число работ. В то же время нельзя исключить возможность отклонения показателей электроэнцефалографии от нормальных при токсическом повреждении нижнего альвео-

лярного нерва ввиду развития морфофункциональных изменений в центральных структурах системы тройничного нерва.

Ранняя диагностики была и остается одним из основных вопросов как в неврологии, так и в челюстно-лицевой хирургии и хирургической стоматологии. При этом одним из вариантов его решения является использование методов и средств традиционной медицины, а также разработка новых, простых, надежных и эффективных способов рефлекторной диагностики. Все большее распространение в последние десятилетия приобретает электропунктурная диагностика, базирующиеся на измерении биоэлектрических параметров в репрезентативных акупунктурных точках (АТ) [29]. Наличие двусторонних связей кожных покровов тела с внутренними органами является установленным фактом [30]. Это позволяет по изменениям в определенных зонах и АТ электропроводности и болевой чувствительности судить о функциональном состоянии практически всех органов и систем организма человека. Благодаря легкой доступности аурикулярных точек, сравнительной простоте, неинвазивности, высокой информативности и относительно небольшой продолжительности обследования все большее число специалистов отдает предпочтение именно аурикулодиагностике, считая ее наиболее информативным и перспективным методом, который учитывает индивидуальную электропроводность путем подбора напряжения тестирования, в связи с чем обладает высокой достоверностью [31]. Новый методический подход, основанный на индивидуальном подборе значения тестирующего напряжения по репрезентативной «реперной» точке получил название «Биорефер». Переход на индивидуально подбираемое напряжение тестирования позволяет повысить диагностическую значимость измерений за счет более селективной оценки уровня электропроводности, выбранной в качестве реперной точки экстерорецептивной рефлексогенной зоны [32]. Сравнение полученных распределений напряжений в точке иньтан (РСЗ) и средних арифметических значений токов в акупунктурных точках с рассчитанными параметрами измерений выявило сильную корреляционную связь подбираемого напряжения тестирования со средним значением токов в АТ, что свидетельствует о пригодности метода «Биорефер» для адекватной оценки состояния электромагнитного гомеостаза [33]. Выявлена высокая достоверность данного метода диагностики при постановке топического диагноза для оценки степени выраженности патологии, характера и фазы заболевания. При этом получена достаточно сильная корреляция результатов аурикулярной диагностики «Биорефер» с кли-

ническими данными (коэффициент корреляции Спирменаравен 0,7). Точность метода составила 90,9%, а чувствительность – 92,9% [34].

Однако на современном этапе в доступных источниках специальной информации нами не встречено сообщений о результатах применения диагностической системы «Биорефер» для оценки степени выраженности травматического или токсического повреждения n. alveolaris inferior, характера и фазы течения данного патологического процесса.

Известно, что используется ряд электрофизиологических методов диагностики, анализирующих электрические характеристики кожного покрова. С их помощью установлено, что в ответ на заболевание кожа реагирует изменением всех своих электрических характеристик. Е.А. Борисова, К.М. Резников (2010) в экспериментальных условиях обосновали использование метода дифференциальной термометрии накожной проекции АТ для оценки уровня регуляторных процессов [35]. Многие патологические процессы меняют нормальное распределение температуры на поверхности тела. Причем во многих ситуациях изменения температуры опережают другие клинические проявления, что очень важно для ранней диагностики и своевременного начала лечебных мероприятий [36].

Согласно определению Всемирной организации здравоохранения (ВОЗ) (1948), здоровье – состояние полного физического, психического и социального благополучия, а не только отсутствие заболевания [37]. По мнению П.А. Леуса (2010), наиболее рационально использовать в системе стоматологической помощи оценочные критерии, рекомендованные ВОЗ [38]. Изучение качества жизни при различных заболеваниях в современных условиях – одно из приоритетных направлений в современной медицине [39], что на текущий момент реализуется двумя способами – объективным, то есть оценкой качества жизни пациента другим человеком (чаще всего врачом или психологом), и субъективным, предполагающим самооценку. Важнейшим принципом исследования качества жизни в медицине вообще и в хирургической стоматологии и челюстно-лицевой хирургии в частности является использование стандартизированных опросников с высокой степенью валидности, надежности и чувствительности применительно к профилю патологии. Из числа последних в отечественной стоматологии наиболее часто применяется русская версия опросника «Профиль влияния стоматологического здоровья» ОНIP-14. Клинические проявления различной стоматологической патологии не просто отражают факт утраты собственно стоматологического здоровья, но и оказывают существенное влияние

на качество жизни пациента по интегральным и пошкаловым показателям специализированного индекса [40]. OHIP-14 является короткой версией индекса OHIP-49 [41]. Анкета-опросник состоит из 14 вопросов, направленных на изучение основных критериев качества жизни пациентов стоматологического профиля. Предлагаемые вопросы касаются влияния стоматологического здоровья на возможность общения, полноценного питания, а также отдыха и работы [42]. Современная оценка результатов определения показателей индекса OHIP-14 не предполагает четкой корреляции цифрового значения индекса с уровнем качества жизни индивидуума. Принято считать, что чем выше оценка в баллах, тем негативнее влияние состояния полости рта на субъективную оценку пациентом своего уровня жизни. По мнению О.Е. Симановской (2008), диагностика и установление градации стоматологического уровня здоровья (СУЗ) позволяет индивидуализировать объем стоматологической помощи [43].

В специальной литературе имеется значительное число публикаций, подтверждающих, что микрокристаллизация ротовой жидкости (РЖ) является одним из информативных показателей гомеостаза организма человека в целом [44]. Наиболее простым способом оценки физико-химических свойств биологических жидкостей являются кристаллографические методы, которые основаны на качественно-количественном определении и интерпретации кристаллообразования биосубстратов [45]. В условиях патологии свойства биологических жидкостей, а следовательно, и картина построения кристаллической решетки изменяются. Абсолютное большинство предлагаемых способов оценки микрокристаллизации РЖ являются неинвазивными для пациентов и медицинского персонала, легко выполнимыми и воспроизводимыми, не требующими дорогостоящего оборудования, специализации и значительных материальных затрат [46]. Кроме того, данные микрокристаллизации ротовой жидкости могут быть использованы в качестве метода оценки общего состояния организма человека [47].

В последние годы значительное внимание уделяется изучению уровня ферментативной активности при челюстно-лицевой патологии [48]. У пациентов без соматических заболеваний глоссалгия сопровождается изменением ферментативной активности ротовой жидкости (в основном – лактатдегидрогеназы) и незначительным ростом уровня активности щелочной фосфатазы (ЩФ) и холинэстеразы [49].

Результаты лабораторных исследований клеточного состава крови и состояния системы коагуляции в целом отражали активацию компенсаторно-защитных механизмов в ответ на стрессовую ситуацию, обусловленную травматическим и химическим повреждением нижнего альвеолярного нерва [50].

Известно, что болевые синдромы в челюстно-лицевой области сопровождаются выраженными нарушениями в системах клеточного и гуморального иммунитета: активацией факторов местной резистентности и транзитным Т-клеточным иммунодефицитом в периферической крови. Повышение уровня IgE сыворотки крови пациентов с поражением системы тройничного и языкоглоточного нервов свидетельствует об участии аллергических механизмов в патогенезе болевых синдромов челюстно-лицевой области [1].

## ЗАКЛЮЧЕНИЕ

Представленный выше материал убедительно свидетельствует о том, что, несмотря на значительное число существующих и постоянно используемых в повседневной практике методик обследования пациентов стоматологического профиля с неврологическими нарушениями, должны быть продолжены исследования, направленные на разработку специфических, объективных и информативных критериев оценки степени тяжести течения токсического повреждения нижнего альвеолярного нерва, легко воспроизводимых в каждой конкретной клинической ситуации для последующего планирования эффективной тактики лечебно-реабилитационных мероприятий и динамического наблюдения.

*Список литературы (50 источников) в редакции журнала.*

*Поступила в редакцию 03.06.2013*

**А.С. Ластовка, В.Н. Ядченко**

## УЛЬТРАЗВУКОВАЯ НАВИГАЦИЯ В ХИРУРГИЧЕСКОМ ЛЕЧЕНИИ СЛЮННОКАМЕННОЙ БОЛЕЗНИ ПОДНИЖНЕЧЕЛЮСТНЫХ СЛЮННЫХ ЖЕЛЕЗ

**УО «Белорусский государственный медицинский университет», г. Минск  
УО «Гомельский государственный медицинский университет», г. Гомель**

**Резюме.** Статья затрагивает проблему органосохраняющего хирургического лечения слюннокаменной болезни. Описывается методика применения ультразвуковой интраоперационной навигации при удалении слюнных конкрементов из выводного протока поднижнечелюстной железы, имеющих труднодоступную в техническом плане локализацию.

**Ключевые слова:** ультразвуковая интраоперационная навигация, слюннокаменная болезнь, поднижнечелюстная железа

**A.S. Lastovka, V.N. Yadchenko**

## SONOGRAPHY NAVIGATION IN SURGICAL TREATMENT SIALOLITHIASIS SUBMANDIBULAR SALIVARY GLANDS

**Belarusian State Medical University, Minsk  
Gomel State Medical University, Gomel**

**Summary.** The article describes the problem of an organ-preservation approach in surgical treatment of sialolithiasis. The authors propose the method of surgical treatment. The method includes intraoperation sonography navigation (ISN). Anatomical, topographical, functional features of submandibular salivary gland define difficulties for stone removal from the duct. ISN gives advantages for this kind of operations.

**Key words:** intraoperation sonography navigation (ISN), sialolithiasis, submandibular salivary gland

Слюннокаменная болезнь (СКБ) – наиболее встречаемый среди заболеваний слюнных желез (СЖ) полиэтиологический патологический процесс, характеризующийся образованием конкрементов в выводных протоках железы [1].

Эпидемиологическая распространенность СКБ составляет 12 пациентов на 1000 человек населения в год. Наблюдается заболевание среди людей в широком возрастном диапазоне от 12-ти до 89-ти лет. Но наиболее подвержены СКБ пациенты среднего возраста от 21-го до 55-ти лет, что влечет за собой ухудшение качества жизни и экономические затраты на лечение. Это определяет важность дальнейшего совершенствования диагностики и лечения заболевания [9].

В этиологии возникновения СКБ выделяют предрасполагающие факторы общего и местного характера. Факторами общего характера являются: нарушение общего минерального обмена (фосфорно-кальциевого), авитаминоз и гиповитаминоз витамина А. К местным факторам относят врожденную эктазию выводных протоков СЖ, рубцовые изменения в слюнной железе или ее выводного протока после механического повреждения или воспалительного процесса. Отмеченные этиологические нарушения в даль-

нейшем приводят к патогенетическим изменениям в виде нарушения оттока слюны из железы, ее ретенции и сгущению в протоковой системе, а в конечном счете, к формированию конкремента [2, 3].

Слюна представляет собой биологическую жидкость сложного состава, имеющую отличный от плазмы крови биохимический состав. Хронические заболевания СЖ и заболевания других систем и органов человека оказывают негативное влияние на биохимический состав слюны, что способствует формированию слюнных конкрементов. Слюна, как жидкость сложного состава, представляет собой динамически неустойчивую систему, в которой возможно образование геля в качестве возможной органической матрицы конкремента. Матрица, в свою очередь, создает условия для начала процесса кристаллизации [2, 5, 6].

По данным специальной литературы СКБ поражает преимущественно поднижнечелюстные железы (ПЖ) – 80,0–97,6%. Менее часто СКБ поражает околоушные железы (ОЖ) – 2,4–8,0%; для подъязычной и малых СЖ (губ, щек, неба) эти цифры составляют – 0,0–2,0%. Причины, обуславливающие преимущественную локализацию слюнных камней в поднижнечелюстной железе, точно не известны. Однако в качестве способствующих фак-

торов называют анатомические особенности поднижнечелюстных желез [2, 5, 6].

Частота локализации конкрементов в разных отделах выводного протока пораженной железы составляет: во внежелезистой части выводного протока – 49,5–53,3%, во внутрижелезистой части – 39,4–40,8%, одномоментное расположение камней в обеих частях протока СЖ возможно в 5,6–11,1% [3]. Конкретная локализация конкремента в протоковой системе железы имеет определяющее значение в выборе метода лечения данной патологии.

Основным моментом в органосохраняющем направлении лечения СКБ является удаление слюнного конкремента, создающего препятствие для нормального оттока слюны из железы. При безуспешности этого прибегают к радикальному лечению – экстирпации СЖ, пораженной СКБ [8].

В большинстве своем удаление слюнных конкрементов возможно только хирургическим путем. Наибольшую техническую сложность для этого представляют конкременты, расположенные во внутрижелезистом отделе и проксимальной части внежелезистого отдела выводного протока поднижнечелюстной железы [7]. Именно эта локализация конкрементов нередко вынуждает хирургов прибегать к экстирпации железы за счет технической сложности проведения органосохраняющего лечения [4].

### ЦЕЛЬ ИССЛЕДОВАНИЯ

Улучшение эффективности органосохраняющего хирургического лечения СКБ поднижнечелюстных желез путем разработки метода интраоперационной ультразвуковой навигации.

### ОБЪЕКТЫ И МЕТОДЫ ИССЛЕДОВАНИЯ

На базе отделения челюстно-лицевой хирургии и хирургической стоматологии УЗ «Гомельская областная клиническая больница» было проведено лечение 51-го пациента со СКБ ПЖ в течение 2011 г.

Критериями отбора пациентов для применения метода интраоперационной УЗ навигации при конкрементэктомии служили: возраст более 18-ти лет, локализация конкремента в проксимальной части внежелезистого или внутрижелезистом отделе выводного протока ПЖ. Данную группу составили 19 пациентов.

Методика удаления слюнных конкрементов с применением интраоперационной ультразвуковой навигации заключалась в следующем.

Операцию производят под эндотрахеальным наркозом при положении пациента лежа на операционном столе, на спине, с запрокинутым верху подбородком. Для уменьшения кровотечения капиллярного характера из краев раны мягкие ткани в подъязычной области соответствующей стороны инфильтрируют раствором 2% лидока-

ина гидрохлорида (*lidocaini hydrochloridi*) 5 мл с добавлением раствора 0,1% адреналина гидрохлорида (*adrenaline hydrochloridi*). Ассистент с помощью шпателя смещает язык в противоположную от области вмешательства сторону. Врач ультразвуковой диагностики (УЗД) устанавливает пьезоэлектрический датчик на кожу поднижнечелюстной области, приподнимая ткани дна полости рта. Использовался УЗ-аппарат («BK PRO focus 2000») с линейным мультислотным датчиком, с рабочей частотой 7,5 МГц. Сиалосонография выполнялась в В-режиме, где оценивали локализацию, размер, форму, плотность и в режиме цветового картирования (ЦК), где определяли наличие рядом расположенных сосудов.

В просвет главного выводного протока вводят слюнную буж или зонд. Хирург выполняет разрез слизистой оболочки полости рта параллельно подъязычному валику, на середине расстояния между ним и основанием языка, выделяется стенка выводного протока поднижнечелюстной железы. По зонду продольно рассекается стенка протока протяженностью в 1,0–1,5 см. При помощи УЗ-навигации хирург продвигается в глубь тканей до уровня залегания конкремента и посредством кюретажной ложечки, пинцета или кровоостанавливающего зажима удаляет конкремент через вскрытый просвет выводной проток.

В области рассеченной стенки выводного протока создается сиалодохостома путем сшивания стенки протока со слизистой оболочкой подъязычной области. В просвет центрального отдела протока вводится резиновый дренаж из перчаточной резины и фиксируется одним или двумя швами к краю сформированной сиалодохостомы. Дренаж оставляют на 5–6 дней, затем он извлекается.

Результаты хирургического лечения оценивались суммарно в зависимости от длительности операции, наличия или отсутствия интра- и послеоперационных осложнений. Ближайшие результаты операции оценивались клинически и с помощью УЗИ на 4–6-е сутки после операции. Повторные контрольные осмотры пациентов проводились нами через 1, 6, 12 месяцев после проведенной операции. Всем пациентам в эти сроки проводилась рентгенография нижней челюсти в боковой проекции и рентгенография дна полости рта, УЗИ СЖ, осмотр послеоперационной области. Данные результатов обследования и лечения вносились в специально разработанную индивидуальную карту пациента.

### РЕЗУЛЬТАТЫ ИССЛЕДОВАНИЯ И ИХ ОБСУЖДЕНИЕ

Из 51-го пациента, лечившегося по поводу слюнокаменной болезни поднижнечелюстных желез, получившего курс лечения в отделении челюстно-

**Таблица 1.** Локализация конкрементов у пациентов со слюннокаменной болезнью поднижнечелюстной железы (n = 51)

Выявленная патология	Количество пациентов
Дистальный отдел выводного протока ПЖ	19
Проксимальный отдел выводного протока ПЖ (выше мышечной диафрагмы дна полости рта)	6
Проксимальный отдел выводного протока ПЖ (ниже мышечной диафрагмы дна полости рта)	14
Внутрижелезистый отдел выводного протока ПЖ	12

лицевой хирургии и хирургической стоматологии УЗ «Гомельская областная клиническая больница» в 2011 г., 48 человек (94,1%) поступали в стадии обострения воспалительного процесса. Удельный вес мужчин составил 68,6%, женщин – 31,4%. Пациенты до 60 лет составили 86,2%. У мужчин преобладали пациенты в возрасте 24–60 лет (88,5%), у женщин – в возрасте 34–65 лет (80,0%).

В результате проведенного обследования по локализации конкремента все пациенты распределились следующим образом (табл. 1).

Разность в акустическом сопротивлении мягких тканей, а также разность между ними, слюнным конкрементом и металлическим инструментом, создает эхосигнал, отображающийся на экране диагностического УЗ-аппарата. Это позволяет визуализировать и прицельно направлять движения хирургического инструмента к лоцируемому конкременту. Одновременно уменьшается вероятность повреждения крупных кровеносных сосудов и нервных стволов, попадающих в операционное поле.

Применение интраоперационной сонографии у 14-ти (73,7%) пациентов позволило целенаправ-

ленно достичь места расположения и удалить слюнной конкремент. У 5-ти (26,3%) пациентов этой группы хоть и удалось подойти к месту расположения конкремента, но удалить его технически не представилось возможным. Из послеоперационных осложнений следует отметить развитие временных явлений травматического неврита язычного нерва у 1-го (5,3%) пациента.

### ЗАКЛЮЧЕНИЕ

1. Интраоперационная ультразвуковая навигация является хорошим способом определения локализации слюнного конкремента и позволяет хирургу целенаправленно корректировать свои действия.

2. Данный метод позволяет избежать повреждения крупных кровеносных сосудов и нервных стволов, попадающих в операционное поле за счет их УЗ визуализации.

3. Применение интраоперационной ультразвуковой навигации расширяет показания к органосохраняющим операциям при слюннокаменной болезни.

### Литература

1. Бернадский, Ю.И. Основы челюстно-лицевой хирургии и хирургической стоматологии / Ю.И. Бернадский – Витебск: Белмедкнига, 1990. – С.210–216.
2. Денисов, А.Б. Слюна и слюнные железы / А.Б. Денисов. – М.: Издательство РАМН, 2006. – 372 с.
3. Ластовка, А.С. Органосохраняющая микрохирургия больших слюнных желез: монография / А.С. Ластовка. – Мн.: БГМУ, 2007. – 146 с.
4. Ромачева, И.Ф. Заболевания и повреждения слюнных желез / И.Ф. Ромачева [и др.]. – М.: Медицина, 1987. – С. 175–195.
5. Солнцев, А.М. Заболевания слюнных желез / А.М. Солнцев, В.С. Колесов, Н.А. Колесова. – К.: Здоровья, 1991. – 312 с.
6. Сукманский, О.И. Биологически активные вещества слюнных желез. – К.: Здоровья, 1991. – 112 с.
7. Ядченко, В.Н. Органосохраняющая микрохирургия в лечении пациентов, страдающих слюннокаменной болезнью / В.Н. Ядченко // Проблемы здоровья и экологии. – 2011. – №4 (30). – С. 95–98.
8. Diseases of the salivary glands: Pathology, diagnosis, treatment, facial nerve surgery / G. Seifert [et al.]. // New York; Stuttgart: Thieme. – 1986. – 393 p.
9. Modern management of obstructive salivary / P. Capaccio [et al.] // Acta Otorhinolaryngologica Italica. – 2007. – №27. – P. 161–172.

Поступила в редакцию 06.03.2013

И.Н. Барадина, С.П. Рубникович, М.Е. Зорич, С.М. Манкевич

## ОБОСНОВАНИЕ ПРИМЕНЕНИЯ НОВЫХ ПОДХОДОВ В ОКАЗАНИИ ТЕРАПЕВТИЧЕСКОЙ ПОМОЩИ ПАЦИЕНТАМ С ЗАБОЛЕВАНИЯМИ ВИСОЧНО-НИЖНЕЧЕЛЮСТНОГО СУСТАВА И ЖЕВАТЕЛЬНЫХ МЫШЦ: АНАЛИЗ АНКЕТНОГО ОПРОСА ВРАЧЕЙ-СТОМАТОЛОГОВ

ГУО «Белорусская медицинская академия последипломного образования», г. Минск

**Резюме.** Разработана анкета для врачей-стоматологов различного профиля, с помощью ответов на вопросы которой определены пути совершенствования качества оказания терапевтической помощи пациентам с заболеваниями височно-нижнечелюстного сустава и жевательных мышц. Проведен анализ персональных данных врачей стоматологов, определены возрастные группы пациентов с патологией височно-нижнечелюстного сустава и жевательных мышц, клинические и параклинические методы обследования, методология процесса лечения. Произведена оценка и самооценка качества проводимого лечения врачами-стоматологами, что позволило выявить системный подход к данной проблеме и определить ресурсы для достижения результата в терапии пациентов с заболеваниями височно-нижнечелюстного сустава и жевательных мышц.

**Ключевые слова:** стандарты качества ISO 9000, заболевания височно-нижнечелюстного сустава, заболевания жевательных мышц, методология лечения заболеваний височно-нижнечелюстного сустава и жевательных мышц

I.N. Baradina, S.P. Rubnikovich, M.E. Zorich, S.M. Mankiewicz

## RATIONALE FOR A NEW APPROACH IN PROVIDING THERAPEUTIC CARE OF PATIENTS WITH DISEASES OF THE TEMPOROMANDIBULAR JOINT AND MASTICATORY MUSCLES: ANALYSIS OF QUESTIONNAIRE DENTISTS

Belarusian Medical Postgraduate Academy, Minsk

**Summary.** Developed a questionnaire for doctors-dentists in various fields, with the help and answers to questions which are defined ways of improvement of quality of the therapeutic management of patients with temporomandibular disorders – TMJ and masticatory muscles. The analysis of the personal data of dentists, The age of patients with temporomandibular disorder – TMJ and masticatory muscles, clinical and paraclinical examination methods, the methodology of the treatment process. An assessment and self-assessment of quality of treatment by doctors - dentists, thus, reveal a systematic approach to the problem and to identify resources to achieve results in the treatment of patients with diseases of the temporo-mandibular joint and masticatory muscles.

**Key words:** quality standards ISO 9000, temporomandibular disorders-joint, masticatory muscle disorders, methodology of treatment of TMJ and masticatory muscles

Вопросы качества оказания терапевтической помощи пациентам с заболеваниями височно-нижнечелюстного сустава (ВНЧС) и жевательных мышц (ЖМ) приобретают все большую значимость. Вследствие этого целесообразно уточнить персональные данные врачей-стоматологов, оказывающих профессиональную помощь; выяснить, какими методами диагностики и лечения пациентов с заболеваниями височно-нижнечелюстного сустава и жевательных мышц владеют врачи-стоматологи. У пациентов с заболеваниями ВНЧС и ЖМ нарушены функции зубочелюстной системы (ЗЧС), вегетативная нервная система, когнитивный и эмоционально-волевой компоненты психологической составляющей, вследствие чего страдает качество их жизни [1–4]. Поэтому углубленное изучение методов терапии

и изыскание ресурсов для достижения результата лечения весьма актуально.

У пациентов с заболеваниями ВНЧС и ЖМ течение болезни может проходить без боли с нарушением некоторых функций ЗЧС или с выраженным болевым синдромом [5]. Для болевого синдрома характерны боли в области ВНЧС и в жевательных мышцах с разнообразной локализацией: в области зубов или групп зубов на одной или обеих челюстях, различных участках челюстных костей, на лице, шее, затылочной или теменной областях, глазницах, особенно ближе к вечеру [1–4]. Боль имеет определённый характер и интенсивность, появляется в разное время суток. У одних пациентов возникает повышенная нецелесообразная активность жевательных мышц, напряжение, возможен спазм не только жевательных и

мимических мышц, но также мышц языка. У других пациентов при мышечном истощении возникает снижение тонуса жевательных мышц. Клинически такие нарушения проявляются дискоординированной работой мышц челюстно-лицевой области во время выполнения функций открывания и закрывания рта, жевания, глотания, речи. У больных с патологией ВНЧС и ЖМ нарушается сон, изменяется поза во время сна, появляется физическая утомляемость и эмоциональный дискомфорт [6]. Все проявления заболевания свидетельствуют о снижении качества жизни пациента и необходимости вовлечения в процесс лечения врачей различных специальностей, причем не только стоматологического, но и лечебно-хирургического профиля.

### ЦЕЛЬ ИССЛЕДОВАНИЯ

Изучить ответы анкетного опроса врачей-стоматологов для изыскания резервного потенциала по улучшению качества диагностики и оказания комплексного лечения, наблюдения пациентов с заболеваниями височно-нижнечелюстного сустава и жевательных мышц. Определить необходимость в разработке документов (инструкции, схемы, классификации), устройств и методик, которые гарантируют получение стойкого терапевтического результата у больных с ВНЧС и ЖМ.

### МАТЕРИАЛЫ И МЕТОДЫ ИССЛЕДОВАНИЯ

Нами разработана анкета с вопросами для врачей-стоматологов, которая включает вопросы о персональных данных, о количестве и возрастной принадлежности пациентов с патологией ВНЧС и ЖМ, о применении клинических и параклинических методов обследования пациентов, о методологии и процессе терапии, результативности проведенного лечения.

Задача анкеты – систематизировать подход к данной патологии у врачей различного профиля и оценить наличие ресурсов у врачей-стоматологов для достижения наилучшего результата в лечении. Важно было выяснить, как врачи-стоматологи оценивают качество проводимого ими лечения; насколько современно материально-техническое обеспечение (МТО) стоматологических поликлиник (кабинетов) для лечения пациентов с такой патологией; существует ли необходимость выработки алгоритмов и карт процесса лечения согласно стандартам качества ISO 9000.

Изучены анкеты 48 врачей-стоматологов различного профиля, получивших дополнительное образование на кафедре детской стоматологии БелМАПО во втором полугодии 2012 г.

### РЕЗУЛЬТАТЫ ИССЛЕДОВАНИЯ И ИХ ОБСУЖДЕНИЕ

Большинство участвовавших в анкетировании врачей-стоматологов (70–75%) работают в город-

ских поликлиниках, из них в организациях здравоохранения (ОЗ) государственного типа – 58,3%. Некоторые из них (4,2%) совмещают работу по территориальной принадлежности и типу ОЗ.

Из врачей стоматологов, участвовавших в опросе, основную категорию составляли врачи-стоматологи ортопеды (37,5%) и врачи-стоматологи ортодонты (27%). Совмещают занимаемые врачебные должности 10,4% респондентов (рис. 1).

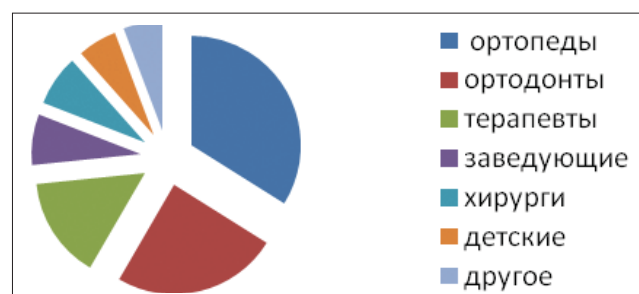


Рис. 1. Структура респондентов по специальности

Стаж работы по специальности в среднем составляет 16 лет, в последней занимаемой должности 12,25 года. Врачи-стоматологи разных специальностей имеют достаточный профессиональный стаж работы, который оценивается получением дополнительных знаний в последипломной подготовке (количественный показатель) и получением врачебной категории (качественный показатель) (рис. 2).

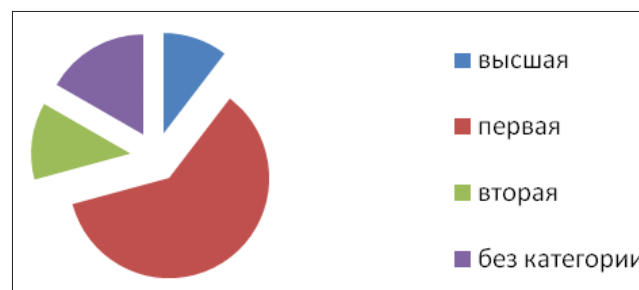


Рис. 2. Распределение респондентов по врачебным категориям

Врачи-стоматологи имеют категорию в 83,3%, из них первую – 60,4%. При получении дополнительного образования большинство респондентов получили специальное образование (37,2%): клиническая ординатура (22,9%) и переподготовка по специальности (14,6%). Все вышеприведенное говорит о том, что происходит постоянное получение дополнительной информации к основному образованию (МГМИ, БГМУ, ВГМУ), полученному в Республике Беларусь – 87,5% и за ее пределами – 12,5%.

Всё вышеуказанное свидетельствует о высоком качестве полученного образования врачами-стоматологами.

Количество и возрастная принадлежность пациентов, страдающих патологией височно-нижнечелюстного сустава, представлена на рис. 3.



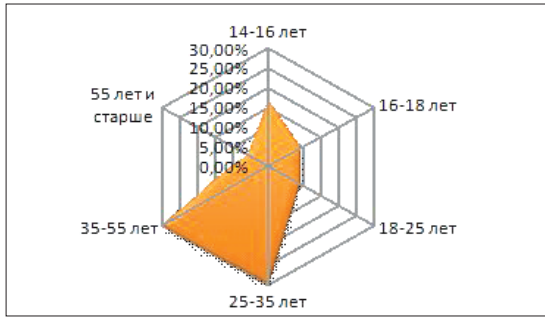


Рис. 3. Количество и возрастная принадлежность пациентов с патологией височно-нижнечелюстного сустава

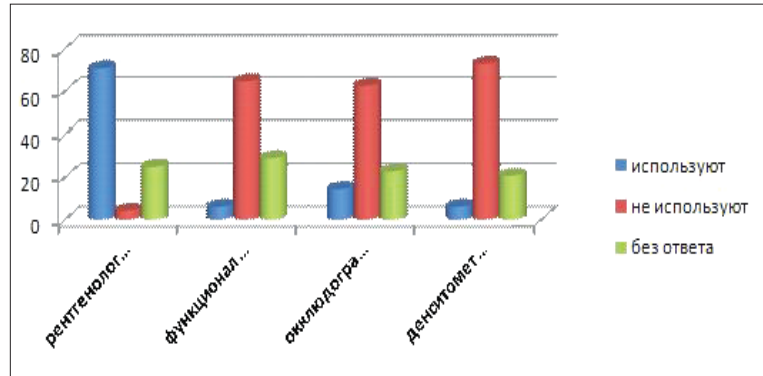


Рис. 4. Параклинические методы исследования

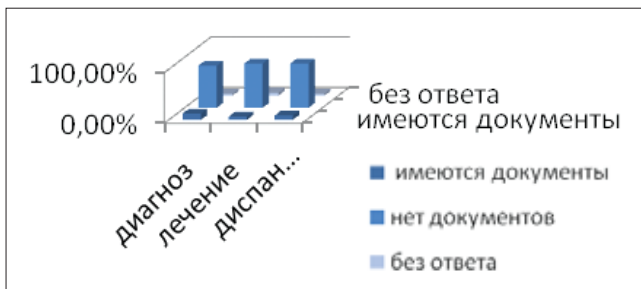


Рис. 5. Результаты анкетирования по наличию необходимой документации

Основная масса пациентов с заболеваниями височно-нижнечелюстного сустава обращалась за помощью к врачу-стоматологу ортопеду (68,4%). Болеют в основном лица в возрасте от 25-ти до 55-ти лет (59,8%) и подростки в возрасте от 14-ти до 18-ти лет (25,4%).

Остались без ответа на вопрос о количестве пациентов, принятых на лечение, 33,3% анкет, что может свидетельствовать о незнании проблемы респондентами, и 27% опрошиваемых такую патологию не выявляли или предположительно были не нацелены на ее выявление и, следовательно, 60,3% врачей не принимали на лечение таких больных. Из опрошенных 58,3% ответили, что рекомендуют таким пациентам обращаться к другим врачам. Здесь, вероятно, подразумевались два вида ответов: одни такую патологию лечат и рекомендуют как комбинированный подход в лечении, другие сразу от них «избавляются» и отправляют к другим врачам. Можно предположить, что либо они не владеют методами лечения, либо хорошо диагностируют, отправляя к более опытному специалисту в этой области. Можно предположить, что именно от этого действия появился термин – «стоматологические бомжи».

Клинические и параклинические методы обследования пациентов с патологией височно-нижнечелюстного сустава и жевательных мышц проводятся в соответствии с клиническими протоколами № 1245 диагностики и лечения на стоматологическом приеме при оказании медицинской помощи в амбулаторных условиях районных, областных и республиканских организаций здравоохранения, приказ МЗ РБ от 26 декабря 2011 г. [7].

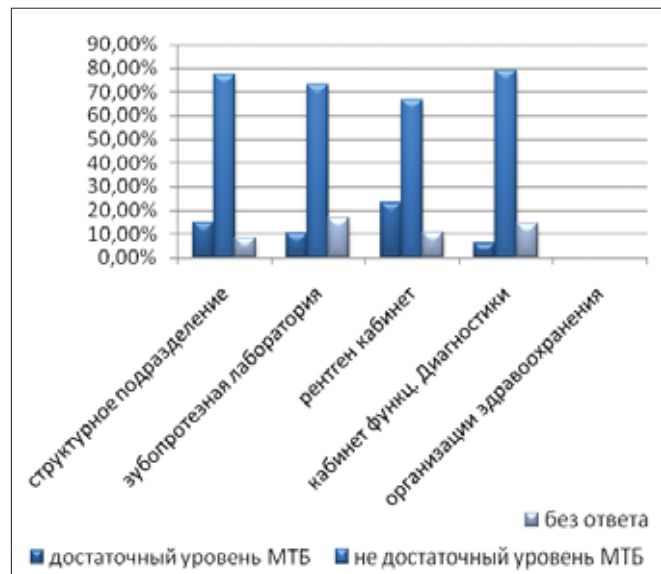


Рис. 6. Уровень материально-технической базы (МТБ) для оказания качественной помощи пациентам с заболеваниями ВНЧС и ЖМ в оценке респондентов

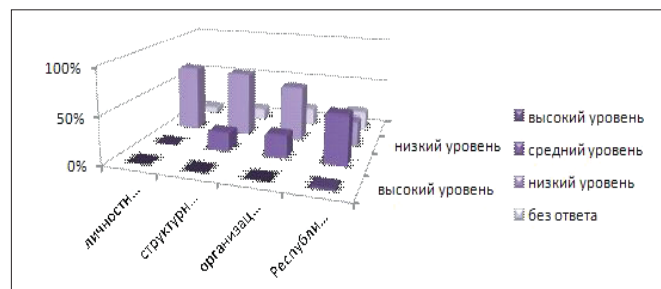


Рис. 7. Личная оценка респондентов уровня качества помощи, оказываемой пациентам с заболеваниями ВНЧС и ЖМ

Респонденты использовали следующие клинические методы при определении стоматологического статуса пациента: осмотр полости рта (95,8%), измерение высоты нижнего отдела лица (81,3%), пальпацию жевательных мышц (81,3%), анализ движения нижней челюсти (81,3%), что соответствовало клиническим протоколам. Измерение протетической плоскости вызвало затруднение у 60,4% стоматологов.

Параклинические методы исследования представлены на рис. 4.

Врачи-стоматологи в основном владеют рентгенологическим методом исследования (70,8%), используют окклюдограмму (14,6%) и только 13,5% применяют дополнительные методы диагностики, хотя в терапии пациентов они необходимы (функциональная диагностика – 6,25%). В среднем около четверти стоматологов не отвечали на поставленные вопросы относительно параклинических методов обследования в данной области, следовательно, можно предположить, что они вообще не используют их в своей практической деятельности.

Методологию лечения пациентов с заболеваниями височно-нижнечелюстного сустава и жевательных мышц мы рассматривали, основываясь на нормативном документе: «клинические протоколы №1245 диагностики и лечения на стоматологическом приеме при оказании медицинской помощи в амбулаторных условиях районных, областных и республиканских организаций здравоохранения», согласно приказу МЗ РБ от 26 декабря 2011 г. Схематично на рис. 5 представлена диаграмма, в которой отображены ответы на вопросы по наличию необходимой документации:

Только 12,5% стоматологов имеют необходимые документы для постановки диагноза и почти столько же для лечения и наблюдения пациентов с патологией височно-нижнечелюстного сустава и жевательных мышц. Это свидетельствует о том, что необходимо дополнительно разработать документы (инструкции, схемы, алгоритмы действия) и устройства, которые регламентируют установку диагноза, плана лечения, наблюдения и диспансеризации таких больных. Для этого мы определяли те формализованные элементы, что позволяют построить технологию, которая обеспечит гарантированный способ получения результата лечения.

В процессе лечения удивляет ситуация, связанная с несоответствием в терапии пациентов. Несмотря на то что авторы специальных медицинских публикаций постоянно акцентируют внимание на том, что при болевом синдроме проводить избирательное сошлифовывание не рекомендуется, около половины (45,8%) стоматологов его проводят, нарушая клинический протокол диагностики и лечения. Только часть стоматологов использует необходимые манипуляции в терапии больных (в среднем 41,6%), одной из которых является обязательное изготовление лечебно-диагностического аппарата. Только 33,3% стоматологов изготавливают такие аппараты и назначают при необходимости лекарственные средства (50%) и физиотерапевтическое лечение (41,6%). Некоторые из участвовавших в опросе врачей-стоматологов вообще не ответили на поставленный вопрос о методе лечения.

Анализ видов применяемых лечебных аппаратов, показывает, что имеется несоответствие по количеству аппаратов различного целевого и кон-

структивного назначения (4,9%) и способу их изготовления и фиксации (5,1%).

По результативности проводимого лечения только 22,9% респондентов знают методы исследования для подтверждения положительной динамики лечения. Из них 6,25% используют один метод, 14,5% используют два метода и 2% используют три метода.

При рассмотрении заболеваний ВНЧС и ЖМ как системной проблемы получили данные, что, кроме врача-стоматолога ортопеда, необходимо привлекать к наблюдению, диагностике и лечению специалистов различного профиля по стоматологии и лечебному делу. Особенно важно сотрудничество с такими специалистами, как травматолог или вертеброневролог (45,8%), эндокринолог (50%), реабилитолог или физиотерапевт (62,5%), рефлексотерапевт (52%) и психотерапевт (79,1%).

В ответе на вопрос среди респондентов, считают ли они достаточным для оказания качественной помощи пациентам с заболеваниями ВНЧС и ЖМ уровень материально-технической базы (МТБ) учреждения, где они работают (рис. 6), оценка варьировала.

В своем большинстве врачи-стоматологи считают недостаточным уровень МТБ, где они работают (от 66,6% до 79,2%), около 13,3% врачей-стоматологов не могут определиться с ответом ни на один вопрос.

Образовательный ресурс имеет большое значение в разработке специальных инструкций (руководств, схем и алгоритмов) по лечению, реабилитации и консультативной помощи пациентам с патологией ВНЧС и ЖМ. Так, высказались 64,6% стоматологов, что они нуждаются в специальной инструкции (руководстве, схеме) по лечению пациентов с заболеваниями ВНЧС и ЖМ. По вопросу о необходимости создания специальной инструкции (руководстве, схеме) по реабилитации пациентов с заболеваниями ВНЧС и ЖМ высказалось 97,9% стоматологов. В среднем 55% стоматологов считают необходимым составление и реализацию плана комплексной реабилитации пациентов с заболеваниями ВНЧС и ЖМ и консультативной помощи данной группе пациентов. Это свидетельствует о сложности ведения таких больных на различных этапах диагностики и лечения. Необходимость в консультативной помощи со стороны сотрудников кафедр медицинских ВУЗов востребована в большинстве ответов, что еще раз подчеркивает важность образовательного ресурса.

В оценке качества и самооценке проводимого лечения мы отметили тенденцию превалирования низких и средних показателей. Респондентам задавали вопрос об их личной оценке уровня качества помощи, оказываемой пациентам с заболеваниями ВНЧС и ЖМ. Для визуализации обратной связи оценку качества лечения отображали на диаграмме (рис. 7).

Из результатов ответов, приведенных в диаграмме, видно, что респонденты отмечают средний уровень качества помощи, оказываемой пациентам с заболеваниями ВНЧС и ЖМ в Республике Беларусь, а во всех других случаях – низкий, особенно по самооценке.

### ЗАКЛЮЧЕНИЕ

в результате анкетного исследования определили, что основное количество пациентов, страдающих данной нозологией, находится на амбулаторном приеме у врача-стоматолога-ортопеда (68,4% всех обратившихся с данной проблемой, относительно других профилей по специальности «стоматология»). Пациенты имеют следующие возрастные категории: взрослые от 25 до 55 лет составляют 59,8% от всех обратившихся, подростки в возрасте от 14 до 18 лет составляют 25,4% от всех обратившихся, что свидетельствует о раннем развитии заболевания. Вследствие этого необходимо разработать документы (инструкции, схемы, классификации) и устройства, которые регламентируют экспресс диагностику заболевания, составление плана обследования, лечения, наблюдения и диспансеризации больных с патологией височно-нижнечелюстного сустава и жевательных мышц, которые обеспечат гарантированный способ получения терапев-

тического результата. В лечении больных многие врачи-стоматологи совершали действия, не регламентированные клиническими протоколами № 1245 диагностики и лечения на стоматологическом приеме при оказании медицинской помощи пациентам с заболеваниями височно-нижнечелюстного сустава и жевательных мышц. В ответах на вопросы врачи-стоматологи отметили низкий и средний уровень в оценке и самооценке оказания терапевтической помощи больным, высказались за комплексный подход и необходимость в консультативной помощи со стороны сотрудников кафедр медицинских ВУЗов, это еще раз подчеркивает важность образовательного ресурса.

В результате анкетного опроса врачей-стоматологов было установлено, что необходимыми являются следующие мероприятия: оценка знаний нормативной документации врачами-стоматологами по данной нозологии; выявление необходимости консультативной помощи «по вертикали»; разработка алгоритма диагностики и стандарта оказания терапевтической помощи пациентам с патологией мышечно-суставного комплекса согласно стандартам качества ISO 9000; изыскание резервного потенциала по улучшению качества диагностики и оказания комплексного лечения и наблюдения пациентов с заболеваниями височно-нижнечелюстного сустава и жевательных мышц.

### Литература

1. Чабан, А.В., Пономарева, И.Г., Тармаева, С.В. Распространенность заболеваний височно-нижнечелюстного сустава у взрослых и детей с патологией прикуса / Чабан, А.В., Пономарева, И.Г., Тармаева, С.В. // Всероссийская научно-практическая конференция «Образование, наука и практика в стоматологии»: Материалы. – М., 2004. – с. 283–284.
2. Клинеберг, И., Джагер, Р. Оклюзия и клиническая практика / И. Клинеберг, Р. Джагер. – М., «МЕДпресс-информ». – 2006. – 200 с.
3. Аболмасов, Н.Н., Галентин, П.Н. Избирательное пришлифовывание зубов / Н.Н. Аболмасов, П.Н. Галентин. – Смоленск, 2010. – 160 с.
4. Ховат, А.П., Капп, Н.Д., Баррет, В.Д. Оклюзия и патология окклюзии / А.П. Ховат, Н.Д. Капп, В.Д. Баррет. – М., «Издательский дом Азбука». – 2005. – 235 с.
5. Хватова В.А., Чикунев С.О. Оклюзионные шины (современное состояние проблемы) / В.А. Хватова, С.О. Чикунев. – М.: МИГ «Медицинская книга», 2010. – 56 с.
6. Di Paolo C., Liberatore G.M., Rampello A., Panti F. Analisi longitudinale della patologia disfunzionale dell'ATM: valutazione di un campione di pazienti sottoposti a terapia non chirurgica / C. Di Paolo, G.M. Liberatore, A. Rampello, F. Panti // Minerva Stomatol, 1995. – 169 с.
7. «Клинические протоколы №1245 диагностики и лечения на стоматологическом приеме при оказании медицинской помощи в амбулаторных условиях районных, областных и республиканских организаций здравоохранения», приложение №4. Приказ МЗ РБ от 26 декабря 2011 года.

Поступила в редакцию 17.06.2013

**С 13 по 14 октября  
в г. Стамбул – Турция  
пройдет конференция  
и международная выставка:  
«Dental Istanbul 2013»**

**Место проведения:**  
Grand Cevahir Otel  
and Convention Centre  
**Phone:** 90 212 314 42 42  
**Fax:** +90 212 314 42 44  
**Email:** info@gch.com.tr

Т.И. Гунько<sup>1</sup>, Л.И. Арчакова<sup>2</sup>, И.И. Гунько<sup>1</sup>

## ЭЛЕКТРОННО-МИКРОСКОПИЧЕСКОЕ ИССЛЕДОВАНИЕ СТРУКТУРНО-ФУНКЦИОНАЛЬНОЙ ОРГАНИЗАЦИИ КОСТНОЙ ТКАНИ ЧЕЛЮСТИ КРОЛИКОВ ПОСЛЕ МАГНИТОФОРЕЗА КАЛИЯ ЙОДИДА

УО «Белорусский государственный медицинский университет»<sup>1</sup>, г. Минск  
Институт физиологии НАН РБ<sup>2</sup>, г. Минск

**Резюме.** В экспериментальных условиях изучали влияние магнитофореза 3%-ного раствора калия йодида на костную ткань челюсти кроликов. На основании электронно-микроскопического исследования выявлено, что проведенное вмешательство подавляет минерализацию матрикса костной ткани, способствует выведению минерального компонента из коллагеновых волокон и аморфного вещества, оказывает угнетающее влияние на структурно-функциональную организацию клеточного компонента костной ткани.

**Ключевые слова:** калия йодид, костная ткань, магнитофорез

T.I. Gunko<sup>1</sup>, L.I. Archakova<sup>2</sup>, I.I. Gunko<sup>1</sup>

## ELECTRON-MICROSCOPIC RESEARCH OF STRUCTURE-FUNCTIONAL ORGANIZATION OF RABBITS JAN BONE AFTER MAGNITOPHORESIS KALIA IODIDE

Belarusian State Medical University, Minsk<sup>1</sup>

Institute of Physiology, Academy of Sciences of Belarus, Minsk<sup>2</sup>

**Summary.** In experimental conditions we studied the influence of magnitophoresis 3% solution kalia iodide on rabbits' jaw bone tissue. On the grounds of electron-microscopic research it was revealed, that performed intrusion inhibits the mineralization of bone tissue matrix, contributes to inference of mineral component from collagen fibers and amorphous substance, extends inhibitory effect on structure-functional organization of bone tissue cellular component.

**Key words:** kalia iodide, bone tissue, magnitophoresis

В течение последних десятилетий физиотерапевтические методы все шире и чаще применяются в стоматологии как самостоятельно, так и в комплексе с другими средствами в лечении, профилактике и реабилитации больных [1, 2, 3, 4, 6, 9].

Столь широкое внедрение их в медицине вызвано тем, что физические методы лечения имеют ряд достоинств перед фармакотерапией, поскольку в терапевтических дозировках, как правило, не обладают токсичностью, не вызывают побочных эффектов и аллергизации организма, их можно использовать в различных терапевтических комплексах [8].

Калия йодид применяют в стоматологии в составе диагностических растворов для выявления воспалительных изменений в десне и зубном налете, в качестве антисептического средства при лечении хронических периодонтитов, а также в комплексном лечении артрозов височно-нижнечелюстного сустава [7].

### ЦЕЛЬ ИССЛЕДОВАНИЯ

Изучить электронно-микроскопические изменения, происходящие в костной ткани челюсти животных после воздействия на нее магнитофореза калия йодида.

### МАТЕРИАЛ И МЕТОДЫ ИССЛЕДОВАНИЯ

Экспериментальную работу провели на 15 кроликах породы «шиншилла» в возрасте 9–11 месяцев с массой тела 2,8–3,0 кг, распределенных на две опытные группы (по 6 животных в каждой), и три контрольные группы. В первой опытной группе проводили магнитофорез с дистиллированной водой, во второй магнитофорез с 3%-ным раствором калия йодида на альвеолярном отростке, в проекции корней нижних центральных резцов по собственной методике. Курсовые воздействия включали 5, 10 и 15 процедур. По окончании эксперимента животных выводили из опыта. Для электронно-микроскопических исследований материал готовили по общепринятой методике [5]. Кусочки ткани подвергали двойной альдегидоосмиевой фиксации, обезвоживали в спиртах восходящей крепости, заключали в аралдит. Срезы готовили на микротоме LKB (Швеция) и изучали в электронном микроскопе IEM 100 CX (Япония).

### РЕЗУЛЬТАТЫ ИССЛЕДОВАНИЯ И ИХ ОБСУЖДЕНИЕ

Общепризнанно, что в зубных альвеолах наряду со зрелой (компактной) костной тканью навсегда сохраняются участки незрелой кости, состоящей




Рис. 1а, б. I – опытная группа (магнитофорез дистиллированной воды). Ультраструктура межклеточного вещества костной ткани альвеолярного отростка нижней челюсти, заполненного пучками коллагеновых волокон разной толщины, плотности, а также питательными каналами, содержащими капилляры, ув. 10000

из грубоволокнистой и сетчатой костной ткани. В матриксе сетчатой костной ткани пучки коллагена пролегают в разных направлениях, её межклеточное вещество содержит больше протеогликанов и гликопротеидов, чем вещество зрелой кости. Сетчатая костная ткань содержит также больше кальция, чем другие типы костной ткани. Грубоволокнистая кость отличается от сетчатой наличием толстых, параллельно идущих пучков коллагеновых волокон с остеócитами между ними. Зрелая кость считается тонковолокнистой. В зрелой кости, называемой также пластинчатой, образование слоев зрелой костной ткани обеспечивается остеобластами, которые превращаются в остеócиты, располагающиеся внутри слоев матрикса или между ними. Коллагеновые волокна такой кости лежат в своем слое под углом к волокнам соседних слоев. Клетки в зрелой костной ткани малочисленны, имеют типичную вытянутую форму и лежат в более плоских лакунах, чем клетки незрелой ткани.

Минеральные соли в кости отлагаются первоначально в аморфном межклеточном веществе в виде осадков фосфата кальция, из которого впоследствии образуются кристаллы апатита –

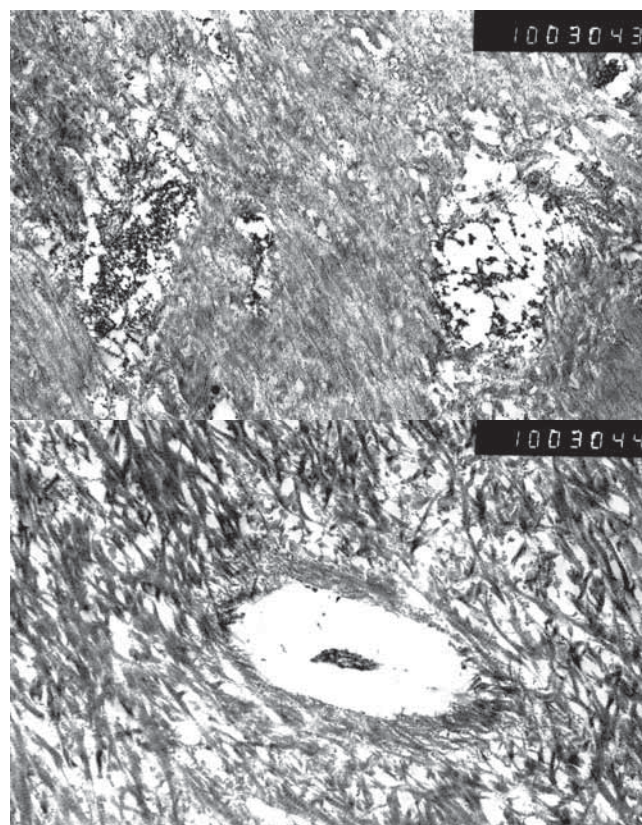


Рис. 2а, б. Ультраструктура межклеточного вещества костной ткани челюсти после проведения 5-ти процедур магнитофореза 3%-ного раствора калия йодида. В кости, заполненной коллагеновыми волокнами и аморфным веществом, локализируются лакуны с разрушенными и дегенерирующими остеócитами, ув. 10000

минерального компонента костного матрикса, который весьма тесно связан с коллагеном кости. Есть данные о том, что кристаллы расположены внутри коллагеновых волокон и вдоль их поверхности. В результате минерализации 90–95% солей кальция включается в состав коллагеновых волокон и лишь 5–10% находятся в остальной части матрикса. Костная ткань содержит также кровеносные и лимфатические сосуды и нервы.

Электронно-микроскопические исследования показали, что магнитофорез дистиллированной воды не оказывает существенного влияния на ультраструктурную организацию костной ткани альвеолярного отростка нижней челюсти (рис. 1а, б).

В межклеточном веществе определялись коллагеновые волокна различной толщины и электронной плотности, расположенные как параллельными тяжами, так и хаотично, что является характерным для строения интактной кости альвеолярного отростка, образованной грубоволокнистой и сетчатой незрелой костной тканью.

Высокая электронная плотность коллагеновых волокон обусловлена большим содержанием минеральных компонентов, в аморфном веще-

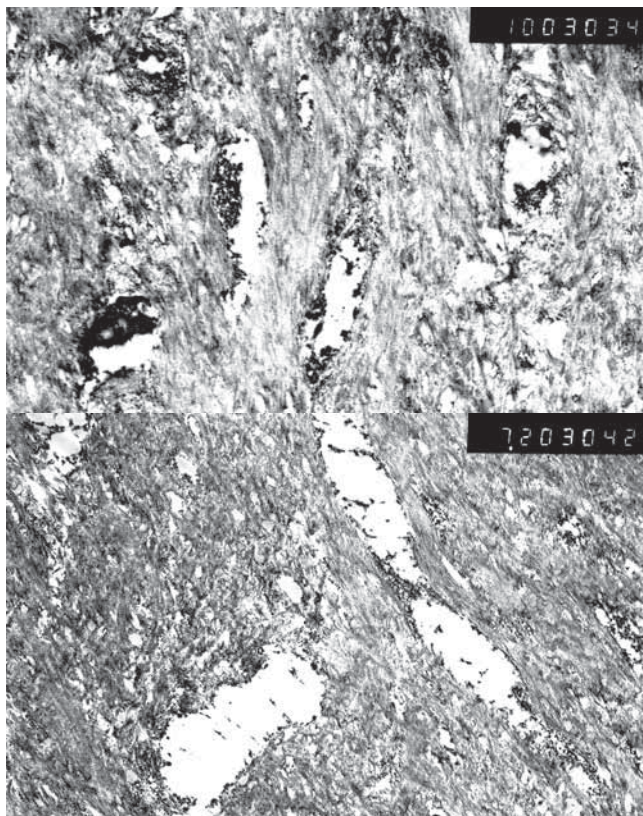


Рис. 3а, б. Ультраструктура межклеточного вещества альвеолярного отростка кости нижней челюсти после проведения 5-ти процедур магнитофореза 3%-ного раствора калия йодида. В кости проходят питательные каналы, содержащие кровеносные сосуды, ув. 10000 (а), 7200 (б)

стве матрикса минеральных компонентов значительно меньше. В межклеточном веществе кости нижней челюсти проходили питательные каналы, содержащие кровеносные капилляры, обеспечивающие трофику костной ткани.

Определенные изменения в ультраструктуре кости альвеолярного отростка нижней челюсти отмечались после проведения 5-ти процедур магнитофореза 3%-ного раствора калия йодида. Как и в контроле, межклеточное вещество кости заполнено тяжами коллагеновых волокон, проходящих параллельно друг другу либо хаотично в разных направлениях, что характерно для грубоволокнистой костной ткани (рис. 2а, б). Плотность коллагеновых волокон изменялась по-разному и колебалась от высокой (рис. 2б) до крайне низкой (рис. 3а, б).

Структура остеоцитов под влиянием 5-ти процедур магнитофореза 3%-ного йодида калия деградировала, некоторые остеоциты подвергались деструкции и резорбции (рис. 2 а, б). Питательные каналы с проходящими в них сосудами сохранялись, и их структура оставалась такой же, как и в контроле.

Более выраженные изменения в организации кости альвеолярного отростка нижней челюсти

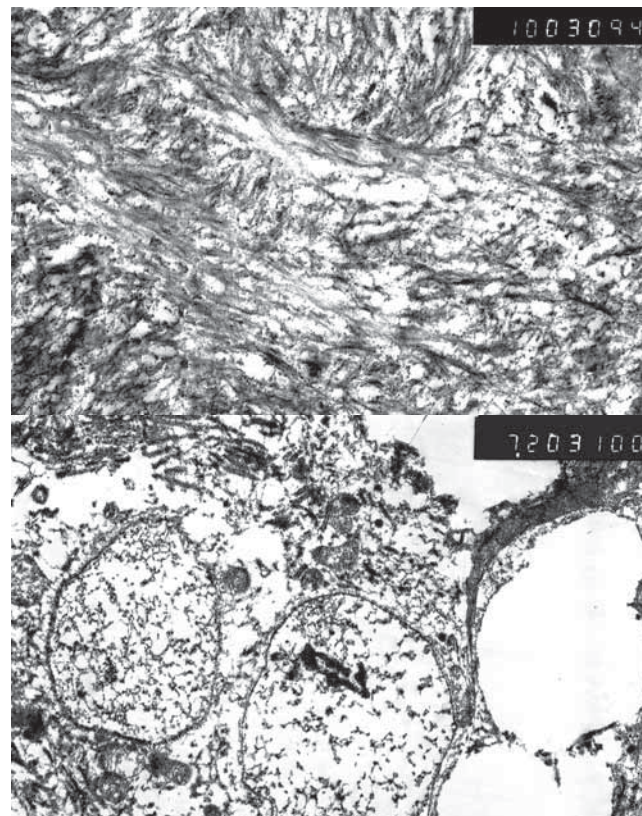


Рис. 4а, б. Ультраструктура межклеточного вещества альвеолярного отростка кости челюсти после 10-ти процедур магнитофореза 3%-ного раствора калия йодида. Дегградация и резорбция коллагеновых волокон и остеобластов кости, ув. 10000 (а), 7200 (б)

наблюдались после проведения 10-ти процедур магнитофореза 3%-ного калия йодида. В межклеточном веществе изменялся коллагеновый компонент, часть коллагеновых волокон деградировала и рассасывалась. Другие коллагеновые волокна сохранялись, формировали пучки, в которых они проходили параллельными тяжами. Электронная плотность коллагеновых волокон значительно снижалась, волокна становились тонкими и прерывистыми (рис. 4а). Питательные каналы межклеточного вещества расширялись, некоторые остеоциты деградировали и подвергались лизису. Вместе с ними отмечались и сохраненные остеобласты, изменения в них носили обратимый характер (рис. 4б, рис. 5а, б).

Аналогичного характера изменения в кости альвеолярного отростка в челюсти отмечались после проведения 15-ти процедур магнитофореза 3%-ного раствора калия йодида. Коллагеновые волокна, проходящие в межклеточном веществе хаотично, в разных направлениях истончались, частично фрагментировали и приобретали низкую электронную плотность вследствие потери минерального компонента. Питательные каналы межклеточного вещества сохранялись и содержали фрагменты сосудов (рис. 6а, б).




Рис. 5а, б. Ультраструктура костной ткани альвеолярного отростка челюсти, содержащей лакуны с дегенерирующими или полностью разрушенными остеоцитами после проведения 10-ти процедур магнитофореза 3%-ного раствора калия йодида, ув. 5800 (а), 10000 (б)

### ЗАКЛЮЧЕНИЕ

1. Магнитофорез 3%-ного раствора калия йодида подавляет минерализацию матрикса костной ткани, способствует выведению минерального компонента из коллагеновых волокон и аморфного вещества, оказывает угнетающее влияние на структурно-функциональную организацию клеточного компонента костной ткани.

2. Структура питательных каналов и кровеносных сосудов в кости после магнитофореза 3%-ного раствора калия йодида сохраняется, некротические изменения в межклеточном веществе не определяются. Наблюдаемые явления деминерализации и резорбции обратимы, кость остается жизнеспособной.

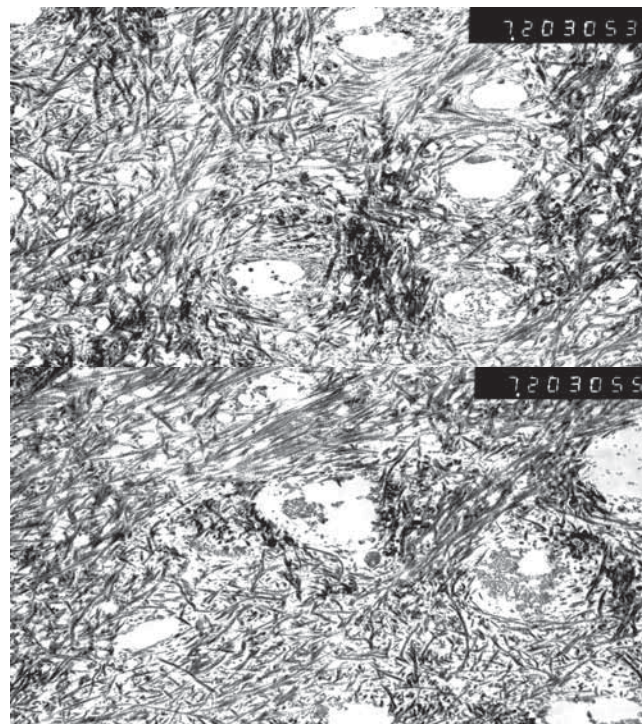


Рис. 6а, б. Ультраструктура альвеолярной костной ткани нижней челюсти, содержащей коллагеновые волокна, разделенные прослойками бледного аморфного вещества после проведения 15-ти процедур магнитофореза 3%-ного раствора калия йодида. В костной ткани содержатся каналы, в которых проходят капилляры, обеспечивающие приток тканевой жидкости к остеоцитам, и определяются лакуны с фрагментами дегенерирующих остеоцитов, ув. 7200

3. Оптимальный эффект деминерализации костной ткани альвеолярных отростков челюсти оказывает проведение 5–10 процедур магнитофореза 3%-ного раствора калия йодида, вызывающего выведение минерального компонента из матрикса кости и оставляющего целостной часть остеоцитов, остеобластов и основную массу структур межклеточного вещества, сохраняющих способность к репарации и рекальцинации.

### Литература

1. Дедова, Л.Н. Лекарственная вакуум-дарсонвализация – новый метод лечения болезней пародонта / Л.Н. Дедова, Л.А. Никифорова // Медицинский журнал. – 2006. – № 4. – с. 42–45.
2. Джафарова, А.Д. Физиотерапия при расщелинах верхней губы, альвеолярного отростка и неба / А.Д. Джафарова // Ортодонтия. – 2005. – № 1(29). – с. 43–44.
3. Ивашенко, С.В. Изменения в костной ткани челюсти после воздействия низкочастотным ультразвуком / С.В. Ивашенко, Е.Л. Рыженковская, В.С. Улащик // Современная стоматология. – 2010. – № 1. – с. 70–73.
4. Наумович, С.А. Диагностика и комплексное лечение вертикальных аномалий зубочелюстной системы / С.А. Наумович, И.И. Гунько, Г.А. Берлов. – Минск: БГЭУ, 2001. – 118 с.
5. Методы электронно-микроскопического исследования мозга: учебн. пособие / сост. Н.Н. Боголепов. – М., 1976. – с. 72.
6. Применение постоянных магнитов в клинике ортодонтии / Л.С. Персин [и др.] // Стоматология. – 1995. – № 5. – с. 76–78.
7. Справочник врача-стоматолога по лекарственным препаратам: учеб. пособие / под ред. Ю.Д. Игнатевича. – СПб: Изд-во Фолиант, 2005. – с. 309–311.
8. Улащик, В.С. Основы общей физиотерапии / В.С. Улащик, И.В. Лукомский. – Минск, Витебск, 1997. – с. 256.
9. Opaikb, K. Magnetostymulacja w leczeniu powiklow stomatologicznych / K. Opaikb, A. Dojs, M. Lesiakavcki // Prz. Elektrotechn. – 2005. – Vol. 81. – № 12. – P. 81–83.

Поступила в редакцию 23.01.2013

С.П. Ярова, В.В. Саноян

## НЕПОСРЕДСТВЕННЫЕ КЛИНИЧЕСКИЕ И ИММУНОЛОГИЧЕСКИЕ РЕЗУЛЬТАТЫ ЛЕЧЕНИЯ ПАЦИЕНТОВ С ХРОНИЧЕСКИМ ГЕНЕРАЛИЗОВАННЫМ ПАРОДОНТИТОМ\* НА ФОНЕ САХАРНОГО ДИАБЕТА 2-ГО ТИПА

Донецкий национальный медицинский университет им. М. Горького, г. Донецк, Украина

**Резюме.** Проведено клинико-лабораторное обследование и лечение 46-ти пациентов с генерализованным пародонтитом на фоне сахарного диабета типа 2 (23 – основная подгруппа, 23 – подгруппа сравнения). При этом в комплексе базовой терапии пациентам основной подгруппы проводили местное лечение разработанным составом, общее – противовоспалительным нестероидным препаратом мелоксикам, сорбентом энтеросгель. Через 1 месяц после лечения проводили исследование иммунологических показателей ротовой жидкости, которое выявило снижение уровней противовоспалительного цитокина IL-1 $\beta$  и противовоспалительного IL-4 на фоне повышения содержания секреторного иммуноглобулина А, более выраженное после применения разработанной схемы лечения по сравнению с таковыми после традиционной терапии пародонтита.

**Ключевые слова:** генерализованный пародонтит, сахарный диабет тип 2, лечение, ротовая жидкость, цитокины

S.P. Yarova, V.V. Sanoyan

## AN IMMEDIATE CLINICAL AND IMMUNOLOGICAL RESULTS OF TREATMENT OF PATIENTS GENERALIZED CHRONIC PERIODONTITIS SUFFERED FROM DIABETES MELLITUS OF THE 2-ND TYPE

M.Gorky Donetsk National Medical University, Donetsk, Ukraine

**Summary.** Clinical-laboratory examination and treatment of 46 patients with generalized chronic periodontitis suffered from diabetes mellitus of the type 2 (23 – the basic subgroup, 23 – a comparison subgroup) is carried. In the treatment plan on patients of the basic subgroup local treatment was made by the developed composition, general treatment – by nonsteroidal anti-inflammatory drug meloxicam, sorbent enterosgel. In 1 month after treatment research of immunological parameters of oral fluid has detected decrement of pro-inflammatory cytokine IL-1 $\beta$  and anti-inflammatory IL-4, increase of SIgA, more significant after developed treatment plan in comparison with traditional periodontal treatment.

**Key words:** generalized periodontitis, diabetes mellitus of the type 2, treatment, oral fluid, cytokines

Комплексность лечения заболеваний пародонта\*\* предусматривает разную направленность методов и средств: влияние как на причинные факторы, отдельные звенья патогенеза, так и на устранение отдельных симптомов заболевания [1, 16]. Сахарный диабет входит в число заболеваний, которые приводят к развитию дефектов иммунной системы, и является фактором, способствующим развитию и неблагоприятному течению воспалительных заболеваний пародонта [9].

В процессе развития пародонтита и диабета наблюдают увеличенный синтез воспалительных цитокинов, медиаторов врожденного иммунитета [4, 8]. Развитие воспалительной реакции осложняет компенсацию процессов, направленных на нормализацию уровня сахара в крови у пациентов с диабетом. Возникает порочный круг, «звенья» которого осложняют контроль диабета и стимулируют дальнейшее развитие пародонтита. Следовательно, профилактика и лечение воспалительных заболеваний пародонта крайне важны для эффек-

тивного контроля общего состояния пациента, страдающего сахарным диабетом типа 2 [11].

Исходя из того, что в основе заболеваний пародонта лежит такой сложный процесс, как воспаление, среди многообразия средств патогенетической терапии большая роль отводится именно противовоспалительным лекарственным средствам [7].

Из большого арсенала нестероидных противовоспалительных средств именно мелоксикам может занять ведущее место в медикаментозном лечении заболеваний пародонта благодаря способности мелоксикама снижать воспалительные проявления в тканях пародонта [2], влиять на степень деструкции межальвеолярных перегородок [17], а также являться одним из самых безопасных нестероидных противовоспалительных средств [6].

Известно, что применение энтеросгеля у пациентов с сахарным диабетом 2-го типа уменьшает проявления ангио- и нейропатий, улучшает самочувствие, уменьшает симптоматику осложнений

\* От редакции: термин «пародонтит» авторы статьи употребляют как синоним термина «периодонтит»

\*\* От редакции: термин «пародонт» авторы статьи употребляют как синоним термина «периодонт»



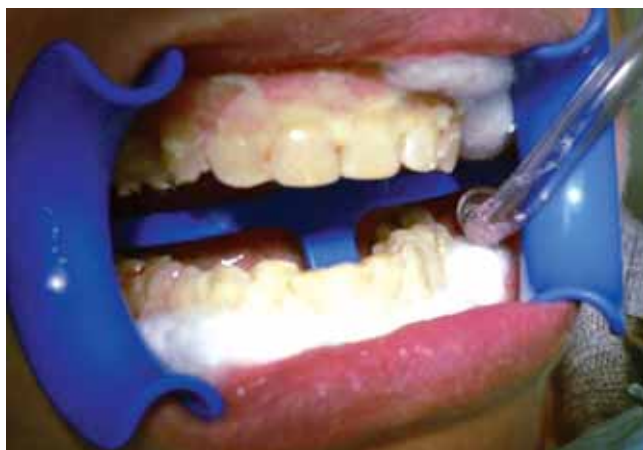

Рис. 1. Местное лечение тканей пародонта: инстилляци, аппликации

и сопутствующих заболеваний. Это достигается благодаря компенсации основного заболевания – диабета [3]. Характерной особенностью энтеросгеля является защитное действие на слизистую оболочку желудочно-кишечного тракта [10, 15].

Иммунологические параметры ротовой жидкости широко используются для диагностики и контроля эффективности лечения воспалительных заболеваний пародонта [5, 12, 14], в том числе на фоне сахарного диабета.

### ЦЕЛЬ ИССЛЕДОВАНИЯ

Повышение эффективности патогенетического лечения генерализованного пародонтита у пациентов с сахарным диабетом 2-го типа на основании изучения иммунологических параметров ротовой жидкости.

### ОБЪЕКТЫ И МЕТОДЫ ИССЛЕДОВАНИЯ

Для изучения клинической эффективности комплексного лечения хронического генерализованного пародонтита (ХГП) при сахарном диабете типа 2 (СД-2) было проведено обследование 46-ти пациентов. Больные были разделены на две подгруппы: основную и подгруппу сравнения – по 23 пациента в каждой. В основной подгруппе I степень тяжести генерализованного пародонтита (хроническое течение) диагностирована у 11-ти человек, в подгруппе сравнения – у 11-ти, II степень тяжести пародонтита – по 12 пациентов в каждой подгруппе. Пациентам проводили комплексное лечение генерализованного пародонтита, используя в основной подгруппе для местной терапии разработанный состав для лечения, который включает нестероидный противовоспалительный препарат мелоксикам (Мелбек), антисептик мирамистин, сорбент энтеросгель [13]. Состав для лечения генерализованного пародонтита использовали следующим образом: инстилляци в пародонтальные карманы и аппликации на десну ежедневно, в течение 1 часа, до полного исчезновения признаков воспаления десны (рис. 1).

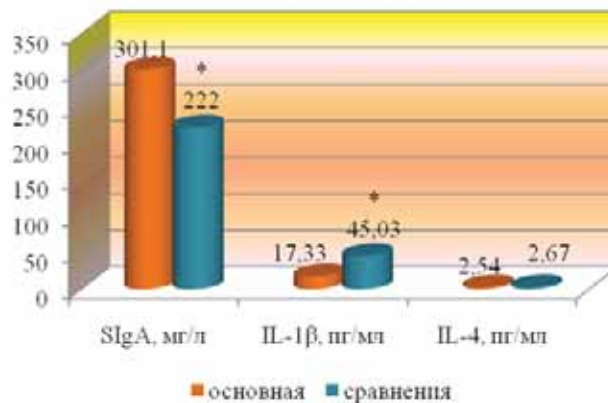


Рис. 2. Средние значения иммунологических параметров РЖ через 1 месяц после проведенного лечения у пациентов с ХГП при СД-2 (\* достоверные отличия между подгруппами)

Для общей терапии в основной подгруппе применяли нестероидный противовоспалительный препарат мелоксикам, сорбент энтеросгель. Так, мелоксикам (Мелбек) назначали внутрь в лечебной дозе: по 1 таблетке (7,5 мг) 1 раз в день во время приема пищи, не разжевывая, курс – 7 дней, 2 раза в год. Энтеросгель назначали 3 раза в сутки в промежутках между приемами пищи и медикаментов в суточной дозе 45 мг, курсом 14 дней, 2 раза в год. Перед применением 1 столовую ложку препарата (15г) тщательным образом размешивали в 30–50 мл воды до получения однородной суспензии.

В подгруппе сравнения лечение проводили с использованием традиционных схем, в соответствии с «Протоколами надання стоматологічної допомоги» (приказ № 566 от 23.11.04 г.).

До начала проведенного лечения и после него проводили клиническую оценку состояния тканей пародонта, одновременно контролируя наличие отека слизистой оболочки, кровоточивость десны. Для оценки и анализа иммунологических показателей была собрана ротовая жидкость (РЖ) пациентов исследуемой группы. Уровни иммунологических показателей РЖ (SIgA, IL-1β, IL-4) исследовали с помощью иммуно-ферментного метода.

Статистическая обработка полученных результатов исследования проведена на компьютере с помощью лицензионной программы «Microsoft Excel» и лицензионного пакета для статистического анализа медико-биологических данных MedStat. Оценивали средние значения показателей (M), их ошибки (m), критерий Стюдента (S), достоверность статистических показателей (p).

### РЕЗУЛЬТАТЫ ИССЛЕДОВАНИЯ И ИХ ОБСУЖДЕНИЕ

Результаты непосредственных клинических наблюдений показали, что у всех пациентов основной подгруппы на 7–8-е сутки определялось исчезновение признаков воспаления десны. При этом слизистая оболочка имела бледно-розовый цвет,

без отека, десна плотно охватывала шейки зубов, зубных отложений не определялось. В подгруппе сравнения у 21 человека (91,3%) полную ликвидацию явлений воспаления отмечали на 9–10-е сутки, локальные очаги воспаления остались у 2-х пациентов (8,7%).

Полученные результаты непосредственных клинических наблюдений свидетельствуют о высоком клиническом эффекте применения предложенного местного состава, а также мелоксикама и энтеросгеля *per os* сравнительно с традиционной терапией, который проявляется в сокращении сроков лечения и в более выраженном противовоспалительном действии.

Клинические результаты непосредственно после лечения подтверждались лабораторными исследованиями иммунологических параметров ротовой жидкости.

На рис. 2 представлены средние значения уровней цитокинов РЖ пациентов с ХГП на фоне СД-2 через 1 месяц после проведенного лечения в основной подгруппе и подгруппе сравнения.

Через 1 месяц после проведенного лечения анализ иммунологических параметров выявил повышение содержания секреторного IgA, снижение уровней провоспалительного IL-1 $\beta$  и противовоспалительного IL-4 в РЖ основной и сравниваемой подгрупп при сопоставлении с данными до лечения. Содержание секреторного IgA в основной подгруппе достоверно превышало таковое в подгруппе сравнения на 26,3% ( $p < 0,05$ ), что может отражать повышение локальной иммунной защиты полости рта от патогенных микроорганизмов.

Уровень провоспалительного цитокина IL-1 $\beta$  в РЖ непосредственно после лечения снизился в 5,9 раз в основной подгруппе по сравнению с данными до лечения, в то время как в подгруппе сравнения – в 2,6 раза. Концентрация IL-1 $\beta$  между подгруппами достоверно отличалась: в основной подгруппе ниже в 2,6 раза ( $p < 0,05$ ), чем в подгруппе сравнения. По сравнению с уровнем противовоспалительного цитокина IL-4 в РЖ пациентов до лечения, его содержание в основной подгруппе снизилось на 20,6%, в подгруппе сравнения – на 15,8%, достоверных отличий между подгруппами не было выявлено. Известно, что IL-4 является антагонистом IL-1 $\beta$ , следовательно, его снижение после проведенного лечения (параллельно со снижением уровня IL-1 $\beta$  в РЖ) может свидетельствовать о компенсации механизмов иммунной защиты полости рта, более выраженной у пациентов основной подгруппы.

## ЗАКЛЮЧЕНИЕ

Таким образом, непосредственно после проведенного лечения в обеих подгруппах отмечается снижение в ротовой жидкости уровней провоспалительного цитокина IL-1 $\beta$  и противовоспалительного IL-4 на фоне повышения содержания секреторного иммуноглобулина А, который отвечает за гуморальный иммунный ответ и обеспечивает местную систему защиты полости рта. При этом изменения, которые наблюдаются после применения разработанной схемы лечения с применением противовоспалительных препаратов и сорбентов, более выражены по сравнению с таковыми после традиционной терапии пародонтита.

## Литература

1. Болезни пародонта / А.С. Григорьян, А.И. Грудянов, Н.А. Рабухина, О.А. Фролова. – М., 2004. – 320 с.
2. Борисенко, А.В. Применение препарата «Мелбек» («Nobel») в комплексной терапии обострившегося течения генерализованного пародонтита / А.В. Борисенко // Современная стоматология. – 2007. – № 1. – С. 42–44.
3. Гребельник, М. Застосування поліорганосилоксанового адсорбенту «Ентеросгель» у комплексі з природними чинниками при лікуванні інсуліннезалежного цукрового діабету / М. Гребельник // Діабетик. – 1999. – № 1–2. – С. 39.
4. Доржиева, З.В., Спасова, О.О. Роль цитокинов в регуляції запалення тканин пародонта у пацієнтів з сахарним діабетом 2-го типу / З.В. Доржиева, О.О. Спасова // Російський стоматологічний журнал. – 2008. – № 6. – С. 28–29.
5. Зубайрова, Г.Ш., Булгакова, А.И., Медведев, Ю.А. и др. Гуморальные факторы иммунитета в ротовой жидкости у пациентов с хроническим пародонтитом с сопутствующими соматическими заболеваниями // Иммунопатология, Аллергология, Инфектология. – 2008. – № 1. – С. 16–19.
6. Козачок, Н.Н., Селюк, М.Н. Применение нестероидных противовоспалительных препаратов в современной клинической практике // Врачебное дело. – 2004. – № 2. – С. 66–74.
7. Крылов, Ю.Ф., Зорян, Е.В., Новикова, Н.В. Особенности противовоспалительного действия препаратов, используемых в стоматологии / Ю.Ф. Крылов, Е.В. Зорян, Н.В. Новикова // Стоматология. – 1996. – № 6, Т. 74. – С. 58–63.
8. Лянова, Д.К., Косырева, Т.Ф., Дроздова, Г.А. Цитокиновый статус в развитии воспалительных заболеваний пародонта у пациентов с сахарным диабетом / Д.К. Лянова, Т.Ф. Косырева, Г.А. Дроздова // Російський стоматологічний журнал. – 2009. – № 3. – С. 42–45.
9. Орехова, Л.Ю., Оганян, Э.С., Левин, М.Я. и др. Характеристика Т- и В-систем иммунитета пациентов с воспалительными заболеваниями пародонта, страдающих сахарным диабетом / Л.Ю. Орехова, Э.С. Оганян, М.Я. Левин [и др.] // Пародонтология. – 1999. – № 3 (13). – С. 24–26.
10. Палий, И.Г., Резниченко, И.Г. Применение детоксиканта «Энтеросгель» для лечения заболеваний органов желудочно-кишечного тракта / И.Г. Палий, И.Г. Резниченко // Журнал практичного лікаря. – 2004. – № 5–6. – С. 113–115.
11. Райан, М.А., Вильямс, Р., Гросси, С. и др. Сахарный диабет и воспалительные процессы в полости рта // Пародонтология. – 2006. – № 4 (40). – С. 62–65.
12. Самойленко, А.В., Машенко, И.С., Макаревич, А.Ю. Дисбаланс в системе цитокинов пациентов с генерализованным пародонтитом и его коррекция цитокино-терапией / А.В. Самойленко, И.С. Машенко, А.Ю. Макаревич // Современная стоматология. – 2001. – № 2. – С. 41–43.
13. Саноян, В.В. Склад для лікування генералізованого пародонтиту / Деклараційний патент України на корисну модель № 60035 МПК А61К 33/20. Заявлено 11.11.2010; Опубл. 10.06.2011, Бюл. №11.
14. Чумакова, Ю.Г. Показатели клеточного и гуморального иммунитета у пациентов с генерализованным пародонтитом в зависимости от степени развития заболевания / Ю.Г. Чумакова // Вісник стоматології. – 2004. – № 1. – С. 43–45.
15. Щербак, О.В. Використання ентеросорбентів у терапії цукрового діабету типу 2 // Фармацевтичний журнал. – 2000. – № 6. – С. 87–89.
16. Cochran, D., Blieden, T., Bouwsma, O.J. et al. Treatment of Plaque-induced Gingivitis, Chronic Periodontitis, and Other Clinical Conditions / D. Cochran, T. Blieden, O.J. Bouwsma et al. // Journal Periodontol. – 2001. – Vol. 72. – P.1790–1800.
17. Nassar, C.A., Nassar, P.O., Nassar, P.M. et al. Selective cyclooxygenase-2 inhibition prevents bone resorption / C.A. Nassar, P.O. Nassar, P.M. Nassar et al. // Braz Oral Res. – 2005. – № 19 (1). – P. 36–40.

Поступила в редакцию 29.01.2013

Н.О. Савичук, Н.Н. Антонова

## КОМПЬЮТЕРНОЕ ПРОГНОЗИРОВАНИЕ ДИАГНОСТИКИ И ЛЕЧЕНИЯ МОНО- И АССОЦИИРОВАННЫХ ФОРМ ОСТРОГО ГЕРПЕСА ПОЛОСТИ РТА У ДЕТЕЙ

Национальная медицинская академия последипломного образования  
имени П.Л. Шупика, г. Киев, Украина

**Резюме.** В статье по результатам собственных исследований приведены данные о компьютерной программе алгоритма диагностики, прогноза течения и дифференцированного лечения моно- и ассоциированных форм острого герпеса полости рта у детей.

**Ключевые слова:** компьютерная программа, острый герпес полости рта, дети, моно-инфекция, ассоциированные формы герпетической инфекции, факторы риска герпетической инфекции

N.O. Savichuk, N.N. Antonova

## COMPUTER PROGRAM OF DIAGNOSTICS, PROGNOSIS OF MOTION AND DIFFERENTIATED TREATMENT, MONO- AND THE ASSOCIATED FORMS OF SHARP HERPES OF ORAL CAVITY IN CHILDREN

National Medical Academy of Post-Graduate Education named after P.L. Shupyk, Kiev, Ukraine

**Summary.** In the article as a result of own researches given information about the computer program of algorithm diagnostics, prognosis of motion and differentiated treatment, mono- and the associated forms of sharp herpes of oral cavity in children.

**Key words:** computer program, sharp herpes, oral cavity, children, mono- infection, associated forms of herpetic infection, factors of risk in herpetic infection

По мнению экспертов ВОЗ, наступающее столетие может стать веком оппортунистических инфекций, благодаря возрастающему влиянию вредных факторов окружающей среды на организм человека, в первую очередь на его иммунную систему. Продолжает возрастать количество заболеваний, сопровождающихся вторичными иммунодефицитными состояниями различных степеней тяжести.

Среди многочисленных факторов, которые влияют на иммунную систему, особенного внимания заслуживают вирусы семейства герпеса.

Достижения лабораторной и молекулярной диагностики значительно увеличили вероятность верификации диагноза данной патологии и свидетельствуют о неуклонном увеличении количества инфицированных среди взрослого и детского населения. Герпес-ассоциированные заболевания как причина смертельных случаев от вирусных инфекций занимает второе место после ОРВИ [3–7, 17, 18].

Наиболее вероятным периодом инфицирования вирусами герпеса традиционно считается детский возраст, а наиболее вероятной формой острого локального поражения – острый герпес полости рта (ОГПР). При герпетическом гингивостоматите первичные элементы (пузырьки)

расположены по всей поверхности слизистой оболочки полости рта, включая десну, с преобладающей локализацией в переднем отделе полости рта и на губах. Пузырьки наблюдаются редко, поскольку после возникновения они быстро мацерируются с образованием эрозий, окруженных участком эритемы округлой формы [27, 28].

Распространению герпетической инфекции среди населения благоприятствуют патогенетические особенности возбудителей, которые осложняют проведение эпиданамнеза, невысокая эффективность противовирусных препаратов, возрастные ограничения назначения этиотропных препаратов у детей.

Вирусом простого герпеса 1-го типа инфицируются обычно на протяжении первого года жизни, чаще в возрасте от шести месяцев до трех лет, когда в организме ребенка исчезают антитела, полученные от матери. К моменту зрелости 60–90% населения инфицировано вирусом простого герпеса. Герпетическая инфекция (ГИ) передается от человека к человеку через инфицированные секреты всеми возможными путями передачи. Поражение кожи у детей возникает при контакте рук с оральным секретом. К группе Herpesviridae также принадлежат HSV1/2, HZV, EBV, CMV, HHV-6,7 и HSV-8 типа.

**Таблица 1.** Распределение детей с острым герпесом полости рта в зависимости от степени тяжести и характера инфекционного возбудителя

	Степень тяжести острого герпеса полости рта					
	легкая		средней тяжести		тяжелая	
	абс.	%	абс.	%	абс.	%
<b>Моно-формы острого герпеса полости рта (n=35)</b>						
<b>Мальчики</b>	8	22,8 ± 7,09	4	11,4 ± 5,37	6	17,1 ± 6,36
<b>Девочки</b>	10	28,6 ± 7,64	8	22,8 ± 7,09	3	8,6 ± 4,74
<b>Всего</b>	18	51,4 ± 8,45	12	34,3 ± 8,02	9	25,7 ± 7,38
<b>Ассоциированные формы острого герпеса полости рта (n = 58)</b>						
<b>Мальчики</b>	2	3,4 ± 2,38	13	22,4 ± 5,47	15	25,8 ± 5,74
<b>Девочки</b>	2	3,4 ± 2,38	11	18,9 ± 5,14	15	25,8 ± 5,74
<b>Всего</b>	4	6,9 ± 3,33	24	41,4 ± 6,47	30	51,7 ± 6,56

Необходимо также учитывать возможность одновременного инфицирования человека несколькими возбудителями семейства герпес – вирусов [15, 20, 24].

За последнее время EBV-инфекция стала наиболее распространенной в Украине: антитела к EBV выявляют у 15% детей до года и 90% взрослого населения, при этом 20–30% здоровых людей выделяют вирус во внешнюю среду. У половины подростков инфекция протекает в виде инфекционного мононуклеоза с характерной клинической картиной: слабость, лимфаденопатия, спленомегалия, гепатомегалия, фарингит или тонзиллит [7, 16, 19].

Герпетическая инфекция характеризуется полиморфизмом клинической картины и в зависимости от возраста имеет свои особенности, обусловленные тропизмом вирусов, способных повреждать клетки иммунной системы. Это явление доминирует в процессе развития вторичного иммунодефицита с дальнейшим формированием рецидивирующих и генерализованных форм заболевания [3, 14, 25].

В последние годы все большее значение приобретают ассоциированные формы герпетической инфекции [1–4, 8–10, 13, 23].

Важной проблемой диагностики и лечения герпетической инфекции полости рта является возможность определения дальнейшего течения заболевания на начальном этапе острых клинических проявлений. Именно потому проблема прогнозирования течения ОГПР является чрезвычайно актуальной, поскольку позволяет на ранних этапах лечения инфекционного процесса применять рациональные схемы превентивной противорецидивной терапии. На протяжении последних тридцати лет отечественными учеными проводились исследования, направленные на прогнозирование вероятности рецидива герпетической инфекции полости рта. Наиболее важными для стоматологической науки и практики являются работы, проведенные профессорами Мельниченко Э.М. (1981), Савичук Н.О. (1992) [21, 26].

## ЦЕЛЬ ИССЛЕДОВАНИЯ

Разработка компьютерной программы для оптимизации оказания стоматологической помощи детям с ОГПР.

## ОБЪЕКТЫ И МЕТОДЫ ИССЛЕДОВАНИЯ

Компьютерная программа была создана после статистической обработки данных, полученных в условиях Детского городского центра лечения и профилактики заболеваний слизистой оболочки полости рта и пародонта г. Киева после обследования и лечения 350-ти детей и более углубленного обследования 93-х детей в возрасте от 0 до 12-ти лет с диагнозом «острый герпес полости рта». В результате клинико-лабораторного обследования и определения маркеров герпетической инфекции согласно действующим алгоритмам (Стандарты оказания медицинской помощи детям г. Киева по специальности «Детская терапевтическая стоматология» ГУОЗ г. Киев–2004 г.) и в соответствии с классификацией М.Ф. Данилевского [1998, 2000] у всех детей (93 человека, из которых мальчиков обследовано 48, девочек – 45) был установлен диагноз «острый герпес полости рта» (табл. 1).

Верификацию диагноза проводили с использованием полимеразной цепной реакции (ПЦР); определение содержания специфических антител классов IgG и IgM к герпес-вирусам в сыворотке крови совершали методом иммуноферментного анализа с использованием стандартных наборов реактивов фирмы NOVUM DIAGNOSTICA GMBH на иммуноферментном анализаторе STAT FAX 303 PLUS (Германия).

В результате анализа частоты выявления разных форм острого герпеса полости рта в зависимости от характера возбудителя установлено, что у 35 детей (37,6%) ОГПР вызывался моно-формами, а у 58 (62,4%) – ассоциацией герпес-вирусов. Наиболее распространенным возбудителем острого герпеса полости рта в форме моно-инфекции или ассоциированного поражения является HSV 1/2, этиологическая роль которого подтвердилась у 61 ребенка (65,6%) (табл. 2).

**Таблица 2.** Вид герпетической инфекции полости рта у детей с ОГПР в зависимости от этиологического возбудителя

Маркеры герпетической инфекции	Количество пациентов	
	абс.	%
<b>Моно-формы герпетической инфекции (n = 35)</b>		
HSV-1	18	51,4 ± 8,45
HSV-2	4	11,4 ± 5,37
CMV	2	5,7 ± 3,92
EBV	2	5,7 ± 3,92
HHV-6	4	11,4 ± 5,37
HHV-7	5	14,3 ± 5,92
<b>Ассоциированные формы герпетической инфекции (n=58)</b>		
HSV-1+EBV+HHV-6	4	6,9 ± 3,33
HSV-1+EBV	4	6,9 ± 3,33
HSV-1+EBV+CMV	1	1,7 ± 1,69
EBV+CMV+HHV-6	4	6,9 ± 3,33
HHV-6+ HHV-7	2	3,4 ± 2,38
HSV-1+CMV	2	3,4 ± 2,38
HSV-1+HHV-6+ HHV-7	1	1,7 ± 1,69

HSV-1+ HHV-7	5	8,6 ± 3,68
HSV-1/2+CMV+ HHV-6	2	3,4 ± 2,38
HSV-1+ HHV-6	6	10,3 ± 3,99
HSV-1+ HHV-6,7	3	5,2 ± 2,91
EBV+ HHV-6,7	3	5,2 ± 2,91
CMV+ HHV-6,7	1	1,7 ± 1,69
HSV-1+CMV+ HHV-7	1	1,7 ± 1,69
HSV-1+EBV+CMV+ HHV-6,7	1	1,7 ± 1,69
HSV-2+CMV+EBV	1	1,7 ± 1,69
EBV+CMV	4	6,9 ± 3,33
HSV-1+CMV+ HHV-6	4	6,9 ± 3,33
EBV+HHV-7	1	1,7 ± 1,69
HSV-1 +EBV +CMV+ HHV-6	2	3,4 ± 2,38
EBV+HHV-6	4	6,9 ± 3,33
HSV-2+ HHV-6,7	2	3,4 ± 2,38
EBV+ CMV+ HHV-6	1	1,7 ± 1,69
HSV-1 и 1/2 формы ассоциации	39	67,2 ± 6,16

**Таблица 3.** Распределение детей с ОГПР в зависимости от формы герпетической инфекции

	Степень тяжести острого герпеса полости рта					
	легкая		средней тяжести		тяжелая	
	абс.	%	абс.	%	абс.	%
<b>Моно-формы острого герпеса полости рта (n = 92)</b>						
Мальчики	23	25 ± 4,51	10	10,9 ± 3,25	9	9,8 ± 3,09
Девочки	28	30,4 ± 4,79	15	16,3 ± 3,85	7	7,6 ± 2,76
Всего	51	55,4 ± 5,18	25	27,2 ± 4,64	16	17,4 ± 3,95
<b>Ассоциированные формы острого герпеса полости рта (n= 258)</b>						
Мальчики	10	3,9 ± 1,20	39	15,1 ± 2,23	78	30,2 ± 2,86
Девочки	13	5,0 ± 1,36	40	15,5 ± 2,25	78	30,2 ± 2,86
Всего	23	8,9 ± 1,77	79	30,6 ± 2,87	156	60,5 ± 3,04

**Таблица 4.** Индикаторы факторов риска прогрессирования герпетической инфекции

Индикаторы факторов риска прогрессирования ГИ	Моно-форма ГИ	Ассоциированная форма ГИ
1. Наличие генитального герпеса у родителей	21 (60,0%)	23 (39,6%)
2. Течение беременности с патологией	12 (34,3%)	35 (60,3%)
3. Риск прерывания беременности	12 (34,3%)	33 (56,9%)
4. Экстрагенитальная патология у матери	4 (11,4%)	22 (37,9%)
5. Течение раннего неонатального периода с осложнениями	13 (37,1%)	28 (48,2%)
6. Дисплазия тазобедренных суставов	1 (2,8%)	20 (34,5%)
7. Родовые травмы; нерациональная антибиотикотерапия	2 (5,7%)	10 (17,2%)
8. Наличие конъюнктивита	2 (5,7%)	20 (34,5%)
9. Заболевания верхних дыхательных путей	2 (5,7%)	17 (29,3%)
10. Перенесенные перед исследованием ОРВИ	12 (34,3%)	41 (70,7%)
11. Контакт с носителем	23 (65,7%)	20 (34,5%)
12. Близкие родственники как очаг инфекции	7 (20,0%)	26 (44,8%)
13. Фактор прорезывания зубов	19 (54%)	38 (65,5%)

## РЕЗУЛЬТАТЫ ИССЛЕДОВАНИЯ И ИХ ОБСУЖДЕНИЕ

Для оптимизации оказания стоматологической помощи детям с ОГПР нами разработана компьютерная программа «Диагностика и лечение моно- и ассоциированных форм острого герпеса полости рта у детей» (патент на регистрацию авторского права № 40892 от 10.11.2012г.) (рис. 1).

## Модули компьютерной программы:

1. Паспортная часть пациента и врача (ФИО, возраст, домашний адрес).
2. Форма герпетической инфекции (моно-форма, ассоциированная или не установлена на данном этапе).
3. Наиболее значимые факторы риска возникновения и прогрессирования герпетической инфекции.

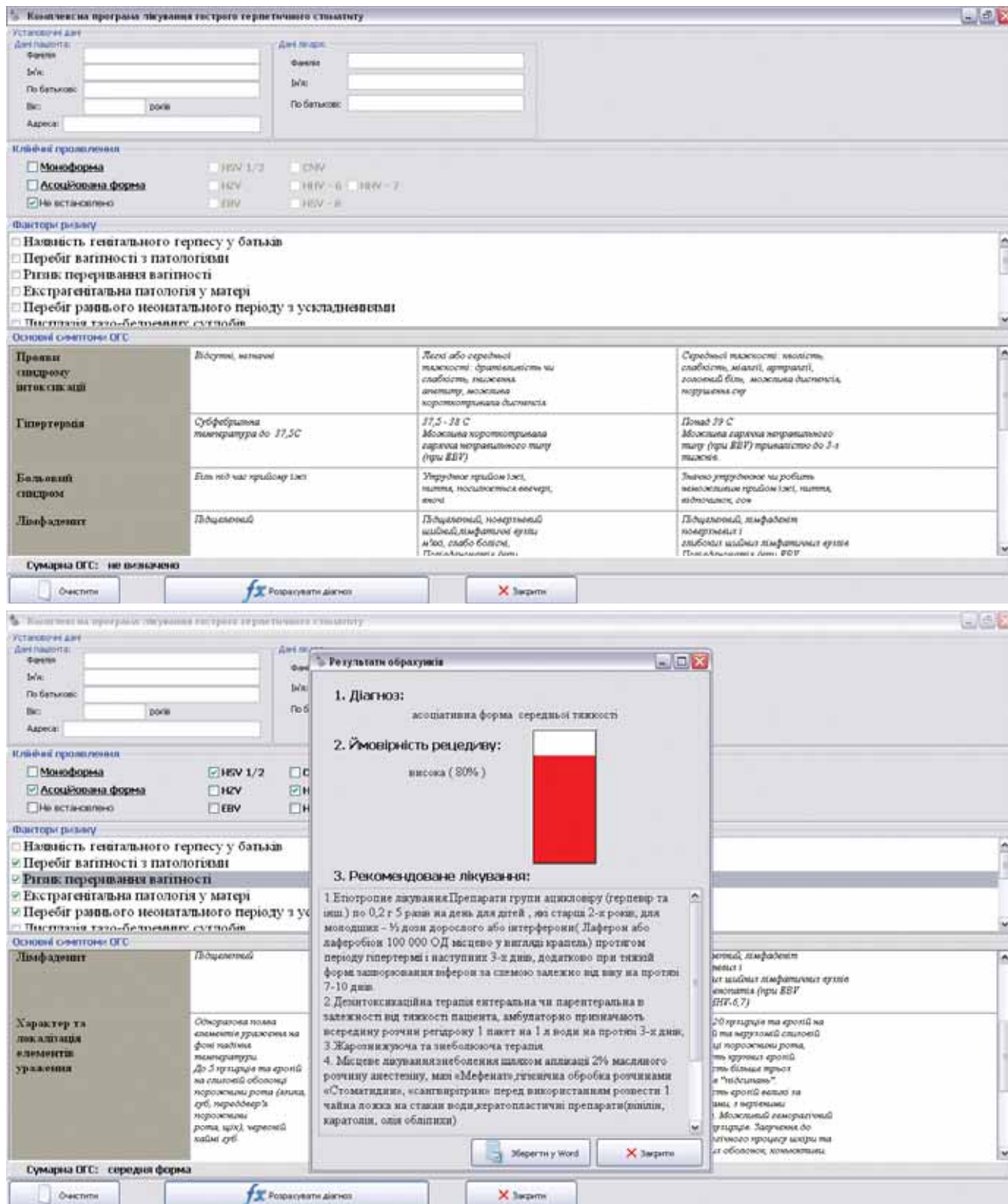


Рис. 1. Верифікація діагнозу та схеми етіотропного лікування

4. Клиника острого герпеса полости рта и определение степени тяжести течения.

5. Верификация диагноза.

6. Алгоритм лечения и превентивной противорецидивной терапии.

Для определения влияния факторов риска формирования и прогрессирования острого герпеса

са полости рта проводили анализ данных анамнеза у 350-ти детей с ОГПР среди которых моно-форма определялась у 92-х детей, ассоциированные формы – в 258-ми случаях (табл. 3). В результате клинко-анамнестического обследования были определены 53 фактора риска, проведена процедура ранжирова-

ния факторов риска с определением маркеров и индикаторов риска.

Наиболее значимые факторы риска – индикаторы вошли в модуль «Наиболее значимые факторы риска возникновения и прогрессирования герпетической инфекции» компьютерной прогностической модели (табл. 4).

В целом лечение герпетической инфекции можно разделить на следующие этапы:

1. Лечение острой фазы заболевания (в стадии первичного инфицирования или реактивации инфекции) с учетом иммунодефицита.

2. Иммунореабилитация.

3. Диспансерное наблюдение.

Учитывая полиэтиологичность возбудителей и их ассоциаций, нами разработаны дифференцированные подходы к лечению детей с ОГПР, позволяющие учесть степень тяжести заболева-

ния, возраст ребенка, наличие факторов риска рецидива герпетической инфекции.

Валидность программы оценивали путем ретроспективного анализа историй болезни 120-ти пациентов с разными формами ОГПР.

Вероятность возникновения прогнозируемого течения заболевания, то есть вероятность прогноза рецидива заболевания составила 86,7%.

## ЗАКЛЮЧЕНИЕ

Таким образом, применение компьютерной программы «Диагностика и лечение моно- и ассоциированных форм острого герпеса полости рта у детей» позволит повысить эффективность противорецидивной терапии детей с ОГПР путем раннего определения вероятности рецидива и своевременного применения превентивной противорецидивной терапии.

## Литература

1. Андреева, О.Т., Латышева, С.В. Современные аспекты противовирусной и иммунотерапии герпетических стоматитов / О.Т. Андреева, С.В. Латышева // *Стоматология*. – 1988. – № 3. – с. 87–90.
2. Баринский, И.Ф., Шубладзе, А.К., Каспаров, А.А., Гребнюк, В.И. Герпес: этиология, диагностика, лечение. – М.: Медицина, 1986. – 272 с.
3. Баринский, И.Ф. Роль герпетической инфекции в патологии человека / И.Ф. Баринский // *Врач*. – 1994. – № 5. – с. 5–8.
4. Бикбулатов, Р.М. Герпетическая инфекция (экспериментальные и клинические аспекты): Автореф. дис... д-ра наук: 14.00.09/ НИИ эпидемиологии и микробиологии им. Н.Ф.Гамалеи АМН СССР. – М., 1988. – 48 с.
5. Брызжикова, Т.С., Юрлова, Т.И. Герпетическая инфекция / Т.С. Брызжикова, Т.И. Юрлова // *Клиническая медицина*. – 1996. – № 7. – С. 7–8.
6. Бюллетень ВОЗ // Меморандум совещания ВОЗ – 1991. – Т. 69, № 3. – С. 11–19.
7. Возіанова, Ж.І., Глей, А.І. Інфекційний мононуклеоз, спричинений вірусом Епштейна – Барра / Ж.І. Возіанова, А.І. Глей // *Мистецтво лікування*. – 2005. – № 5. – С. 1–5.
8. Вотяков, В.И., Коломиец, А.Г. Генерализованная герпетическая инфекция: Факты и концепции. – Минск: Выша школа, 1992. – 351 с.
9. Герасимов, С.В., Чирун, В.Н., Вітковська, Н.В. Ефективність Протефлазиду при первинному герпетичному гінгівостоматиті у дітей раннього віку / С.В. Герасимов, В.Н. Чирун, Н.В. Вітковська // *Репродуктивне здоров'я жінки*. – 2006. – № 2 (27). – С. 179–182.
10. Герасимов, С.В. Етіотропне лікування флавозидом гострого герпетичного гінгівостоматиту у немовлят і дітей раннього віку / С.В. Герасимов // *Перинатологія і педіатрія*. – 2007. – 2 (30). – С. 75–78.
11. Дранник, Г.М. TORCH-інфекції: герпес / Г.М. Дранник // *Клінічна імунологія, алергологія, інсектологія*. – 2006. – № 1. – С. 68–72.
12. Дроботько, Л.Н., Страхова, С.Ю. Клиника, диагностика и лечение острого герпетического стоматита у детей / Л.Н. Дроботько, С.Ю. Страхова // *Лечащий врач*. – 2000. – № 8. – С. 22–26.
13. Дяченко, Ю.В., Рудинская, Л.А. Способ лечения герпетического стоматита у детей / Ю.В. Дяченко, Л.А. Рудинская // *Вісник стоматології*. – 1997. – С. 643–644.
14. Елизарова, В.М., Дроботько, Л.Н., Страхова, С.Ю. Острый герпетический стоматит у детей / В.М. Елизарова, Л.Н. Дроботько, С.Ю. Страхова // *Медицинская помощь*. – 2001. – № 4. – с. 27–29.
15. Заверная, А.М., Стрюк, Л.В., Ткачук, Н.Н. Особенности клинического течения и терапии рецидивирующего простого герпеса полости рта / А.М. Заверная, Л.В. Стрюк, Н.Н. Ткачук // *Республиканский межведомственный сборник «Стоматология»*. – Киев, 1991. – вып. 26. – с. 27–30.
16. Иванова, Д.С., Негреску, В.Я., Сиркис, С.И. Некоторые особенности клиники и лечения герпетической инфекции / Д.С. Иванова, В.Я. Негреску, С.И. Сиркис // *Здравоохранение (Кишинев)*. – 1990. – № 4. – с. 10–13.
17. Исаков, В.А., Борисова, В.В., Исаков, Д.В. Герпес: патогенез и лабораторная диагностика. Руководство для врачей. – Санкт-Петербург. – 1999. – 192 с.
18. Коломиец, А.Г., Вотяков, В.И., Бикбулатов, Р.М. Генерализованная герпетическая инфекция: факты и концепции. – Минск: Наука и техника, 1992. – 351 с.
19. Крамарев, С.О., Виговська, О.В., Литвиненко, Н.Г., Дорошенко, В.О. Застосування препаратів специфічних імуноглобулінів для лікування герпесвірусних інфекційних захворювань у дітей / С.О. Крамарев, О.В. Виговська, Н.Г. Литвиненко, В.О. Дорошенко // *Современная педиатрия*. – 2006. – № 1. – С. 127–132.
20. Марков, И.С. диагностика и лечение герпетических инфекций и токсоплазмоза. (Сб.ст.) – К: 2002. – 192 с.
21. Мельниченко, Э.М. Клиника, лечение, прогнозирование и профилактика рецидивирующего герпетического стоматита / Э.М. Мельниченко // *Здравоохранение Белоруссии*. – 1992. – № 6. – с. 60–63.
22. Наказ ГУОЗ та МЗ м. Києва від 20.12.2004 р. № 583 Про затвердження «Тимчасових стандартів надання медичної допомоги хворим в ЛПЗ м. Києва». Додаток «Стандарти надання медичної допомоги дітям м. Києва за спеціальністю «Дітяча терапевтична стоматологія».
23. Овчаренко, Л.С., Вертегел, А.А., Андриенко, Т.Г. и др. Лечение герпетической и цитомегаловирусной инфекции у детей со вторичным иммунодефицитом / Л.С. Овчаренко, А.А. Вертегел, Т.Г. Андриенко // *Перинатология и педиатрия*. – 3 (27). – 2006. – С. 60–654.
24. Савичук, Н.О. Ефективна протирецидивна терапія хронічних уражень слизової оболонки порожнини рота у дітей / Н. Савичук // *Ліки України*. – 2004. – № 12. – С. 52–56.
25. Савичук, Н.О. Ефективна протирецидивна терапія хронічних уражень слизової оболонки порожнини рота у дітей / Н.О. Савичук // *Ліки України*. – 2004. – № 12. – С. 52–56.
26. Савичук, Н.О. Тимические иммуномодуляторы в комплексной терапии герпетического стоматита у детей : автореф. дис. на здобуття наук. ступеня канд. мед. наук : спец. 14.00.21 «Стоматология» / Н.О. Савичук. – К., 1992. – 40 с.
27. Семенова, Т.Б. Современные представления о клинике, особенностях эпидемиологии и лечении простого герпеса // *Лечащий врач*. – 1999. – № 2–3. – С. 10–16.
28. Усачова, О.В. Ефективність препарату «Протефлазид» при лікуванні дітей першого року життя з внутрішньоутробною цитомегаловірусною інфекцією / О.В. Усачова // *Репродуктивне здоров'я жінки*. – 2005. – 2 (22). – С. 165–166.

Поступила в редакцію 17.04.2013

Р.Г. Оснач, А.В. Беда

## ОРТОДОНТИЧЕСКОЕ ЛЕЧЕНИЕ ДЕФЕКТОВ ЗУБНЫХ РЯДОВ, ОСЛОЖНЕННЫХ ЗУБОЧЕЛЮСТНЫМИ ДЕФОРМАЦИЯМИ, ПУТЕМ МЕЗИАЛИЗАЦИИ ЖЕВАТЕЛЬНЫХ ЗУБОВ С ПРИМЕНЕНИЕМ АППАРАТА СОБСТВЕННОЙ КОНСТРУКЦИИ

Национальная медицинская академия последипломного образования имени П.Л. Шупика, г. Киев, Украина

**Резюме.** В статье описана методика возмещения малых дефектов зубных рядов 3 класса по Кеннеди (при потере первого или второго постоянного моляров путем мезиального перемещения зубов в область дефекта при помощи ортодонтического аппарата для мезиализации жевательной группы зубов).

**Ключевые слова:** дефекты зубных рядов, ортодонтический аппарат, мезиализация зубов, возмещение дефектов, малые дефекты

R.G. Osnach, A.V. Beda

## ORTHODONTIC TREATMENT OF DEFECTS OF DENTAL ROWS, COMPLICATED DENTOALVEOLAR DEFORMATIONS BY MESIAL MOVEMENT POSTERIOR TEETH WITH THE USE OF THE DEVICE OF OWN DESIGN

National Medical Academy of Post-Graduate Education named after P.L. Shupyk, Kiev, Ukraine

**Summary.** The article describes the substitution of small defects of dentitions of class 3 for Kennedy (with the loss of the first or second permanent molar) by mesial movement of the teeth in the area of the defect using the orthodontic apparatus for mesial chewing group of teeth.

**Key words:** defects of dental rows, orthodontic apparatus, teeth mesialization, the replacement of defects, small defects

Частичная потеря зубов относится к одному из наиболее распространенных патологических состояний зубочелюстного аппарата человека, по своей частоте уступающих лишь кариесу [1]. Частичной потерей зубов страдает до 75% населения в разных регионах земного шара [2].

Частичное отсутствие зубов (адентия) встречается как у детей, так у подростков и взрослых. Выделяют первичную адентию, развивающуюся при отсутствии зачатков некоторых зубов, и вторичную адентию, возникающую вследствие преждевременного удаления зубов по разным причинам (осложнения кариеса, заболевания пародонта\*, травма и др.). В Украине, в общей структуре оказания медицинской помощи больным в лечебно-профилактических учреждениях стоматологического профиля, эта патология составляет от 40 до 75% и встречается во всех возрастных группах пациентов. По данным разных авторов [3, 4, 5], при частичной адентии в 50–52% случаев имеют место деформации зубного ряда, при этом установлено, что у пациентов в возрасте до 20-ти лет они встречаются в 54–55%, 30–50 лет – в 80–85% случаев. После удаления зуба

в участке антагонистов через два года вторичные деформации развиваются в 30–32% случаев, после 10-ти лет и более – в 95–98% случаев.

Ввиду изложенного, возмещение дефектов зубных рядов рациональными способами, которые отвечали бы функциональным, биологическим и эстетическим нормам остается актуальной проблемой современной стоматологии.

### ЦЕЛЬ ИССЛЕДОВАНИЯ

Повышение эффективности ортодонтического лечения включенных малых дефектов зубного ряда путем мезиализации зубов, дистально ограничивающих дефект, с помощью ортодонтического аппарата собственной конструкции.

### ОБЪЕКТЫ И МЕТОДЫ ИССЛЕДОВАНИЯ

Для решения задач исследования нами было обследовано 37 пациентов в возрасте от 18 до 40 лет, которым было проведено клиническое, рентгенологическое обследование и комплексное лечение частичных дефектов зубного ряда (при отсутствии первого или второго постоянного моляра), с применением ортодонтического аппарата собственной конструкции для мезиализации

\* От редакции: термин «пародонт» авторы статьи употребляют как синоним термина «периодонт»





Рис. 1. Распределение пациентов на группы по возрасту

жевательной группы зубов. Лечение проводили пациентам без каких-либо клинически диагностированных изменений со стороны тканей пародонта. Показаниями к замещению дефектов зубных рядов ортодонтическим аппаратом для мезиализации жевательной группы зубов были:

а) дефекты зубных рядов, обусловленные удалением первого постоянного моляра верхней челюсти при наличии второго и третьего моляра, имеющих правильную анатомическую форму;

б) дефекты зубных рядов, обусловленные удалением второго постоянного моляра верхней челюсти при наличии третьего моляра правильной анатомической формы;

в) дефекты зубных рядов, обусловленные удалением первого постоянного моляра нижней челюсти при наличии второго и третьего моляров правильной анатомической формы и отсутствии третьего постоянного антагонизирующего моляра на верхней челюсти;

г) дефекты зубных рядов, обусловленные удалением второго постоянного моляра нижней челюсти при наличии третьего моляра правильной анатомической формы и отсутствии третьего постоянного антагонизирующего моляра на верхней челюсти.

Все пациенты были разделены по возрасту на 3 группы: первая – 18 пациентов (66%) от 18-ти до 24-х лет; вторая – 12 пациентов (44%) от 25-ти до 30-ти лет; третья – 7 пациентов (25%) от 31-го до 40-а лет (рис. 1).

В первой возрастной группе у 80% пациентов наблюдали дефекты в участке первого постоянного моляра и лишь у 20% пациентов – в участке второго постоянного моляра. Из них 70% – на нижней челюсти, и 30% – на верхней.

Во второй возрастной группе тенденция сохраняется, но несколько отличается: у 70% пациентов наблюдали дефекты в участке первого постоянного моляра и у 30% пациентов – в участке второго постоянного моляра. Из них 63% – на нижней челюсти, и 37% – на верхней. В третьей возрастной группе у 67% пациентов наблюдали дефекты в участке первого постоянного моляра и у 33%

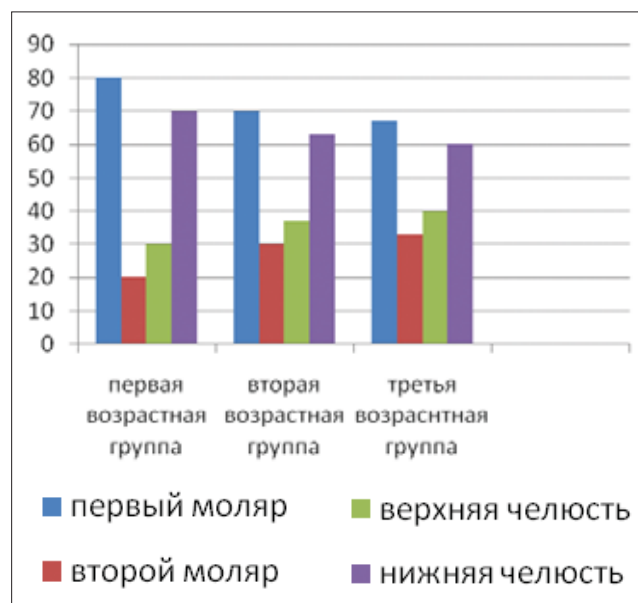


Рис. 2. Процентное соотношение локализации и вида дефектов в разных возрастных группах

пациентов – в участке второго постоянного моляра. Из них 60% – на нижней челюсти, и 40% – на верхней (рис. 2).

Пациентам каждой возрастной группы было изготовлен и установлен ортодонтический аппарат на верхнюю или нижнюю челюсти в зависимости от локализации дефекта (рис. 3, 4).

Аппарат состоит из каркаса: ортодонтических колец (1), направляющих балок (4), крючков (5) и дополнительных элементов: мезиализирующих пружин (2), микроимплантата (3), который выполняет якорную функцию и металлической лигатуры (6), с помощью которой неподвижно фиксируем аппарат к микроимплантату. Способ изготовления вышеупомянутой конструкции аппарата следующий. Снимают оттиски с зубов верхней и нижней челюсти, фиксируют центральную окклюзию. Рабочие модели отливают из супергипса, гипсуют в окклюдатор. Параллельно для сохранения окклюзионной плоскости и прогнозирования мезиализации моляров в участок дефекта, лабораторно изготавливают модель set-up, на которой сегментарно смещают моляры в участок дефекта. Set-up модель служит шаблоном конечного результата и ориентиром для зубного техника относительно правильного размещения конструктивных элементов ортодонтического аппарата.

На рабочих моделях челюстей подбирают и фиксируют ортодонтические кольца на премоляры и моляры. Затем путем пайки кольца на премолярах соединяют между собой, а на кольцо моляра фиксируют с вестибулярной и язычной поверхностями ортодонтические трубки с крючками, в которые заводят направляющие балки и неподвижно фик-




Рис. 3. Ортодонтический аппарат для мезиализации зубов, дистально ограничивающих дефект. Вестибулярная поверхность

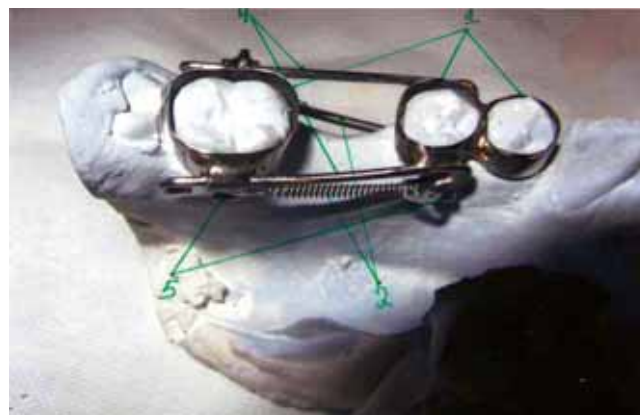

Рис. 4. Ортодонтический аппарат для мезиализации зубов, дистально ограничивающих дефект. Оральная поверхность

сируют их на кольцах премоляров, следуя окклюзионной плоскости.

Следующим этапом является изготовление из ортодонтической проволоки крючков и дальнейшая их пайка на кольца премоляров и моляров. Как результат мы получаем готовый аппарат, точность изготовления которого проверяют на set-up модели, а затем с помощью стеклоиномерного цемента фиксируют на опорные зубы.

Для предотвращения дистального смещения зубов в направлении дефекта, согласно показаниям, подбираем и фиксируем микроимплантат в участок переходной складки и металлической лигатурой соединяем микроимплантат с ортодонтическим аппаратом. После чего активируем аппарат, зафиксировав мезиализирующие пружины соответствующей силы. Контрольный осмотр пациентов проводили один раз в месяц на протяжении всего периода лечения.

### РЕЗУЛЬТАТЫ ИССЛЕДОВАНИЯ И ИХ ОБСУЖДЕНИЕ

В результате лечения пациентов всех групп заметили, что перемещение моляров в участок дефекта зависит от периода между удалением зуба и началом использования ортодонтического аппарата. Более быстрое перемещение моляров наблюдали в случае, когда промежуток времени между удалением и фиксацией аппарата не превышал 2–4 недели. Для активации ортодонтического аппарата подбирали и фиксировали мезиализирующие пружины малой силы.

В 1-й возрастной группе, если лечение начинали до 1-го месяца после удаления, то зубы перемещались в среднем на 1,4 мм за 1 месяц. На верхней челюсти мезиализация происходила несколько быстрее, в среднем на 0,2 мм за 1 месяц.

Когда лечение начинали в течение 1–6-ти месяцев после удаления, то в среднем перемещения наблюдали на уровне 1,3 мм за месяц. На верхней

челюсти мезиализация происходила несколько быстрее, в среднем на 0,2 мм за 1 месяц.

Если лечение начинали в течение 6–12-ти месяцев после удаления, то в среднем перемещения наблюдали на уровне 1 мм за месяц. На верхней челюсти мезиализация происходила несколько быстрее, в среднем на 0,2 мм за 1 месяц.

Полное замещение дефекта, путем перемещения одного моляра наблюдали в среднем в течение 8 месяцев.

Во 2-й возрастной группе перемещения наблюдали быстрее, если лечение начинали до 1-го месяца после удаления – перемещение 1,2 мм за 1 месяц; 1–6 месяцев после удаления – 1,1 мм за 1 месяц; 6–12 месяцев после удаления – 1 мм за 1 месяц. На верхней челюсти перемещение моляров происходило быстрее в среднем на 0,2 мм. Полное замещение дефекта путем перемещения одного моляра наблюдали в среднем в течение 9 месяцев.

В 3-й возрастной группе перемещение наблюдали на уровне 0,9–1 мм за 1 месяц. На верхней челюсти перемещение моляров происходило в среднем на 0,1 мм быстрее. Полное замещение дефекта, путем перемещения одного моляра наблюдали в среднем в течение 11 месяцев.

После полного замещения дефектов ортодонтический аппарат снимали и изготавливали ретенционную съемную ортодонтическую пластинку для закрепления достигнутого результата, которую рекомендовали использовать каждую ночь в течение 1 года.

### ЗАКЛЮЧЕНИЕ

Для предупреждения возникновения деформаций зубных рядов после удаления отдельных моляров рекомендуется раннее замещение дефектов путем перемещения рядом стоящих зубов в участок дефекта с помощью ортодонтического аппарата для мезиализации жевательной группы зубов.

Закрытие дефектов путем перемещения собственных зубов является наиболее рациональным, поскольку промежутки закрывают собственные зубы пациента, которые являются лучшими, чем любые искусственные.

Предложенный нами ортодонтический аппарат имеет преимущества перед аналогами, так как изготавливается индивидуально для каждого пациента; фиксируется сегментарно, а не на весь зубной ряд; имеет дополнительную якор-

ную систему в виде микроимплантата, который выполняет функцию предупреждения дистально-го смещения зубов.

Быстрый результат лечения можно получить, если зафиксировать ортодонтический аппарат в течение 2–4 недель после удаления разрушенного моляра.

Ортодонтический аппарат является более эффективным для пациентов первой возрастной группы (18–24 лет), в среднем, возмещение дефекта наблюдали в течение 8 месяцев.

## Литература

1. Кравцова, А.В. Состояние вопроса о приоритетах в стоматологической науке / А.В. Кравцова, Л.Д. Вейсгейм // Вопросы стоматологического образования: Юбилейный сборник научных трудов. – Москва; Краснодар, 2003. – С. 147–149.
2. Gabella, N. World oral health / N. Gabella // Odontostomatol. Trop. – 2012. – Vol. 35, № 138. – P. 3–4.
3. Maxim, A. Clinical variability in partial and extensive anodontia / A. Maxim // Rev. Med. Chir. Soc. Med. Nat. Iasi. – 1992. – Vol. 96, N3/4. – P. 155–156.
4. Орнат, Г. С. Необхідність протезування дефектів зубних рядів на нижній щелепі / Г.С. Орнат, М.М. Рожко // Укр. мед. альманах. – 2010. – № 2. – С. 47–48.
5. Дорубець, А.Д. Поширеність дефектів зубних рядів та потреба у відновленні їх безперервності / А.Д. Дорубець, М.Д. Король, Л.С. Коробейніков // Укр. стоматол. альманах. – 2007. – № 1. – С. 55–57.

Поступила в редакцию 17.04.2013

**С 23 по 26 октября  
в г. Шанхай** – Китай пройдет  
17-я международная  
стоматологическая  
выставка: «Dentech China 2013»  
Во время выставки пройдет:  
1-й Китайский форум CAD/CAM  
стоматологии, 3-я Шанхайская  
Академическая Конференция  
по имплантологии,  
7-я Азиатская выставка  
зуботехнических лабораторий



## Dentech China 2013

### Место проведения:

Shanghai World Expo Pavilion

**Phone:** +86 21 6294

6966 // 6968 // 6967

**Fax:** +86 21 6280 0908

**Email:** mail@showstar.net

**С 25 по 27 октября  
в г. Львов** – Украина  
пройдет 11-я международная  
стоматологическая выставка  
«Дентал-Украина 2013»

## Дентал – Украина 2013

### Место проведения:

Львовский Дворец искусств,  
ул. Коперника, 17

**Phone:** (032) 2971369

**Email:** exhib@galexpo.lviv.ua

**И.М. Чорненкоий**

## ЭКСПЕРИМЕНТАЛЬНОЕ ОБОСНОВАНИЕ ПРИМЕНЕНИЯ УЛЬТРАЗВУКОВОЙ ОБРАБОТКИ КОРНЕВЫХ КАНАЛОВ ПРИ ПОДГОТОВКЕ К ИНДИВИДУАЛЬНЫМ ШТИФТОВЫМ КОНСТРУКЦИЯМ С ОПРЕДЕЛЕНИЕМ СТЕПЕНИ СЦЕПЛЕНИЯ В СИСТЕМЕ «ДЕНТИН КОРНЕВОГО КАНАЛА – ЦЕМЕНТ – МЕТАЛЛ»

Национальная медицинская академия последипломного образования имени П.Л. Шупика, г. Киев, Украина

**Резюме.** В статье представлены данные экспериментального исследования по изучению ультразвуковой обработки корневых каналов при подготовке к индивидуальным штифтовым конструкциям в сравнении с традиционно принятыми методами. Изучено влияние различных методик подготовительной обработки поверхности корневых каналов зубов на степень сцепления в системе «дентин корневого канала – цемент – металл» с использованием различных кондиционеров.

**Ключевые слова:** ткани дентина корня, степень сцепления, цемент, металл, скорость вращения, ультразвук

**I.M. Chornenkiy**

## EXPERIMENTAL JUSTIFICATION FOR THE USE OF ULTRASONIC ROOT CANAL TREATMENT IN PREPARATION FOR INDIVIDUAL PIN DESIGNS TO DETERMINE THE DEGREE OF COUPLING IN THE SYSTEM «ROOT CANAL DENTIN - CEMENT - METAL»

National Medical Academy of Post-Graduate Education named after P.L. Shupyk, Kiev, Ukraine

**Summary.** The paper presents experimental study comparing ultrasonic root canal treatment with traditionally accepted methods and their impact on the degree of coupling a root canal dentin - cement - metal with different conditioners.

**Key words:** root dentine tissue, the degree of coupling, cement, metal, speed, and ultrasound

**В** ортопедической стоматологии штифтовые конструкции играют важную и неотъемлемую роль в восстановлении культевой части разрушенной коронковой части зубов. Распространенность кариеса, некариозных поражений и травматических повреждений зубов среди взрослого населения в последние годы имеет тенденцию к росту [2, 3, 8, 9]. Эффективности ортопедического лечения при полной потере коронки зуба с использованием многообразных штифтовых конструкций в настоящее время посвящено много научных и клинических исследований как отечественных, так и зарубежных авторов. Предложен ряд методов по улучшению адгезивных свойств штифтовых конструкций. Наиболее распространенными штифтовыми конструкциями для восстановления дефектов коронковой части зуба являются цельнолитые штифтовые конструкции [1, 2, 3, 4, 5, 8, 9].

Однако основной недостаток таких конструкций – перегрузка стенок корней опорных зубов при циклических нагрузках. Как следствие довольно часто возникают осложнения: нарушение маргинальной герметизации ортопедических

конструкций, развитие вторичного кариеса, расцементировки конструкций, трещины или переломы корней опорных зубов [2, 3, 5, 8, 9].

Анализ причин осложнений указывает на необходимость выделения факторов, влияющих на прочность соединения ортопедической конструкции и опорного корня и равномерное распределение нагрузок на остаточный дентин. В связи с этим является актуальным совершенствование методики подготовки поверхности дентина канала корня к фиксации штифтовых конструкций. Путем анализа экспериментальных исследований мы выявили необходимость сравнения эффективности применения ультразвукового метода препарирования корней опорных зубов и традиционно принятых методик препарирования [4, 6, 7, 8, 9].

### ЦЕЛЬ ИССЛЕДОВАНИЯ

Повышение эффективности восстановления коронковой части зубов штифтовыми конструкциями путем совершенствования методик препарирования и обработки поверхности дентина корневого канала.



Рис. 1. Экспериментальная модель корень зуба – цемент–металл

### МАТЕРИАЛ И МЕТОДЫ ИССЛЕДОВАНИЯ

Эксперимент на удаленных витальных многокорневых зубах провели на базе кафедры ортопедической стоматологии института стоматологии НМАПО имени П.Л. Шупика и в лаборатории экспериментальных методов механики твердого деформируемого тела НТТУ (КПИ). В исследовании были использованы корни 120 удаленных витальных зубов, у которых боковая поверхность площадью 20мм<sup>2</sup>, приближенная к каналу корня, обрабатывалась различными методами подготовки к штифтовым конструкциям. После механической обработки корней в каждой испытуемой группе проводилась обработка дентина различными кондиционерами: ортофосфорной кислотой 37%; кондиционером цемента FujiPlus (Япония), содержащим в составе 10% лимонной кислоты и хлорида железа, и полиакриловой кислотой. Для имитации штифтовых конструкций была изготовлена литьевым методом заготовка длиной 40 мм и диаметром 5 мм из кобальто-хромового сплава, торцевая часть обрабатывалась пескоструйным прибором с применением оксида алюминия (размер частиц 50 микрон) для создания микропорности. В дальнейшем в области подготовленной поверхности корня зуба наносился цемент FujiPlus и цементировалась металлическая заготовка. После застывания металлическая часть прикреплялась к штативу параллелометра, а другая часть погружалась в заготовку, заливалась самотвердеющей пластмассой с оценкой уровня погружения зуба в пластмассу и учетом отсутствия попадания на цементный шов (рис. 1).

Исследования на разрыв под действием непрерывной нагрузки проводили с помощью испытательной машины TIRAtest 2300 (рис. 2, 3).

Универсальная испытательная машина TIRAtest-2300 предназначена для определения механических свойств металлов, пластмасс, волокон композиционных материалов и т. п. С помощью



Рис. 2. Универсальная испытательная машина TIRAtest-2300



Рис. 3. Закрепленная экспериментальная модель для испытания на разрыв

различных программных шаблонов можно осуществлять следующие режимы нагрузки и деформации: растяжение, сжатие или изгиб с заданной постоянной скоростью или непрерывное деформирование, испытания на ползучесть при постоянной или циклической нагрузке; измерения релаксации при постоянной или циклической деформации.

Таблица 1. Показатели полученных экспериментальных результатов

Кондиционер	Скорость вращения инструмента, об/мин				Ультразвуковая обработка			
	800		2000		0,5w-2,5w мощность (50–150 мм) амплитуда		1,5w-8w мощность (110–250 мм) амплитуда	
	Pmax N*	Sigma Mpa**	Pmax N*	Sigma Mpa**	Pmax N*	Sigma Mpa**	Pmax N*	Sigma Mpa**
FujiPlus- кондиционер	42,3	2,16	20	1,02	41,7	2,13	31,2	1,6
Ортофосфорная кислота 37%	25,1	1,29	22,7	1,16	74,1	3,8	74,2	3,8
Полиакриловая кислота	24,2	1,24	29,1	1,49	13,4	0,68	22,7	1,1

\*Для получения значения Pmax N данные подгруппы всех испытуемых моделей суммировали и полученную сумму делили на количество моделей, получали результат в ньютонах (N).

\*\*Для получения значения Sigma Mpa (мм<sup>2</sup>) показатель подгруппы Pmax N делили на площадь испытуемой поверхности металлической заготовки 19,5 мм.

Экспериментальный материал был разделен на четыре группы. В каждой из этих групп были выделены три подгруппы в зависимости от вида используемого для обработки поверхности кондиционера. В первой группе была проведена подготовительная обработка поверхности зубов при скорости вращения инструмента 800 об/мин, во второй группе – при скорости вращения инструмента 2000 об/мин, в третьей группе – подготовительная обработка поверхности с помощью ультразвуковой технологии (прибор P-Max Newtroom, компания Satelec (Франция)) абразивным инструментом с алмазным покрытием 75 мкм и мощностью ультразвукового генератора 0,5–2,5 ватт, амплитудой колебаний 50–150 мкм, в четвертой группе проводили подготовку поверхности зуба под штифтовые конструкции с помощью ультразвуковой технологии абразивным инструментом с алмазным покрытием 75 мкм с мощностью 1,5–8 ватт и амплитудой колебаний 110–250 мкм.

## РЕЗУЛЬТАТЫ ИССЛЕДОВАНИЯ И ИХ ОБСУЖДЕНИЕ

Анализ полученных экспериментальных данных показал значительное преимущество использования ультразвуковой подготовки поверхности зубов по сравнению с традиционными методами подготовки с применением вращательных инструментов (табл. 1). Металлические конструкции во всех группах подвергались предварительной обработке по одинаковой методике: пескоструйным аппаратом с использованием порошка оксида алюминия (размер частиц 50 микрон).

## ЗАКЛЮЧЕНИЕ

Результаты полученных нами экспериментальных данных показали, что при использовании ультразвуковой технологии были улучшены силы сцепления и микроретенции к тканям дентина, что впоследствии ведет к увеличению сопротивления напряженно-деформированного состояния восстановленных зубов с помощью штифтовых конструкций.

## Литература

1. Биденко, Н.В. Стеклоиономерные материалы и их применение в стоматологии / Практическое пособие. – Москва: Книга плюс. – 2003. – С. 72, 112.
2. Брагин, Е.Н. Ортопедические методы лечения при полном отсутствии коронки зуба / Е.Н. Брагин, А.В. Скрыль, Э.С. Каливрадзян, Д.В. Алабовский // Стоматолог. журнал. – 2006. – № 9. – С. 9–54.
3. Громов, О.В. Штифтовые конструкции: Факторы успеха и причины неудач / О.В. Громов, Р.А. Котелевский, М.В. Василишина, Т.И. Воронтия, Н.А. Савранская // Современная стоматология. – 2012. – № 5. – С.84–88.
4. Политун, А.М., Левченко А.В. Эффективность препарирования корневых каналов с использованием ультразвуковых систем / А.М. Политун, А.В. Левченко // Современная стоматология. – 2001. – № 3. – С. 21–25.
5. Edelhoff, D. Все о современных системах корневых штифтов / D. Edelhoff, H. Spiekermann // Новое в стоматологии. Научно – практический журнал. – 2003 – № 5. – С. 44–49.
6. Rebecca S. Wilder. Аппаратное скалирование на пороге нового тысячелетия: технологические усовершенствования в пьезоэлектрических системах / Rebecca S. Wilder // Современная стоматология журнал. – 2001. – № 2. – С. 26–31.
7. Rebecca S. Wilder. Аппаратное скалирование, технологические усовершенствования в пьезоэлектрических системах / Rebecca S. Wilder // Современная стоматология журнал. – 2002. – № 3 – С. 71–76.
8. Nadim Z. Baba, DMD, MSD. Contemporary restoration of endodontically treated teeth / Nadim Z. Baba, DMD, MSD. – Quintessence Publishing Co, Inc Istanbul, Moscow, NewDelhi, Prague, SaoPaulo, Seoul, Singapore, and Warsaw, 2013. – 61–91 p.
9. Anselm Wiskott, H.W. Fixed prosthodontics principles and clinics. / H.W. AnselmWiskott. – Quintessence Publishing London, Berlin, Chicago, Tokyo, Barcelona, Beijing, Istanbul, Milan, Moscow, NewDelhi, Prague, SaoPaulo, Seouland Warsaw, 2011. – 699 – 702 p.

Поступила в редакцию 17.04.2013

С.П. Ярова, Н.В. Мозговая, Ю.К. Черкез

## ЭФФЕКТИВНОСТЬ ВАЗОКОРРИГИРУЮЩЕГО ЛЕЧЕНИЯ ГЕНЕРАЛИЗОВАННОГО ПАРОДОНТИТА\* НА ФОНЕ ГИПЕРТОНИЧЕСКОЙ БОЛЕЗНИ

Донецкий национальный медицинский университет им. М. Горького, г. Донецк, Украина

**Резюме.** У 66-ти больных гипертонической болезнью была проведена оценка результатов лечения генерализованного пародонтита с использованием предложенного метода вазокоррекции. Установлено, что использование предложенной терапии позволяет в ближайшие сроки достичь более выраженного противовоспалительного эффекта и сократить сроки лечения, а в отдаленные сроки (2 года) достичь стабилизации процесса у 82% пациентов на фоне стойкой нормализации показателей локальной и системной гемодинамики, что на 19% выше по сравнению с традиционной методикой.

**Ключевые слова:** генерализованный пародонтит, гипертоническая болезнь, вазокорригирующая терапия

S.P. Yarova, N.V. Mozgovaya, Y.K. Cherkez

## THE EFFECTIVENESS OF BLOOD-VESSELS THERAPY IN THE COMPLEX TREATMENT OF GENERALIZED PERIODONTITIS

M. Gorky Donetsk National Medical University, Donetsk, Ukraine

**Summary.** In 66 patients with essential hypertension were evaluated outcomes of generalized periodontitis using the proposed method vazocorrection. Found that the use of the proposed therapy can as soon as possible to achieve a more pronounced anti-inflammatory effect and shorten the period of treatment, and in the long-term period (2 years) to stabilize the process in 82% of patients on the background of persistent normalization of the local and systemic hemodynamic, which is 19% higher compared to traditional methods.

**Key words:** periodontitis, blood-vessels therapy

Лечение пародонтита остается актуальной и нерешенной окончательно проблемой, несмотря на большое количество научных разработок по этой теме [1, 3, 10]. Сегодня в комплексную терапию пародонтита включают медикаментозные препараты и физиотерапевтические методы, имеющие вазотропный эффект. Основанием для этого служат современные представления о роли сосудистых нарушений в патогенезе пародонтита. С другой стороны, ряд авторов указывает на высокую частоту заболеваний пародонта\*\* при сердечно-сосудистой патологии, зависимость между уровнем артериального давления и тяжестью пародонтальных поражений. Сердечно-сосудистые заболевания оказывают существенное влияние на развитие генерализованного пародонтита, делая его течение более тяжелым [7, 10–14]. В связи с этим представляется целесообразной разработка методов вазокорригирующей терапии в комплексном лечении больных с генерализованным пародонтитом на фоне гипертонической болезни (ГБ).

### ЦЕЛЬ ИССЛЕДОВАНИЯ

Оценка эффективности общей и местной вазокорригирующей терапии в комплексном лечении

пациентов с генерализованным пародонтитом на фоне гипертонической болезни непосредственно и в отдаленные сроки.

### ОБЪЕКТЫ И МЕТОДЫ ИССЛЕДОВАНИЯ

Проведено обследование и лечение 66-ти пациентов с гипертонической болезнью I-й и II-й стадии, у которых диагностирован хронический генерализованный пародонтит I-III степени тяжести в возрасте от 35-ти до 55-ти лет. Все пациенты разделены на 2 равные группы: контрольную, получавшую традиционное комплексное лечение в соответствии с «Протоколами оказания стоматологической помощи», и основную, где пациентам проводилось дополнительно вазокорригирующее лечение. Заболевания пародонта диагностировали по классификации М.Ф. Данилевского [3]. Для оценки функционального состояния сосудов пародонта определяли резистентность капилляров десны с помощью вакуумной пробы Кулаженко В.И. [9] и индекса периферического кровообращения (ИПК), предложенного Л.Н. Дедовой [5]. Для определения системной гемодинамики был проведен анализ магистральных артерий челюстно-лицевой области. В соответ-

\* От редакции: термин «пародонтит» авторы статьи употребляют как синоним термина «периодонтит»

\*\* От редакции: термин «пародонт» авторы статьи употребляют как синоним термина «периодонт»

**Таблица.** Отдаленные результаты лечения у пациентов с генерализованным пародонтитом на фоне гипертонической болезни

Период наблюдения	Группы наблюдения	Состояние тканей пародонта	
		Ремиссия (абс. число /%)	Обострение (абс. число /%)
6 месяцев	Основная	31/94	2/6
	Контрольная	29/88	4/12
12 месяцев	Основная	29/88	4/12
	Контрольная	27/72	6/18
24 месяца	Основная	27/82	6/18
	Контрольная	24/63	9/27

ствии с задачами работы было проведено исследование параметров гемодинамики в общих и внешних сонных артериях с помощью ультразвуковой доплерографии. Выявленные изменения и магистрального, и локального кровообращения подтвердили целесообразность назначения общей и местной вазотерапии в комплексном лечении пациентов. Вазокорректирующие препараты назначали местно и внутрь. Местное лечение проводили предложенным составом, иммобилизованным на «Полисорбе», включающим препарат-биофлавоноид «Капилляр». Этот препарат улучшает работу капилляров и защищает мембраны клеток, восстанавливает микроциркуляцию крови, нормализует проницаемость капилляров. Кроме того, препарат оказывает противовоспалительное, противоотечное действие, снижает уровень холестерина и тромбообразование, уменьшает вязкость крови [2]. Имея лечебную самостоятельность, данный вазокорректирующий препарат повышает результативность комплексной терапии, применяется для усиления действия физиотерапии. Противопоказаний после многолетних испытаний не выявлено. Производитель: ООО «Элит-Фарм» (Украина, Днепрпетровск). Сертифицировано Министерством Здравоохранения Украины (ТУ У 15.8-32547646-001-2003) гигиеническое заключение № 05.03.02-04/53647 от 25.12.2003 г. Иммобилизация смеси на сорбенте «Полисорб» пролонгирует его фармакологическое действие, а сам «Полисорб», обладающий сорбционными свойствами, позволяет выводить из патологического очага тканей пародонта токсины микроорганизмов и продукты распада тканей. Состав для лечения генерализованного пародонтита использовали следующим образом: инстилляции в пародонтальные карманы на 1 час, ежедневно в течение 10 суток под озокеритовую повязку. Озокерит нагревали на водяной бане до температуры 100 °С, охлаждали до 50–55 °С. Использовали метод послойного нанесения с растущей температурой аппликаций (первый слой с температурой 50–55 °С, второй слой – 60–66 °С, третий слой – 70–75 °С). Препарат «Капилляр» назначали внутрь в лечебной дозе: по 2 таблетки (0,5 г) 4 раза в сутки перед едой, курсом – 1 месяц,

2 раза в год. Дозы препарата «Капилляр» для приема per os были выбраны согласно инструкции к применению этого препарата. Пациентам с гипертонической болезнью I-й и II-й стадии лечение ГП проводили в межрецидивный период основного заболевания, когда они получали поддерживающую медикаментозную терапию по схемам в соответствии с принятыми стандартами.

### РЕЗУЛЬТАТЫ ИССЛЕДОВАНИЯ И ИХ ОБСУЖДЕНИЕ

Результаты определения исходного состояния тканей пародонта в исследуемых группах позволили установить, что на момент обследования основная и контрольная группы не имели достоверных различий по всем клиническим и параклиническим параметрам, т.е. были соизмеримы ( $p > 0,05$ ). Результаты непосредственных наблюдений показали, что в основной группе практически у всех пациентов (в комплексном лечении использовали предложенный метод вазокоррекции) на 7-е сутки определялось исчезновение признаков воспаления тканей пародонта. Лишь у 1-го человека (3%) во фронтальном участке в области 21–23 зубов десна была незначительно застойно гиперемирована. В контрольной группе ликвидация явлений воспаления отмечалась на 10-е сутки у 27-ми пациентов (84%), локальные очаги воспаления оставались у 5-ти человек. При этом, у 3-х пациентов при зондировании отмечали кровоточивость десны. Полученные результаты непосредственных клинических наблюдений свидетельствуют о лучшем клиническом эффекте применения озокерита с «Капилляром» по сравнению с традиционной терапией, что проявляется в сокращении сроков лечения и в более выраженном противовоспалительном эффекте. Результаты отдаленных клинических наблюдений представлены в таблице.

Анализ результатов через 6 месяцев показал, что у 2-х пациентов основной группы отмечено обострение заболевания. При этом клинико-рентгенологические признаки заболевания соответствовали исходным. Таким пациентам проводили соответствующий комплекс лечебных меропри-



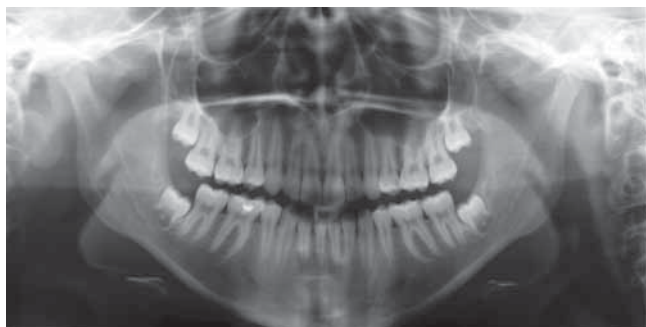


Рис. 1. Ортопантомограмма (Пациентка К., 36 лет, основная группа) на момент обследования

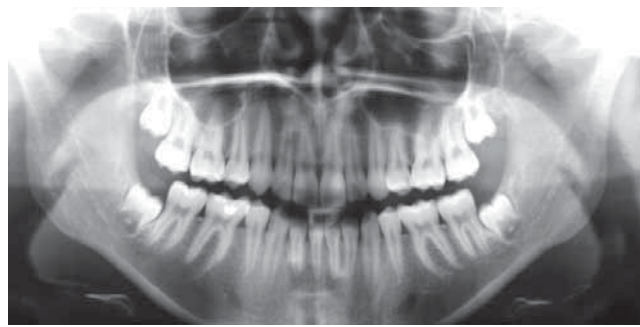


Рис. 2. Ортопантомограмма (Пациентка К., 38 лет, основная группа) через 2 года лечения

ятий. Следует отметить, что у 94% пациентов данной группы воспалительно-деструктивный процесс в пародонте стабилизировался: сохранялась положительная динамика всех исследуемых показателей. В контрольной группе у 12% пациентов зарегистрировано обострение воспаления в пародонте. При этом клинико-рентгенологические признаки заболевания соответствовали исходным. Ремиссия в этой группе в данный период отмечена у 29-ти пациентов, что на 6% меньше по сравнению с основной группой. При этом сохранялась положительная динамика всех исследуемых показателей. Через 12 месяцев состояние ремиссии отмечено у 29-ти пациентов основной группы (88%) и 27 пациентов контроля – на 16% меньше. Анализ эффективности предложенных схем вазокорректирующей терапии в комплексном лечении генерализованного пародонтита у пациентов с ГБ, проведенном через 2 года, свидетельствует о стабилизации процесса у 82% пациентов, что на 19% выше по сравнению с соответствующим показателем в группе контроля. При этом в группах, где была использована вазокорректирующая терапия,

не проявлялось ухудшения показателей, характеризующих состояние тканей пародонта, а именно: индекса РМА, пародонтального и гигиенического индексов. На рентгенограммах подтверждалась ремиссия процесса (рис. 1, 2).

Подтверждением клинических наблюдений стали результаты исследования системного и регионального кровообращения пародонта в обеих группах (рис. 3). При оценке результатов регионального кровообращения пародонта достоверных различий в основной и контрольной группах до лечения не выявлено. Так, в основной группе среднее значение индекса периферического кровообращения (ИПК) составил  $18,1 \pm 1,1\%$ ; вакуумной пробы –  $15,2 \pm 1,2$  сек; в группе контроля соответственно –  $18,3 \pm 1,4\%$  и  $15,3 \pm 1,2$  сек. После проведенного лечения у пациентов обеих групп наблюдали улучшение кровоснабжения в пародонте. Об этом свидетельствует увеличение показателей времени образования гематом и показателей ИПК.

При индивидуальном анализе у 29-ти обследованных значение ИПК отвечали «хорошему», у 3-х

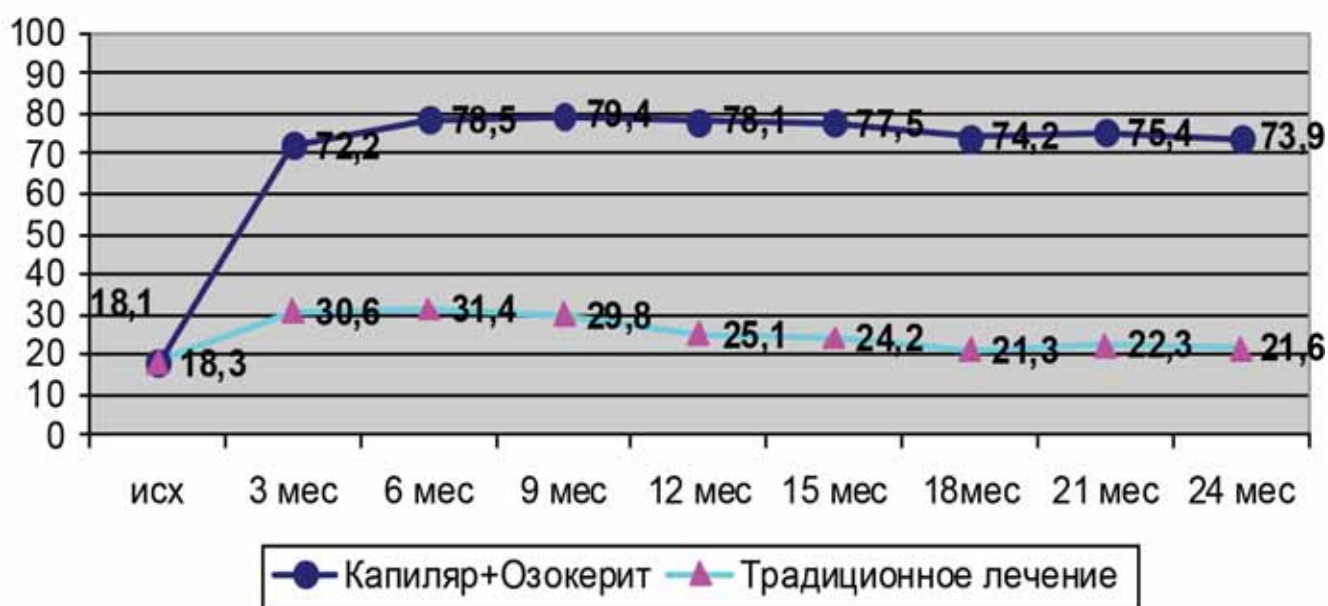


Рис. 3. Динамика показателей функционального состояния сосудов (ИПК) пародонта у пациентов с генерализованным пародонтитом на фоне гипертонической болезни

(20%) – «физиологической норме». В среднем, данный индекс увеличился до  $72,2 \pm 3,1\%$ . После предложенного лечения показатель вакуумной пробы почти достиг нормы и составлял 37–40 сек. В контрольной группе также увеличились исследуемые показатели, но достоверно выше эти показатели были только в основной группе. Через 3 месяца средние значения оцениваемых показателей у леченных обеих групп оставались на прежнем уровне, как и сразу после лечения.

Через 6 месяцев средние значения оцениваемых показателей увеличились в группе, где использовали вазокорректирующие препараты. Так, среднее значение ИПК в основной группе составило  $78,5 \pm 2,3\%$ , а вакуумная проба –  $51,4 \pm 1,7$  сек. соответственно. В группе, где пациентам проводили традиционное лечение, исследуемые показатели оставались на прежнем уровне.

Через 2 года было зафиксировано уменьшение индекса периферического кровообращения у леченных традиционно и достоверно более высокий уровень – у леченных предложенным способом. Такая же тенденция была в обеих группах в отношении пробы на устойчивость капилляров десен.

Таким образом, показатели функционального состояния сосудов пародонта свидетельствуют об улучшении кровоснабжения пародонта в основной группе. Полученный эффект сохранялся в течение 2-х лет. В группе контроля показатели регионарного кровообращения отвечали исходным.

С помощью ультразвуковой доплерографии магистральных артерий челюстно-лицевой области у пациентов обеих групп до лечения было выявлено повышение тонуса сосудов и снижение их эластичных свойств. Эти изменения отчетливо отразились в показателях индекса резистентности и пульсационного индекса во внешней сонной артерии, и в меньшей степени – в общей сонной артерии. К концу 2-го года в группе, где пациентам проводилась вазокоррекция, наблюдалось повышение упруго-эластичных свойств артерий и скоростных характеристик в основной группе к показателям здоровых пациентов ( $p > 0,05$ ). В группе, где пациентам проводили традиционное лечение, существенных различий величин основных показателей по общим и внешним сонным артериям не наблюдалось.

### ЗАКЛЮЧЕНИЕ

Таким образом, непосредственные и отдаленные клинико-функциональные результаты лечения свидетельствуют о высокой эффективности вазокоррекции у пациентов с генерализованным пародонтитом на фоне нарушений системного и регионарного кровообращения в тканях пародонта. Это обосновывает целесообразность широкого применения предложенных схем вазокоррекции в комплексном лечении пациентов с генерализованным пародонтитом на фоне гипертонической болезни I-й и II-й стадии.

## Литература

1. Белолицкая, Г.Ф. Клинико-патогенетическое обоснование дифференцированной фармакотерапии генерализованного пародонтита (клинико-экспериментальное исследование): Автореф. дис. д-ра мед. наук: 14.00.21 / Одесский НИИ стоматологии. – О., 1996. – С. 32.
2. Бритов, А.И., Апарина Т.В. Роль „Капилара“ в коррекции метаболических нарушений у больных с атеросклерозом и артериальной гипертензией [Электронный ресурс]. – Режим доступа: [http://www.diod.ru/kapilar\\_1/](http://www.diod.ru/kapilar_1/).
4. Данилевский, Н.Ф., Борисенко А.В. Заболевания пародонта / Н.Ф. Данилевский, А.В. Борисенко. – К.: Здоров'я, 2000. – 141 с.
5. Дедова, Л.Н. Заболевания пародонта: теоретические основы / Л.Н. Дедова // Здоровоохранение. – 2003. – № 5. – С. 41–43.
7. Заболотный, Т.Д. Особенности клинического течения, комплексное лечение и профилактика заболеваний пародонта при сердечно-сосудистой патологии.: Автореф. дис. ... докт. мед. наук: 14.00.21 / Львовский ордена Дружбы народов государственного медицинского института. – К., 1992. – 48 с.
9. Кулаженко, В.И. Пародонтит и его лечение с применением вакуума / В.И. Кулаженко. – Одесса, 1960. – С. 145.
10. Юдина, Н.А. Состояние тканей полости рта и риск развития хронического орального сепсиса у пациентов, страдающих заболеваниями сердечно-сосудистой, дыхательной и эндокринной систем / Н.А. Юдина // Белорусский медицинский журнал. – 2003. – №4. – С. 12–16.
11. Ярова, С.П., Мозгова Н.В. Роль судинних змін у розвитку і перебігу генералізованого пародонту / С.П. Ярова, Н.В. Мозгова // Український стоматологічний альманах. – 2004. – №3–4. – С. 23–26.
12. Beck J. & Loe H. Epidemiological principles in studying periodontal diseases / J. Beck & H. Loe // Periodontology. – 2000. – 1993. – V.2. – P. 34–35.
13. Meurman, J.H., Sanz M., Janket S.J. Oral health, atherosclerosis, and cardiovascular disease / J.H. Meurman et al. // Crit Rev Oral Biol. Med. – 2004. – 15(6). – P. 403–413.
14. Miyaki, K., Masaki K., Naito M., Naito T., Hoshi K., Hara A., Tohyama, S., Nakayama, T. Periodontal disease and atherosclerosis from the viewpoint of the relationship between community periodontal index of treatment needs and brachial-ankle pulse wave velocity / K Miyaki et al. // BMC public health. – 2006. – May 14; 6. – P. 131.

Поступила в редакцию 28.01.2013

Л.Н. Дедова, А.С. Соломевич, А.В. Лапицкая

## БОЛЕЗНИ ПЕРИОДОНТА С БЫСТРОПРОГРЕССИРУЮЩИМ ТЕЧЕНИЕМ (ЧАСТЬ 1)

УО «Белорусский государственный медицинский университет», г. Минск

**Резюме.** Болезни периодонта с быстро прогрессирующим течением в последнее время привлекают все большее внимание исследователей. Сложность диагностики данной группы болезней заключается в несоответствии тяжести поражения тканей периодонта и клинических проявлений. В связи с этим актуальным становится вопрос не только ранней диагностики болезней периодонта с быстро прогрессирующим течением, но и изучения предрасполагающих факторов. Проведен обзор отечественной и зарубежной литературы на предмет выявления предрасполагающих факторов, разделения их на две категории, а также описаны современные методы диагностики болезней периодонта с быстро прогрессирующим течением.

**Ключевые слова:** болезни периодонта с быстро прогрессирующим течением, диагностика, предрасполагающие факторы

L.N. Dedova, A.S. Salamevich, A.V. Lapitskaya

### AGGRESSIVE PERIODONTITIS (PART 1)

Belarusian State Medical University, Minsk

**Summary.** Since recent times aggressive periodontitis has been attracting investigators' attention more and more with every next day. The difficulties in diagnostics of this group of diseases is connected with the discrepancy between the real severity of the pathology and it's clinical signs. Taking into consideration the fact refereed above it is obvious that not only the question of aggressive periodontitis' early diagnostics is topical, but predisposing factors are very significant and important as well. The review of national and foreign literature sources is made in order to estimate predisposing factors and divide them into two categories. Modern methods of aggressive periodontitis' diagnostics are described as well.

**Key words:** aggressive periodontitis, diagnostics, predisposing factors

Среди всех заболеваний тканей периодонта болезни периодонта с быстро прогрессирующим течением занимают особое место. Быстро прогрессирующий периодонтит (БПП) – нарастающий, прогрессивный, постепенно усиливающийся процесс, развивающийся молниеносно на фоне различных форм периодонтита и приводящий к быстрой потере зубов.

Распространенность БПП составляет 0,1–2,6% и возрастает с каждым годом. Быстро прогрессирующий периодонтит чаще диагностируют у молодых людей (без соматической патологии) до 30 лет, однако он может развиваться в любом возрасте [6, 33].

Существует несколько зарубежных классификаций болезней периодонта, в которых БПП обозначен как одна из агрессивных форм периодонтита. В 1999 г. Американская академия периодонтологии разработала новую классификацию, из которой термин БПП был исключен, так как при определенных условиях все формы периодонтита могут иметь быстро прогрессирующее развитие. Вместе с этим выяснилось, что разделение на ранние и взрослые формы периодонтита некорректно, так как возраст в развитии течения или форм пато-

логического процесса не играет особой роли. Все эти классификации имеют ряд спорных моментов и требуют дальнейших научных доказательств. В настоящее время классификация болезней периодонта Л.Н. Дедовой (2002–2007–2012) учитывает переходный период научных данных в этом направлении и носит прагматичный характер (табл. 1) [1, 3, 4, 33].

БПП может протекать на фоне различных форм периодонтита (простого, сложного, симптоматического) и проявляется в любом возрасте с быстрой потерей всех структур периодонта. БПП протекает как со скудной клиникой воспалительного процесса на фоне хорошей гигиены, так и с острыми проявлениями в тканях периодонта. Вероятной причиной перехода хронического процесса в быстро прогрессирующий является изменение иммунного комплекса, который воздействует на бактериальную флору в тканях периодонта. Предрасполагающие факторы быстро прогрессирующего периодонтита дифференцируют на факторы первого и второго порядка (табл. 2, 3).

**Повышенное количество микроорганизмов на единицу площади тканей периодонта (периодонтального кармана).** Современные

Таблица 1. КЛАССИФИКАЦИЯ БОЛЕЗНЕЙ ПЕРИОДОНТА (Л.Н. Дедова, 2002-2007-2012)

<b>1. Гингивит (К 05)</b>				
<b>1.1. течение</b>				
1.1.1. острый (К 05.0)	1.2.1. простой маргинальный (К 05.10)	1.3.1. начальная	1.4.1. локализованный	1.5.1. легкая
1.1.2. хронический (К 05.1)	1.2.2. язвенный (К 05.12)	1.3.2. ранняя	1.4.2. генерализованный	1.5.2. средняя
1.1.3. рецидивный	1.2.3. гиперпластический (К 05.11)	1.3.3. развившаяся		1.5.3. тяжелая
1.1.4. прогрессирующий	1.2.4. симптоматический (К 05.13, К 05.08, К 05.18, К 06.9, В 00.2)			
1.1.5. обратимый				
<b>2. Пародонтит (К 05)</b>				
<b>2.1. течение</b>				
2.1.1. острый (К 05.2)	2.2.1. простой	2.3.1. локализованный	2.4.1. легкая	
2.1.2. хронический (К 05.3)	2.2.2. сложный	2.3.2. генерализованный	2.4.2. средняя	
2.1.3. обострение хронического, в том числе абсцесс (К 05.20, К 05.21)	2.2.3. симптоматический (К 05.38, К 05.39, К 05.5)		2.4.3. тяжелая	
2.1.4. быстпрогрессирующий (К 05.4)				
2.1.5. ремиссия				
<b>3. Эндопериодонтит</b>				
<b>3.1. течение</b>				
3.1.1. острый	3.2.1. простой	3.3.1. локализованный	3.4.1. легкая	
3.1.2. хронический	3.2.2. сложный		3.4.2. средняя	
3.1.3. обострение хронического, в т.ч. абсцесс	3.2.3. симптоматический		3.4.3. тяжелая	
3.1.4. ремиссия				
<b>4. Рецессия десны (К 06.0)</b>				
<b>4.1. форма</b>				
4.1.1. анатомическая (К 06.2)	4.2.1. локализованная	4.3.1. легкая		
4.1.2. физиологическая	4.2.2. генерализованная	4.3.2. средняя		
4.1.3. симптоматическая (К 05)		4.3.3. тяжелая		
<b>5. Периодонтальная атрофия (К 05.5)</b>				
<b>5.1. форма</b>				
физиологическая	5.2.1. генерализованная	5.3.1. легкая		
симптоматическая (Q 67.4, K 07, K 06.1)		5.3.2. средняя		
		5.3.3. тяжелая		
<b>6. Гипертрофия десны (К 06.1)</b>				
<b>6.1. форма</b>				
6.1.1. фиброматоз (К 06.10)	6.2.1. локализованная			
6.1.2. другая гипертрофия десны (К 06.18, К 06.19)	6.2.2. генерализованная			
<b>6.2. распространенность</b>				

**Таблица 2.** Предрасполагающие факторы быстро прогрессирующего периодонтита 1-го порядка

Предрасполагающие факторы 1-го порядка	
1	Повышенное количество микроорганизмов на единицу площади
2	Наличие <i>Aggregatibacter actinomycetemcomitans</i> ( <i>Actinobacillus actinomycetemcomitans</i> ), <i>Porphyromonas gingivalis</i> , <i>Tannerella forsythensis</i> (ранее <i>Bacteroides forsythus</i> )
3	Наличие герпесвирусов
4	Изменение фагоцитоза
5	Появление гиперчувствительного макрофагального фенотипа (повышение продукции PGE-2 и IL-1 к выработке бактериальных эндотоксинов)
6	Генетические факторы

**Таблица 3.** Предрасполагающие факторы быстро прогрессирующего периодонтита 2-го порядка

Предрасполагающие факторы 2-го порядка	
1	Окклюзионная травма
2	Курение
3	Эмоциональный стресс-синдром
4	Профессиональные вредности
5	Особенности питания
6	? Потеря уровня зубодесневого прикрепления, связанная с миграцией зубов после удаления зубов мудрости

научные исследования показали особенность влияния как качественного состава микрофлоры периодонтального кармана, так и увеличения количества микроорганизмов (свыше  $10^4$  на единицу площади) на развитие быстро прогрессирующего периодонтита. Механизмы периодонтальной деструкции свидетельствуют о прямом поражении тканей периодонта продуктами бактериального зубного налета и косвенном через индукцию воспалительных и иммунных реакций самого организма. Микроорганизмы и их токсины активируют миграцию макрофагов и лимфоцитов в зону воспаления. Многие бактериальные антигены действуют независимо от Т-лимфоцитов, так как являются чрезвычайно сильными индукторами синтеза цитокинов макрофагами. К ним относятся анаэробные грамотрицательные бактерии (*Aggregatibacter actinomycetemcomitans*, *Prevotella intermedia*, *Porphyromonas gingivalis*, *Campylobacter rectus*). Расширение сосудов, увеличение их проницаемости приводит к миграции лимфоцитов, моноцитов, полиморфно ядерных лейкоцитов в очаг поражения. Дегрануляция этих клеток приводит к выбросу большого набора ферментативных систем, которые не только обеспечивают защиту от микробной инвазии, но и могут вызвать повреждение тканей периодонта. Макрофаги

и моноциты продуцируют большое количество цитокинов (ИЛ-1, ИЛ-6, ФНО альфа), которые провоцируют процесс деструкции костной ткани путем активации остеокластической резорбции, стимулируя остеолит альвеолярного гребня. Увеличение количества микроорганизмов вызывает усиление проявления иммунного ответа и предрасполагает к быстрому прогрессированию периодонтита [8, 13].

**Наличие *A. actinomycetemcomitans*, *Porphyromonas gingivalis*, *Tannerella forsythensis* в структуре микробной флоры.** Большое количество исследований посвящено изучению микробиологической составляющей быстро прогрессирующего периодонтита и выявлению качественного состава микрофлоры при данном заболевании. Согласно исследованиям Schacher и др. *A. actinomycetemcomitans* встречается чаще при БПП по сравнению с хроническим течением периодонтита. Обнаружение данного микроорганизма может подтвердить клинический диагноз и повлиять на выбор метода лечения [13].

*Aggregatibacter actinomycetemcomitans* и *Filifactoralocis* – виды микроорганизмов, чаще встречающиеся у пациентов с быстро прогрессирующим периодонтитом. В сыворотке крови пациентов с быстро прогрессирующим периодонтитом обнаружен высокий титр антител к лейко-

токсину *A. actinomycetemcomitans*. В то же время элиминация JP2 клона *A. actinomycetemcomitans* привела к замедлению быстрого прогрессирования заболевания [30, 31].

Инфицирование *A. actinomycetemcomitans* стимулирует местный воспалительный ответ, что проявляется в виде увеличения количества полиморфно ядерных лейкоцитов и усиления экспрессии ФНО- $\alpha$  в соединительном эпителии с последующей потерей прикрепления. Кроме того, *A. actinomycetemcomitans* вызывает увеличение количества ФНО- $\alpha$  в соединительной ткани, количества остеокластов и CD8+ Т лимфоцитов в лимфатических узлах. То есть имеет место специфическая деструкция тканей периодонта при инфицировании [12].

*A. actinomycetemcomitans* секретирует такие факторы патогенности, как белковый токсин и лейкотоксин, которые помогают микроорганизму ускользнуть от иммунного ответа хозяина в период инфекции. Лейкотоксин – это мембран-активный токсин, мишенью которого являются белые кровяные клетки (лейкоциты) [26].

В то же время ценность использования *A. actinomycetemcomitans* в качестве диагностического и прогностического теста не является высокой, поскольку, согласно другим исследованиям, не во всех источниках при быстро прогрессирующем периодонтите упоминается ассоциация *A. actinomycetemcomitans*. В некоторых исследованиях *A. actinomycetemcomitans* либо не выявлялся вообще, либо определялся, но с меньшей частотой. В исследованиях Trevisatto и др. пришли к выводу, что такие микробиологические параметры, как наличие *A. actinomycetemcomitans*, *Porphyromonas gingivalis*, *Tannerella forsythensis* и *Treponema denticola*, являются важными, но не гарантированными показателями предрасположенности к быстро прогрессирующему периодонтиту [15, 37].

Согласно исследованиям Nibali и др., сравнительный анализ качественного состава микрофлоры у пациентов с быстро прогрессирующим и хроническим периодонтитом показал идентичность частоты встречаемости *A. actinomycetemcomitans* или *P. gingivalis* в содержимом периодонтального кармана [34].

**Наличие герпесвирусов.** С началом XXI в. большое количество исследований посвящено взаимосвязи быстро прогрессирующего периодонтита с инфицированием герпесвирусом. В литературе упоминается тот факт, что сочетанное инфицирование цитомегаловирусом человека, вирусом Эпштейна-Барра и герпесвирусом с гораздо большей частотой встречается при быстро прогрессирующем периодонтите, по сравнению с обычным течением заболеваний периодонта. Исследователями было выдвинуто, а позже и обоснова-

но предположение, согласно которому в основе механизма развития быстро прогрессирующего периодонтита лежит комбинированное воздействие герпесвируса с определенными штаммами микроорганизмов. Связывают это с тем, что герпесвирус является проявлением иммуносупрессии, потому может послужить инициатором увеличения количества *Porphyromonas gingivalis*, *Dialister pneumosintes* и других периодонтопатогенных бактерий в структуре микрофлоры ротовой полости [24]. Однако другие исследования ставят под сомнение факт взаимосвязи быстро прогрессирующего периодонтита и вирусной инфекции [21, 27].

**Изменение фагоцитоза.** Фагоцитоз – процесс, при котором специально предназначенные для этого клетки крови и тканей организма (фагоциты) захватывают и переваривают твердые частицы. Осуществляется он двумя разновидностями клеток: циркулирующими в крови зернистыми лейкоцитами (гранулоцитами) и тканевыми макрофагами.

В некоторых исследованиях упоминается о том, что у пациентов с БПП обнаруживается либо дефект полиморфноядерных лейкоцитов (ПМЯЛ), либо макрофагов (изменения в фагоцитозе). Эти дефекты могут ослаблять хемотаксис ПМЯЛ к месту инфекции и, следовательно, снижать их способность к фагоцитозу. Kubota и др. проводили анализ дифференциальной экспрессии генов нейтрофилов и выявили три гена, ассоциированных с быстро прогрессирующим периодонтитом. Функция нейтрофилов у пациентов с быстро прогрессирующим периодонтитом модифицируется регуляторными факторами иммунной системы, включая HSF4b (фактор транскрипции), Zf9 (активатор TGF- $\beta$ ) и мускелин (клеточная адгезия), вследствие чего изменяется способность нейтрофилов к фагоцитозу [18].

Генетический полиморфизм, влияющий на функцию нейтрофилов, и является фактором риска быстро прогрессирующего периодонтита. Так наличие p22(phox) CYBA 242 Т аллеля в генотипе нейтрофилов предопределяет усиленный кислородный взрыв в ответ на внедрение штаммов *A. actinomycetemcomitans*, а Fc $\gamma$ IIa полиморфизм модифицирует фагоцитарный индекс [23].

**Появление гиперчувствительного макрофагального фенотипа (повышение продукции PGE2 и IL-1 к выработке бактериальных эндотоксинов).** Иммунологические медиаторы играют значимую роль в механизме развития заболеваний периодонта. Несмотря на то что для возникновения заболевания необходимо наличие патогенных бактерий, также необходимо наличие определенной восприимчивости хозяина. Иммунный ответ хозяина обеспечивает защиту, но в то же время патологический иммунный ответ может

привести к форсированному разрушению тканей периодонта. Такой патологический иммунный ответ, известный под названием «гиперчувствительный макрофагальный фенотип», связывают с множественными воспалительными процессами, когда фенотип упоминают в виде усиленной воспалительной активности в ответ на раздражение толл-подобных рецепторов. Гиперчувствительность – это свойство, характеризующее усиленную воспалительную реакцию при воздействии на рецепторы, запускающие иммунный ответ.

Гиперчувствительный фенотип – это усиленная воспалительная реакция в ответ на стимулирование рецепторов, отвечающих за иммунный ответ. Shadox и др. в своих исследованиях пытались установить распространенность гиперчувствительного фенотипа у пациентов с локализованным быстро прогрессирующим периодонтитом. Была установлена повышенная концентрация провоспалительных цито- и хемокинов в культуре *E.coli*, *P.gingivalis* в группе пациентов с быстро прогрессирующим периодонтитом по сравнению со здоровыми индивидами, у которых определялся истощенный профиль цито/хемокинов. В связи с этим Shadox в своем исследовании подтвердил гипотезу о гиперчувствительном макрофагальном фенотипе при быстро прогрессирующем периодонтите. Гиперчувствительный фенотип при болезнях периодонта, несмотря на признание его важности как предрасполагающего фактора, изучен не в полной мере. Гиперчувствительность к бактериальным антигенам приводит к усиленной выработке провоспалительных медиаторов, среди которых имеются и разрушительные для костной ткани компоненты. Посредством воздействия на толл-подобные рецепторы, бактериальные токсины провоцируют иммунный ответ. При этом толл-подобные рецепторы могут играть роль как «защитников», так и «разрушителей», поскольку аномальная активация их сигнальной функции может оказаться разрушительной. В исследованиях настоящего времени также утверждают о гиперчувствительности макрофагального фенотипа и моноцитов в виде производства простогландина E2 в ответ на бактериальный липополисахарид. Гиперчувствительный макрофагальный фенотип приводит к усиленной потере соединительной ткани или кости вследствие выработки катаболических факторов. Также у пациентов с БПП обнаруживаются дефектные формы толл-подобного моноцитарного рецептора к антителам к человеческому иммуноглобулину G2. Данные дефекты моноцитов либо ПМЯЛ могут быть спровоцированы бактериальной инфекцией либо могут быть генетически унаследованными [25].

**Генетические факторы.** Среди предрасполагающих факторов особое место занимает гене-

тическая предрасположенность к развитию быстро прогрессирующего периодонтита. Анализ генетической информации семей в США с наследственным характером БПП дает основание предполагать, что определенный ген либо последовательность генов играют важную роль в предрасположенности к БПП и наследуются они по аутосомно-доминантному типу. Например, докладывают о поражении данной формой периодонтита нескольких членов одной семьи, все члены которой являлись некурящими субъектами и не страдали какой-либо другой системной патологией [6, 22, 29].

По данным Kinane D.F., научные исследователи в последнее время проявляют повышенный интерес к взаимосвязи генетического полиморфизма и течения болезней периодонта. Идентификация различных аллельных вариантов генов позволит установить риск болезней периодонта [19].

Среди генетических факторов, предрасполагающих к быстро прогрессирующему периодонтиту, выделяют генетический полиморфизм ИЛ-1 $\alpha$  и ИЛ-1 $\beta$  [27], ФНО  $\alpha$ . Интерлейкин 1 (ИЛ-1) – это цитокин, медиатор воспаления и иммунитета, синтезирующийся многими клетками организма, в первую очередь активированными макрофагами, кератиноцитами, стимулированными В-клетками и фибробластами. Количество интерлейкина резко увеличивается в ответ на бактериальную биопленку, поэтому интерлейкин является потенциальным фактором риска болезней периодонта. Фактор некроза опухоли (ФНО) – внеклеточный белок, многофункциональный провоспалительный цитокин, образующийся в основном моноцитами и макрофагами. Полиморфизм упомянутых выше генов приводит к нарушению функционирования системы иммунного ответа, местного воспалительного ответа и, соответственно, форсирует прогрессирование воспаления. В то же время в исследованиях Trevisatto было доказано, что генетический полиморфизм ИЛ-1 $\alpha$  и ИЛ-1 $\beta$ , ФНО  $\alpha$  не является гарантированным показателем предрасположенности к быстро прогрессирующему периодонтиту [15].

В исследованиях Gonzales и др. произвели попытку установить взаимосвязь между генетическим полиморфизмом гена ИЛ-1 $\alpha$  и быстро прогрессирующим периодонтитом. В итоге исследования была установлена распространенность аллеля 1 гена ИЛ-1  $\alpha$  в группе пациентов с быстро прогрессирующим периодонтитом, однако данная закономерность статистически недостоверна [16].

Изучена роль полиморфизмов отдельных генов, детерминирующих минеральную плотность костей (ген рецептора кальцитонина (CALCR), ген  $\alpha$ 1-цепи коллагена I типа (COL1A1) и ген рецептора паратиреоидного гормона 1-го типа (PTHrP)) в патогенезе БПП.

Среди пациентов молодого и среднего возраста обоого пола, страдающих БПП, выявлено достоверно значимое представительство редкого аллеля Т гена 1-цепи коллагена I типа (COL1A1) [9].

Siqusch и соавт. проводили исследование, направленное на анализ содержания Т-лимфоцитов (CD3+), Т-хелперов (CD4+), Т-супрессоров (CD8+) и В-лимфоцитов (CD20+) в десневой жидкости у пациентов с локализованным и генерализованным быстро прогрессирующим периодонтитом и хроническим генерализованным периодонтитом. Было установлено, что у пациентов с локализованным и генерализованным быстро прогрессирующим периодонтитом среднее содержание CD8+-лимфоцитов и CD20+-лимфоцитов выше по сравнению с группой пациентов с хроническим генерализованным периодонтитом. Соотношение CD4+/CD8+ ниже в группе с быстро прогрессирующим периодонтитом. Также была установлена прямая взаимосвязь содержания Т-лимфоцитов со степенью тяжести воспаления. Это подтверждает гипотезу об **изменении иммунитета** у пациентов с быстро прогрессирующим периодонтитом [20].

**Окклюзионная травма.** Клинические исследования показали, что чрезмерная окклюзионная нагрузка не является причиной БПП. Однако чрезмерная и продолжительная нагрузка, особенно при парафункциях, быстро приводит к прогрессирующей подвижности зубов с нарушением функции и быстрой их потере [5].

**Курение.** В исследованиях Камта и др. пришли к выводу, что курение влияет на иммунный ответ пациента, в том числе на функционирование системы цитокинов. Исследователи установили, что глубина зондирования и потеря прикрепления у курящих пациентов, страдающих БПП, выше, чем у некурящих той же группы. В связи с этим курение можно рассматривать в качестве предрасполагающего к развитию быстро прогрессирующего периодонтита фактора [17].

**Эмоциональный стресс-синдром.** На основании клинических исследований установлена взаимосвязь между такими психосоциальными факторами, как депрессия, стресс и тревога и быстро прогрессирующим периодонтитом. В исследованиях, проводивших оценку психосоциальных вариантов во взаимосвязи с формой периодонтита (быстро прогрессирующий, хронический) исследователи пришли к выводу, что группа пациентов с быстро прогрессирующим периодонтитом демонстрирует большие показатели психосоциальных нарушений. Помимо этого установлено, что ИЛ-1 альфа, ИЛ-6, ИЛ-8 отражают активность периодонтальной деструкции и в значительной степени связаны с курением, в то время как стресс определяет содержание в крови ИЛ-1 бета, ИЛ-6, ИЛ-8 [19, 35].

В исследованиях показана роль **профессиональных вредностей** в развитии БПП: высокая температура в литейных цехах; контакт с химикатами при производстве гербицидов; деятельность, связанная с применением пестицидов; вибрация.

Частота приемов пищи влияет на скорость накопления зубных отложений. Экстремальные диеты и неправильное питание ослабляют иммунитет, ухудшая способность организма бороться с инфекцией [2, 15].

**Потеря уровня зубодесневого прикрепления в связи с миграцией зубов после удаления зубов мудрости.** В некоторых работах установлено значительное увеличение глубины зондирования в области вторых моляров в послеоперационном периоде после экстракции третьих моляров [28, 39].

В ходе клинических наблюдений было установлено, что удаление третьего моляра в 48% случаев приводит к ухудшению периодонтологического статуса [11, 14, 36, 38].

Деструкция тканей периодонта зависит от связанных между собой механизмов:

**1) прямое действие микроорганизмов и продуктов их жизнедеятельности на ткани периодонта;**

**2) разрушительное действие неадекватного воспаления.**

Характеризуя 1-й механизм, следует отметить, что *A.actinomycetemcomitans*, используя фактор инвазивности способен пройти через прикрепленный эпителий в глубь соединительной ткани. Однако существуют врожденные иммунные механизмы защиты. Так, например увеличенное количество антител в десневой жидкости и защитная реакция на бактериальные инфекционные агенты, в частности, защита от *A.actinomycetemcomitans*.

Согласно 2-му механизму, агрессия воспалительных реакций зависит от действий полиморфноядерных лейкоцитов в периодонтальных карманах, так как они участвуют в местной защите противобактериальной агрессии и играют потенциальную роль в деструкции периодонтальной ткани. Другим важным компонентом местных воспалительных реакций являются Т-лимфоциты. Анализ исследований показал, что при развитии БПП отмечено угнетение Т-хелперов по отношению к Т-супрессорам по сравнению со здоровой десной и периферической кровью. Вместе с этим в периферической крови отмечена сниженная аутогенная смешанная реакция лимфоцитов. У всех этих пациентов отмечено присутствие измененных плазмоцитов и лимфоцитов, отсутствие фибробластов. В связи с этим при небольшом количестве зубного налета в периодонтальных карманах у пациента с БПП отмечено 2/3 граммотрицательных анаэробов, включающих *A. actinomycetemcomitans*, *Prevotella intermedia*, *Eikenella corrodens*.



**Таблица 4.** Классификация бактериальных комплексов (S.Socransky и соавт., 1998)

Комплекс	Микроорганизмы
<b>Пурпурный</b>	<i>Veillonella parvulla</i> <i>Actinomyces odontolyticus</i> I
<b>Желтый</b>	<i>Streptococcus sanguis</i> <i>Streptococcus gordonii</i> <i>Streptococcus intermedius</i> <i>Streptococcus oralis</i> <i>Streptococcus mitis</i>
<b>Зеленый</b>	<i>Eikenella corrodens</i> <i>Actinobacillus actinomycetemcomitans</i> serotype a <i>Carnocytophagia ochracea</i> <i>Carnocytophagia sputigena</i> <i>Carnocytophagia gingivalis</i> <i>Actinobacillus actinomycetemcomitans</i> serotype b
<b>Оранжевый</b>	<i>Fusobacterium nucleatum</i> <i>Prevotella intermedia</i> <i>Streptococcus constellatus</i> <i>Eubacterium nodatum</i> <i>Campylobacter gracilis</i> <i>Campylobacter rectus</i> <i>Peptostreptococcus micros</i> <i>Prevotella nigescens</i> <i>Fusobacterium periodonticum</i> <i>Campylobacter showae</i>
<b>Красный</b>	<i>Porphyromonas gingivalis</i> <i>Bacteroides forsythus</i> <i>Treponema denticola</i>

При обследовании пациента с БПП особое значение имеют данные лабораторной диагностики. Предварительный диагноз «быстро прогрессирующий периодонтит» может быть сформулирован при выявлении: 1) быстрой потери эпителиального прикрепления и деструкции кости; 2) несоответствия между местными факторами и уровнем разрушения тканей; 3) наследственной предрасположенности. Окончательный диагноз устанавливают после полного или выборочного проведения рекомендуемых ниже диагностических мероприятий.

Состояние периодонта зависит от динамического баланса двух систем зуба: окружения корня зуба и окружения его коронки. Стабильность и целостность тканей периодонта зависят от постоянно изменяющихся условий в полости рта. Изменения в одной системе вызывают изменения в другой. Гомеостаз тканей периодонта определяется тканевой устойчивостью, которая имеет шесть барьеров: анатомический, слизистый, эпителиальный, микроциркуляторный, местный воспалительный ответ и иннервация периодонта. Тканевая устойчивость окружения коронки зуба зависит от сосуществования различных микроорганизмов в полости рта [3].

## 1.1. МИКРООРГАНИЗМЫ

### Методы исследования содержимого периодонтального кармана

- **микроскопическое исследование (темное поле, фазовый контраст, иммунофлюоресценция)**
- **выращивание культур бактерий на селективных и неселективных средах**
- **анализ ДНК и РНК, умножение ДНК методом ПЦР**
- **иммунологические методы (люминесцентная микроскопия, тесты EIA, ELISA)**
- **ферментный анализ**

Так, в возникновении и развитии периодонтита, в том числе и БПП, важную роль отводят трем видам бактерий: *Porphyromonas gingivalis*, *Aggregatibacter actinomycetemcomitans* и *Tannerella forsythensis*.

Трудности ингибирования образования и устранения зубного налета связаны с тем, что микроорганизмы образуют биопленку и взаимодействуют между собой особым образом с формированием бактериальных комплексов. Микробная пленка устойчива к защитным механизмам организма хозяина и действию антимикробных средств. Как и любую биопленку поддесневой зубной налет очень сложно устранить. Бактериальные популяции внутри микробной пленки обеспечивают взаимную защиту и поэтому чрезвычайно устойчивы к местному и системному действию противомикробных средств. Взаимодействие различных микроорганизмов (бактериальные комплексы) может ускорять или замедлять течение патологического процесса. В связи с этим S.Socransky и соавт. предложили классификацию бактериальных комплексов и дали им цветовую кодировку (табл. 4) [6, 32].

Бактерии красного комплекса в значительном количестве содержатся в поддесневом зубном налете, области глубоких периодонтальных карманов и периодонтальных дефектов. Они способны проникать в ткани периодонта, в том числе в цемент корня зуба, вырабатывать протеолитические ферменты. Представителей красного комплекса, а также *A. actinomycetemcomitans* (не относится ни к одному из комплексов) выявляют в области периодонтальных дефектов и карманов при БПП. Красный и оранжевый комплексы часто встречаются одновременно. В области глубоких карманов часто выявляют *Fusobacterium nucleatum* и *Prevotella intermedia*. В области подвижных зубов часто выявляют *Campylobacter rectus*, *Peptostreptococcus micros*. У пациентов с тяжелым периодонтитом *Prevotella intermedia*, *Peptostreptococcus micros*, *Campylobacter rectus* можно обнаружить в слюне, в периапикальных очагах и на коже. Желтый и зеленый комплексы редко встречаются вместе с красным и оранжевым. Из-за вероятного антагонизма совместное функционирование бактерий желтого и зеленого комплексов с бактериями красного и оранжево-

го затруднительно или невозможно. Из этого следует предположение, что условия существования одной группы не подходят для другой [6].

## 1.2. НАЛИЧИЕ ГЕРПЕСВИРУСОВ

### Методы исследования крови

- **реакция иммунофлюоресценции (РИФ)** – выявление вирусных антигенов;
- **иммуноферментный анализ (ИФА)** – определение вирусных антигенов и их концентрация;
- **молекулярные методы (ПЦР)** – типирование вирусов;
- **серодиагностика** – типирование вирусов[2].

## 1.3. АНАТОМИЧЕСКИЙ БАРЬЕР В ДИНАМИКЕ БИОЛОГИЧЕСКОЙ СИСТЕМЫ ПЕРИОДОНТА

### Методы исследования тканей периодонта, зубов, крови

- изучение анатомии зубов (форма и длина корней, строение фуркации, эмалевая проекция) [1];
- исследование преддверия ротовой полости [4];
- строение альвеолярного отростка (исследование плотности костной ткани – **рентгеновская денситометрия, количественная компьютерная томография**) [8];
- биохимические маркеры метаболизма костной ткани (маркеры резорбции и формирования костной ткани) [8];
- генетические тесты – **тест на полиморфизм генов IL-1, COL1A1**[9].

При локализованном БПП установлено, что некоторые постоянные зубы имеют дефект структуры цемента корня (апластический и гипопластический цемент) [33].

У пациентов с БПП описана патология прикрепления уздечек губ, мелкое преддверие ротовой полости, тянущие тяжи слизистой оболочки переходных складок. Позднее установлены анатомические особенности зубов (длина корней, их ширина, форма профиля, кривизна, максимальная ширина расхождения и форма изгиба) у 50% пациентов с БПП [1].

## 1.4. СЛЮНА И ЭПИТЕЛИАЛЬНЫЙ БАРЬЕР В ДИНАМИКЕ БИОЛОГИЧЕСКОЙ СИСТЕМЫ ПЕРИОДОНТА

### Методы исследования ротовой жидкости и тканей периодонта

- количество смешанной слюны;
- вязкость слюны;
- рН слюны;
- оценка ферментных систем слюны [33];
- иммуноглобулины слюны [2];
- морфологические методы [2, 33].

Муцины слюны обволакивают всю поверхность слизистой оболочки, как защитная пленка. В зависимости от скорости выделения и вязкости слюна обладает очищающим эффектом. Содержание в ней бикарбоната, фосфата, кальция и фторида определяет ее буферную способность и реминерализующий потенциал. Антимикробная активность слюны определяется содержанием секреторного иммуноглобулина и ферментов.

У пациентов с БПП установлено нарушение механизма препятствия прикреплению к поверхности клеток адгезивных элементов периодонтопатогенов – пили, фимбрий и др. [2]

## 1.5. МЕСТНОЕ ВОСПАЛЕНИЕ В ДИНАМИКЕ БИОЛОГИЧЕСКОЙ СИСТЕМЫ ПЕРИОДОНТА

### Методы исследования тканей периодонта, десневой жидкости, крови

- индексная диагностика [6, 33];
- маркеры в периферической крови (**реакция моноцитов**)[2];
- иммунные и воспалительные маркеры в десневой жидкости (**цитокины, протеазы**)[2]

При локализованном БПП быстрая и значительная деструкция периодонтальных тканей сопровождается незначительным воспалением [6].

## 1.6. МИКРОЦИРКУЛЯТОРНЫЙ БАРЬЕР В ДИНАМИКЕ БИОЛОГИЧЕСКОЙ СИСТЕМЫ ПЕРИОДОНТА

### Методы исследования тканей периодонта

- лазерно-оптическая диагностика (ЛОДцсф-диагностика) (С.П. Рубникович, Ю.Л. Денисова, 2008) [10];
- вакуумная проба (В.И. Кулаженко в модификации Л.А. Денисова, Л.Н. Дедовой, 1995) [4];
- индекс периферического кровообращения ИПК (Л.Н. Дедова, 1981) [4];
- лазерная доплеровская флоуметрия [7]

Таким образом, научные данные по диагностике и выявлению предрасполагающих факторов к развитию болезней периодонта с быстро прогрессирующим течением разноречивы и требуют дальнейшего исследования.

**(Продолжение следует)**

Список литературы (39 источников) в редакции журнала.  
Поступила в редакцию 04.09.2013

А.С. Артюшкевич, О.С. Яцкевич, Г.М. Руман

## МЕСТНОЕ ОБЕЗБОЛИВАНИЕ В СТОМАТОЛОГИИ У ПАЦИЕНТОВ С ЗАБОЛЕВАНИЯМИ СЕРДЕЧНО-СОСУДИСТОЙ СИСТЕМЫ

ГУО «Белорусская медицинская академия последипломного образования», г. Минск

**Резюме.** В статье приводятся сведения по основным нозологическим формам сердечно-сосудистых заболеваний, даются рекомендации по обследованию данной категории пациентов, по выбору анестетиков для проведения местной анестезии, по особенностям проведения стоматологических вмешательств.

**Ключевые слова:** сердечно-сосудистые заболевания, местное обезболивание в стоматологии

A.S. Artiushkevich, O.S. Yackevich, G.M. Ruman

### LOCAL ANESTHESIA IN DENTISTRY PATIENTS WITH DISEASES OF THE CARDIOVASCULAR SYSTEM

Belarusian Medical Postgraduate Academy, Minsk

**Summary.** The article gives information on the main nosological forms of cardiovascular disease, and recommendations concerning the examination of these patients, the choice of anesthetics for local anesthesia, on the specifics of the dental procedure.

**Key words:** cardiovascular disease, local anesthesia in dentistry

Одной из нерешенных до конца проблем практической стоматологии является безопасное и эффективное проведение анестезии у пациентов, страдающих патологией сердечно-сосудистой системы.

По данным А.Ф. Бизяева (1992 г.), 30% пациентов на амбулаторном приеме у стоматолога относятся к группе анестезиологического риска. Половина из них – пациенты с сердечно-сосудистой патологией [4–6].

Сложность в обеспечении адекватного обезболивания этой категории пациентов обусловлена рядом специфических особенностей стоматологической амбулаторной помощи.

**Во-первых**, челюстно-лицевая область является мощной рефлексогенной зоной и производимые здесь раздражения вызывают ответные реакции со стороны многих систем организма. С этим фактором связано и возникновение страха и психо-эмоционального напряжения перед стоматологическим вмешательством. Посещение стоматолога – один из наиболее ярких примеров эмоционального стресса, последствия которого могут приводить к нарушениям гомеостатического равновесия. Введение анестетика оценивается пациентами как один из наиболее травматичных и стрессогенных этапов стоматологического лечения. Более половины системных осложнений возникает во время или сразу после местной анестезии (S.F. Malamed, 1998) [60–61]. С другой стороны, отсутствие адекватного обезболивания у пациентов группы риска еще более опасно и может повлечь за собой различные осложнения за счет наличия стрессорной реакции организма на боль (R.A. Gotzak et al., 1992) [51].

У ряда лиц, ожидающих стоматологического вмешательства, изменение гомеостаза бывает столь значительным, что соответствует таковому у больных перед полостными операциями.

Выраженное эмоциональное напряжение изменяет функции симпато-адреналовой и гипофизарно-надпочечниковой систем, физиологические функции организма, которые регулируются этими системами. Поэтому уровень адреналина, норадреналина и кортикостероидов в крови и моче у пациентов, испытывающих страх перед стоматологическим лечением, достоверно выше, чем в контрольных группах [10, 11, 18, 39].

По данным M.J. Gang, L. Tefl 1975, у тревожных пациентов частота сердечных сокращений (ЧСС) и частота дыхания (ЧД) могут увеличиваться в 2,5–3 раза, артериальное давление (АД) – на 10–15 мм рт. ст.

Стоматологическое вмешательство (операция удаления зуба) у больных с сердечно-сосудистой патологией может вызвать двухфазную реакцию изменения АД. Оно повышается в первую фазу в ответ на вмешательство (операция + анестезия), и, по данным электрокардиограммы (ЭКГ), развивается выраженная гипоксия сердечной мышцы, аналогичная таковой в ранних стадиях инфаркта. Во вторую фазу подъем АД наблюдается через 5–6 ч после операции удаления зуба. В этот период на ЭКГ выявляется картина коронарной недостаточности. (С.А. Рабинович, 2002) [28 – 32].

Изменения гормонального фона, газообмена, гемодинамики повышают степень операционного риска у пациентов с сопутствующей патологией.

При сердечно-сосудистой патологии даже незначительное повышение АД и ЧСС может приве-

сти к декомпенсации сердечной деятельности и развитию таких серьезных осложнений, как гипертонический криз, стенокардия, острая левожелудочковая недостаточность, инфаркт миокарда, инсульт. (S.F. Malamed, 1998) [59–62]

**Во-вторых**, существует потенциальная опасность анестезирующих препаратов, их взаимодействие с медикаментами, применяемыми при лечении сердечно-сосудистой патологии, и вероятность скоротечного развития осложнений, угрожающих жизни пациентов.

**В-третьих**, возможности обследования больного с целью выявления нарушений жизненно важных органов ограничены и времени на них недостаточно.

**Поэтому при проведении обезболивания врачу необходимо решить следующие задачи:**

1. Местная анестезия должна быть максимально эффективна и должна полностью устранить болевую чувствительность в области вмешательства.

2. Необходимо свести к минимуму системное воздействие на организм веществ, входящих в состав анестезирующего препарата (самого анестетика, вазоконстриктора, консервантов и стабилизаторов).

Для достижения этих задач при проведении амбулаторных стоматологических вмешательств с применением местной анестезии **важными являются следующие основные этапы** (В.И. Стош и соавт., 1998; С.А.Рабинович и соавт., 1999):

- оценка функционального состояния пациента;
- выбор адекватного обезбоживания (премедикации или медикаментозной подготовки);
- выбор типа анестетика и концентрации в его растворе вазоконстриктора в зависимости от сопутствующей патологии;
- тщательное планирование предстоящего стоматологического вмешательства;
- наблюдение и рекомендации пациенту после проведенного вмешательства [35–36].

**Оценка состояния пациента предполагает** целенаправленный сбор анамнеза с целью определения психофизиологического состояния пациента, выявления сопутствующих сердечно-сосудистых и других общесоматических заболеваний, выяснение особенностей их течения, применения пациентом лекарственных препаратов и их дозировок. При опросе пациента необходимо выяснить ряд важных моментов: наличие в анамнезе инфаркта миокарда, стенокардии, аритмии, артериальной гипертензии, инсульта, сердечной декомпенсации, гипертрофической кардиопатии – заболеваний, обострение которых и развитие осложнений могут спровоцировать вазоконстрикторы адреналин и норадреналин.

**Для оценки общего состояния пациента учитывают:**

● внешний вид пациента (цвет кожных покровов, особенно цвет губ цианоз, анемия; особенности слизистой оболочки полости рта, языка, потоотделения и т.д.);

● обмен веществ (масса тела, рост, температура тела) с учетом данных нормы, возрастных изменений, влияния сопутствующей патологии;

● дыхание (частота и ритм дыхания, слышимые дыхательные шумы, кашель, деятельность вспомогательной дыхательной мускулатуры);

● кровообращение (пульс, АД, кровообращение в капиллярах – симптом белого пятна, наличие отеков, венозный застой) с учетом данных нормы, а также изменений, связанных с возрастом или наличием сопутствующей патологии;

● соотношение показателей функций дыхания и кровообращения в норме (соотношение длительности вдоха и выдоха 1:2) и при наличии сопутствующей патологии (наличие одышки и др.).

Тактика стоматологического вмешательства сопутствующей сердечно-сосудистой патологии зависит от исходного общего состояния пациента, срочности проведения, объема и особенностей вмешательства. В случае необходимости должны быть проведены консультации с врачами других специальностей. При наличии в анамнезе сопутствующей патологии следует предупредить пациента о необходимости приема обычно используемых лекарств и в день лечения. Такие пациенты не должны длительно ожидать приема врача. Для каждого пациента с наличием в анамнезе сопутствующей патологии необходимо тщательно планировать тактику обезбоживания и предстоящего вмешательства.

Необходимость применения комбинированного обезбоживания определяется оценкой психологического состояния пациента и диктуется прежде всего тем, что 10% стоматологических больных испытывает нескрываемый страх перед лечением. По данным специальных исследований, 50–70% пациентов нуждаются в седативной подготовке к лечению. Более высокий уровень эмоционального напряжения наблюдается у пациентов с острой болью. И, наконец, максимальное напряжение, близкое к стрессу, испытывают те пациенты с сопутствующей патологией, у которых уже развивались осложнения общего характера во время стоматологического лечения. Кроме того, даже применение самых современных средств для местной анестезии в 5–10% случаев неэффективно без коррекции эмоциональной сферы больного. Страх и тревожность обусловлены не только статусом больного, но и личностью врача, степенью доверия к нему.

В связи с этим предварительная, или непосредственная, премедикация выполняет роль нейровегетативной защиты и является важным компонентом комбинированного обезбоживания.

Сердечно-сосудистые заболевания нередко наблюдаются у пожилых пациентов со сниженными в организме компенсаторно-приспособительными механизмами, что может влиять на скорость метаболизма и экскрецию местных анестетиков. Пациентам этой группы рекомендуется использовать препараты, которые имеют низкую токсичность и быстро метаболизируются в организме. Пациентам преклонного возраста дозу препарата рекомендуется снижать: в возрасте 70 лет на 1/3, в возрасте 80 лет и более – в 2 раза.

**Для пациентов с сердечно-сосудистыми заболеваниями может представлять опасность наличие вазоконстриктора в местном анестезирующем растворе.**

Стимулирующее влияние адреномиметиков на сердечно-сосудистую систему у пациентов со сниженными сердечно-сосудистыми (СС) резервами, стенокардией или инфарктом миокарда в анамнезе может провоцировать развитие тяжелых побочных эффектов (аритмию, повышение АД, приступ стенокардии).

Известные исследователи и специалисты в области местного обезболивания считают, что для пациентов с заболеваниями сердечно-сосудистой системы целесообразно использование местных анестетиков без сосудосуживающего компонента или анестетиков, содержащих адреналин в еще более низких концентрациях (1:200000 или 1:400000) [1, 12, 13, 15, 17, 26, 34, 37].

Значение и роль вазоконстриктора, добавляемого к местным анестетикам при проведении инъекционного местного обезболивания, имеет определенный смысл. Сосудосуживающие средства относятся к группе симпатомиметических аминов, и эффект, оказываемый ими на соответствующие органы, равнозначен тому, который наблюдается при воздействии на адренэргические постганглиосинаптические волокна. Замедление всасывания анестетика снижает его токсическое воздействие на организм и пролонгирует действие анестезии, а также уменьшает количество вводимого препарата для достижения необходимого обезболивания тканей.

**Из сосудосуживающих препаратов в местно-анестезирующих растворах используются:**

- 1) адреналин – гормон мозгового слоя надпочечников;
- 2) норадреналин – медиатор симпатической нервной системы;
- 3) левонордефрин – синтетический адреномиметический препарат, влияющий на  $\alpha$ -адренорецепторы;
- 4) вазопрессин – гормон задней доли гипофиза;
- 5) фелипрессин – синтетический аналог вазопрессина.

### **Адреналин**

Синонимы: эпинефрин, супраренин, супрареналин.

Выпускается в виде адреналина гидрохлорида и адреналина гидротартрата. При введении в организм возбуждает  $\alpha$ - и  $\beta$ -адренорецепторы; как следствие, повышается кровяное давление и учащается сердечная деятельность. Однако за счет повышения кровяного давления происходит возбуждение центра блуждающего нерва, оказывающего на сердце тормозящее влияние. В связи с таким двояким действием возможно возникновение сердечных аритмий. Адреналин расслабляет мускулатуру бронхов и кишечника, расширяет зрачки, повышает содержание сахара в крови, усиливает тканевый обмен. Он не проходит гематоэнцефалический барьер (ГЭБ), поэтому добавление его к местным анестетикам не влияет на состояние центральной нервной системы (ЦНС).

### **Норадреналин**

Синонимы: левартеринола битартрат, норэпинефрин.

Его действие связано с преимущественным влиянием на  $\alpha$ -адренорецепторы. Норадреналин отличается от адреналина более сильным сосудосуживающим действием, меньшим стимулирующим влиянием на сокращения сердца, слабым бронхолитическим эффектом, слабым влиянием на обмен веществ, отсутствием выраженного гипергликемического эффекта.

### **Вазопрессин**

Гормон нейрогипофиза по аксонам супрагликогипофизарного нервного пути поступает в заднюю долю гипофиза, где депонируется. Освобождение вазопрессина из нейрогипофиза наблюдается при повышении осмотического давления крови. Вазопрессин обладает антидиуретическим действием (ускоряет реабсорбцию воды и снижает реабсорбцию хлоридов в дистальных сегментах почечных канальцев). Обладает также прямым миотропным действием – повышает тонус гладкой мускулатуры, вызывая усиление перистальтики кишечника, сокращение мочевого и желчного пузыря.

### **Фелипрессин**

Прямой стимулятор гладкой мускулатуры сосудов. В малых дозах действует прежде всего на вены, но в больших дозах может влиять и на всю систему кровообращения. Поскольку фелипрессин слабо влияет на миокард и не влияет на адренэргическую передачу, его можно применять при аритмии, неконтролируемом гипертиреозе. Фелипрессин не обладает местным раздражающим действием, но вызывает ряд побочных системных эффектов. Обладая антидиуретическим и стимулирующим родовую деятельность действием, противопоказан при беременности. При использовании больших доз возникает побледнение лица, обусловленное сокращением подкожных

кровеносных сосудов или нарушением коронарного кровообращения. Количество препарата, вводимого пациентам с ишемической болезнью сердца, не должно превышать одной (1,8 мл) карпулы с концентрацией 0,03 ед/мл (1 ед = 20 мкг). Фелипрессин не вызывает сокращения артериол, поэтому гемостатический эффект не выражен.

#### **Противопоказания к использованию вазоконстрикторов**

Большинство авторов считает, что абсолютных противопоказаний к применению вазоконстрикторов в растворах местных анестетиков нет.

**Их использование не рекомендуется в следующих случаях:** у больных с декомпенсированными формами сердечно-сосудистой патологии; у больных с эндокринной патологией; у пациентов, применяющих ингибиторы моноаминоксидазы (МАО), трициклические антидепрессанты, гормоны щитовидной железы, средства, блокирующие  $\beta$ -адренорецепторы.

При сопутствующих сердечно-сосудистых заболеваниях желательнее применять анестетики без вазоконстрикторов: средней силы действия – 3% мепивакаин (Scandonest 2% SVC), сильный анестетик – 4% артикаин (Septanest 4% SVC), сравнительно слабый анестетик – 2% лидокаин (Xylonor 2% SVC).

При желудочковых нарушениях ритма показано использование лидокаина, обладающего антиаритмическим действием. Действие препарата потенцируют  $\beta$ -адреноблокаторы. При тяжелых нарушениях сердечного ритма противопоказаны артикаин, бупивакаин. Последний препарат обладает наиболее выраженным негативным действием на сердце, поэтому его не следует назначать больным сердечно-сосудистыми заболеваниями.

У лиц с сопутствующей сердечно-сосудистой патологией вазоконстрикторы используют после премедикации с соблюдением всех мер предосторожности против внутрисосудистого введения и в минимальных концентрациях (1:200000).

Побочные эффекты вазоконстрикторов усиливаются в тех случаях, когда препарат получает быстрый доступ в кровяное русло. Внутрисосудистая инъекция 15–20 микрограммов (мкг) адреналина увеличивает ЧСС до 90–120 ударов в мин. В связи с этим при лечении больных с относительными противопоказаниями к применению вазоконстрикторов необходимо обязательное проведение аспирационной пробы, но и она, к сожалению, не является стопроцентно надежным тестом, поэтому растворы местных анестетиков рекомендуется вводить медленно.

Почти все побочные эффекты связаны с дозировкой вводимых вазоконстрикторов. Единого стандарта, применяемого ко всем пациентам и клиническим ситуациям, не существует.

Работа с местноанестезирующими растворами, изготовленными в аптеках, может сопровождаться ошибками в дозировках вазоконстриктора, добавляемого в анестетик *ex tempore*. При использовании официальных растворов анестетиков (в карпулах, ампулах), изготовленных в заводских условиях без нарушения технологии, возникновение побочных эффектов и осложнений встречается значительно реже [3, 7, 19, 20, 38, 40].

#### **Артериальная гипертензия.**

Артериальная гипертензия – хронически протекающее заболевание, основным проявлением которого является синдром повышенного АД, не связанный с наличием патологических процессов, при которых гипертензия обусловлена известными причинами. Согласно современным подходам артериальная гипертензия диагностируется при АД 140/90 мм рт.ст. и выше.

Согласно данным эпидемиологических исследований в СНГ и странах Европы артериальная гипертензия встречается у 30–40% взрослого населения, а у лиц пожилого и старческого возраста – 80–90%. В Республике Беларусь повышенное АД отмечается практически у каждого пятого жителя старше 18 лет, высок удельный вес симптоматических гипертензий, 10–16% среди которых составляют почечные. Последние характеризуются резистентным гипертензивным синдромом, комплексом водно-электролитных и обменных нарушений. На стоматологическом приеме встречается от 7 до 20% пациентов с артериальной гипертензией (С.А. Рабинович).

Поэтому стоматолог должен выяснить у своего пациента уровень его АД, а при первом посещении обязательно его измерить. Для этого каждый стоматолог должен иметь тонометр, стетофонендоскоп и владеть методикой измерения АД. Если у пациента АД повышено (более 140/90 мм рт.ст.), его необходимо направить к терапевту для подбора антигипертензивной терапии. При необходимости выполнения urgentных стоматологических вмешательств у пациентов с лабильными цифрами АД их необходимо госпитализировать.

Страх и волнение перед стоматологическим вмешательством, повышая активность симпатoadrenalовой системы, могут утяжелять клиническую картину гипертонической болезни, приводя к гипертоническому кризу.

Гипертонический криз представляет реальную угрозу жизни пациента, создавая благоприятные условия для развития острой левожелудочковой недостаточности, вследствие повышения сопротивления выбросу крови сердцем в аорту, и для разрыва сосуда, чаще в головном мозге, с кровотечением в окружающие ткани.

Стоматологические вмешательства возможны только после выведения больного из криза и консультации терапевта. Учитывая важность

в возникновении криза отрицательных эмоций, сопровождающихся выработкой эндогенного адреналина, для премедикации использовать транквилизаторы, а также препараты, обладающие обезболивающим и спазмолитическим действием (например, баралгин).

Анестезию следует проводить препаратами, не содержащими вазопрессоры или с минимальным их содержанием. Следует помнить о совместимости лекарственных средств: ультракаин при одновременном применении с  $\beta$ -адреноблокаторами может спровоцировать гипертонический криз, брадикардию; антигипертензивные препараты увеличивают риск резкого снижения АД, особенно при переходе из положения сидя (лежа) в положение стоя [2, 8, 15, 23, 27].

### **Ишемическая болезнь сердца (ИБС).**

Болезни системы кровообращения занимают первое место в структуре причин смерти (более 50%), особенно в высокоразвитых странах мира. Среди болезней системы кровообращения наибольший удельный вес занимает ишемическая болезнь сердца. На ее долю приходится более половины всех случаев болезней сердца и сосудов. Заболеваемость ИБС в большинстве стран мира продолжает увеличиваться, поэтому ее с полным основанием называют эпидемией 20–21 вв.

Под ишемией миокарда понимается такое состояние, при котором нарушается кровообращение мышцы сердца, когда к некоторым участкам миокарда периодически и при определенных обстоятельствах поступает недостаточное количество крови. Вследствие этого возникает несоответствие между повышенными потребностями миокарда в кислороде, переносимом кровью, с одной стороны, и пониженным уровнем коронарного кровотока в данный момент, недостаточным количеством поступающего с кровью кислорода с другой. В результате возникшего дефицита кислорода в клетках сердечной мышцы нарушаются метаболические процессы, энергообразование. В зоне ишемии снижается сократительная функция миокарда, появляются болевой симптом, нарушения ритма и проводимости и другие признаки заболевания, связанные со снижением сократительной и нарушением других функций миокарда.

Общепризнанно, что основным этиологическим фактором ИБС в подавляющем большинстве случаев является атеросклеротическое поражение коронарных артерий, ограничивающее кровоснабжение миокарда и способствующее возникновению коронаротромбозов.

Согласно рекомендации рабочей группы экспертов ВОЗ (1979), различают 5 форм ИБС:

Первичная остановка кровообращения.

1. Стенокардия.
2. Инфаркт миокарда.

3. Сердечная недостаточность.

4. Аритмия.

5. Первичная остановка кровообращения.

В основе большинства случаев внезапной смерти при ИБС лежит острая коронарная недостаточность, наиболее вероятный механизм этой первичной остановки кровообращения – фибрилляция желудочков (А.В. Виноградов, А.М. Вихерт и соавт., 1977). Внезапная смерть от ИБС преимущественно регистрируется у мужчин, чаще вне лечебных учреждений, преобладает в старших возрастных группах.

### **Стенокардия.**

Самая частая форма ИБС, характеризующаяся тем, что в миокарде периодически возникают очаги обратимой ишемии. Возникновение такой ишемии носит приступообразный характер, клинически проявляется так называемым *ангинозным приступом*. Обратимость ишемии обусловлена непродолжительностью приступа, вследствие чего необратимые некротические изменения в миокарде не успевают развиться.

Основное клиническое проявление данного заболевания – боль в области сердца.

Различают стенокардию покоя и напряжения. Последняя в свою очередь подразделяется на *впервые возникшую, стабильную и прогрессирующую*.

Факторами, способствующими возникновению приступов, могут быть эмоциональное напряжение, страх в ожидании стоматологического приема, физическое напряжение или боль во время стоматологического приема.

Для правильного выбора тактики проведения обезболивания и стоматологического вмешательства необходимо выяснить, когда пациент проходил обследование у кардиолога, какие препараты принимает, принимал ли их в день лечения, когда был последний приступ, его особенности и как купировался. Стоматологическое лечение рекомендуется проводить под комбинированным обезболиванием: предварительной премедикацией одним из препаратов бензодиазепинового ряда (седуксен, реланиум, сибазон) и адекватным местным обезболиванием амидными анестетиками (препаратами артикаина, лидокаина, мепивакаина) с минимальным содержанием вазоконстриктора, препаратами выбора могут быть «Ультракаин DS» и мепивакаин без адреналина (Я.И. Леонова, 2001).

Стоматологу следует помнить и о возможности атипичной локализации боли при стенокардии (в нижней челюсти). В литературе описаны случаи, когда пациенты подвергались стоматологическим вмешательствам по поводу сильнейшей зубной боли, которая была проявлением стенокардии. Врачи при этом не обратили внимание на то, что боль носила приступообразный, кратковремен-

ный характер, возникала в зубах (нижней челюсти) только при быстрой ходьбе и быстро проходила после прекращения движения.

*При наличии приступов стенокардии в анамнезе больному необходимо порекомендовать:*

- в день посещения стоматолога своевременно принять все препараты, которые ему назначены кардиологом по поводу основного заболевания (нитраты,  $\beta$ -адреноблокаторы, антагонисты кальция и др.);

- лицам с высокой эмоциональной лабильностью можно принять в комнате ожидания за 45–60 мин до стоматологической процедуры 2–5 мг диазепам (реланиума, сибазона). Больной не должен в этот день управлять автомобилем;

- за 20 мин до анестезии больному желательно принять под язык 10–20 мг нитросорбида (действие продолжается 3–4 ч);

- так как большинство больных ИБС принимают антиагрегант аспирин, следует помнить о возможности длительного кровотечения после удаления зуба и при выполнении других оперативных вмешательств [9, 14, 41–52].

#### **Инфаркт миокарда (ИМ).**

Наиболее тяжелая форма ишемической болезни сердца, при которой вследствие выраженной и продолжительной ишемии в сердечной мышце возникают очаги некроза. Это происходит в связи с полным прекращением или резким уменьшением притока крови к участкам миокарда, из-за стенозирования питающих его артерий атеросклеротическими бляшками и (или) развивающимися тромбами в просвете венечных сосудов, а также иногда вследствие их спазма. Обычно инфаркт возникает в мышце левого желудочка.

Самый яркий и частый признак инфаркта миокарда – боль за грудиной в области сердца. Реже встречаются гастралгическая и астматическая формы. В отличие от стенокардии, при инфаркте – сильнейшая, волнообразная, сжимающая, давящая, не снимающаяся нитроглицерином боль за грудиной с иррадиацией чаще всего в левое плечо и левую руку, длительная, иногда часами, до нескольких суток. Состояние больного тяжелое.

На сегодняшний день 30% ИМ протекает без болевой симптоматики. Чаще безболевой ИМ с внезапным расстройством сердечного ритма бывает у пожилых пациентов.

Стоматологические вмешательства желательно осуществлять не ранее, чем через 2 месяца после перенесенного инфаркта миокарда.

Плановая санация полости рта, хирургические стоматологические вмешательства должны осуществляться спустя полгода после перенесенного ИМ. Обусловлено это тем, что у 55% пациентов в первые шесть месяцев развивается повторный ИМ.

Пациента необходимо проконсультировать у кардиолога (терапевта), выяснить перечень препаратов, которые пациент получает (антиангинальные препараты, антикоагулянты, антиагреганты и др.). В день посещения стоматолога пациент должен своевременно принять назначенные ему препараты, нитросорбид 10–20 мг под язык перед анестезией, при необходимости – премедикацию седативными препаратами после обязательной консультации терапевта.

При выполнении местной анестезии у данной категории пациентов необходимо тщательно соблюдать ее технику, обязательно выполнить аспирационную пробу перед инъекцией. Вмешательства у этих больных должны быть максимально атравматичными в связи с приемом ими антикоагулянтов и фибринолитиков.

При подозрении на инфаркт миокарда, который развивается у пациента на стоматологическом приеме, следует немедленно вызвать специализированную бригаду скорой помощи, пациенту создать покой, дать под язык таблетку нитроглицерина или впрыснуть в ротовую полость 1 дозу спрея с препаратом нитроглицерина.

В случаях, когда нет специалистов, способных оказать квалифицированную помощь, стоматолог должен сам выполнить необходимый объем неотложных мероприятий.

#### **Сердечная недостаточность.**

Сердечная недостаточность (СН) встречается примерно у 40% больных ИБС. Н.М. Мухарьямов (1982), Ф.З. Меерсон (1965) определяют сердечную недостаточность как состояние, когда сердце не способно обеспечить уровень кровообращения, адекватный метаболическим расходам организма. В большинстве случаев СН развивается в результате сочетания прямого повреждения миокарда и его перегрузки. В условиях коронарной недостаточности при хронической ИБС сердечная недостаточность возникает при повреждении сердца вследствие его транзиторной ишемии, так как каждый приступ стенокардии приводит к преходящему снижению сократимости миокарда, а частые и постоянные приступы стенокардии закрепляют этот эффект (Б.А. Кролл и соавт., 1977; Ф.И. Комаров, Л.И. Ольбинская, 1978).

**Острой СН** называют патологическое состояние, при котором относительно быстро, иногда внезапно развивается недостаточность кровообращения такой выраженности, что утрачивается функция какого либо органа (органов) или в нем развиваются патологические изменения, представляющие угрозу для жизни больного. Острая СН, в основе которой наиболее часто лежит острая недостаточность левого желудочка, клинически проявляется в виде *сердечной астмы и отека легких*.



**Хроническая СН (застойная)** обычно развивается в поздних, отдаленных периодах ИМ. Наиболее часто она возникает, если ИМ осложняется аневризмой сердца или стойкими нарушениями ритма. Кроме того, присоединяются дополнительные отягощающие факторы (старение организма, гипертензия, атеросклеротический кардиосклероз, нарушения ритма и проводимости и т.д.). Постепенно снижается сократительная функция миокарда, преимущественно левого желудочка, развивается хроническая недостаточность кровообращения.

При оказании стоматологической помощи необходимо тщательно собрать анамнез, обращать особое внимание на внешние признаки патологии сердечно-сосудистой системы (акроцианоз); обязательна консультация кардиолога для соответствующей терапии, следует уточнить, какие из применяемых кардиологических средств пациент принимал накануне посещения стоматолога. Во время приема пациент должен находиться в положении сидя. Все процедуры проводить по возможности атравматично.

Содержание вазоконстриктора в составе анестетика не должно превышать 1:200 000. Препаратами выбора являются мепивакаин без адреналина и ультракаин ДС [21, 22, 24, 25, 33, 63–77].

#### **Аритмии и блокады сердца.**

Нарушения сердечного ритма и проводимости – многочисленная группа преходящих или постоянных расстройств ритма сердца, в основном возникающих при органических поражениях сердечно-сосудистой системы. Они обуславливаются нарушениями важнейших функций миокарда: автоматизма, возбудимости и проводимости.

Из органических поражений сердечно-сосудистой системы аритмии чаще всего встречаются при ИБС, миокардитах, кардиомиопатиях, пороках сердца, патологии крупных сосудов (тромбоэмболиях легочной артерии, аневризмах аорты и ее надрывах, болезни Такаюсу), гипертонической болезни, перикардитах, опухолях сердца. Аритмии также наблюдаются при эндокринопатиях (феохромомоцитоме, тиреотоксикозе), интоксикациях медикаментами (гликозиды, катехоламины), острых инфекционных заболеваниях, анемиях и других патологических состояниях.

Аритмии могут быть связаны с особенностями проводящей системы, как, например, в случаях синдрома Вольфа-Паркинсона-Уайта.

Нередко аритмии развиваются при нарушениях электролитного баланса, особенно калиевого, кальциевого и магниевого.

Иногда аритмии возникают под влиянием умеренного употребления кофе, алкоголя, курения, чаще всего при скрытых поражениях миокарда. Некоторые виды аритмий могут развиваться и у здоровых людей в ответ на физическую нагрузку или нервное напряжение.

Диагноз аритмий сердца основывается на клинико-электрокардиографических данных. Для здорового человека характерен синусовый ритм.

При наличии аритмии у пациента его необходимо направить на консультацию к кардиологу (терапевту), выяснить, какие препараты пациент принимает. Следует помнить, что антиаритмические препараты усиливают кардиодепрессивное действие местных анестетиков. Лидокаин используется для купирования желудочковых аритмий, поэтому ему можно отдать предпочтение при выборе препарата для местной анестезии. При выполнении местной анестезии необходимо обязательно выполнить аспирационную пробу. Возможность использования вазопрессора должна быть согласована с кардиологом (терапевтом). Особую осторожность следует соблюдать с пациентами, имеющими искусственные водители ритма (сердечные пейсмейкеры), т.к. электрическое оборудование стоматологического кабинета может повлиять на его работу, вплоть до полного прекращения действия пейсмейкера. У пациента необходимо пальпаторно на лучевой артерии определить частоту и ритмичность сердечных сокращений, степень наполнения пульса. Это же нужно сделать при появлении у пациента жалоб на чувство сердцебиения, замирания, толчков в области сердца, ощущения комка за грудиной, головокружения, дурноты, тошноты. В этих случаях необходимо вызвать специалиста (кардиолога, терапевта, бригаду скорой помощи), оценить пульс и измерить АД [53–57, 78–87].

Следует помнить и о взаимодействии лекарственных средств. Известно, что кардиодепрессивное действие лидокаина (угнетает проводимость) усиливают аймалин, хинидин, амиодарон, верапамил, дифенин, относящиеся к группе антиаритмических препаратов. При одновременном применении с β-адреноблокаторами возможно усиление эффектов лидокаина, в том числе токсических.

*Список литературы (87 источников) в редакции журнала.*

*Поступила в редакцию 03.06.2013*

Н.М. Полонейчик

## ПРОВИЗОРНЫЕ ПРОТЕЗЫ

УО «Белорусский государственный медицинский университет», г. Минск

**Резюме.** В лекции представлены показания к применению провизорных протезов, характеристики конструкционных материалов и технологии изготовления протезов.

**Ключевые слова:** провизорные протезы, конструкционные материалы, методы изготовления

N.M. Poloneitchik

## PROVISIONAL RESTORATIONS

Belarusian State Medical University, Minsk

**Summary.** The lection material provides information about terms of use of provisional restorations, characteristics of base materials and technologies of making dentures.

**Key words:** provisional restorations, base materials, methods of making

Применение современных методов лечения патологии твердых тканей зубов и зубных рядов с использованием литых, керамических, металлоакриловых и металло-керамических протезов предусматривает значительное препарирование твердых тканей зубов. С целью защиты пульпы препарированного зуба от повреждающего действия внешних факторов, сохранения местоположения зуба в зубном ряду, профилактики гипертрофии десневого края, прогнозирования плана лечения, для сохранения эстетических норм и других задач (рис. 1) на период изготовления постоянных конструкций используются провизорные протезы (от англ. *provision* – предварительный, условный, временный). Кроме того, провизорные протезы применяются в клинике стоматологии с целью выравнивания окклюзионной поверхности зубных рядов путем дезокклюзии, при лечении пато-

логии височно-нижнечелюстных суставов, при перестройке миотатического рефлекса по И.С. Рубинову (рис. 2).

Провизорные протезы можно изготавливать клинико-лабораторным и клиническими методами (рис. 3).

В зависимости от сроков изготовления провизорные протезы могут быть видом непосредственного протезирования (т.н. «иммедиат-протезы», изготовленные до препарирования зубов клинико-лабораторным методом) и раннего протезирования (протезы, изготовленные в одно посещение сразу после препарирования зубов в условиях клиники).

**Основным конструкционным материалом для изготовления провизорных протезов служат пластмассы. К полимерным материалам, используемым для изготовления провизорных протезов, предъявляются следующие требования:**

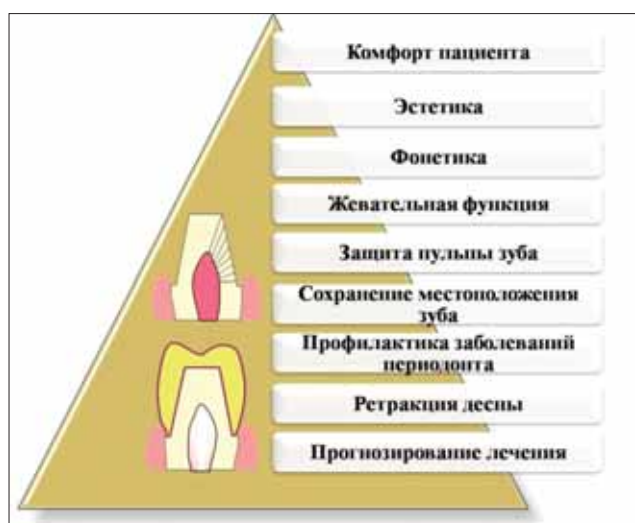

Рис. 1. Конечные цели применения провизорных протезов после препарирования зубов

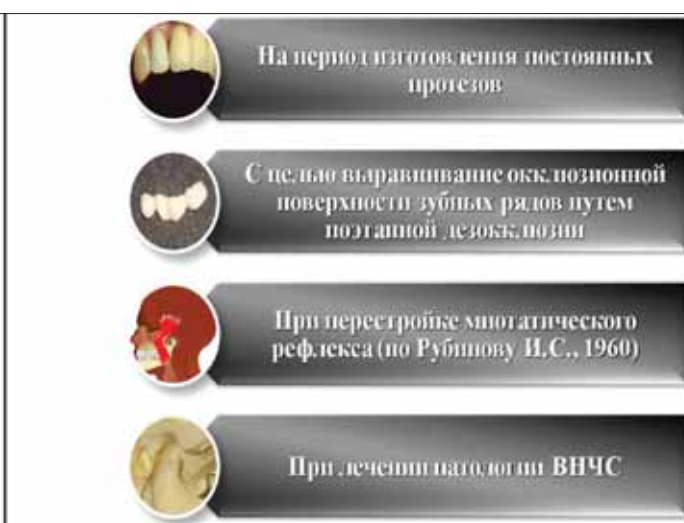

Рис. 2. Показания к применению провизорных протезов в клинике стоматологии

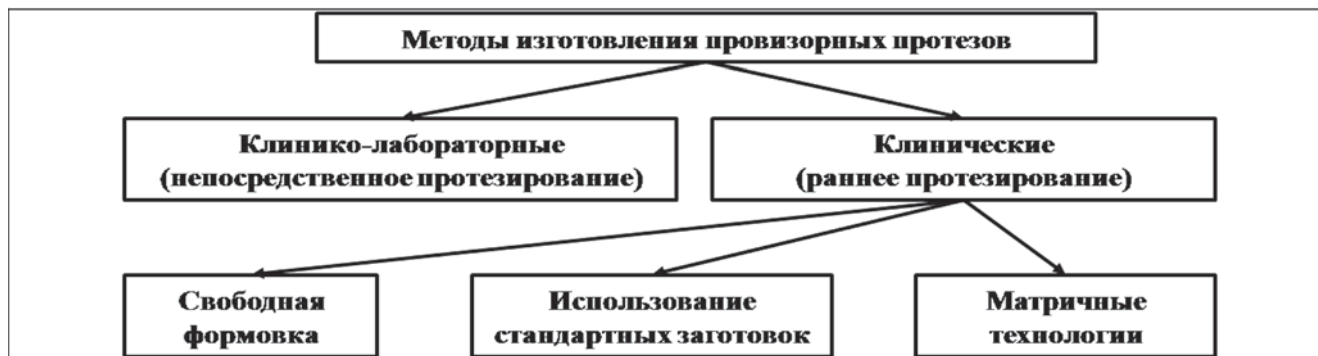

Рис. 3. Методы изготовления провизорных протезов

- отсутствие токсического воздействия на пульпу зуба и окружающие ткани;
- полимеризация материалов должна протекать без экзотермической реакции;
- минимальная усадка материалов в процессе их полимеризации (объемная усадка должна быть не более 3%);
- устойчивость к компрессии;
- исходная консистенция материала должна иметь низкую вязкость;
- материалы должны обладать длительной пластичной фазой;
- обеспечивать гладкую блестящую поверхность после полимеризации;

- соответствовать по цвету замещаемым тканям зуба;
- материалы должны обеспечивать удобства в работе (упаковка, дозировка, обрабатываемость и др.).

**КЛИНИКО-ЛАБОРАТОРНЫЙ МЕТОД**

Клинико-лабораторный метод предусматривает изготовление непосредственного провизорного протеза с использованием акриловых пластмасс горячей полимеризации («Синма-М» и др.) в условиях зуботехнической лаборатории (рис. 4). Для этого врач до препарирования зубов (рис. 4.1) получает рабочий (рис. 4.2) и вспомогательный

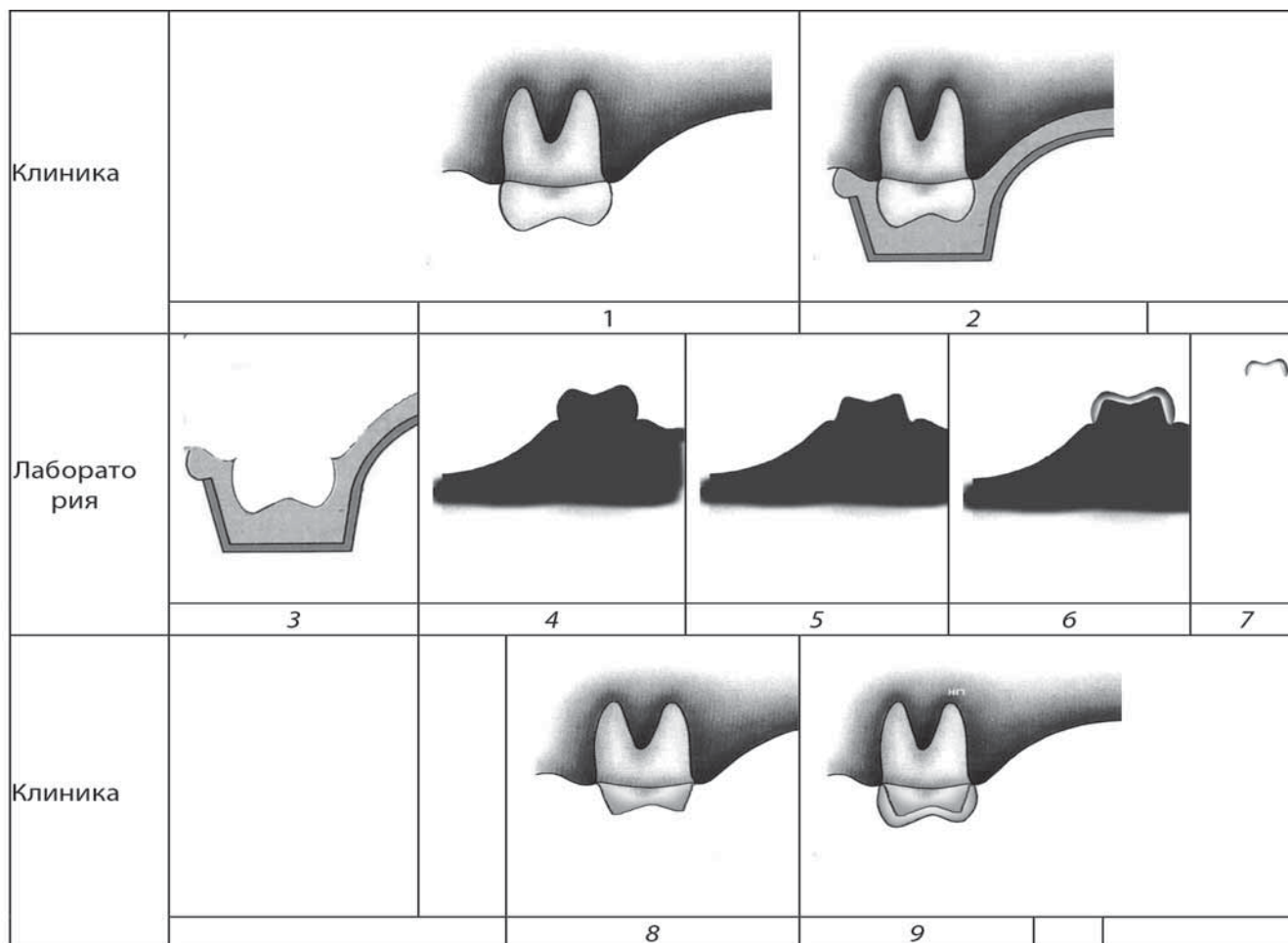


Рис. 4. Последовательность клинико-лабораторного изготовления провизорных протезов

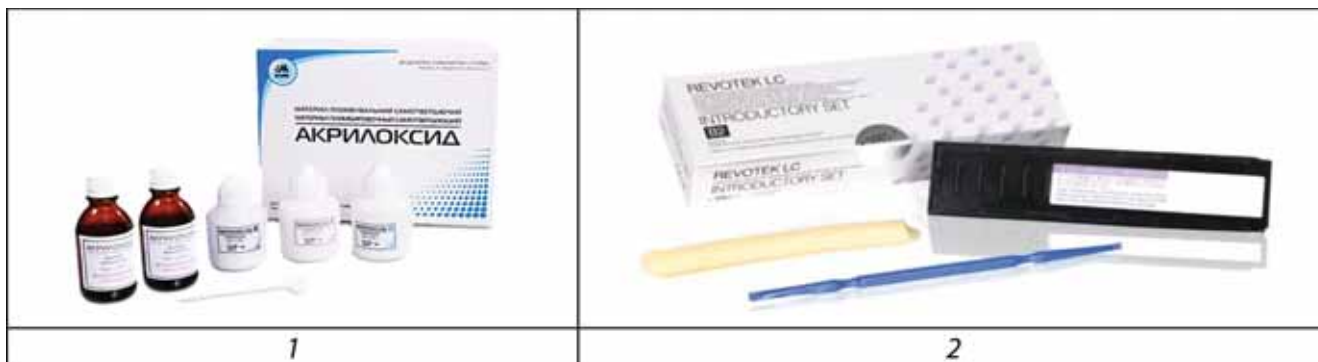

Рис. 5. Полимерные материалы, применяемые для изготовления провизорных протезов методом свободной формовки: 1 – самотвердеющая пластмасса Акрилоксид (СТОМА, Украина); 2 – композитная пластмасса светового отверждения RevotekLC (GC, Япония)

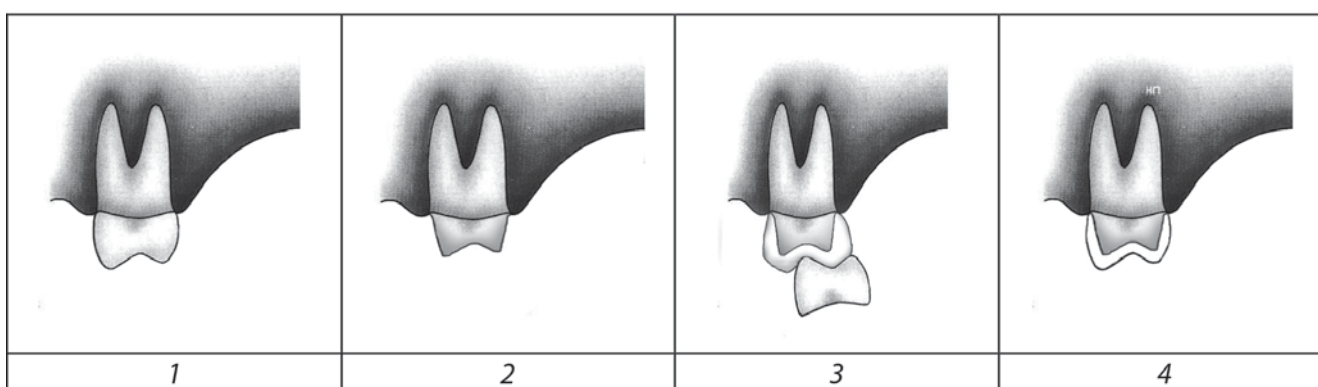


Рис. 6. Последовательность изготовления провизорной коронки методом свободной формовки

оттиски и по показаниям регистрирует центральную окклюзию (в случаях, когда модели невозможно сопоставить в положении центральной окклюзии на основе зубных признаков). По оттискам (рис. 4.3) изготавливаются гипсовые модели (рис. 4.4), которые фиксируют в окклюдаторе или артикуляторе. На рабочей гипсовой модели острым режущим инструментом (глазной скальпель и др.) выполняется гравировка зубов (формирование культи зуба в форме усеченного конуса, удаление слоя гипса на толщину искусственной коронки), имитирующая их препарирование (рис. 4.5). После гравировки модели проводится моделирование конструкции протеза из воска (рис. 4.6) с последующей заменой восковой репродукции на пластмассовую (рис. 4.7) методом формовки и полимеризации пластмасс под давлением.

После лабораторного изготовления провизорного протеза врач в клинике проводит препарирование зубов (рис. 4.8), припасовку, коррекцию и перебазировку с использованием пластмасс химического или двойного отверждения ранее изготовленного пластмассового провизорного протеза (рис. 4.9).

Следует отметить, что данный метод особенно эффективен в случаях изготовления провизорных мостовидных протезов большой протяженности и протезов, восстанавливающих окклюзионную высоту.

## КЛИНИЧЕСКИЕ МЕТОДЫ

Клинические методы предполагают изготовление провизорных протезов в условиях клиники в одно посещение непосредственно после препарирования зубов.

### МЕТОД СВОБОДНОЙ ФОРМОВКИ ПЛАСТМАСС

Для свободной формовки протезов с использованием полимерных материалов применяются акриловые пластмассы химического отверждения – ММА/ПММА (рис. 5.1) и композитные полимерные материалы светового отверждения (рис. 5.2).

Свободная формовка предполагает изготовление протезов без использования каких-либо форм. При использовании самотвердеющей пластмассы Акрилоксид (СТОМА, Украина) после препарирования зубов (рис. 6.1–6.2) смешивают порошок (полиметилметакрилат) с жидкостью (метиловый эфир метакриловой кислоты), выжидают появления тестообразной стадии и проводят наложение пластмассового теста на препарированный зуб, предварительно покрытый изолирующим средством. В пластичной стадии формируют вестибулярную и лингвальную поверхности с использованием гладилки, а на окклюзионной поверхности получают отпечатки зубов-антагонистов при смыкании зубных рядов в положении центральной окклюзии (рис. 6.3). Учитывая высокую экзотермическую

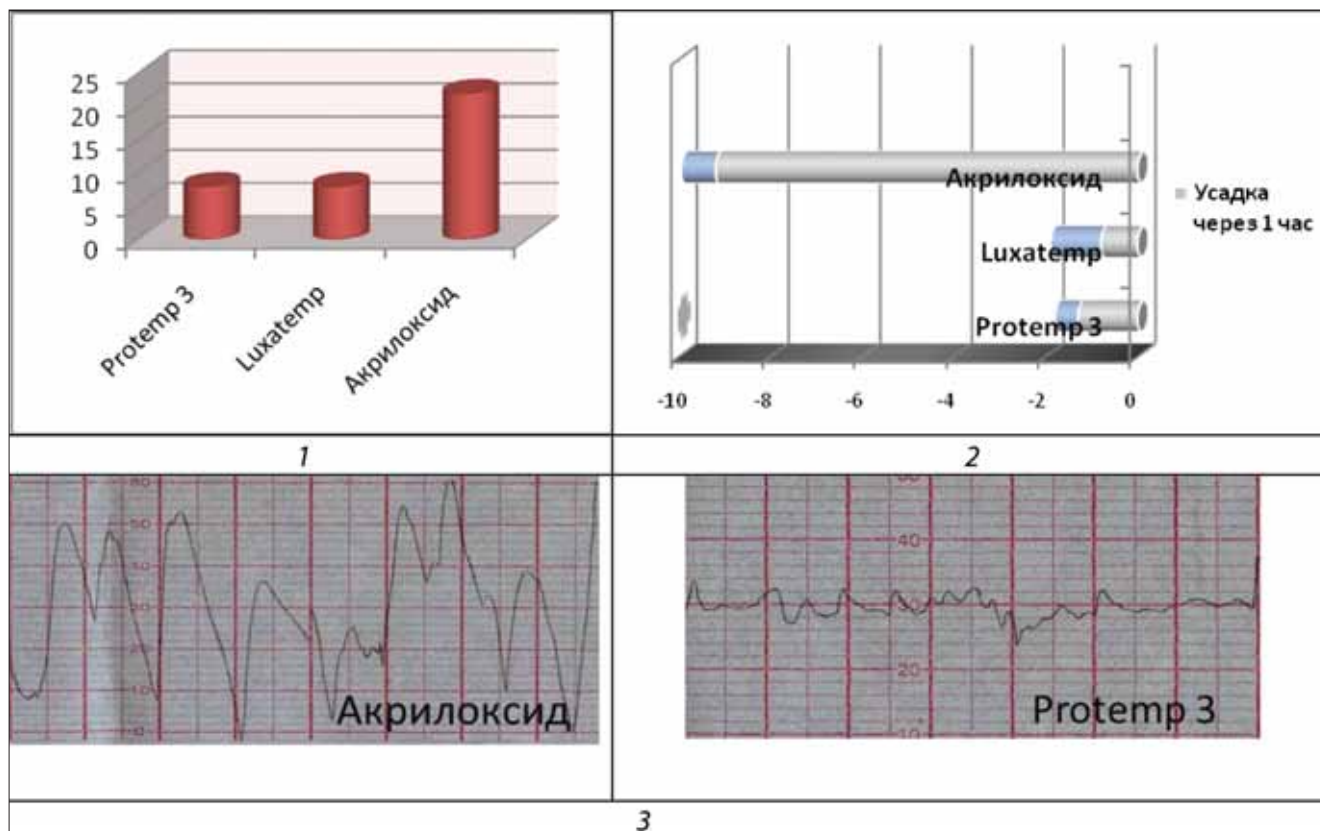


Рис. 7. Сравнительная оценка свойств самоотверждающей пластмассы Акрилоксид и композитных самоотверждающих материалов Luxatemp и Protemp: 1 – величина экзотермической реакции в процессе полимеризации (в 0С); 2 – характеристика усадки (в%); 3 – профилограммы Акрилоксида и Protemp 3 (Мальковец О.Г.)

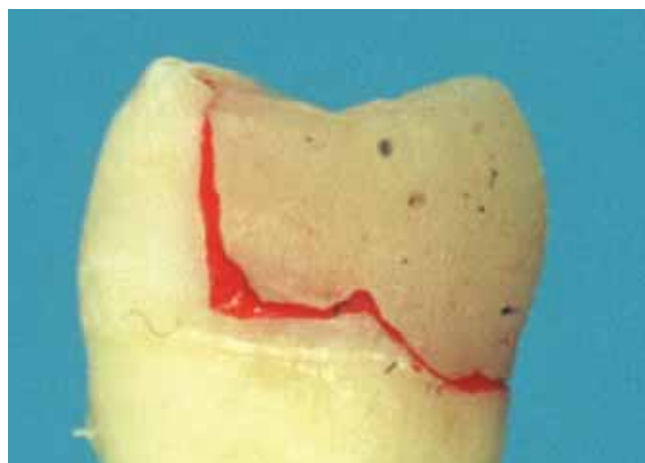


Рис. 8. Провизорный протез из самоотверждающей пластмассы Акрилоксид

реакцию полимеризации Акрилоксида (рис. 7.1) и значительную усадку материала в процессе его полимеризации (рис. 7.2), рекомендуется в период от резиноподобной стадии до полного отверждения пластмассы периодически выводить провизорный протез с протезных тканей и повторно накладывать его на зуб. После завершения полимеризации пластмассовой заготовке придают анатомическую форму с помощью фрез, боров, карборундовых головок, дисков, полируют резиновыми кругами и проводят временную фиксацию (рис. 6.4).

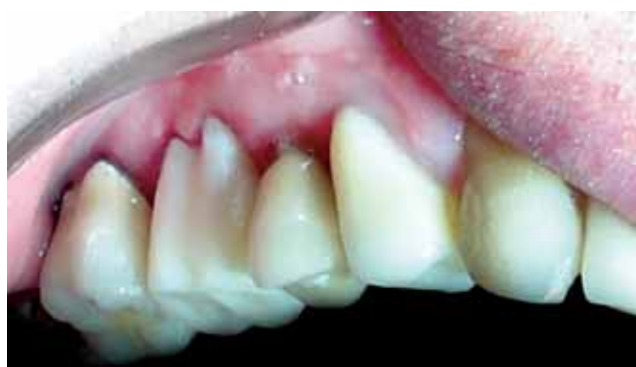

Рис. 9. Провизорная коронка на зубе 1.6, изготовленная методом свободной формовки с использованием композитной пластмассы светового отверждения RevoltekLC (GC, Япония)

Методика свободной формовки с применением самоотверждающих пластмасс (Акрилоксид и др.) для изготовления провизорных протезов требует больших временных затрат для придания заготовке анатомической формы. Высокая экзотермическая реакция ПММА в процессе полимеризации опасна для тканей пульпы, периодонта и слизистой оболочки полости рта. Усадка самоотверждающих ПММА достигает 9–10%. Структура материала имеет выраженную шероховатость, что подтверждают профилограммы (рис. 7.3). Кроме того, в ПММА протезах содержится до 5% остаточного




Рис. 10. Стандартные наборы преформованных провизорных коронок компании 3M ESPE: 1 – из нержавеющей стали (StainlessSteel); 2 – на основе сплава олова и серебра (Iso-Form); 3 – поликарбонатные коронки; 4 – композитные фотополимерные заготовки (Protemp™Crown)

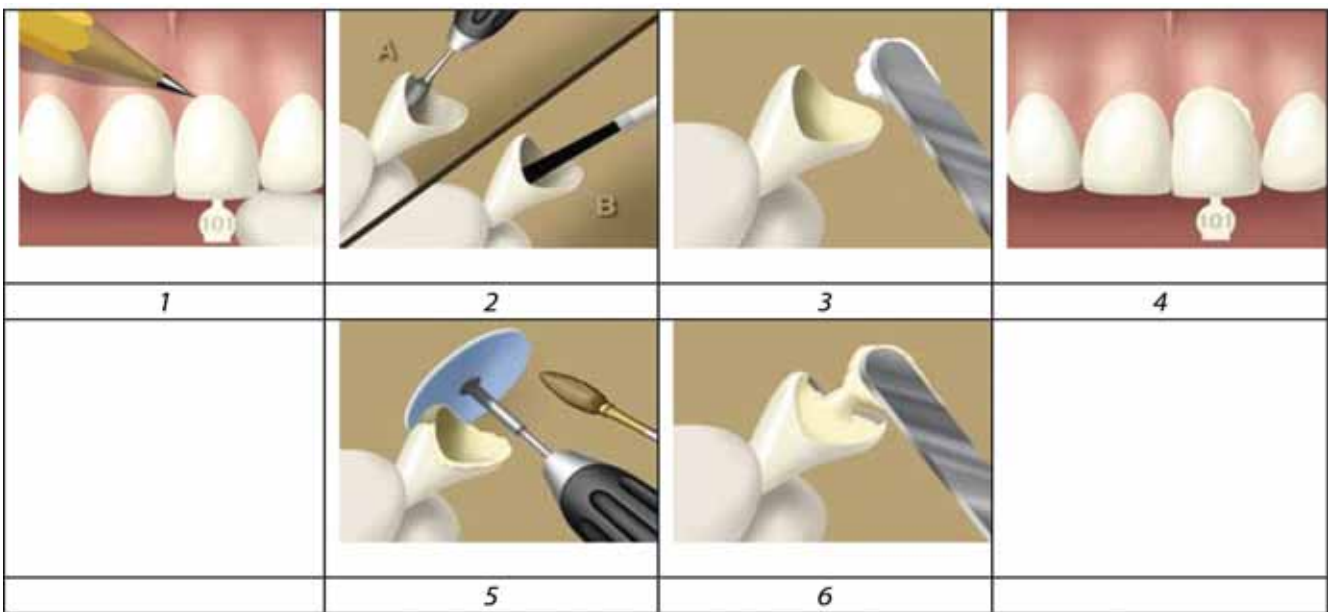


Рис. 11. Последовательность изготовления провизорной коронки с использованием поликарбонатной стандартной заготовки

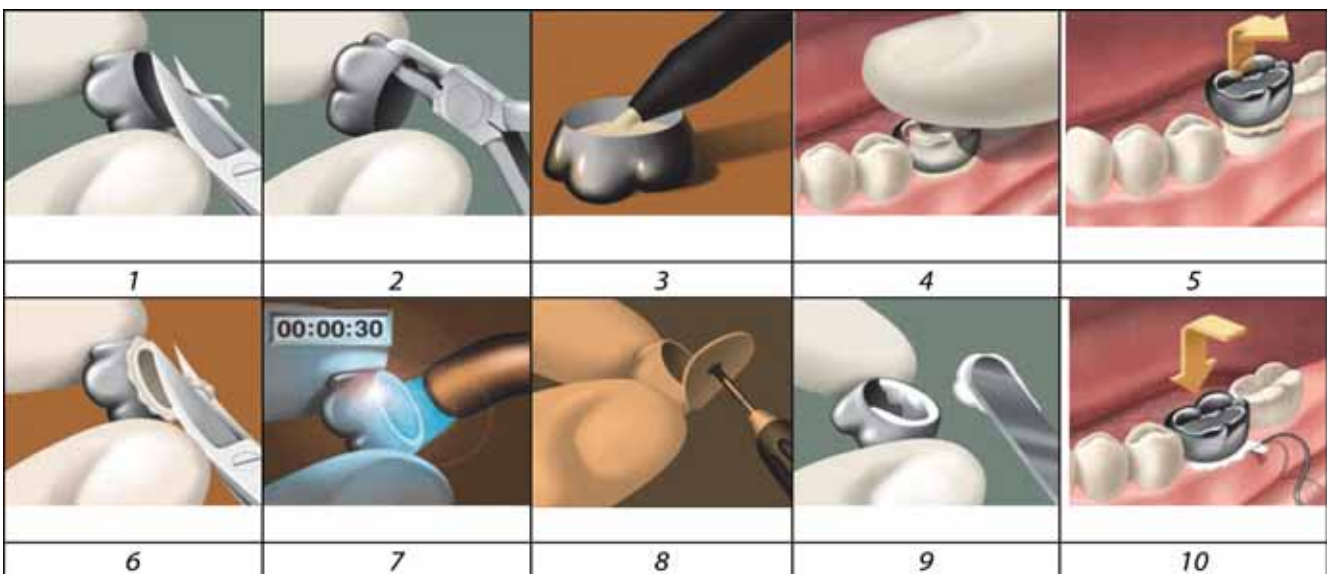


Рис. 12. Последовательность изготовления провизорной коронки с использованием металлической стандартной заготовки

мономера, не вступившего в реакцию полимеризации, а на их поверхности отмечается большое количество пор и раковин (рис. 8).

Альтернативным материалом для изготовления провизорных протезов методом свободной формовки выступает композитная пластмасса светового отверждения RevoltekLC (рис. 5.2).

Материал выпускают в виде готовой к применению пасты, расфасованной в бокс, защищающий её от светового воздействия. Врач использует для работы необходимое количество материала для свободной формовки провизорного протеза. Методика работы схожа со свободной формовкой ПММА, но при этом нет ограничений во времени работы, т.к. без светового воздействия голубой части спектра с длиной волны 460–480 нм полимеризации не наступает.

Только после завершения моделировочных работ врач проводит предварительную полимеризацию световым воздействием в течение 6–10 секунд, выводит протез из полости рта и завершает полимеризацию световым воздействием в течение 40–60 секунд.

Завершает лечение временная фиксация протеза (рис. 9).

### **ИЗГОТОВЛЕНИЕ ПРОВИЗОРНЫХ ПРОТЕЗОВ С ИСПОЛЬЗОВАНИЕМ СТАНДАРТНЫХ ЗАГОТОВОК (ПРЕФОРМОВАННЫХ КОРОНОК)**

Для изготовления одиночных провизорных коронок компанией 3MESPE (США-Германия) налажен промышленный выпуск стандартных заготовок (преформованных коронок), изготовленных из поликарбоната, сплавов металлов и композитных фотополимерных материалов (рис. 10).

Поликарбонатные коронки для резцов, клыков и премоляров выпускаются в виде наборов, состоящих из 60-ти или 120-ти разновидностей (рис. 10.3).

Последовательность изготовления коронок с использованием стандартных заготовок (рис. 11) включает препарирование зуба, подбор стандартной заготовки (рис. 11.1) и ее коррекцию с использованием абразивных инструментов (рис. 11.2). После припасовки коронки проводят ее перебазировку с использованием пластмасс химического или двойного отверждения (рис. 11.3; 11.4), обработку (рис. 11.5) и временную фиксацию (рис. 11.6).

Последовательность изготовления провизорных протезов из сплавов металлов представлена на рис. 12. После препарирования зуба подбирают стандартную заготовку и проводят ее коррекцию (рис. 12.1–12.2). Для уточнения внутреннего рельефа конструкции в соответствии с формой и размерами культи препарированного зуба проводят перебазировку металлической коронки на препарированном зубе с использованием пластмасс химического или двойного отвержде-

ния (рис. 12.3–12.4). После перебазировки проводят снятие коронки (рис. 12.5), удаление избытков пластмассы (рис. 12.6), фотополимеризацию корригирующего материала (по показаниям, если для перебазировки применялся композитный материал двойного отверждения) (рис. 12.7), обработку краев протеза (рис. 12.8) и его временную фиксацию (рис. 12.9–12.10).

Учитывая возрастающие требования к эстетике провизорных зубных протезов, компанией 3MESPE в 2008 г. на рынке стоматологической продукции была впервые представлена технология изготовления провизорных коронок с использованием стандартных заготовок из фотополимерного материала Protemp™ Crown (рис. 10.4). Protemp™ Crown представляют собой преформованные заготовки из композитного материала светового отверждения, изготовленные заводским путем. Композитный материал включает два главных компонента – органическую матрицу и наполнитель. Наполнитель со средним размером частиц 0,6 мкм (размеры частиц варьируют от 0,04 до 3 мкм) распределен в органической матрице. Удельный вес наполнителя составляет 78%.

Последовательность изготовления провизорной коронки включает традиционную подготовку зуба, подбор и адаптацию заготовки, первичную и окончательную фотополимеризацию протеза, полировку и его временную фиксацию (рис. 13).

После препарирования зуба определяют типоразмер провизорной коронки, используя шаблон для измерения мезиодистальных размеров (рис. 13.1) и прилагаемую к набору таблицу. Заготовку, соответствующую групповой принадлежности зуба и ранее определенному размеру, извлекают из индивидуального герметично закрытого бокса (рис. 13.2) и отделяют ее от пленки (рис. 13.3). Высоту коронки легко корректировать, обрезая излишки с учетом границы препарирования (рис. 13.4–13.5). После первичной коррекции коронка устанавливается на культевую часть зуба и адаптируется к протезным тканям, проксимальным контактам и окклюзионной поверхности благодаря своему изначальному пластичному состоянию (рис. 13.6–13.9). При необходимости коронки могут быть адаптированы и скорректированы с помощью обычного жидкотекучего композитного материала. Фотополимеризация коронок проводится в два этапа. Первая фотополимеризация (в «режиме прихватывания») проводится в полости рта в течение 2–3 секунд с каждой из поверхностей коронки (рис. 13.10–13.12). После первой фотополимеризации требуется снять коронку с отпрепарированного зуба и установить обратно несколько раз, чтобы убедиться в точности припасовки коронки (рис. 13.13). Окончательная полимеризация коронки проводится вне полости рта в течение 60 секунд (рис. 13.14). После оцен-

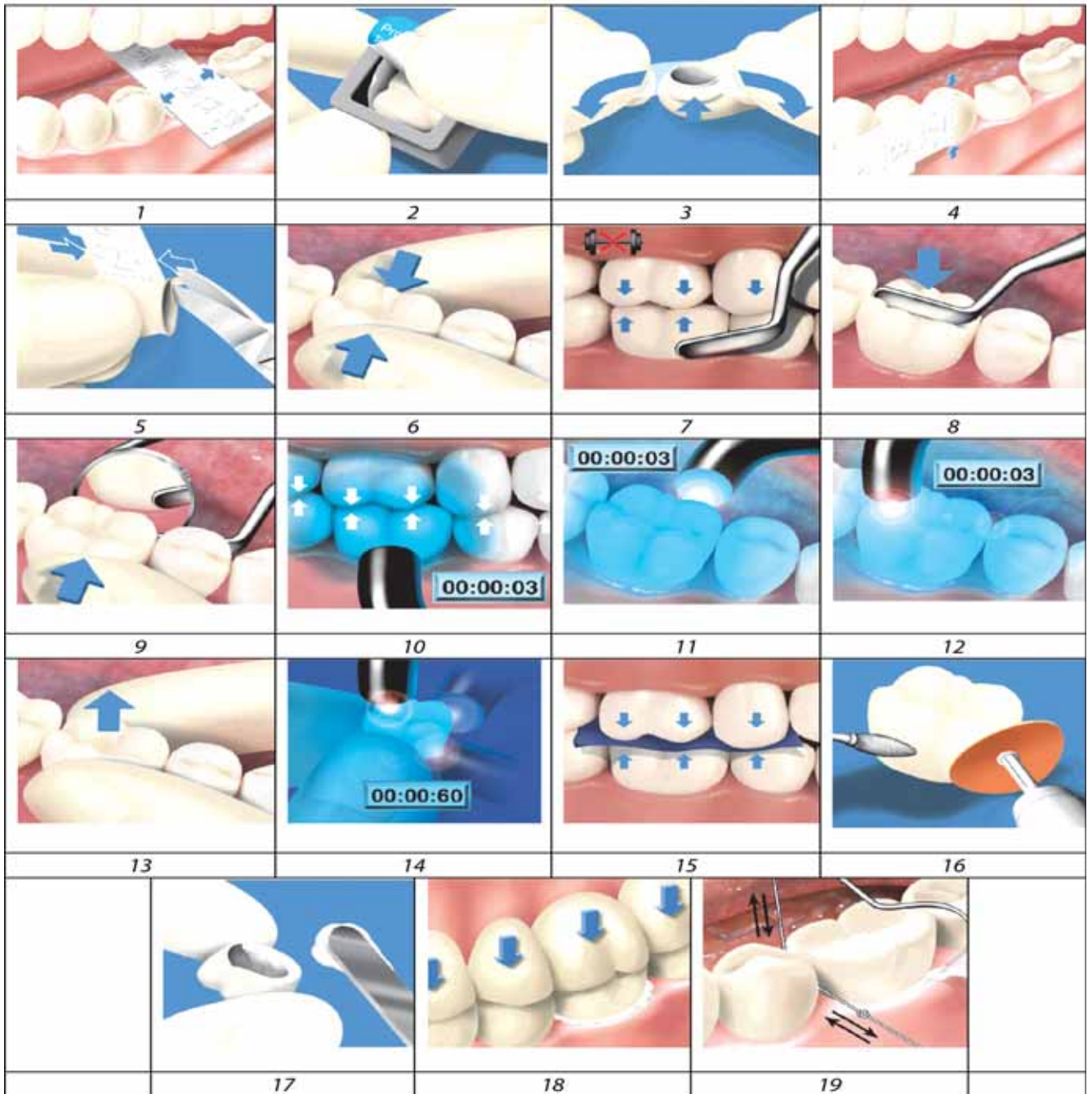

Рис. 13. Последовательность изготовления провизорной коронки с использованием композитной стандартной заготовки Protemp™ Crown

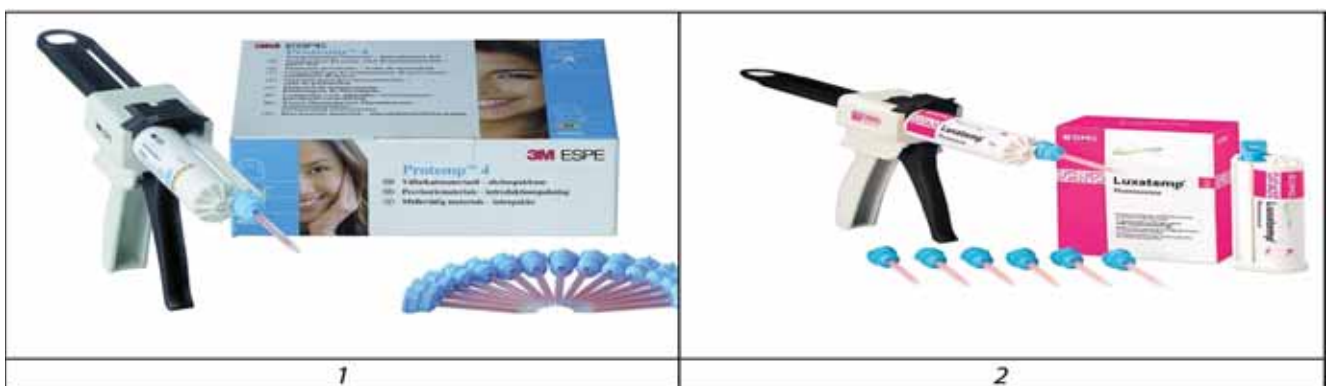

Рис. 14. Композитные материалы химического отверждения, применяемые в стоматологии для изготовления провизорных протезов: 1 – Protemp™ 4 Garant™ (3MESPE, Германия); 2 – Luxatemp® (DMG, Германия)



ки окклюзионных контактов (рис. 13.15) коронка подлежит обработке, шлифовке и полировке (рис. 13.16). Протез фиксируется в полости рта с использованием временного цемента (рис. 13.17–13.19).

Protemp™ Crown обладает высокими прочностными характеристиками. Форма и типоразмеры коронок соответствует форме моляров, премоляров и клыков верхней и нижней челюстей. Материал имеет минимальную полимеризационную усадку, легко обрабатывается и хорошо полируется. Изготовление провизорного протеза с использованием Protemp™ Crown требует от врача минимальных временных затрат.

### **ИЗГОТОВЛЕНИЕ ПРОВИЗОРНЫХ ПРОТЕЗОВ С ИСПОЛЬЗОВАНИЕМ КОМПОЗИТНЫХ МАТЕРИАЛОВ ХИМИЧЕСКОГО ОТВЕРЖДЕНИЯ (САМОТВЕРДЕЮЩИЕ КОМПОЗИТЫ, КОМПОЗИТЫ ХОЛОДНОЙ ПОЛИМЕРИЗАЦИИ) И МАТРИЧНЫХ ТЕХНОЛОГИЙ**

Наиболее распространенным классом полимерных материалов, применяемых для изготовления провизорных протезов, является группа бис-акриловых композитов (рис. 14).

Композиты химического отверждения используются для изготовления прямых реставраций односеансным (клиническим) методом. Эти материалы состоят из органической составляющей (Бис-ГМА, TEGDMA) и неорганических наполнителей (см. лекцию «Полимерные материалы, применяемые в стоматологии»). Неорганические наполнители составляют примерно 40% пасты (по массе).

Современные композитные материалы для провизорных протезов расфасованы в картриджи и предназначены для автоматического смешивания. Картридж представляет собой две соединенные тубы, одна из которых (большая по диаметру) содержит базовую пасту, а другая – пасту катализатора. Принцип работы смесителя-аппликатора (диспенсера) схож со смесителями для оттисковых материалов (см. лекцию «Методы получения оттисков»). В отличие от смесителей для оттисковых материалов, где смешивание осуществляется в соотношении 1:1, автоматический смеситель для композитных материалов обеспечивает подачу и смешивание базовой пасты и пасты катализатора в соотношении 10:1. Смешивание паст происходит под давлением поршней в смесительной канюле, на выходе из которой получают готовый к использованию полимерный материал.

Технология изготовления провизорных протезов с использованием бис-акриловых композитов предусматривает применение т.н. матриц – форм, которые смогут нести на своей поверхности относительно текучую пасту композита.

В качестве матриц при изготовлении непосредственных протезов используются:

- силиконовые оттисковые материалы;
- альгинатные оттисковые материалы;
- термопластические материалы («LuxaForm», DMG, Германия);
- целлулоидные колпачки.

### **ИЗГОТОВЛЕНИЕ ПРОВИЗОРНЫХ ИСКУССТВЕННЫХ КОРОНОК С ИСПОЛЬЗОВАНИЕМ ОТТИСКОВ**

В тех случаях, когда анатомическая форма зуба, подлежащего протезированию, не нарушена (зуб изменен в цвете) или восстановлена пломбирочным материалом, целесообразно использовать в качестве матрицы силиконовые или альгинатные оттиски.

Для этого до препарирования зуба или группы зубов силиконовым или альгинатным оттисковым материалом получают оттиск (рис. 15.1) и проводят препарирование зуба (рис. 15.2). После препарирования зуба оттиск заполняют полимерным материалом и повторно вводят в полость рта на время, указанное в инструкции по использованию полимерного материала (рис. 15.3). После выведения оттиска из полости рта протез извлекают из оттиска или снимают с препарированного зуба и проводят его обработку и временную фиксацию (рис. 15.4).

*Изготовление провизорных искусственных коронок с использованием матриц из термопластичных материалов.* Наряду с оттисковыми материалами в качестве матриц для изготовления провизорных коронок могут быть использованы термопластические материалы (LuxaForm, DMG, ФРГ и др.).

Стандартная заготовка LuxaForm размягчается путем ее погружения в воду при температуре 60–70°C, в результате чего материал приобретает пластичное состояние и может быть использован для формовки матрицы (рис. 16).

После придания материалу необходимой формы он может быть использован в качестве матрицы (формы) для заполнения полимерным материалом и нанесения его на протезные ткани.

### **ИЗГОТОВЛЕНИЕ ПРОВИЗОРНЫХ ИСКУССТВЕННЫХ КОРОНОК С ИСПОЛЬЗОВАНИЕМ ЦЕЛЛУЛОИДНЫХ КОЛПАЧКОВ**

Целлулоидные колпачки или стрип-коронки (от англ. strip – снимать) используются в качестве стандартных матриц для изготовления одиночных искусственных коронок из полимерных материалов.

Последовательность изготовления коронок с использованием целлулоидных колпачков включает препарирование зуба, подбор и коррекцию краевого прилегания колпачка. С целью пре-

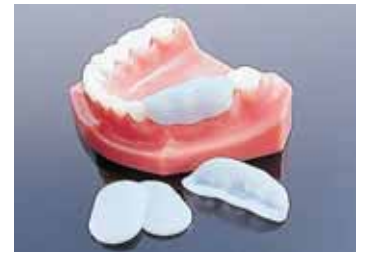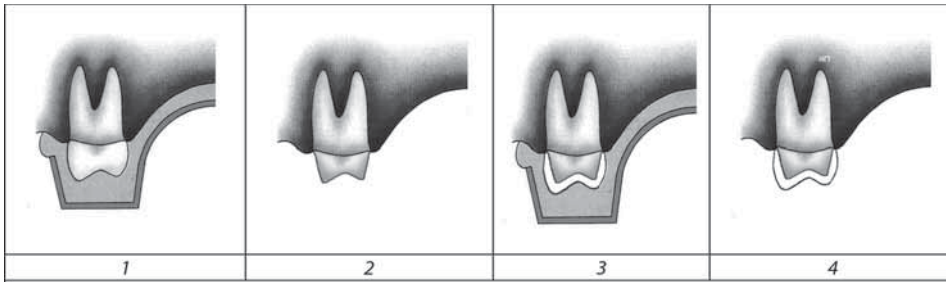


Рис. 16. LixaForm (DMG, ФРГ)

Рис. 15. Последовательность изготовления провизорного протеза с использованием композитного материала и оттиска

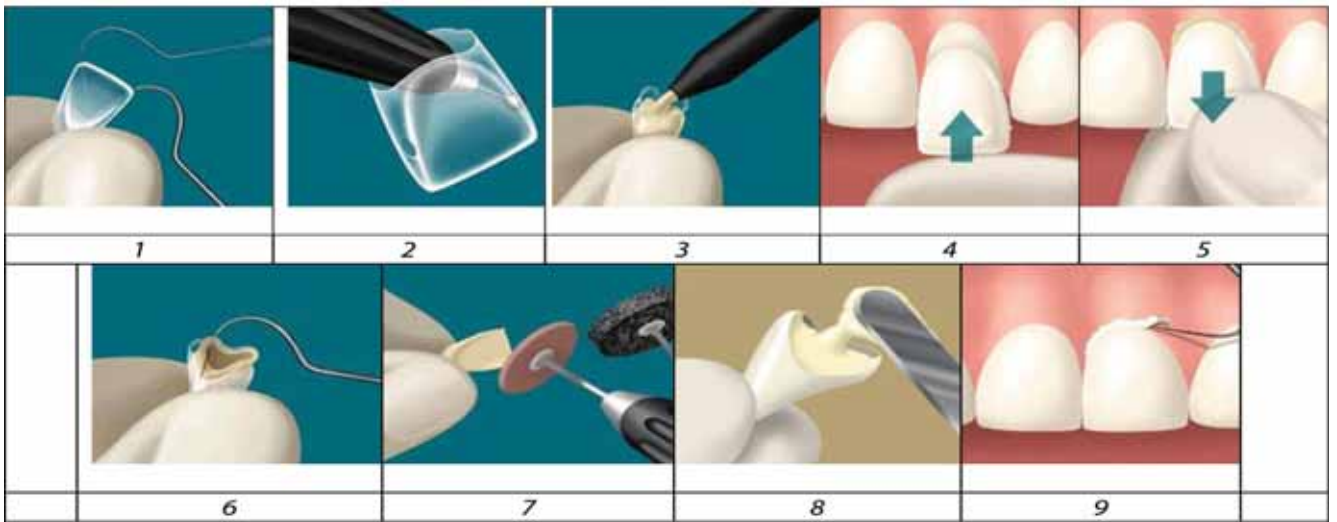


Рис. 17. Последовательность изготовления провизорной коронки с использованием целлулоидных колпачков

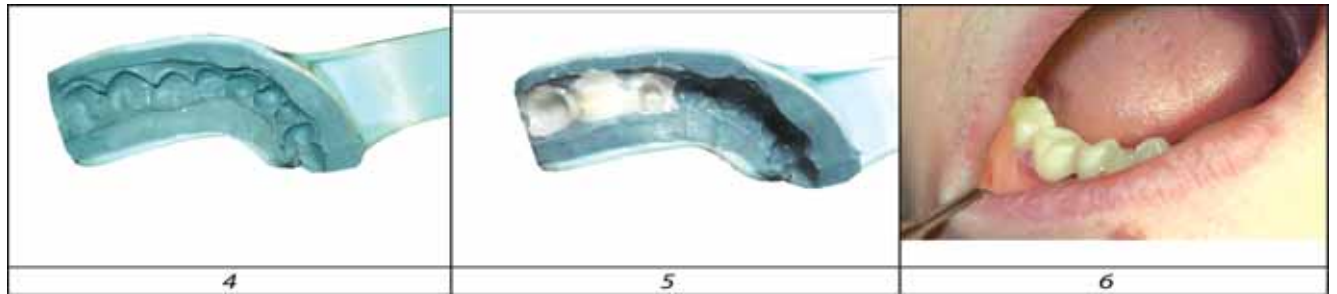


Рис. 18. Изготовление провизорного мостовидного протеза с опорами на зубы 4.5 и 4.7: 1 – гипсовые модели, полученные до препарирования зубов, сопоставленные в положении центральной окклюзии; 2 – моделирование искусственного зуба 4.6 (вид с окклюзионной поверхности); 3 – моделирование искусственного зуба 4.6 (вид с вестибулярной поверхности); 4 – силиконовый оттиск, полученный с гипсовой модели после моделировочных работ; 5 – провизорный мостовидный протез в силиконовом оттиске, изготовленный после препарирования зубов с использованием композитной пластмассы Protemp™ 4 Garant™ (3MESPE, Германия); 6 – провизорный протезсопорами на зубы 4.5 и 4.7 временно зафиксирован в полости рта

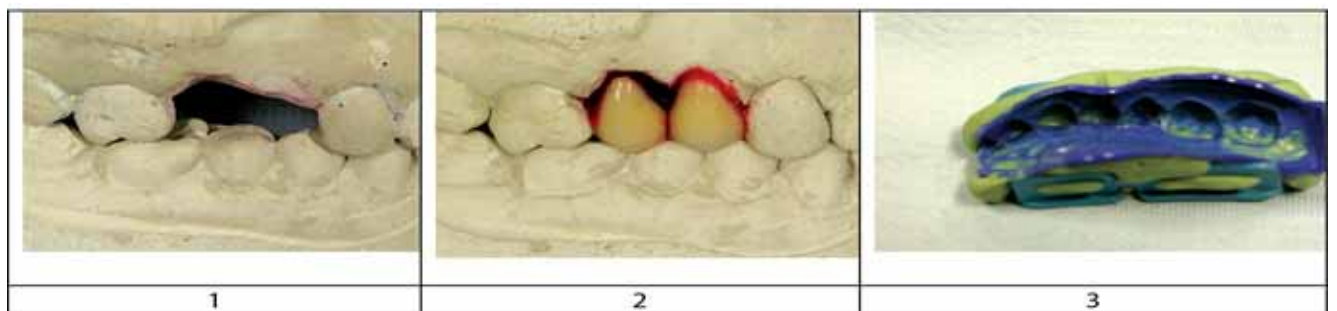


Рис. 19. Подготовка гипсовой модели для изготовления провизорного мостовидного протеза с опорами на зубы 1.6 и 1.3: 1 – гипсовые модели, сопоставленные в положении центральной окклюзии; 2 – постановка искусственных зубов из пластмассового гарнитура; 3 – силиконовый оттиск, полученный с гипсовой модели, используемый в последующем в качестве матрицы для изготовления провизорного мостовидного протеза

дупреждения образования пор в полимерном материале проводят перфорацию колпачка на инцизальной или окклюзионной поверхности с помощью горячего зонда (рис. 17.1). На аппроксимальных поверхностях колпачка рекомендуется создание отверстий на уровне контактных пунктов (рис. 17.2), исключающих образование трем (промежутков) между зубами. Подготовленный колпачок заполняют полимерным материалом (рис. 17.3) и накладывают на препарированный зуб (рис. 17.4). По истечению 2 минутного контакта полимерного материала с тканями зуба колпачок вместе с полимерной короной выводят из полости рта (рис. 17.5). После полной полимеризации материала коронку отделяют от колпачка (рис. 17.6), проводят ее обработку (рис. 17.7) и временную фиксацию (рис. 17.8–17.9).

### ИЗГОТОВЛЕНИЕ ПРОВИЗОРНЫХ МОСТОВИДНЫХ ПРОТЕЗОВ С ИСПОЛЬЗОВАНИЕМ ОТТИСКОВ

Односеансное изготовление провизорных мостовидных протезов отличается от вышепе-

речисленных технологий односеансного изготовления искусственных коронок тем, что дополнительно требуется создание места для конструкционного материала в области промежуточной части мостовидного протеза. Для этой цели до препарирования зубов получают рабочий и вспомогательный оттиски, по которым изготавливают гипсовые модели, сопоставляемые в положении центральной окклюзии (рис. 18.1). Далее проводят подготовку гипсовой модели путем моделирования искусственных зубов из воска (рис. 18.2–18.3). После моделировочных работ получают оттиск с гипсовой модели (рис. 18.4). После препарирования зубов врач использует оттиск в качестве матрицы для изготовления провизорного протеза по технологии, изложенной выше (рис. 18.5). Завершает работу обработка, полировка протеза и его временная фиксация (рис. 18.6).

Устранение дефекта зубного ряда на гипсовой модели можно провести и с постановкой искусственных зубов из стандартных пластмассовых гарнитуров (рис. 19).

## Литература

1. Николаенко, С.А. Исследование механических свойств современных материалов для провизорных конструкций / С.А. Николаенко, Е.С. Степанов, В. Даш // Клиническая стоматология. – 2007. – №4. – С.78–80.
2. Клёмин, В.А. Зубные коронки из полимерных материалов / В.А. Клёмин. – М.: МЕДПресс. – 2004. – 176 с.
3. Николаенко, С.А. Клиническая оценка применения самотвердеющих пластмасс для временных мостовидных протезов и коронок / С.А. Николаенко, Е.С. Степанов // Институт стоматологии. – 2008. – №1(38). – С.64–67.
4. Полонейчик, Н.М. Клинический опыт изготовления провизорных протезов с использованием Protemp<sup>™</sup> Crown / Н.М. Полонейчик // Стоматологический журнал. – 2011. – №3. – С. 272–274.
5. Кузьмина, Э.М. Профилактика стоматологических заболеваний / Э.М. Кузьмина. – М.: Медицина, 2003. – 50 с.
6. Лебеденко, И. Ю. Ортопедическая стоматология: учебник / под ред. И. Ю. Лебеденко, Э. С. Каливрадзяна. – М.: ГЭОТАР-Медиа, 2011. – 640 с.
7. Левкина, В.А. Материаловедение в ортопедической стоматологии / В.А. Левкина. – Архангельск: Северный ГМУ, 2001. – 30 с.
8. Полонейчик, Н.М. Провизорные протезы: учеб.-метод. пособие / Н.М. Полонейчик, Н.А. Мышковец, О.Г. Мальковец. – Минск: БГМУ, 2005. – 16 с.
9. Исследование повышения температуры в пульповой камере во время изготовления провизорных протезов по матричной технологии / Н.М. Полонейчик [и др.]. – Медэлектроника-2004. Средства медицинской электроники и новые медицинские технологии: материалы III научно-технической конференции. – Мн.: БГУ-ИР, 2004. – С.275–280.
10. Marxkors, D. Препарирование зубов для фиксации коронок / D. Marxkors, R. Marxkors // Новое в стоматологии. – 2003. – N 2 (спецвыпуск). – С. 4–46.
11. Профилактика вторичных осложнений при использовании временных коронок, изготавливаемых из пластмасс непосредственно в полости рта / С.А.Кречетов, [и др.]. – Саратовский научно-медицинский журнал. – 2011. – Т. 7 – № 1. – С. 304–306.
12. Степанов, Е.С. Использование и сравнительная характеристика провизорных материалов / Е.С. Степанов, С.А. Николаенко // Труды Всероссийской научно-практической конференции «Сибирский стоматологический форум» и XV краевой научно-практической конференции «Актуальные вопросы пародонтологии и эстетической стоматологии». – Красноярск, 2007. – С. 182–187.
13. Deepak Nallaswamy Veeraiyan. Text book of Prosthodontics. – Jaypee Brothers Medical Publishers, 2003. – 844 p.
14. Massironi, D. Точность и эстетика. / D. Massironi // Milan; М.: Quintessenza Editioni Srl. – 2008. – 84 с.
15. Walmsley, A. Restorative Dentistry / A. Walmsley [et al.]. – Edinburgh, London, New York: Churchill Livingstone. – 2002.

Поступила в редакцию 27.05.2013

С.С. Лобко, А.А. Петрук

## ИСПОЛЬЗОВАНИЕ УЛЬТРАЗВУКОВЫХ И АКУСТИЧЕСКИХ ИНСТРУМЕНТОВ ДЛЯ УДАЛЕНИЯ ЗУБНЫХ ОТЛОЖЕНИЙ

УО «Белорусский государственный медицинский университет», г. Минск

**Резюме.** В статье представлены методики использования ультразвуковых и акустических инструментов для удаления зубных отложений их преимущества и недостатки в сравнении с ручным методом.

**Ключевые слова:** ультразвуковые инструменты, акустические инструменты

S.S. Lobko, A.A. Petrouk

## THE USING SUPERSONIC AND ACOUSTIC INSTRUMENTS FOR REMOVAL OF DENTAL PLAGUE

Belarusian State Medical University, Minsk

**Summary.** There are some methods of using supersonic and acoustic instruments for removal of dental plaque, their pros and cons.

**Key words:** supersonic instruments, acoustic instruments

Удаление зубного налета и зубного камня ручными инструментами является трудоемким процессом из-за сложности морфологии зуба, поэтому стоматологическая наука разработала и предложила следующие специальные устройства [1, 3, 6, 7]:

1. ультразвуковые приборы с рабочим наконечником, совершающим колебания от 20 до 40 КГц, или акустические приборы от 3 до 7 КГц;
2. вращающиеся финироподобные шестиугольные боры или алмазные инструменты мелкой зернистости, используемые в угловом наконечнике;
3. механические скейлеры, работающие с помощью подъемных движений специальных угловых наконечников;
4. современные инструменты для угловых наконечников *Eva (Periotor)* [4].

Впервые ультразвук для лечения периодонта и удаления зубного камня был предложен Циннером в 1955 г. Ультразвуковая техника не дает особых преимуществ в сравнении с обработкой корня ручными инструментами, но доступность таких областей зуба как би- и три-фуркаций корней, трещин в цементе корня, анатомических борозд и фиссур значительно облегчается.

Работая с ультразвуком, необходимо помнить о его вредном воздействии на организм стоматолога. Вибрационная болезнь поражает нервные окончания, что приводит к нарушению работы сердечно-сосудистой системы, расстройству периферического кровообращения, нарушению обмена веществ, изменению нервной системы.

Ультразвуковые и акустические инструменты используются для скейлинга, кюретажа и удаления пигментации, имеют систему водяного орошения для предотвращения нагрева как инструмента, так и тканей зуба. При работе ультразвуковой скейлер легко касается поверхности зуба или мягких тканей и совершает малое количество движений на

единицу площади. Для ультразвукового кюретажа десны можно ввести анестетик непосредственно в десну, чтобы сделать ее более упругой. Будучи размещенным против зуба или мягкой ткани, скейлер удаляет избыток ткани или некротизированную ткань. Водяное орошение усиливает механический эффект вибраций и очищающий эффект. Скейлером не рекомендуется касаться кости, так как это может привести к ее некрозу и секвестрации, а также его не рекомендуют использовать при проведении профессиональной гигиены у детей. Имеются сообщения, что ультразвуковые инструменты приводят к шероховатой поверхности цемента и повреждают корни сильнее, чем ручные инструменты. Существуют разные мнения относительно эффективности ультразвука для удаления пигментации в сравнении с обычными методами полировки зубов. Нет значительной разницы между ручными и ультразвуковыми инструментами, когда речь идет о бактериемии, вызванной при проведении root planning.

В современных ультразвуковых приборах фирмы *Lysta*, *Goot*, *EMS* вместо воды можно использовать растворы антисептиков, и поэтому их можно применять при проведении лоскутных операций.

**Противопоказания** к использованию ультразвуковых систем:

- непереносимость ультразвука;
- имплантированный кардиостимулятор;
- наличие онкозаболеваний;
- локализованный остеомиелит;
- проведение у пациентов иммунодепрессивной и кортикостероидной терапии;
- пациенты после хирургического лечения глаз;
- нарушение носового дыхания;
- острые и хронические инфекционные заболевания;
- эпилепсия;
- дефекты мягких тканей полости рта (эрозии, трещины, язвы и т. д.);
- тяжелая форма сахарного диабета.

**Не рекомендуется** использовать ультразвук при проведении профессиональной гигиены у детей.

Эффект кавитации, кроме формирования относительно высокой шероховатости поверхности, приводит к повреждению поверхности пломб и керамических реставраций.

Лимит применения УЗ – в области деминерализации эмали, а также в период молочного и смешанного прикуса из-за повреждающего действия УЗ.

Аэрозольное облако может спровоцировать развитие бронхоспазма, нежелательно использовать при обструктивных заболеваниях легких (бронхиальная астма, бронхит с астматическим компонентом, эмфизема легких) [5, 10, 11].

Использование ручных инструментов практически не имеет противопоказаний и может являться методом выбора.

### ВЕКТОР-СИСТЕМА (VECTOR-SYSTEM)

**Vector** – это ультразвуковая стоматологическая система для минимального инвазивного лечения воспалительных заболеваний периодонта, микроинвазивного препарирования твердых тканей зуба и финишной обработки реставраций. Принцип действия аппарата сходен с ультразвуковыми очистительными ваннами и дроблением камней в почках.

В процессе работы инструментом практически на всех участках соприкосновения с поверхностью зуба скорость движения насадки одинакова, и зон с ускорением или отсутствием движения не образуется. Продольные колебания насадки, полученные таким образом, практически исключают вибрацию инструмента и неконтролируемые боковые движения.

Вторым важным элементом системы Vector являются специальные Vector суспензии: абразивная и полирующая, обеспечивающие непрямую передачу ультразвуковой энергии на операционное поле. Полирующая жидкость содержит частицы гидроксиапатита размером до 10 мкм и предназначена для полирования поверхности зуба, обработки корня и удаления мягкого зубного налета. Мелкие частички гидроксиапатита не вызывают повреждения твердых структур зуба.

Абразивная жидкость содержит режущие частички карбида кремния размером около 40–50 мкм. Эта жидкость применяется для удаления твердых зубных отложений, препарирования кариозных полостей, удаления нависающих краев реставраций.

Инструмент во время работы практически не нагревается, поэтому не требуется большого количества жидкости для его охлаждения [8, 9].

Строго заданная частота и амплитуда продольных колебаний насадки позволяет также удерживать жидкость на кончике инструмента независимо от его положения в полости рта, при этом разбрызгивание жидкости и образование аэрозоля не происходит. Работающий инструмент всегда окружен достаточной водяной пленкой. Пульсирующая подача жидкости обеспечивает хороший очищающий эффект.

Инструменты, входящие в состав Vector-систем, распределены по следующим группам:

- комплект инструментов Perio (серебристый) для первичного периодонтального лечения;
- комплект инструментов из углеродистого волокна для поддерживающей периодонтальной терапии, лечения переимплантитов;
- комплект Supra для удаления твердых наддесневых отложений и чистки зубов;
- комплект Prer для минимального инвазивного препарирования и финишной обработки;
- комплект Micro для микроинвазивного препарирования.

Металлические насадки предназначены для обработки кариозных полостей, удаления твердых зубных отложений и нависающих краев реставраций. Насадки напоминают хорошо знакомый диагностический периодонтологический инструментарий. Эти инструменты обеспечивают свободный доступ к различным участкам пораженного периодонта.

Насадки из углеродистого волокна предназначены для удаления мягкого зубного налета, пигментированного налета, работы с корневым цементом, костной тканью, поверхностью дентина, а также удаления зубных отложений с поверхности чувствительных зубов и имплантатов. Волоконные инструменты применяются для консервативной и поддерживающей терапии заболеваний периодонта, лечения и профилактики переимплантитов.

#### Показания:

1. Гингивит.
2. Хронический генерализованный и локализованный периодонтит различных степеней тяжести.
3. Быстро прогрессирующий периодонтит.
4. Ювенильный периодонтит.
5. Переимплантиты.
6. Обработка кариозных полостей, нависающих краев реставраций, полировка пломб.

#### Противопоказания:

1. Пациенты с кардиостимуляторами.
2. Пациенты с заболеваниями крови (только после консультации с гематологом).
3. Пациенты в первые 6 месяцев после перенесенного инфаркта миокарда.
4. Пациенты с трансплантированными органами (после консультации с лечащим врачом).
5. Пациенты с тяжелым сахарным диабетом.
6. Пациенты с очагово обусловленными заболеваниями (после консультации с лечащим врачом).
7. Пациенты, перенесшие операцию на сетчатке глаза, после консультации с лечащим врачом.

Приборы сжатого воздуха (пневматические) для удаления зубного камня представлены на рынке несколько лет. Их можно подключать к шлангу турбины, обеспечивая недорогой альтернативный вариант ультразвуковым приборам. Пневматические приборы требуют «легкой руки» (еще больше, чем ультразвуковые). Если инструмент сильно при-

**Таблица 1.** Подбор возможных комбинаций инструментов для удаления зубных отложений, выравнивания корневой поверхности и поддесневой обработки корня зуба в рамках последующих наблюдений пациентов

Удаление твердого над- и поддесневого налета	Выравнивание корневой поверхности зуба	Посттерапевтические наблюдения
Ручные инструменты	Ручные инструменты	Ручные инструменты
Акустические и ультразвуковые инструменты	Ручные инструменты	Ручные инструменты
Акустические и ультразвуковые инструменты	Периополиры	Периополиры
Акустические и ультразвуковые инструменты	Периоторы	Периоторы
Периополиры	Периополиры	Периополиры

жимается к зубу, колебания гасятся полностью и зубной камень не снимается. Кроме того, имеет место износ внутренних элементов наконечника, что снижает его функциональную ценность.

В последние годы были разработаны модификации воздушных инструментов / ультразвуковых наконечников для обработки труднодоступных гладких поверхностей и фуркаций. Набор Kieler состоит из двух инструментов, напоминающих по форме кюретки Gracey 13/14, а также двух универсальных инструментов. Эллипсоидная форма рабочего конца инструментов различного диаметра покрыта алмазной крошкой. Исследования показали, что эти инструменты легче и быстрее обрабатывают фуркации в сравнении с обычными ультразвуковыми или пневматическими инструментами.

**Периополиры** были разработаны Romhild P. совместно с фирмой Microna. Периополир представляет собой угловой наконечник, в который вставляется кюретка. С помощью периополиров сглаживается поверхность корня и удаляется поддесневой камень. Недостатком периополиров считается необходимость подшлифовки рабочих лезвий кюретки, а также ограниченность движения кюретки в глубоких карманах и невозможность использования стерильных растворов антисептиков.

**Периоторы** были изобретены Axellson P., который руководствовался тем, что твердые и мягкие зубные отложения должны удаляться без обнажения корневого дентина. Периоторы представляют специ-

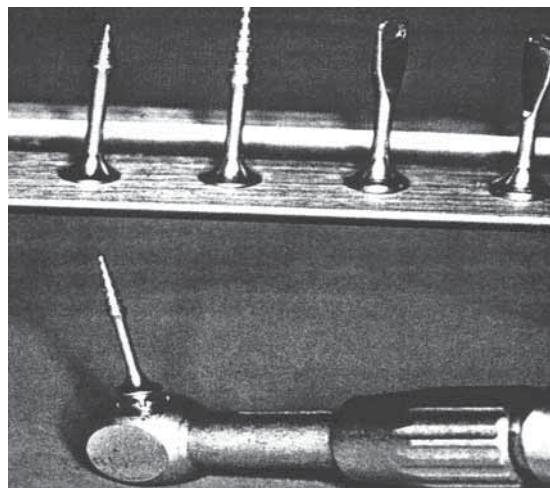


Рис. 1. Угловой наконечник «Profin» с инструментом «Periator» (по Kocher T., 1998)

альный набор стальных инструментов для углового наконечника с обратным движением (рис. 1).

Оба круглых стержневидных инструмента с насечками используются для обработки фуркаций или вогнутых поверхностей корня, плоские лопатообразные инструменты с «ушком» или насечками предназначены для обработки плоской или выпуклой поверхности корня. Инструменты могут использоваться в угловых наконечниках, скорость вращения не должна превышать 1000–15000 оборотов/мин. По данным Axelsson P., эти инструменты щадят цемент, поэтому грубое удаление зубных отложений он рекомендует проводить ручными или ультразвуковыми инструментами, а затем использовать периоторы; в глубоких, кровоточащих карманах обработку проводить только периоторами.

## ПОДБОР ИНСТРУМЕНТОВ ДЛЯ УДАЛЕНИЯ ЗУБНЫХ ОТЛОЖЕНИЙ

Итак, мы рассмотрели различные инструменты, с помощью которых удаляют зубные отложения и обрабатывают корневые поверхности. По данным современной научной литературы, при первом посещении могут равнозначно использоваться как ручные инструменты, так и ультразвуковые приборы и периополиры. В процессе последующих клинических наблюдений следует отказаться от инструментов, снимающих большое количество тканей зуба (табл. 1).

## Литература

1. Баум, Л. Руководство по практической стоматологии / Л. Баум, Р. Филлипс, М. Лунд. – М.: «Медицина», 2005. – С. 125–148.
2. Борисенко, Л.Г. Общие вопросы периодонтологии: учебное пособие / Л.Г. Борисенко, С.С. Лобко. – Минск: БГМУ, 1998. – С. 60.
3. Дмитриева, Н.И. Эргономика в работе врача–стоматолога: учеб. – метод. пособие / Н.И. Дмитриева, Н.П. Руденкова, С.П. Сулковская. – Минск: БГМУ, 2007. – С. 29.
4. Ельцова–Таларико, З.С. Применение ультразвуковых инструментов и приборов в стоматологии / З.С. Ельцова–Таларико // Стоматологический журнал. – 2007. – № 2. – Том VIII. – С. 112–114.
5. Профилактика стоматологических заболеваний у беременных женщин и детей раннего возраста: метод. рекомендации / Э.М. Кузьмина [и др.]. – Москва, 1999. – С. 36.
6. Леус, П.А. Отложения на зубах. Роль зубного налета в физиологии и патологии полости рта: учеб. – метод. пособие / П.А. Леус. – Минск: БГМУ, 2007. – С. 31.
7. Леус, П.А. Зубные отложения и методика их удаления: учеб. – метод. пособие / П.А. Леус, С.С. Лобко, Л.И. Палий. – Минск: БГМУ, 2001. – С. 39.
8. Лобко, С.С. Лекарственные средства в терапевтической стоматологии: учеб. – метод. пособие / С.С. Лобко, С.В. Латышева, С.К. Шадурская. – Минск: БГМУ, 2008. – С. 36.
9. Лобко, С.С. Этиотропная фармакотерапия заболеваний маргинального периодонта: учеб. – метод. пособие / С.С. Лобко, А.И. Хоменко, С.К. Шадурская. – Минск: БелМАПО, 2007. – С. 82.
10. Клинические проявления воспаления десны: метод. рекомендации / С.С. Лобко [и др.]. – Минск: БГМУ, 2002. – С. 19.
11. Лобко, С.С. Мотивация больного с заболеваниями периодонта: метод. рекомендации / С.С. Лобко, Л.А. Казеко, Н.А. Юдина. – Минск: БГМУ, 1998. – С. 19.

Поступила в редакцию 22.01.2013

П.О. Майструк

## ОСОБЕННОСТИ ПРИМЕНЕНИЯ ЭНДОДОНТО-ЭНДООССАЛЬНОЙ ИМПЛАНТАЦИИ В СТОМАТОЛОГИИ

Национальная медицинская академия последипломного образования имени П.Л. Шупика, г. Киев, Украина

**Резюме.** В статье представлен анализ показаний, особенности применения и результаты успешного использования эндодонто-эндооссальной имплантации как варианта реабилитации пациентов после проведения резекции верхушки корня и как альтернативного метода эндодонтического лечения. Эта методика позволит расширить возможности реабилитации пациентов.

**Ключевые слова:** эндодонто-эндооссальные имплантаты, резекция верхушки корня, качество жизни

P.O. Maystruk

## USAGE PECULIARITIES OF ENDODONTO-ENDOOSAL IMPLANTS IN MODERN DENTISTRY

National Medical Academy of Post-Graduate Education named after P.L. Shupyk, Kiev, Ukraine

**Summary.** Few examples of successful endodonto-endoossal implantation described in the article as a variant of patient rehabilitation after resection of radix apex, and as an alternative method of endodontic treatment. This method leads to the widening of the patients rehabilitation process.

**Key words:** endodonto-endoossal implant, resection of radix apex, life quality

Одной из весомых составляющих качества жизни современного человека является красивая улыбка и полноценное функционирование зубочелюстной системы [10]. В это понятие входит и необходимость получать квалифицированную стоматологическую помощь, связанную с восстановлением эстетики и функционирования всех элементов челюстного аппарата, что при вторичной адентии зачастую решается с помощью дентальной имплантации [2].

Несмотря на стремительное развитие технологий и методик проведения дентальной имплантации и расширение показаний к проведению данных реконструктивных вмешательств, приоритетом современного развития науки является максимальное сохранение зубов.

Можно с уверенностью сказать, что материально-техническая обеспеченность рабочего места современного стоматолога позволяет сохранить зуб как полноценно функционирующий орган в течение длительного времени. Однако проблема лечения верхушечного периодонтита и в данный момент является актуальной и нерешенной проблемой современной стоматологии.

Это обусловлено распространенностью данного заболевания, сложностью проведения врачебных манипуляций, анатомо-топографическими особенностями строения зуба и периодонта, высоким процентом осложнений на ранних и поздних этапах лечения, а также отсутствием стабильных результатов, полученных при

использовании известных методов терапевтического лечения.

Стремление оптимизировать результаты консервативного лечения верхушечного периодонтита обусловлено рядом причин:

1. В абсолютном большинстве именно заболевания периодонта приводят к ранней потере зубов, что в свою очередь является причиной появления стойких нарушений жевания и речи, нарушения эстетики зубных рядов, в том числе и у людей молодого возраста, что в перспективе способствует развитию необратимых нарушений зубочелюстной системы.

2. Хронические периапикальные воспалительные процессы являются активными очагами одонтогенной инфекции, что приводит к сенсibilизации, понижению общей иммунной реактивности и неспецифической резистентности организма, возникновению стойкой соматической патологии [9].

3. При потере зубов остро возникает необходимость в ортопедическом лечении появившегося дефекта, а это, в свою очередь, ведет к обработке здорового зуба, который ограничивает дефект зубного ряда, под опору несъемных ортопедических конструкций [11].

4. Изготовление современных конструкций зубных протезов связано с затратами трудовых и материальных ресурсов [3].

Одним из вариантов решения данных проблем является использование дентальных имплантатов.

Но и этот метод реабилитации стоматологических пациентов имеет ряд недостатков, среди которых: отсутствие специфических тестов определения индивидуальной реакции костной ткани и эпителия на материал имплантата [5]; отсутствие классификации по степени совместимости костной ткани с имплантатом [7] и единой схемы действий при подборе имплантата с определенным типом покрытия для разных степеней имплантофилии [1].

Актуальной проблемой остается «закрытие» шейки имплантата, разработка и создание бактерицидных имплантатов [12]. Не решена проблема управления биоадгезией и проблема подвижности эпителия вокруг шейки имплантата [6].

### ЦЕЛЬ ИССЛЕДОВАНИЯ

Анализ показаний к применению эндодонто-эндооссальной имплантации (ЭЭИ) и эффективности данного метода дентальной имплантации.

### МАТЕРИАЛ И МЕТОДЫ ИССЛЕДОВАНИЯ

Проанализировали публикации в научной медицинской литературе, посвященные вопросам применения эндодонто-эндооссальной имплантации.

### РЕЗУЛЬТАТЫ ИССЛЕДОВАНИЯ И ИХ ОБСУЖДЕНИЕ

Из всех существующих на сегодняшний день вариантов и методов имплантации наименее изученным является метод эндодонто-эндооссальной имплантации, который не нашел широкого применения в практике амбулаторной хирургической стоматологии из-за ограниченности показаний к его применению и наличия осложнений, которые могут возникнуть как во время операции, так и в отдаленные сроки.

Научную новизну эндодонто-эндооссальной имплантации заложили M. Stock, J. Bruno, G. Mazatori, A. Ritacco, L. Linkow. Вначале использовались имплантаты, сделанные из нержавеющей стали (штифты TGA-monte, Median et Lehman's).

Но практическое применение эндодонто-эндооссальной имплантации получила с началом использования материалов виталиума, титана и его сплавов (имплантаты Lew, Linkow, Bruno).

В данное время относительно широкое применение получили титановые имплантаты шведской фирмы Dentatuds и американской – Park Dental, которые представляют собой винтовые имплантаты в виде штифта.

На территории постсоветского пространства данный метод также являлся предметом пристального изучения разных авторов. Так, в работах В.П. Неспрядько и Т.В. Шарова с соавторами этот вид конструкции зубных имплантатов фигурировал под

названием «зубные стабилизаторы». Профессором Т.Г. Робустовой с соавторами [8] была предложена медицинская титановая проволока, как достаточно эффективный метод армирования зуба. А.К. Иорданишвили использует конструкции ЭЭИ из циркония и отмечает перспективность разработок таких имплантатов [4].

Особый интерес представляет комплект инструментов для расширения канала корня оперируемого зуба, остеотомии и установки имплантата, предложенный С.Е. Жуковым и соавторами.

Т.Г. Робустова с соавторами [8] представила результаты лечения 66-ти пациентов, которым были установлены 90 ЭЭИ для стабилизации зуба при хроническом периодонтите, при операции резекции верхушки корня и операции цистэктомии с резекцией верхушки корня, после гемисекции и переломе корня зуба. Имплантацию проводили при отсутствии заболеваний слизистой оболочки полости рта, физиологическом прикусе и санированной полости рта. Результаты эндодонто-эндооссальной имплантации были хорошими. При этом стабильность зубов с имплантатами наблюдалась в течение 5–8 лет у 37-ми пациентов, в течение 3–5 лет – у 28-ми пациентов.

О.Н. Суров отмечал хороший результат эндодонто-эндооссальной имплантации, когда не нарушалась целостность надкостницы, покрывающей челюсть, дно носовой полости и дно верхнечелюстной пазухи. Эти условия обязательны для проведения успешной эндодонто-эндооссальной имплантации с высокой степенью выживаемости в отдаленные сроки.

Интересным представляются исследования И.П. Егоровой, разработавшей набор для эндодонто-эндооссальной имплантации. Однако данные автора не согласуются с исследованиями последних лет, полученными при математическом моделировании напряженно-деформированного состояния модуля «зуб – ЭЭИ – костная ткань», в которых убедительно доказано, что биомеханика зуба зависит от центра его виртуального вращения, расположение которого коррелирует с состоянием периодонтального комплекса (наличия и степени атрофии костной ткани альвеолы). Однако укрепление подвижных зубов при заболеваниях периодонта известными конструкциями ЭЭИ неэффективно, в данных клинических случаях необходима новая конструкция ЭЭИ целевого назначения для шинирования подвижных зубов и, как результат, для обеспечения возможности полноценной реабилитации пациентов стоматологического профиля.

### ЗАКЛЮЧЕНИЕ

Анализ источников современной и зарубежной литературы позволил утверждать, что эндодонто-



эндооссальная имплантация является альтернативным методом стабилизации подвижных зубов после проведения комбинированного метода

лечения верхушечных периодонтитов, и соответственно, способствует более быстрой реабилитации стоматологических пациентов.

## Литература

1. Araldson, T., Carlsson, G.E. Bite force and oral function in patients with osseointegrated oral implants / T. Araldson, G.E. Carlsson // Scand. J. Dent. Res. –1977. – Vol.85 – P. 200–208.
2. Современные конструкционные материалы и новые технологии, используемые в реконструкции разрушенных зубов и замещении дефектов зубных рядов / С.Д. Арутюнов [и др.]. – Сб. тез. науч. тр. «Современные вопросы стоматологии». – М., 1999. – С. 34–36.
3. Егорова, И.П. Эндодонто-эндооссальная имплантация при поражении опорного аппарата передних зубов : дисс. ... д-ра мед. наук / И.П. Егорова. – Москва, 1999. – 212с.
4. Иорданишвили, А.К. Новая конструкция эндодонто-эндооссального имплантата / А.К. Иорданишвили, А.М. Ковалевский, В.Г. Голобов // Новые технологии в стоматологии и челюстно-лицевой хирургии. 1996. – С. 28–29.
5. Олесева, В.Н. Морфологическая характеристика слизистой оболочки полости рта до и после внутрикостной имплантации в различных условиях тканевого ложа / В.Н. Олесева // Новое в стоматологии. Спец. выпуск. – 1997. – №6. – С. 26–31.
6. Перова, М.Д. Профилактика биодеградации тканевых структур вокруг остеоинтегрированных искусственных опор / М.Д. Перова // Тез. докладов. VI Межд. конф. «Современные проблемы имплантологии». – Саратов, 2002. – С. 44–46.
7. Петрикас, А.Ж., Овсепян, А.П. Эндодонтические инструменты и техника их использования (часть II) / А.Ж. Петрикас, А.П. Овсепян // Клиническая стоматология. –1998. – №4. – С. 12–16.
8. 13-летний опыт денальной эндооссальной имплантации / Т.Г. Робустова [и др.]. – Казанский вестник стоматологии. – Казань, 1996. – С. 136–137.
9. Сьюлтан, П. Необходимость и возможность перелечивания корневых каналов / П. Сьюлтан, Л.М. Бенаму, К. Бенамара-Венсуссан // Клиническая стоматология. – 1998. – №4. – С.26–29.
10. Руководство по челюстно-лицевой хирургии и хирургической стоматологии / под ред. А.А. Тимофеева. – Киев, 2012. – С. 149.
11. Тянь, А.Р., Сидоров, А.В. Причины неудач в стоматологической имплантации / А.Р. Тянь, А.В. Сидоров // Новое в стоматологии. Спец. выпуск. – 1993. – № 3. – С. 26–28.
12. Царев, В.Н. Разработка принципов комплексной иммунобактериологической диагностики и иммуномодулирующей терапии воспалительных заболеваний челюстно-лицевой области: дисс. ... д-ра мед. наук / В.Н. Царев. – Москва, 1993. – 363с.

Поступила в редакцию 17.04.2013

**4-6 декабря 2013 года.**  
**«63-й Киевский**  
**международный**  
**стоматологический**  
**форум**  
**и специализированная**  
**итоговая выставка**  
**АСУ 2013 года «МЭДВИН:**  
**ЭкспоДентал-2013».**  
**Украина, Киев.**  
**КиевЭкспоПлаза,**  
**ул. Салютная, 2Б.**  
**Метро «Нивки»**

**Организатор:**  
выставочная  
компания  
«Мэдвин».  
**Контактный**  
**телефон/факс:**  
+380 44 501-03-44.  
**Сайт:**  
[www.medvin.kiev.ua](http://www.medvin.kiev.ua)

## Международная научно-практическая конференция «День высокой стоматологии в Республике Беларусь – 2013»

УДК 616.314-002.16-085.211-092.4

Е.В. Максимович<sup>1</sup>, И.О. Походенько-Чудакова<sup>1</sup>, С.Ф. Кураленя<sup>2</sup>

### ВЛИЯНИЕ МЕСТНЫХ АНЕСТЕТИКОВ ИЗ ГРУППЫ АМИДОВ НА СОСТОЯНИЕ ПАРЕНХИМАТОЗНЫХ ОРГАНОВ ПО ДАННЫМ ЭКСПЕРИМЕНТАЛЬНЫХ ИССЛЕДОВАНИЙ

УО «Белорусский государственный медицинский университет»<sup>1</sup>, г. Минск  
УЗ «Минский консультативно-диагностический центр»<sup>2</sup>, г. Минск

**Резюме.** Цель работы – выявление хронической токсичности по состоянию органов-мишеней при частых повторных введениях местных анестетиков из группы амидов в область головы и шеи в терапевтических дозах в эксперименте. Эксперимент выполнен на трёх сериях белых лабораторных мышей. Серии 1 (10 особей) каждые 3–4 дня 5 раз вводили раствор воды для инъекций (0,3 мл), данная серия служила контролем. Серии 2 (16 особей) – 2% раствор лидокаина и серии 3 (22 особи) – 4% раствор артикаина в количестве 50 мг/кг массы тела. Частые повторные введения местных анестетиков из группы амидов в область головы и шеи опасны для организма. Значительную частоту токсических проявлений можно объяснить областью введения, особенностями её кровоснабжения и иннервации. Представленные исследования являются основой для разработки рациональной схемы использования анестетиков при проведении активной санации полости рта.

**Ключевые слова:** хроническая токсичность, органы-мишени, местные анестетики, лидокаин, артикаин, морфометрия

E.V. Maksimovitch<sup>1</sup>, I.O. Pohodenko-Chudakova<sup>1</sup>, S.F. Kuralenya<sup>2</sup>

### LOCAL ANESTHETICS INFLUENCE OF THE GROUP OF AMIDES ON THE PARENCHYMAL ORGANS STATE ACCORDING TO THE EXPERIMENTAL EXAMINATIONS DATA

Belarusian State Medical University<sup>1</sup>, Minsk  
Consultative and Diagnostic Center<sup>2</sup>, Minsk

**Summary.** The aim of the work was to find out the chronic toxicity according to the state of the target organs during frequent reinjections of local anesthetics of the group of amides in the region of head and neck in therapeutic doses in experiment. Three series of laboratory mice were used for the experiment. Series I (10 animals) had 5 injections of solution of water for injections (0.3 ml) every 3–4 days, it was a series of control. Series II (16 animals) were injected with 2% lidocaine solution and series III (22 animals) had injections of 4% of articaine solution at 50 mg/kg of the weight. Frequent reinjections of local anesthetics of the group of amides in the region of head and neck are dangerous for life. Considerable number of toxic manifestations could be explained by the region of injection, character of blood supply and innervation. Examinations could be considered as a base for development of a rational schema of anesthetics application during the active dental treatment.

**Key words:** chronic toxicity, target organs, local anesthetics, lidocaine, articaine, morphometry

**М**естные анестетики из группы амидов широко используются в стоматологической практике. Доказано, что системные токсические реакции на местные анестетики превалируют над истинными аллергическими реакциями [2, 3, 4]. При этом большинство исследователей констатируют острые системные токсические реакции на местные анестетики [1, 2, 5].

#### ЦЕЛЬ ИССЛЕДОВАНИЯ

Выявление хронической токсичности по состоянию органов-мишеней при частых повторных введениях местных анестетиков из группы амидов в область головы и шеи в терапевтических дозах в условиях эксперимента.

#### ОБЪЕКТЫ И МЕТОДЫ ИССЛЕДОВАНИЯ

Эксперимент выполнен на трёх сериях белых лабораторных мышей, половозрелых самцах массой 22–35 г, полученных из питомника ЦНИЛ БГМУ, прошедших перед экспериментом двухнедельный карантин и содержащихся на стандартном рационе вивария.

Терапевтические дозы местных анестетиков рассчитывались на единицу массы тела исходя из данных клинической фармакологии. Был смоделирован субхронический эксперимент (2 недели). Серии 1 (10 особей) каждые 3–4 дня 5 раз вводили раствор воды для инъекций (0,3 мл), данная серия служила контролем. Серии 2 (16 особей) – 2% раствор лидокаина и серии 3 (22 особи) – 4% раствор

**Таблица 1.** Результаты морфометрического исследования печени

Вид изменений	Серия 1	Серия 2	Серия 3
Очаг некроза гепатоцитов 1–2 клетки	0%	72,5%	41,6%
Очаг некроза гепатоцитов 3–4 клетки	0%	22,5%	6,5%
Очаг некроза гепатоцитов 6–8 клеток	0%	7,5%	23,4%
Перипортальный некроз 2–3 клетки	0%	2,5%	0%
Перипортальный некроз 6–8 клеток	0%	5%	0%
Перипортальный некроз 10–14 клеток	0%	5%	0%
Перипортальное воспаление	0%	55%	74,0%
Перипортальный холестаз	0%	52,5%	28,6%

артикаина в количестве 50 мг/кг массы тела. Все препараты вводились субмандибулярно (вариант мандибулярной анестезии внеротовым способом).

У наблюдаемых животных исследовали поведенческие реакции на введение препаратов, реакции со стороны центральной нервной системы, дыхание, летальность.

На каждом этапе эксперимента проводили забор паренхиматозных органов на патоморфологическое исследование с целью определения степени их поражения.

### РЕЗУЛЬТАТЫ ИССЛЕДОВАНИЯ И ИХ ОБСУЖДЕНИЕ

Летальность после введения составила у особей серии 1–0%, у серии 2–6 (37,5%), у серии 3–7 (31,8%). Летальность в сериях 2 и 3 отмечалась с выраженными явлениями гемипареза на стороне введения, парализации, с судорожными проявлениями. У животных указанных серий отмечалась одышка с участием в дыхании вспомогательной мускулатуры. В серии 1 данных явлений выявлено не было.

При патоморфологическом исследовании у особей серии 1 в печени определялись эктазия и умеренное полнокровие сосудов портальных трактов и центральных, почки – обычного гистологического строения.

При патоморфологическом исследовании у животных серии 2 в печени определялся ядерный полиморфизм, очаги некроза гепатоцитов с перифокальной воспалительной реакцией (в инфильтрате было отмечено большое число эозинофилов), воспалительная инфильтрация в портальных трактах, холестаз, воспалительный инфильтрат представлен преимущественно лимфоцитами с примесью небольшого количества

эозинофилов и единичных нейтрофилов. В отдельных ядрах встречались эозинофильные внутриядерные включения. В почках отмечалось нерезко выраженное полнокровие с единичными диапедезными кровоизлияниями, неравномерное полнокровие клубочков, дистрофические изменения канальцевого эпителия и мелкие немногочисленные круглоклеточные инфильтраты в интерстиции. Констатировались клубочковые сосудистые нарушения (мукоидное и фибриноидное набухание) в единичных клубочках.

При патоморфологическом исследовании особей серии 3 в печени определялось полнокровие, отек синусоидов, мелкие немногочисленные некрозы гепатоцитов с воспалительной инфильтрацией, васкулиты, мелкие периваскулярные воспалительные инфильтраты единичных центральных вен, портальный и перипортальный холестаз, скудные периваскулярные инфильтраты во многих портальных трактах. Отмечался очаговый центролобулярный холестаз, увеличение ядер гепатоцитов. В почках – умеренно выраженное полнокровие коры и мозгового слоя.

Результаты морфометрического исследования представлены в табл. 1.

### ЗАКЛЮЧЕНИЕ

Частые повторные введения местных анестетиков из группы амидов в область головы и шеи опасны для организма. Значительную частоту токсических проявлений можно объяснить областью введения, особенностями её кровоснабжения и иннервации. Представленные исследования являются основой для разработки рациональной схемы использования анестетиков при проведении активной санации полости рта.

### Литература

1. Белоусов, Ю.Б. Клиническая фармакокинетика. Практика дозирования лекарств: спец. выпуск серии «Рациональная фармакотерапия» / Ю.Б. Белоусов, К.Г. Гуревич. – М.: «Литтерра», 2005. – 288 с.
2. Зайков, С.В. Проблема лекарственной аллергии в анестезиологии / С.В. Зайков, Э.Н. Дмитриева // Рациональная фармакотерапия. – 2009. – № 3. – С. 2–10.
3. Тарабрин, О.А. Осложнения проводниковой анестезии: рекомендации липидного спасения // Медицина боли: современность и перспективы: материалы международ. симпозиума. – К., 2010. – С. 30.
4. Фесенко, В.С. Интоксикация местными анестетиками: старая опасность, современные мифы, новые препараты и «серебряная пуля» / В.С. Фесенко // Клинические вопросы. – 2008. – 4 (17). – С. 131–138.
5. Main principles of pathogenesis, diagnostics and prevention of drug allergy caused by local anaesthetics / B.V. Machavariani [et al.]. // Georgian Med. News. – 2009. – Vol. 168. – P. 67–72.

Поступила в редакцию 07.03.2013

Е.Д. Серегина

## ПРИМЕНЕНИЕ ПОЛИКАПРОАМИДНОЙ МОНОФИЛАМЕНТНОЙ НИТИ ДЛЯ МЕЖЧЕЛЮСТНОГО СВЯЗЫВАНИЯ ПРИ ПЕРЕЛОМАХ НИЖНЕЙ ЧЕЛЮСТИ

УО «Белорусский государственный медицинский университет», г. Минск

**Резюме.** Описывается использование альтернативного материала (поликапроамидной монофиламентной нити) для межчелюстного связывания при лечении переломов нижней челюсти.

**Ключевые слова:** перелом челюсти, консервативное лечение, поликапроамидная нить

E.D. Seryogina

## USE OF POLYCAPROAMIDE MONOFILAMENT FILUM FOR BINDING OF MANDIBULAR FRACTURES

Belarusian State Medical University, Minsk

**Summary.** Describes the use of an alternative material (polycaproamide monofilament yarn) to bind the treatment of mandible fractures.

**Key words:** mandible fractures, conservative treatment, polycaproamide monofilament yarn

**Т**равматические переломы нижней челюсти являются наиболее часто встречающейся патологией среди всех травм лицевого скелета [1, 4]. Ортопедический метод остается ведущим методом лечения и на сегодняшний день. Однако травмирующему влиянию шинирующей конструкции на мягкие ткани полости рта и периодонта при этом не уделяется должного внимания.

При лечении переломов нижней челюсти для межчелюстного связывания применяются резиновые кольца или ниточное связывание [3]. Оба материала, подвергаясь воздействию слюны в полости рта, меняют свои физические свойства, что в свою очередь ведет к снижению эффективности фиксации и затруднению проведения гигиенических процедур. Это способствует развитию воспалительных явлений в тканях маргинального периодонта. Металлические лигатуры также используются для связывания, но, являясь жестким материалом, часто травмируют слизистую оболочку полости рта. Вместе с этим лигатурная проволока часто раскручивается, что приводит к ослаблению фиксации.

### ЦЕЛЬ ИССЛЕДОВАНИЯ

Применить альтернативный материал для межчелюстного связывания, исключая отрицательное воздействие на ткани маргинального периодонта.

### ОБЪЕКТЫ И МЕТОДЫ ИССЛЕДОВАНИЯ

В условиях отделения челюстно-лицевой хирургии № 1 УЗ «11 я городская клиническая больница»

г. Минска мы обследовали 45 пациентов с односторонними и двусторонними неосложненными переломами нижней челюсти. Пациентам был показан ортопедический метод лечения с использованием гнутых проволочных шин с зацепными петлями. Все обследованные – мужчины в возрасте от 18-ти до 34-х лет. В структуре переломов 31(69%) были односторонними, 14 двусторонними (31%).

Всем пациентам на зубные ряды верхней и нижней челюстей были наложены шины Тигерштедта, шины фиксировались к зубам лигатурной проволокой. Пациенты были разделены на 2 группы. В первой группе, состоящей из 22-х человек, межчелюстное связывание проводилось резиновыми кольцами. Во второй группе (23 пациента) для связывания использовалась предлагаемая нами поликапроамидная монофиламентная нить, диаметром 0,46 мм.

**Методика применения.** После фиксации шин в полости рта репонируются отломки челюсти. Для связывания используется поликапроамидная монофиламентная нить [2]. Далее, начиная с дистальных отделов, попарно связываются крючки, находящиеся друг напротив друга, за ними нить перекручивается, и связываются следующие крючки. На уровне центральных крючков концы нити завязываются хирургическим узлом, далее завязывается одиночный закрепляющий узел.

Оценка проводилась на 7-е, 14-е и 21-е сутки. Оценивались гигиенический индекс OHI-S (Green, Vermillion, 1964), периодонтальный индекс GI (Loe, Silness, 1963). Также оценивалась эффективность

связывания, надежность фиксации и сохранность свойств материала.

### РЕЗУЛЬТАТЫ ИССЛЕДОВАНИЯ И ИХ ОБСУЖДЕНИЕ

Индексная оценка проводилась в первые сутки. Данные были соответственно ОНІ-S-1,16; 1,33; GI-1,13; 1,17. У пациентов в первой группе на 7-е сутки наблюдалось снижение эффективности фиксации вследствие растяжения резиновых колец. Было отмечено изменение цвета и плотности резиновых колец из-за длительного пребывания в полости рта и контакта со слюной и пищей. Растянутые и увеличившиеся в размере резиновые кольца мешали проведению гигиены, а также плотно прилегали к десневому краю, что вызывало воспаление. Таким образом, на 7-е сутки требовалась замена резиновых колец. На 14-е и 21-е сутки наблюдались аналогичные явления. На 7-е сутки: ОНІ-S = 2,33; GI = 1,58.

Во второй группе на 7-е сутки наблюдалось незначительное изменение гигиенического и

десневого индексов (ОНІ-S = 1,67; GI = 1,25). При клиническом осмотре не наблюдались изменения физических свойств поликапроамидной нити, развязывания узлов, растяжения, разволокнения. Нами не было зафиксировано снижение эффективности фиксации челюстей. При осмотре на 14-е сутки изменений зафиксировано также не было, поэтому замена нити не требовалась. У 22-х пациентов к окончанию лечения поликапроамидная нить не изменила физических свойств, снижение качества фиксации отмечено не было. У одного пациента был отмечен разрыв нити при проведении гигиены полости рта на 20-е сутки. Гигиенический и десневой индекс на 21-е сутки существенно не изменился (ОНІ-S = 1,83; GI = 1,33)

### ЗАКЛЮЧЕНИЕ

Учитывая физические свойства поликапроамидной монофиламентной нити, можно рекомендовать ее использование для межчелюстного связывания при лечении переломов нижней челюсти.

## Литература

1. Горбонос, И.А. Осложнения при остеосинтезе переломов нижней челюсти и их профилактика: Автореф. дис. канд. мед. наук / И.А. Горбонос. Новосибирск, 2007. – 21 с.
2. Гріднева, А.В. Разработка технологии получения и исследование свойств нерассасывающихся хирургических нитей на основе синтетических полимеров: автореф. дис. ... канд. тех. наук: 05.17.06 / А.В. Гріднева; Спб. гос. ун-т техн. и диз. – Спб., 2010. – 17 с.
3. Робустова, Т.Г., Травматические повреждения челюстно-лицевой области / Т.Г. Робустова, В.С. Стародубцев // Хирургическая стоматология: Учебник / Под ред. Т.Г.Робустовой. – М.: Медицина, 2003. – С. 268–366.
4. Barrera, J.E. Mandibular Body Fractures / J.E. Barrera, S.G. Batuello // EMedicine. 2006 – Apr. 3.

Поступила в редакцию 07.03.2013

**15-17 октября 2013 года**  
**«21-й Донецкий**  
**стоматологический форум АСУ**  
**с международным участием**  
**и специализированная выставка**  
**«МЭДВИН: Стоматология».**  
**Украина, Донецк.**  
**Донецкий национальный**  
**медицинский университет,**  
**проспект Ильича, 16**

**Организатор:**  
выставочная  
компания «Мэдвин».  
**Контактный**  
**телефон/факс:**  
+380 44 501-03-44.  
**Сайт:**  
[www.medvin.kiev.ua](http://www.medvin.kiev.ua)

Т.Л. Механик, М.С. Воробей

## СОВРЕМЕННЫЕ ТЕХНОЛОГИИ ТКАНЕВОЙ ИНЖЕНЕРИИ ДЛЯ РЕГЕНЕРАЦИИ КОСТНОЙ ТКАНИ В ЧЕЛЮСТНО-ЛИЦЕВОЙ ХИРУРГИИ

УО «Белорусский государственный медицинский университет», г. Минск

**Резюме.** Одним из перспективных направлений, представляющих собой альтернативу традиционным методам реконструкции костной ткани челюстно-лицевой области, является метод тканевой инженерии, использующий 3 ключевые составляющие: клетки, матриксы и сигнальные молекулы. Стволовые клетки, введенные в область дефекта костной ткани на носителе (матриксе), обеспечивают качественную полноценную регенерацию костных дефектов с точной репликацией нормальных контуров кости.

**Ключевые слова:** регенерация костной ткани, тканевая инженерия, стволовые клетки, матриксы, сигнальные молекулы

T.L. Mekhanik, M.S. Varabei

## EMERGING TISSUE ENGINEERING TECHNOLOGIES FOR BONE REGENERATION IN CRANIOFACIAL SURGERY

Belarusian State Medical University, Minsk

**Summary.** As one of the perspective directions representing an alternative to the conventional methods for bone reconstruction in order to overcome the frequent failures of synthetic grafts, xenografts, allografts and autografts there is a method of tissue engineering that is using 3 core constituents: cells, scaffolds and cell signaling factors. Stem cells seeded on matrix and placed in bone defect provide qualitative full-grown regeneration of skeletal defects with precise replication of normal bone contours.

**Key words:** bone regeneration, tissue engineering, stem cells, scaffolds, signaling molecules

С каждым годом увеличивается число оперативных вмешательств с использованием костнопластических материалов по восстановлению костных дефектов челюстно-лицевой области в связи с операциями по дентальной имплантации, регенеративными оперативными вмешательствами при тяжелых состояниях периодонта, операциями по аугментации альвеолярного гребня, органосохраняющими операциями при кистозных, кистогрануломатозных образованиях, операциями по резекции челюсти по поводу опухолевых процессов, в связи с врожденными аномалиями развития, травмами.

### ЦЕЛЬ ИССЛЕДОВАНИЯ

Изучить имеющиеся данные медицинской научной литературы, посвященной использованию технологии тканевой инженерии как альтернативного метода при восстановлении костных дефектов челюстно-лицевой области различной этиологии.

### МАТЕРИАЛ И МЕТОДЫ ИССЛЕДОВАНИЯ

Анализ научной медицинской литературы, посвященной вопросам технологии тканевой инженерии.

### РЕЗУЛЬТАТЫ ИССЛЕДОВАНИЯ И ИХ ОБСУЖДЕНИЕ

Биоинженерия, или биомедицинская инженерия (англ. bioengineering), – направление науки и техники, развивающее применение инженерных принципов в биологии и медицине.

Тканевая инженерия — современная инновационная технология [1], целью которой является конструирование и выращивание вне организма человека живых, функциональных тканей или органов для последующей имплантации пациенту с целью замены поврежденных органа или ткани. На месте дефекта восстанавливается трехмерная структура ткани [1]. «Неживые» замещающие материалы возмещают только физические и механические свойства поврежденных тканей и не позволяют восстановить метаболические функции. Происходит простое замещение ее синтетическим материалом. В то время как материалы, полученные методом тканевой инженерии, восстанавливают биологические (метаболические) функции, происходит регенерация ткани.

«Фирменная» стратегия тканевой инженерии [2] состоит из следующих этапов:

- отбор и культивирование собственных или донорских стволовых клеток;

- разработка специального носителя для клеток (матрицы) на основе биосовместимых материалов;

- нанесение культуры клеток на матрицу и размножение клеток в биореакторе со специальными условиями культивирования;

- непосредственное внедрение тканеинженерной конструкции в область пораженного органа или предварительное размещение в области, хорошо снабжаемой кровью, для созревания и формирования микроциркуляции внутри конструкции (префабрикация).

Метод префабрикации [3] позволяет частично решить проблему адекватности кровоснабжения. Тканеинженерные конструкции, изъятые из искусственной среды, рискуют погибнуть в ближайшее время после имплантации из-за того, что в них пока нет кровеносных сосудов, и в теле пациента они не будут в достаточной мере снабжаться питательными веществами.

Использование собственных клеток пациента для изготовления графта – основополагающий принцип тканевой инженерии [4]. Забирая аутоклетки, врачи избегают иммунологических проблем – отторжения пересаженного материала, благодаря чему шансы на удачный исход операции резко возрастают.

Основой основ для тканевой инженерии, так называемой триадой биоинженерии, являются 3

составляющие: клетки, матрицы и клеточные сигнальные молекулы. [1, 2, 5].

Стволовые клетки – недифференцированные клетки, которые имеют способность к делению, самообновлению и дифференцировке в различные типы специализированных клеток под воздействием конкретных биологических стимулов [6].

Так как инъекционное введение культуры клеток не дает ожидаемого образования костной ткани [7], необходимо использование матриц, точно соответствующих размеру и форме дефекта и оказывающих механическую поддержку клеткам. Материал каркаса должен быть безопасным как для тех клеток, которые на нем будут жить, так и в целом для организма. В идеале материал со временем полностью замещается тканью организма [3] (рассасывающийся), но также могут использоваться и нерассасывающиеся матриксы.

### ЗАКЛЮЧЕНИЕ

Проведенный анализ различных групп биоматериалов позволяет утверждать, что биоматериал должен обладать остеоиндуктивными и/или остеоиндуктивными свойствами, аутоотрансплантаты являются «золотым стандартом» для имплантации, а наиболее важным принципом при создании биоматериалов для имплантации является воспроизведение основных характеристик природного костного матрикса.

## Литература

1. Ward, B.B. Bioengineering strategies for regeneration of craniofacial bone: a review of emerging technologies / B.B. Ward, S.E. Brown, P.H. Krebsbach // Oral Diseases. – 2010. – Vol. 16. – P. 709–716.
2. Sheller, E.L. Tissue engineering: state of the art in oral rehabilitation / E.L. Scheller, P.H. Krebsbach, D.H. Kohn // J Oral Rehabil. – 2009. – Vol. 36. – P. 368–389.
3. State of the art and future directions of scaffoldbased bone engineering from a biomaterials perspective / D.V. Huttmacher [et al.] // J Tissue Eng Regen Med. – 2007. – Vol. 1. – P. 245–260.
4. Impact of Stem Cells in Craniofacial Regenerative Medicine / P.A. Sanchez-Lara [et al.] // Front Physiol. – 2012. – Vol. 3. – P. 188.
5. Hollinger, J. Tissue engineering of bone in the craniofacial complex / J. Hollinger, S. Winn // Ann NY Acad Sci. – 1999. – Vol. 875. – P. 379–385.
6. Stem Cells –prospects in dentistry / E.L. Ulmer [et al.] // Schweiz Monatsschr Zahnmed. – 2010. – Vol. 120, № 10. – P. 860–883.
7. Isberg, E. Craniofacial tissue engineering / E. Isberg, E. Hill, D. Mooney // Crit Rev Oral Biol Med. – 2001. – Vol. 12. – P. 64–75.

Поступила в редакцию 11.03.2013.

**13-16 ноября 2013 года**  
**«Московская Международная**  
**Стоматологическая выставка**  
**MosExpoDental».**  
**Россия, Москва. Гостиный**  
**Двор, ул. Ильинка, 4**

**Организатор:**  
 ООО «Экспо-Сервис».  
**Контактные телефоны:**  
**тел. +7 495 698-12-52,**  
**+7 495 649-19-99,**  
**+7 495 410-67-63,**  
**факс. +7 495 698-12-75.**  
**E-mail: info@mosexpodental.com**  
**Сайт: www.mosexpodental.com**

И.О. Походенько-Чудакова, А.П. Игнатович

## ПРИМЕНЕНИЕ ПОКАЗАТЕЛЯ МИКРОКРИСТАЛЛИЗАЦИИ РОТОВОЙ ЖИДКОСТИ ДЛЯ ПРОГНОЗИРОВАНИЯ РАЗВИТИЯ ВОСПАЛИТЕЛЬНЫХ ОСЛОЖНЕНИЙ ПРИ ОПЕРАТИВНЫХ ВМЕШАТЕЛЬСТВАХ В ПОЛОСТИ РТА

УО «Белорусский государственный медицинский университет», г. Минск

**Резюме.** Цель работы – определить информативность применения показателя микрокристаллизации ротовой жидкости для прогнозирования развития воспалительных осложнений при оперативных вмешательствах в полости рта. Под наблюдением было три группы пациентов в зависимости от вида операций: группа 1 (82 человека) – проводили операцию удаления зуба; группа 2 (50 пациентов) – операция сложное удаление зуба; группа 3 (26 человек) – операция резекция верхушки корня и цистэктомия). Результаты дают основание сделать вывод о высокой информативности показателя микрокристаллизации для прогнозирования развития воспалительных осложнений (92–96%), развивающихся после выполнения плановых операций в полости рта, что позволяет своевременно и методически верно организовать мероприятия, направленные на их профилактику.  
**Ключевые слова:** прогнозирование, воспалительный процесс, ротовая жидкость, микрокристаллизация

I.O. Pohodenko-Chudakova, A.P. Ignatovitch

## APPLICATION OF MICROCRISTALLIZATION INDICES OF ORAL FLUID FOR PROGNOSTICATION OF THE INFLAMMATORY COMPLICATIONS DEVELOPMENT IN ORAL SURGERIES

Belarusian State Medical University, Minsk

**Summary.** Aim of work was to determine the informative importance of the application of microcrystallization indices of the oral fluid for prognostication of inflammatory complications development in oral surgery. We examined three groups of patients divided according to the type of operation: group I (82 patients) had tooth extraction operation; group II (50 patients) had operation for a complicate tooth extraction; group III (26 patients) had operation for root apex resection and cystectomy. Results give basis to make conclusion about the high informative value of the microcrystallization indices for prognostication of inflammatory complications development (92 – 96%) which appear after planed oral surgery what allow organizing at time and methodically correctly prophylaxis treatment.

**Key words:** prognostication, inflammatory process, oral fluid, microcrystallization

В сообщениях специальной литературы последних лет достаточно широко обсуждается вопрос о возможности диагностики и прогнозирования различных патологических процессов по морфологии микрокристаллизации биологических жидкостей организма человека [3, 4]. В то же время известно, что твердые ткани зубов, костная ткань челюстей, мягкие ткани полости рта находятся в состоянии динамического равновесия с ротовой жидкостью (РЖ) [1]. Развивающиеся в челюстно-лицевой области патологические процессы способны нарушать гомеостаз организма, что проявляется изменением качественных и количественных характеристик ротовой жидкости [2, 3].

На современном этапе в амбулаторных условиях стоматологами-хирургами наиболее часто выполняемыми вмешательствами по-прежнему остаются операция удаления зуба и цистэктомия. В то же время констатируется непрерывный рост числа

гнойно-воспалительных осложнений, который, несмотря на усилия специалистов, не имеет тенденции к снижению. В связи с указанным вопросы прогнозирования являются наиболее актуальными во всех хирургических специальностях, в том числе в челюстно-лицевой хирургии и хирургической стоматологии. Однако в специальных источниках информации отсутствуют сведения о результатах прогнозирования воспалительных осложнений на основании показателя микрокристаллизации ротовой жидкости у пациентов, которым выполнялись указанные оперативные вмешательства.

### ЦЕЛЬ ИССЛЕДОВАНИЯ

Определить информативность применения показателя микрокристаллизации ротовой жидкости для прогнозирования развития воспалительных осложнений при оперативных вмешательствах в полости рта.



## ОБЪЕКТЫ И МЕТОДЫ ИССЛЕДОВАНИЯ

Под наблюдением находилось 158 пациентов с распространёнными амбулаторными хирургическими вмешательствами в полости рта, выполняемыми в плановом порядке. Все пациенты были разделены на три группы в зависимости от вида выполненных оперативных вмешательств: группа 1 (82 пациента, которым проводили операцию удаления зуба); группа 2 (50 пациентов, которым проводили операцию сложное удаление зуба); группа 3 (26 пациентов, которым выполняли операцию резекция верхушки корня и цистэктомия).

Показатель микрокристаллизации определяли по способу И.О. Походенько-Чудаковой, Ю.М. Казаковой, Н.Д. Походенько (2011) [5].

Оценку информативности проводили на основании совпадения негативной динамики показателя микрокристаллизации и фактически развившихся воспалительных осложнений в наблюдаемых группах пациентов. Клинический осмотр послеоперационных ран осуществляли через 1, 2, 3 и 7 суток после операции. Показатель микрокристаллизации ротовой жидкости исследовали до операции и через сутки после вмешательства.

Полученные данные были обработаны статистически с помощью пакета прикладных таблиц «Statistica 8.0».

## РЕЗУЛЬТАТЫ ИССЛЕДОВАНИЯ И ИХ ОБСУЖДЕНИЕ

Полученные данные свидетельствуют, что в группе 1 осложнения гнойно-воспалительного характера развились у 4-х пациентов, в то время как показатель микрокристаллизации ротовой жидкости указывал на возможность подобных осложнений у 7-ми человек. Соответствие данных составило 96%. В группе 2 было констатировано 2 факта воспалительных осложнений. При том, что показатель микрокристаллизации свидетельствовал о возможности указанных осложнений у 6-ти пациентов. Соответствие результатов 92%. В группе 3 воспалительных осложнений констатировано не было. Показатель микрокристаллизации указывал на возможность развития осложнений у 2-х пациентов. Соответствие данных равнялось 92%.

## ЗАКЛЮЧЕНИЕ

Представленные результаты дают основание сделать вывод о высокой информативности показателя микрокристаллизации для прогнозирования развития воспалительных осложнений, развивающихся после выполнения плановых хирургических вмешательств в полости рта, что позволяет своевременно и методически верно организовать мероприятия, направленные на их профилактику.

## Литература

1. Боровский, Е.В. Биология полости рта / Е.В. Боровский, В.К. Леонтьев. – М.: «Медицинская книга», 2001. – 304 с.
2. Казакова, Ю.М. Эффективность различных методов прогнозирования течения гнойно-воспалительных процессов у больных с абсцессом крыловидно-нижнечелюстного пространства / Ю.М. Казакова // Сб. науч. работ «Труды молодых учёных»; под ред. С.Л. Кабака. – Минск, 2006. – С. 62–65.
3. Маланчук, В.А. Использование метода кристаллографии для контроля репаративных процессов в гайморовой пазухе у пациентов с травматическими переломами скуловых костей / В.А. Маланчук, Н.А. Ефисько, В.Н. Ефисько // Реабилитация в челюстно-лицевой хирургии и стоматологии: сб. тр. науч.-практ. конф. с междунар. участием «Паринские чтения 2012» (Минск 3–4 мая 2012 г.); под общ. ред. И.О. Походенько-Чудаковой; редкол. И.М. Байриков [и др.]. – Минск: Изд. центр БГУ, 2012. – С. 19–21.
4. Скрипкина, Г.И. Типы микрокристаллизации слюны в совокупности с физико-химическими параметрами ротовой жидкости у кариезрезистентных детей школьного возраста / Г.И. Скрипкина, А.Н. Питаева, В.Г. Сунцов // Институт стоматологии. – 2011. – № 1 (50). – С. 118–121.
5. Способ оценки эффективности проведённого лечебного мероприятия при гнойно-воспалительном заболевании челюстно-лицевой области: № 14565 Респ. Беларусь / И.О. Походенько-Чудакова, Ю.М. Казакова, Н.Д. Походенько; заявитель: учреждение образования «Белорусский государственный медицинский университет». – № а 20090082; заявл. 23.01.2009; опубл. 23.03.2011 // Афіцыйны бюлетэнь. Вынаходства, карысныя мадэлі, прамысловыя ўзоры. – 2011. – № 3 (80). – С. 137.

Поступила в редакцию 19.03.2013

**С 8 по 11 декабря  
в г. Киев – Украина  
пройдет  
международная  
выставка:  
«МЭДВИН:  
Эксподентал – 2013»**

## МЭДВИН: Эксподентал - 2013



### Место проведения:

Киев, КиевЭкспоПлаза, ул. Салютная, 26

**Phone:** (+38 044) 501-03-

44, 501-03-42, 501-03-66

**Fax:** (+38 044) 501-03-44, 501-03-42, 501-03-66

**Email:** mail@medvin.kiev.ua

М.С. Флерьянович, И.О. Походенько-Чудакова, А.А. Вербицкая

## СИНДРОМ СИСТЕМНОГО ВОСПАЛИТЕЛЬНОГО ОТВЕТА У ПАЦИЕНТОВ С ФУРУНКУЛАМИ И КАРБУНКУЛАМИ ЧЕЛЮСТНО-ЛИЦЕВОЙ ОБЛАСТИ

УО «Белорусский государственный медицинский университет», г. Минск

**Резюме.** Цель работы – изучить клинико-лабораторные показатели у пациентов с фурункулами и карбункулами челюстно-лицевой области и шеи и определить частоту развития у них синдрома системного воспалительного ответа. Проведен анализ результатов обследования 64 пациентов с диагнозом фурункул или карбункул челюстно-лицевой области, проходивших лечение в стационаре челюстно-лицевой хирургии. SIRS выявлен у 12,5% пациентов с фурункулами челюстно-лицевой области и шеи. Полученные результаты позволяют наиболее точно выявить группы риска и разработать систему наиболее эффективных профилактических мероприятий, направленных на предотвращение распространения и генерализации гнойно-воспалительного процесса.

**Ключевые слова:** фурункул, челюстно-лицевая область, SIRS

M.S. Fleryanovitch, I.O. Pohodenko-Chudakova, A.A. Verbytskaya

## SYNDROM OF SYSTEM INFLAMMATORY RESPONSE OF PATIENTS WITH FURUNCLES AND CARBUNCLES IN MAXILLOFACIAL AREA

Belarusian State Medical University, Minsk

**Summary.** Aim of work was to study clinical and laboratory indices for patients with furuncles and carbuncles in the maxillofacial area and neck and to determine there number development of system inflammatory response. We analyzed results of 64 patients examinations with furuncles and carbuncles in maxillofacial area underwent the treatment in maxillofacial clinic. SIRS was found in 12,5% of patients with furuncles in maxillofacial area and neck. Obtained results allow finding out the group of risk more exactly and work out the system of more effective methods of prophylaxis aimed prevention of pyoinflammatory processes development and generalization.

**Key words:** furuncle, maxillofacial area, SIRS

К наиболее часто встречающимся неодонтогенным воспалительным заболеваниям кожи челюстно-лицевой области и шеи относятся фурункулы [2]. У пациентов с данной патологией в 2–2,5 раза чаще, чем у лиц с флегмонами и абсцессами, наблюдаются опасные для жизни септические осложнения [1, 3]. На протяжении последних десятилетий сепсис является одной из наиболее актуальных проблем современной медицины, что обусловлено неуклонной тенденцией к росту числа пациентов с данным тяжёлым осложнением гнойно-воспалительных процессов и стабильно высокой летальностью – 28–50% [5].

После введения в 1992 г. АССР/ SCCM понятия SIRS (systemic inflammatory response syndrome), или синдром системного воспалительного ответа (ССВО) в клиническую и исследовательскую практику были внедрены его критерии [3]. Однако до настоящего времени вопрос о возможности и частоте развития ССВО у пациентов с фурункулами и карбункулами челюстно-лицевой области остаётся открытым.

### ЦЕЛЬ ИССЛЕДОВАНИЯ

Изучить клинико-лабораторные показатели у пациентов с фурункулами и карбункулами челюст-

но-лицевой области и шеи и определить частоту развития у них синдрома системного воспалительного ответа.

### ОБЪЕКТЫ И МЕТОДЫ ИССЛЕДОВАНИЯ

Проведен ретроспективный анализ результатов обследования 64-х пациентов (41 человек мужского пола (64,1%) и 23 – женского пола (36,9%)) с диагнозом фурункул или карбункул челюстно-лицевой области и шеи, проходивших лечение в стационаре челюстно-лицевой хирургии.

Клинико-лабораторное обследование включало следующие показатели: температура тела, частота сердечных сокращений (ЧСС), частота дыхания (ЧД), количество лейкоцитов и процентное содержание среди них незрелых форм. При этом учитывалось их соответствие SIRS, который характеризуется двумя или более признаками из следующих: температура тела  $\geq 38^{\circ}\text{C}$  или  $\leq 36^{\circ}\text{C}$ ; ЧСС  $\geq 90/\text{мин}$ ; частота дыханий ЧД  $\geq 20/\text{мин}$ ; лейкоциты крови  $> 12 \cdot 10^9/\text{л}$  или  $< 4 \cdot 10^9/\text{л}$ ; незрелых форм  $> 10\%$  [3].

Полученные данные были подвергнуты статистической обработке, которая осуществлялась с использованием пакета прикладных таблиц Statistica 8.0.

## РЕЗУЛЬТАТЫ ИССЛЕДОВАНИЯ И ИХ ОБСУЖДЕНИЕ

Синдром системного воспалительного ответа отмечен у 12,5% обследованных пациентов с фурункулами челюстно-лицевой области и шеи. Во всех наблюдениях это были мужчины в возрасте от 18 до 30 лет.

У данной группы лиц в равном количестве (по 25%) было выявлено поражение подбородочной области и области нижней губы.

Обращает на себя внимание тот факт, что ССВО развивался у пациентов с диагнозом фурункул челюстно-лицевой области в 75% наблюдений в зимний период года.

Кроме того, было выявлено, что в 50% наблюдений синдром системного воспалительного ответа констатировался у пациентов мужского пола с диагнозом фурункул челюстно-лицевой области и шеи и сопровождался повышенным содержанием тромбоцитов в крови.

## ЗАКЛЮЧЕНИЕ

Полученные результаты позволяют наиболее точно выявить группы риска и разработать систему наиболее эффективных профилактических мероприятий, направленных на предотвращение распространения и генерализации гнойно-воспалительного процесса.

## Литература

1. Некоторые аспекты развития фурункула челюстно-лицевой области: материалы 65-й юбил. Открытой науч.-практ. конф. молодых ученых и студентов с международным участием / И.С. Климова [и др.]. – Волгоград: ВГМУ, 2007. – С. 69–70.
2. Новоселов, В.С. Пиодермии / В.С. Новоселов, Л.Р. Плиева // Рус. мед. журн. – 2004. – № 5. – С. 327–335.
3. Сепсис в начале XXI века. Классификация, клинико-диагностическая концепция и лечение. Патолого-анатомическая диагностика: Практическое руководство / В.Б. Белобородов [и др.]; под ред. В.С. Савельева, Б.Р. Гельфанда. – М.: Литера, 2006. – 176 с.
4. Эффективность использования озонотерапии в комплексном лечении больных с фурункулами и карбункулами челюстно-лицевой области / О.Е. Торгашова // Материалы науч.-практ. конф. стоматологов Республики Татарстан, посвящ. 50-летию стоматологического факультета. – Казань: КГМУ, 2004. – С. 89–91.
5. Balk, R.A. Severe sepsis and septic shock. Definitions, Epidemiology and Clinical Manifestations / R.A. Balk // Crit. Care Clin. – 2000. – Vol. 16. – № 2. – P. 214–226.

Поступила в редакцию 19.03.2013.

4 октября 2013 г.

## Цикл лекций БРОО специалистов стоматологии «Современные аспекты клинической стоматологии»

### 1. «Особенности проведения местной анестезии в стоматологии»

Доцент кафедры челюстно-лицевой хирургии УО БГМУ, канд. мед. наук, В.А. Маргунская

### 2. «Физиотерапевтические методы лечения в терапевтической стоматологии»

Доцент 3-й кафедры терапевтической стоматологии УО БГМУ, канд. мед. наук В.И. Даревский

### Контактные телефоны

**+375 17 200-19-88,**

**+375 17 200-53-30**

### 3. «Новое в периодонтологии»

Зав. 3-й кафедрой терапевтической стоматологии УО БГМУ,  
д-р мед. наук, профессор Л.Н. Дедова

# Почетные члены БРОО специалистов стоматологии



**Юрий Андреевич Федоров**  
(г. Санкт-Петербург, Россия)



**Giorgio Lombardo**  
(г. Верона, Италия)



**Ярослав Владимирович  
Заблоцкий**  
(г. Киев, Украина)

Проф., заслуженный деятель науки РФ, председатель научного медицинского общества стоматологов г. Санкт-Петербурга, академик РАЕН, ведущий специалист по профилактической стоматологии

Проф., зав. курсом периодонтологии кафедры челюстно-лицевой хирургии и одонтостоматологии медицинского университета г. Верона, Италия

Проф., Президент Ассоциации имплантологов Украины, Ректор частной стоматологической академии Я.В. Заблоцкого г. Киев, Украина



**Владимир Викторович  
Садовский**  
(г. Москва, Россия)



**Алексей Владимирович  
Павленко**  
(г. Киев, Украина)



**Валерий Константинович  
Леонтьев**  
(г. Москва, Россия)

Проф., Президент Стоматологической Ассоциации России, директор Национального института информатики, анализа и маркетинга в стоматологии

Проф., заслуженный деятель науки и техники Украины, академик УА ННП, главный внештатный стоматолог МЗ Украины, Президент Ассоциации стоматологов Украины, директор Института стоматологии НМАПО им. П.Л. Шупика

Проф. стоматологии, биофизической и бионеорганической химии, академик РАМН, заслуженный деятель науки Российской Федерации

Л.Ю. Орехова, Л.П. Шайда, С.В. Стягайло

## СТУДЕНЧЕСКОЕ НАУЧНОЕ ОБЩЕСТВО КАФЕДРЫ ТЕРАПЕВТИЧЕСКОЙ СТОМАТОЛОГИИ СПбГМУ ИМ. АКАД. И.П. ПАВЛОВА

Санкт-Петербургский государственный медицинский университет  
им. акад. И.П. Павлова, г. С.-Петербург, Россия

**Резюме.** Статья посвящена истории развития и основным направлениям работы Студенческого научного общества кафедры терапевтической стоматологии СПбГМУ им. акад. И.П. Павлова.

**Ключевые слова:** Студенческое научное общество, кафедра терапевтической стоматологии СПбГМУ им. акад. И.П. Павлова

L.U. Orekhova, L.P. Shaida, S.V. Stygaylo

## STUDENTS SCIENTIFIC SOCIETY OF THE DEPARTMENT OF THE THERAPEUTIC DENTISTRY SAINT-PETERSBURG STATE MEDICAL UNIVERSITY NAMED AFTER ACADEMICIAN I.P. PAVLOV

Saint-Petersburg State Medical University named after academician I.P. Pavlov, St.-Petersburg, Russia

**Summary.** The article is devoted to the history of development and the main directions of the work of the Student Scientific Society of the Department of the therapeutic dentistry Saint-Petersburg State Medical University named after academician I.P. Pavlov.

**Key words:** Student Scientific Society, Department of the therapeutic dentistry Saint-Petersburg State Medical University named after academician I.P. Pavlov



Докладчики, члены жюри и научные руководители после итогового заседания СНО в апреле 2013 г.

Кафедра терапевтической стоматологии Санкт-Петербургского Государственного медицинского университета им. акад. И.П. Павлова (до 1992 г. – Первого Ленинградского медицинского института – 1ЛМИ) является крупнейшей и одной из ведущих стоматологических кафедр университета. Она была образована в 1960 г., сразу после основания стоматологического факультета.

В настоящее время кафедру возглавляет д-р мед. наук, профессор Людмила Юрьевна Орехова – Вице-президент Стоматологической ассоциации Санкт-Петербурга, действительный член Петровской Академии Наук и Искусств, а также – международной академии имени Пьера Фошара (Франция), Вице-президент Ассоциации пародонтологов России, зам. председателя секции

пародонтологии и лазерной стоматологии Стоматологической ассоциации России, Президент Городского пародонтологического центра «ПАКС» (Санкт-Петербург), главный редактор научно-практического журнала для стоматологов «Пародонтология».

Л.Ю. Орехова является одним из ведущих специалистов Санкт-Петербурга и Российской Федерации в области пародонтологии, иммунологии, организации стоматологической помощи населению, подготовки врачебных кадров. Автор более 480 научных работ, в том числе 10 монографий. В 2009 г. Л.Ю. Орехова была награждена Орденом «За заслуги перед стоматологией», а в 2010 г. – медалью ордена «За заслуги перед Отечеством II степени».

Профессором кафедры также является д-р мед. наук Т.В. Кудрявцева. Учебной частью заведует



Стенд студенческого научного общества кафедры терапевтической стоматологии СПбГМУ им. акад. И.П. Павлова



На очередном заседании СНО

доцент Е.Д. Кучумова. Всего в штате кафедры 56 сотрудников, среди них 17 доцентов, 20 ассистентов и 14 старших лаборантов.

На кафедре занимаются студенты III–V курсов (около 750 человек проходят обучение на кафедре за семестр). Одновременно с российскими обучаются также и иностранные студенты. В настоящее время на каждом курсе – 20–25 иностранных студентов. Кроме того, кафедра проводит подготовку клинических интернов, ординаторов, врачей-специалистов в рамках сертификационных циклов последипломного образования.

Учебные планы и программы по специальности в течение более 50 лет существования кафедры постоянно совершенствовались. Согласно последнему учебному плану занятия по клиническому курсу терапевтической стоматологии специальности начинаются с 5-го семестра (третий курс).

За весь период существования кафедры интересующиеся предметом и наиболее активные студенты принимали живое участие в ее научной жизни в рамках студенческого научного общества, которое было организовано в 1960 г., сразу же после создания кафедры. Первым заведующим кафедрой был избран проф. Владимир Михайлович Уваров, а первым руководителем СНО стала доцент Тать-



Л.Ю. Орехова, проф., д-р мед. наук.  
Обсуждение докладов

яна Федоровна Стрелюхина. Она и первые сотрудники кафедры: И.И. Палкин и В.Е. Крекшина – были выпускниками Ленинградского стоматологического института, опытными клиницистами, проявившими способности в преподавательской работе. Это позволило обеспечить преемственность взглядов, опыта и методики преподавания Ленинградской стоматологической школы, несмотря на то что в 1955 г. институт был переведен в г. Калинин (ныне Тверь). В дальнейшем штат кафедры пополнился опытными врачами, которые ранее заведовали терапевтическим отделением 1-ой Городской стоматологической поликлиники. Это Е.А. Сосенкова, Э.П. Дегтярева и Н.А. Брандукова.

Имея такой прочный кадровый фундамент, теперь уже сама кафедра стала кузницей кадров, выпустив из своих дверей не только несколько поколений врачей, но и многих научно-педагогических работников. И, естественно, студенческое научное общество (СНО) сыграло важную роль в профессиональном становлении многих будущих врачей, преподавателей и научных работников, впервые зародив у тогда еще студентов интерес к научным исследованиям, к познанию нового и к постоянному самосовершенствованию.

Следует особенно отметить заслуги руководителей СНО последних десятилетий. Их желание передать свои знания, искренняя любовь к научным исследованиям, высокое профессиональное мастерство, внимательное и доброе отношение к своим подопечным навсегда остается в памяти студентов – бывших участников СНО, а ныне врачей и преподавателей.

Итак, в разное время работу студенческого научного общества курировали Э.П. Дегтярева, Т.А. Белова, Т.Н. Подольская, Б.Т. Мороз, Л.В. Поляк, О.А. Краснослободцева, С.А. Лобанов, О.В. Прохорова. В настоящее время, руководителем СНО кафедры является доц. Шайда Лариса Петровна.

Со времен организации кафедры ее сотрудники вели научную работу под руководством докторов медицинских наук и профессоров кафедры – В.М.

Уварова, В.И. Лукьяненко, Т.Ф. Стрелюхиной, В.И. Калинина, Б.Т. Мороза, Л.Ю. Ореховой, Т.В. Кудрявцевой, С.Б. Улитовского, Л.А. Ермолаевой. Темы практически всех диссертационных исследований сотрудников так или иначе звучали и на заседаниях СНО кафедры. Либо сам будущий диссертант начинал свою научную деятельность еще в годы студенчества в рамках СНО, либо с докладами выступали уже его ученики.

Без преувеличения можно сказать, что в научной деятельности кафедры были затронуты все разделы терапевтической стоматологии. В связи с этим очень сложно выделить какие-то основные направления и темы в работе СНО.

Под руководством преподавателей кафедры студенты проводили исследования по проблемам профилактики, диагностики и лечения заболеваний пародонта, связи заболеваний пародонта и соматических заболеваний, а также в более широком смысле по изучению взаимосвязи общего состояния организма и стоматологического статуса в целом. Большое внимание в работе СНО уделялось вопросам обезболивания в клинике терапевтической стоматологии. Кроме этого, затрагивались проблемы диагностики и лечения заболеваний слизистой оболочки полости рта, заболеваний твердых тканей зубов, стоматологического материаловедения, эндодонтии, организации стоматологической помощи, гигиены полости рта и профилактики стоматологических заболеваний.

Стоматологическая наука и практика развивается очень динамично. И очень важно, что новейшие направления диагностики и лечения, а также методики исследования, которые применяются в научно-исследовательской и лечебной работе кафедры, также представлены в работе СНО. В настоящее время среди таких направлений следует отметить использование лазеров в стоматологии, фотодинамическую терапию, электронную микроскопию, современные методы функциональной диагностики.

Регулярно проводятся совместные работы с кафедрами фармакологии, внутренних болезней стоматологического факультета, хирургической стоматологии, микробиологии, патофизиологии, биохимии, рентгенологии и другими.

За годы работы студенческого научного общества кафедры многие из активных студентов проявили интерес к научной и преподавательской деятельности. Отбирая лучших, руководство кафедры рекомендовало и направляло их в клиническую интернатуру, ординатуру и аспирантуру. Таким образом пополнялся коллектив кафедры и сохранялась преемственность опыта, методик обучения, передавалось профессиональное мастерство.

Этот путь (от студента участника СНО до сотрудника кафедры) прошли профессора и заведующие

кафедрой В.И. Калинин и Л.Ю. Орехова, доценты В.Л. Губаревская, Е.Д. Кучумова, В.Н. Рахова, В.Б. Лампусова, О.А. Краснослободцева, Д.М. Нейзберг, А.В. Акулович, ассистенты С.В. Стягайло, В.В. Тачалов, А.А. Лукавенко, Е.С. Лобода, А.А. Бармашева и многие другие сотрудники кафедры.

Сегодня, как и прежде, в индивидуальном руководстве работой студентов-кружковцев принимают участие все сотрудники кафедры, имеющие большой педагогический опыт и высокую квалификацию. Под их руководством студенты изучают специальную литературу, занимаются клинко-лабораторной работой, участвуют в научно-исследовательских разработках, проводимых на кафедре. Полученный материал обсуждают и анализируют совместно с руководителем-куратором, после чего готовят доклад для выступления на заседании СНО кафедры. Кроме докладов по результатам проведенных клинических и экспериментальных исследований, на заседаниях СНО представлены также обзоры литературы, интересные клинические случаи, случаи осложнений и ошибок стоматологического лечения, обзоры стоматологических ресурсов интернета, обзоры стоматологической периодики, новых монографий и других публикаций, обучающие (учебно-методические) доклады. Это, безусловно, повышает интерес к студенческому научному обществу, так как СНО выполняет не только научную, но и образовательную функцию.

Лучшие студенческие работы направляются на различные конференции студентов и молодых ученых. Среди них: международный молодежный медицинский конгресс «Санкт-Петербургские научные чтения», ежегодная научно-практическая конференция «Актуальные вопросы экспериментальной и клинической медицины», конференция «Методы исследования микроциркуляции в клинике», ежегодная научно-практическая конференция челюстно-лицевых хирургов и стоматологов «Новые технологии в стоматологии», Всероссийский Конгресс по клинической пародонтологии и Международная конференция «Пародонтология нового тысячелетия», Всероссийский национальный конгресс «Человек и Лекарство», научная конференция Института медицинского образования НовГУ «Актуальные проблемы современной медицины» и другие.

Работы участников СНО также публикуются в периодических стоматологических изданиях, таких как журналы «Пародонтология», «Эндодонтия today», «Маэстро», «Ученые записки», газета «Стоматология сегодня» и других. Студенты-кружковцы принимают участие в стоматологических студенческих олимпиадах, организуемых различными ВУЗами (РУДН, Москва; НМУ им. О.О. Богомольца, Киев), и занимают призовые места.

Кроме того, представители кафедры практически каждый год участвуют в чемпионате

стоматологического мастерства, проводимом стоматологической ассоциацией России в различных номинациях, среди которых «Клиническая пародонтология», «Эстетическая реставрация», «Обезболивание и оказание неотложной помощи в стоматологии», «Профилактика стоматологических заболеваний», «Эндодонтическое мастерство», «Зубные щетки и флоссы». За последние годы несколько молодых сотрудников кафедры (Я.В. Стюф, О.А. Свирина, В.А. Осипова, С.В. Стягайло, Е.С. Лобода, С.А. Лукавенко), которые еще в недавнем прошлом были участниками СНО, завоевали призовые места в различных номинациях чемпионата.

Работа студенческого научного общества в настоящее время организуется следующим образом. В течение учебного года кафедра проводит 6 заседаний СНО. Организационное заседание, как правило, проходит в октябре, после чего плановые заседания СНО проводятся ежемесячно. На каждом заседании заслушивается от двух до четырех студенческих докладов. Ежегодно в апреле проводится итоговое заседание СНО – это конкурс лучших докладов за текущий год. Компетентное жюри под председательством заведующего кафедрой, д-ра мед. наук, профессора Л.Ю. Ореховой, состоящее из профессоров и доцентов, выбирает победителей – авторов наиболее интересных и актуальных докладов на основании специально разработанных критериев оценки студенческих научных работ. Победители и участники СНО награждаются почетными дипломами, а также ценными призами и подарками. Авторы лучших докладов рекомендуются к зачислению в клиническую интернатуру на кафедру.

Результаты работы студенческого научного общества за период с 2000 по 2012 гг. в цифрах выглядят следующим образом. Проведено 65 заседаний студенческого научного общества, заслушано 242 доклада, из них 41 работа студентов 3 курса, 68 работ студентов 4 курса, 94 работы студентов 5 курса, также 21 доклад был выполнен клиническими интернами и 18 – ординаторами. За этот период 25 человек – победителей и участников итоговых конференций СНО были приняты в клиническую интернатуру на кафедру, 14 – в клиническую ординатуру.

На различных научно-практических конференциях и симпозиумах состоялись 124 выступления участников СНО. Опубликованы 183 печатные работы участников СНО.

Безусловно, значение студенческого научного общества велико как для кафедры, так и для самих студентов-участников СНО, и, прежде всего, для них. Ведь в процессе работы со специализированной литературой, проведения экспериментально-клинических исследований студенты пополняют багаж знаний, имеют возможность перенимать опыт своих наставников – сотрудников кафедры. В процессе выступлений на заседаниях СНО у них также формируется умение донести свои знания до слушателей, убедить аудиторию, отстаивать свою точку зрения при участии в научной дискуссии, уважая в то же время альтернативные позиции. И, возможно, участники СНО, студенты, которые сегодня обучаются на кафедре, в обозримом будущем станут продолжателями славных традиций научной школы кафедры терапевтической стоматологии СПбГМУ им. акад. И.П. Павлова.

*Поступила в редакцию 26.08.2013*

22 ноября 2013 г.

## Цикл лекций БРОО специалистов стоматологии «Актуальная стоматология»

**1. «Особенности конструирования бюгельных протезов у пациентов с болезнями периодонта»**

*Ассистент кафедры ортопедической стоматологии ГУО БелМАПО, канд. мед. наук И.Н. Барядина*

**2. «Современные аспекты эндодонтического лечения»**

*Доцент 2-й кафедры терапевтической стоматологии УО БГМУ, канд. мед. наук Л.Г. Борисенко*

**3. «Гнойно-воспалительные процессы челюстно-лицевой области: хирургическая и антибактериальная терапия»**

*Доцент кафедры челюстно-лицевой хирургии УО БГМУ, канд. мед. наук А.В. Глинник*

**Контактные телефоны:**

**+375 17 200-19-88,**

**+375 17 200-53-30**



## «Предиктивность в фундаментальной и клинической стоматологии»

V научно-практическая конференция ассоциации стоматологов

Приднестровья г. Тирасполь, 1-2 ноября 2013 г.

Официальные языки: русский, молдавский, украинский, английский

На конференции планируется обсудить широкий круг проблем современной клинической стоматологии в различных регионах постсоветского пространства.

Заявленная тема: «Предиктивность в фундаментальной и клинической стоматологии» анансирована в качестве первых шагов предиктивной стоматологии. Соответственно, нами всячески приветствуются фактологические и концептуальные материалы, отвечающие данной тематике.

В основе процессов, протекающих в твердых тканях зуба, лежит центробежное перемещение их жидкой фракции. Данное явление определяет изменчивость свойств тканей, включая кислото- и кариесрезистентность эмали. Постурируется определяющая роль явления:

- в онтогенезе зуба;
- взаимодействию зуба с окружающей средой;
- гемостатических (саногенетических) потенциалов зуба.

Раскрывается возможность персональной предикции и контроля заболеваемости зубов.

### Для участия в конференции необходимо представить в адрес оргкомитета:

- анкета участника конференции;
- материалы статьи на рабочем языке (структура и требования указаны ниже);
- письмо руководителя организации в адрес оргкомитета, разрешающее публикацию в представляемой статье отчетных, статистических и др. служебных данных организации (если таковые содержатся в материалах статьи). В случае, когда руководитель организации является автором статьи, данного письма не требуется.

### Правила оформления материалов:

Статья представляется в печатном и (или) электронном виде. Текст публикации принимается в формате .doc (документ Word 97-2003). Объем статьи не должен превышать трех страниц формата А4. Шрифт Times New Roman, кегль 12, межстрочный интервал 1,5 (без переносов в словах). Поля следующих размеров: сверху - 2,0 см, снизу - 2,0 см, слева - 2,0 см, справа - 2,0 см.

Таблицы, формулы и рисунки (в т.ч. графические) к публикации не принимаются.

Порядок оформления материалов: название статьи, фамилия и инициалы автора (соавторов), организация, город, страна, адрес организации, e-mail ответственного за статью автора, текст статьи.

Статья подписывается автором и всеми соавторами и заверяется круглой печатью организации.

Структура статьи: цель, материалы и методы, результаты, обсуждение, заключение (выводы).

Материалы публикации представляются по адресу: 3300, МД, Р. Молдова (ПМР), г. Тирасполь, ул. Свердлова, 82 Республиканская стоматологическая поликлиника, оргметодотдел, руководителю – Черникову Олегу Александровичу. Телефон служебный (факс) (0533) 55178, e-mail: rsporgmetod@rambler.ru

**Прием материалов до 30 сентября 2013 г.**

*Расходы на проезд и проживание – за счет участников конференции.*

## Анкета участника конференции

(автора и соавторов публикации)

Фамилия, имя, отчество \_\_\_\_\_

Место работы и занимаемая должность \_\_\_\_\_

Ученая степень, ученое звание \_\_\_\_\_

Название статьи \_\_\_\_\_

Форма участия:

Очная: устный доклад, стендовый доклад, только публикация (подчеркнуть)

Заочная: \_\_\_\_\_

(указать адрес, по которому будут высланы (наложенным платежом) труды конференции)

Необходимое оборудование для обеспечения устного доклада:

кодоскоп, мультимедийный проектор (необходимое подчеркнуть)

Адрес участника \_\_\_\_\_

Контактный телефон и e-mail участника \_\_\_\_\_

Оргкомитет оставляет за собой право отказать в публикации статей, если они не соответствуют тематике конференции, оформлены с нарушением требований, присланы в оргкомитет позднее установленного срока.  
На основании присланных материалов программный комитет может предложить автору сделать доклад на конференции. Продолжительность доклада до 15 минут.

**ВНИМАНИЕ ПОДПИСКА!****Каталог подписных изданий РУП «Белпочта», страница 208**

Подписной индекс	Периодичность
74817 – для индивидуальных подписчиков	2 журнала в полугодие или 1 журнал в квартал
748172 – для организаций и предприятий	

**УВАЖАЕМЫЕ ЧИТАТЕЛИ!**  
**НАШ ЖУРНАЛ ВКЛЮЧЕН В ПОДПИСНЫЕ КАТАЛОГИ**  
**РОССИЙСКОЙ ФЕДЕРАЦИИ И УКРАИНЫ**

Информация о подписном индексе и стоимости подписки  
 в Российской Федерации и в Украине размещена на сайтах:

для РФ - [interpochta.ru](http://interpochta.ru), [periodicals.ru](http://periodicals.ru)

для Украины - [presa.ua](http://presa.ua)

телефоны:

[interpochta.ru](http://interpochta.ru) +7 (495) 788 00 60; +7(495) 500 00 60

[periodicals.ru](http://periodicals.ru) +7 (495) 672 70 42; +7(495) 672 70 12

[presa.ua](http://presa.ua) (044) 248 03 77; (044) 289 76 63

**К сведению читателей! Журнал «Стоматолог» публикует научные статьи, литературные обзоры, клинические исследования и их результаты, информацию о передовом отечественном и зарубежном опыте, информационно-рекламные материалы.**

**1. Требования к оформлению статьи:**

● Статья должна быть напечатана на одной странице полуторным интервалом между строками. Ширина поля слева – 3 см, сверху и снизу – 2,5 см, справа – 1 см. Шрифт – Times New Roman, размер шрифта – 12 пунктов в формате WORD-97-2003.

● Научные статьи должны включать следующие элементы: фамилию, имя отчество (авторов), название статьи, название организации – места работы автора, УДК, введение, цель исследования, материалы и методы, результаты исследования и их обсуждение, заключение, завершаемое четко сформулированными выводами, список цитированных источников, резюме и ключевые слова. На английском языке указываются фамилии, имя, отчество авторов, название организации – места работы автора, название статьи, резюме и ключевые слова.

● Название статьи должно отражать основную идею, быть по возможности кратким, содержать ключевые слова.

● Объем научной статьи, учитываемой в качестве публикации по теме диссертации, должен составлять, как правило, не менее 0,35 авторского листа (14000 печатных знаков, включая пробелы между словами, знаки препинания, цифры и другие).

● В конце статьи должны быть полностью указаны имена, отчества, домашние адреса и телефоны, адреса электронной почты всех авторов, прилагаться фотографии всех авторов.

● Аннотация (до 10 строк) должна ясно излагать содержание статьи и быть пригодной для опубликования в аннотациях к журналам отдельно от статьи.

● Статья должна быть отредактирована и выверена автором.

● Сокращение слов не допускается, все измерения подаются в системе СИ.

● Все таблицы, рисунки, графики и диаграммы должны иметь названия, пронумерованы в соответствии с порядком цитирования в тексте, представлены на отдельной странице.

● Список цитированных источников оформляется по тем же правилам, что и в тексте диссертации. Список располагается в конце текста, ссылки нумеруются согласно порядку цитирования в тексте. Порядковые номера должны быть написаны внутри квадратных скобок.

**2. Требования к иллюстративному материалу:**

● Иллюстрация должна быть подана в виде электронного файла в формате EPS и TIF и иметь разрешение не менее 300 dpi (масштаб 1:1).

● Название располагается под иллюстрацией.

● В случае использования иллюстраций, заимствованных из других источников, следует давать ссылку на авторов иллюстрации.

**3. Редакция оставляет право редактировать статьи.****4. Материалы статей, принятых к печати, не возвращаются.****5. Ответственность за достоверность приводимых в опубликованных материалах сведений несут авторы статьи.****6. Перепечатка только с письменного разрешения редакции.****«Стоматолог» – научно-практический журнал**

Свидетельство о регистрации № 1407. Выдано Министерством информации Республики Беларусь, 12 января 2011 г.

Периодичность – ежеквартально

Ответственная за выпуск **П.Г. Страх**

*Рукописи рецензируются независимыми экспертами*

**Ответственность за достоверность и интерпретацию информации несут авторы и рекламодатели**

**Адрес редакции:**

220004, Беларусь, г. Минск, ул. Сухая д. 28, каб. 904

тел. +375172001988, +375172005330,

E-mail: [Dedova.bsmu@mail.ru](mailto:Dedova.bsmu@mail.ru)

тел. +375 17 2001988, +375 17 2005330,

E-mail: [Dedova.bsmu@mail.ru](mailto:Dedova.bsmu@mail.ru)

**Перепечатка материалов возможна**

**только с письменного разрешения редакции**

Подписано в печать с оригинал-макета

сентября 2013

Формат: 1/8 60x90

Тираж 500 экз. Заказ

Отпечатано в типографии

ООО «Творческая мастерская «АРГО-ГРАФИКС»

Лицензия типографии №02330/110 от 03.04.2009 г.

Адрес типографии г. Минск, ул. Мележа, 1 к. 221

Цена свободная

**Распространяется по каталогу РУП «Белпочта»**

# Вобэнзим – системная энзимотерапия

## Вобэнзим — комбинация натуральных энзимов растительного и животного происхождения

Поступая в организм, энзимы всасываются в тонком кишечнике и, связываясь с транспортными белками крови, попадают в кровоток.

В зоне патологического процесса Вобэнзим оказывает следующие действия:

иммуномодулирующее,  
противовоспалительное,  
фибринолитическое,  
антиагрегантное,  
противоотечное.

- Нормализует липидный обмен, снижает синтез эндогенного холестерина, повышает содержание липопротеинов высокой плотности, снижает уровень атерогенных липидов, улучшает всасывание полиненасыщенных жирных кислот.
- Увеличивает концентрацию антибиотиков в плазме крови и очаге воспаления, повышая таким образом, эффективность их применения. Одновременно энзимы снижают нежелательные побочные эффекты антибиотикотерапии (дисбактериоз).
- Регулирует механизмы неспецифической защиты (выработка интерферонов), тем самым проявляя противовирусное и противомикробное действие.
- Снижает выраженность побочных эффектов, связанных с приемом гормональных препаратов (гиперкоагуляция и др.).



Mucos Pharma  
Германия

Лекарственное средство. Перед применением прочтите инструкцию и проконсультируйтесь с врачом.

# Амоксицилин®

## КВИКТАБ

АМОКСИЦИЛИН - КЛАВУЛАНОВАЯ КИСЛОТА



## АМОКСИКЛАВ КВИКТАБ - таблетка, растворимая во рту или в воде, со вкусом и запахом тропических фруктов



### КРАТКАЯ ИНСТРУКЦИЯ ПО МЕДИЦИНСКОМУ ПРИМЕНЕНИЮ ПРЕПАРАТА АМОКСИКЛАВ®.

**ФАРМАКОТЕРАПЕВТИЧЕСКАЯ ГРУППА.** Антибактериальные средства для системного применения: комбинации пенициллинов, включая ингибиторы бета-лактамаз. **ФАРМАКОЛОГИЧЕСКИЕ СВОЙСТВА.** Амоксилав представляет собой комбинацию амоксициллина - полусинтетического пенициллина и клавулановой кислоты - необратимого ингибитора  $\beta$ -лактамаз. Клавулановая кислота образует стойкий инактивированный комплекс с указанными ферментами и защищает амоксициллин от потери антибактериальной активности. Амоксилав обладает широким спектром антибактериального действия. При приеме внутрь биодоступность амоксициллина и клавулановой кислоты достигает приблизительно 70%. **ПОКАЗАНИЯ К ПРИМЕНЕНИЮ.** Инфекции дыхательных путей, урогенитального тракта, кожи и мягких тканей, инфекции в акушерстве и гинекологии, отоларингологические, интраабдоминальные инфекции, вызванные чувствительными к амоксициллину/клавуланату микроорганизмами. Профилактика инфекций, связанных с хирургическими вмешательствами у взрослых лиц. **ПРОТИВОПОКАЗАНИЯ.** Повышенная чувствительность к действующим или вспомогательным веществам препарата, а также к любым пенициллинам. Тяжелые реакции повышенной чувствительности немедленного типа (например, анафилактики) на другие бета-лактамы препараты (напр., цефалоспорины, карбапенемы или монобактамы) в анамнезе. Желтуха или другое поражение печени на фоне применения амоксициллина/клавулановой кислоты в анамнезе. **БЕРЕМЕННОСТЬ И КОРМЛЕНИЕ ГРУДЬЮ.** Ограниченные данные по применению препарата в период беременности не указывают на повышенный риск врожденных аномалий. Следует избегать применения препарата в период беременности, если врач не считает лечение необходимым. Оба действующих вещества выделяются в грудное молоко. Терапия препаратом в период грудного вскармливания возможна лишь после оценки соотношения пользы и риска лечащим врачом. **СПОСОБ ПРИМЕНЕНИЯ И ДОЗЫ.** При выборе дозы для лечения конкретных инфекций необходимо учитывать следующие факторы: предполагаемые возбудители и их возможная восприимчивость к антибактериальным препаратам; тяжесть и локализация инфекции; возраст, вес и функция почек. У пожилых пациентов коррекция дозы не требуется. Внутрь: принимать непосредственно перед едой, чтобы свести к минимуму возможное проявление желудочно-кишечной непереносимости и оптимизировать всасывание амоксициллина/клавулановой кислоты. Для внутривенного введения: препарат вводится в виде медленной внутривенной инъекции либо в виде инфузии. Препарат не предназначен для внутримышечного введения. Лечение Амоксилавом может быть начато с внутривенной лекарственной формы, а завершено лекарственной формой для приема внутрь, если это признается целесообразным для конкретного пациента. **ПОБОЧНОЕ ДЕЙСТВИЕ.** Наиболее часто сообщается о побочных реакциях в виде диареи, тошноты и рвоты. Кроме того, кандидоз кожи и слизистых оболочек, головокружение, головная боль, несварение, бессимптомное повышение уровней АСТ и/или АЛТ. В случае развития любой кожной аллергической реакции лечение прекращают. **ОСОБЫЕ УКАЗАНИЯ И МЕРЫ ПРЕДОСТОРОЖНОСТИ.** До начала терапии препаратом проводят тщательный сбор анамнеза на предмет реакций повышенной чувствительности на пенициллины, цефалоспорины или другие бета-лактамы препараты. В случае развития аллергической реакции терапию Амоксилавом прекращают. У пациентов с нарушенной почечной функцией или получающих высокодозную терапию возможно развитие судорог. Во время длительной терапии рекомендована периодическая оценка функций различных систем органов, включая почки, печень и органы кроветворения. У пациентов с почечной недостаточностью обязательна коррекция дозы в соответствии с уровнем недостаточности. В редких случаях на фоне приема препарата отмечалось удлинение протромбинового времени. При одновременном приеме антикоагулянтов обязательен надлежащий контроль показателей свертывания. Диспергируемые таблетки содержат аспартам. В связи с этим пациентам с фенилкетонурией следует соблюдать осторожность при приеме данной формы. Диспергируемые таблетки также содержат гидрогенизированное растительное масло, которое может стать причиной диспепсии и диареи. Порошок для приготовления инъекционного раствора содержит натрий и калий. Это следует учитывать у пациентов со сниженной почечной функцией или у пациентов, соблюдающих диету с контролируемым содержанием натрия и/или калия. **УСЛОВИЯ ХРАНЕНИЯ.** Хранить в недоступном для детей месте. Хранить при температуре не выше 25 °С в оригинальной упаковке, в защищенном от влаги месте. **СРОК ГОДНОСТИ.** Указан на упаковке. Не использовать по истечении срока годности, указанного на упаковке.

**ПЕРЕД НАЗНАЧЕНИЕМ ПРЕПАРАТА ОЗНАКОМЬТЕСЬ, ПОЖАЛУЙСТА, С ПОЛНОЙ ИНСТРУКЦИЕЙ.**

© Novartis company

1/061/ВУ/04.2013

Рег. Уд. МЗРБ №9390/10/10 от 05.08.2010

**SANDOZ**

здоровые решения

Представительство в РБ: 220123, Минск, ул. В. Хоружей, д. 32 а