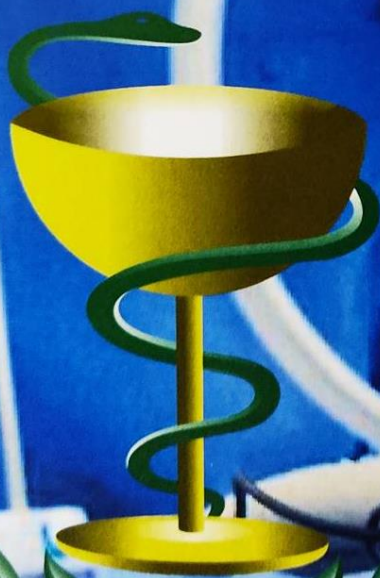

**Н. В. Завада, А. Ч. Часнойть**

**ДИССЕКЦИЯ И КОАГУЛЯЦИЯ ТКАНЕЙ  
ПРИ ЛАПАРОСКОПИЧЕСКОЙ  
ХОЛЕЦИСТЭКТОМИИ**



**Минск БелМАПО  
2018**

МИНИСТЕРСТВО ЗДРАВООХРАНЕНИЯ РЕСПУБЛИКИ БЕЛАРУСЬ

БЕЛОРУССКАЯ МЕДИЦИНСКАЯ АКАДЕМИЯ  
ПОСЛЕДИПЛОМНОГО ОБРАЗОВАНИЯ

**Н. В. ЗАВАДА А. Ч. ЧАСНОЙТЬ**

**ДИССЕКЦИЯ И КОАГУЛЯЦИЯ ТКАНЕЙ ПРИ  
ЛАПАРОСКОПИЧЕСКОЙ ХОЛЕЦИСТЭКТОМИИ**

Монография

Минск БелМАПО

2018

1

УДК 616.366-089.87-072.1-089.85-001.5-08

ББК 54.13

3 13

Рекомендовано в качестве научного издания Советом БелМАПО  
Протокол № 11 от 30.11.2017

**Авторы:**

*Н.В.Завада* профессор, д.м.н.

*А.Ч.Часнойть* доцент, к.м.н.

**Рецензенты:**

Рычагов Г.П. – доктор медицинских наук, профессор

Стебунов С.С. – доктор медицинских наук, профессор

**Завада Н.В.**

Диссекция и коагуляция тканей при лапароскопической холецистэктомии: монография / Н.В.Завада, А.Ч.Часнойть. – Минск. : БелМАПО, 2018. - 209 с., табл, ил.

ISBN 978-985-584-233-1

В монографии систематизирован опыт отечественной и зарубежной хирургии, касающийся применению методов физического гемостаза при выполнении лапароскопической холецистэктомии. Представлены результаты экспериментальных исследований по изучению изменений в печеночной ткани при выполнении электрохирургического, ультразвукового и радиоволнового методов остановки кровотечений при ее повреждении. Усовершенствован метод ультразвуковой лапароскопической холецистэктомии при остром холецистите, детально описана техника его выполнения и методы профилактики осложнений при использовании ультразвукового генератора. На основе выявленных нарушений в системе поддержания окислительно-восстановительного равновесия у пациентов с острым холециститом обоснован метод его коррекции при удалении желчного пузыря лапароскопическим методом.

Книга не имеет аналогов и предназначена для научных работников, врачей-хирургов, клинических ординаторов, слушателей курсов повышения квалификации, преподавателей и студентов медицинских университетов.

УДК 616.366-089.87-072.1-089.85-001.5-08

ББК 54.13

**ISBN 978-985-584-233-1**

© Завада Н.В., Часнойть А.Ч., 2018

© Оформление БелМАПО, 2018

## СОДЕРЖАНИЕ

ПЕРЕЧЕНЬ УСЛОВНЫХ ОБОЗНАЧЕНИЙ	6
ВВЕДЕНИЕ	7
ГЛАВА 1. ЭЛЕКТРОХИРУРГИЧЕСКИЙ, УЛЬТРАЗВУКОВОЙ И РАДИОВОЛНОВОЙ МЕТОДЫ ГЕМОСТАЗА В АБДОМИНАЛЬНОЙ ХИРУРГИИ	12
ГЛАВА 2. РЕЗУЛЬТАТЫ СРАВНИТЕЛЬНОЙ ОЦЕНКИ ЭЛЕКТРОХИРУРГИЧЕСКОГО, УЛЬТРАЗВУКОВОГО И РАДИОВОЛНОВОГО МЕТОДОВ ГЕМОСТАЗА ПРИ ЭКСПЕРИМЕНТАЛЬНОМ ИССЛЕДОВАНИИ	34
2.1 Методика проведения эксперимента	34
2.2. Макроскопическая оценка результатов применения физических методов гемостаза в эксперименте	42
2.2.1. Острый эксперимент	42
2.2.2. Хронический эксперимент	47
2.3. Морфологические и морфометрические изменения ткани печени под действием электрохирургического генератора в режиме монополярной коагуляции	50
2.3.1. Острый эксперимент	52
2.3.2. Хронический эксперимент	57
2.4. Морфологические и морфометрические изменения ткани печени под действием ультразвукового генератора в режиме коагуляции	62
2.4.1. Острый эксперимент	64
2.4.2. Хронический эксперимент	68
2.5. Морфологические и морфометрические изменения ткани печени под действием радиоволнового генератора в режиме коагуляции	72
2.5.1. Острый эксперимент	73

2.5.2. Хронический эксперимент	77
2.6. Сравнительная оценка электрохирургического, ультразвукового и радиоволнового методов гемостаза	80
ГЛАВА 3. РЕЗУЛЬТАТЫ ПРИМЕНЕНИЯ ЭЛЕКТРОХИРУРГИЧЕСКОЙ И УЛЬТРАЗВУКОВОЙ ДИССЕКЦИИ И КОАГУЛЯЦИИ ТКАНЕЙ ПРИ ОПЕРАЦИЯХ НА ОРГАНАХ БРЮШНОЙ ПОЛОСТИ	91
3.1. Методы исследования и общая характеристика пациентов	91
3.2. Распределение пациентов по группам	98
3.3. Результаты применения высокочастотной электрокоагуляции при эндовидеолапароскопических операциях у пациентов с острым холециститом	104
3.4. Результаты применения ультразвукового генератора при эндовидеолапароскопических операциях у пациентов с острым холециститом	111
3.5. Результаты применения ультразвукового генератора при эндовидеолапароскопических операциях у пациентов с острым холециститом, оперированных по усовершенствованному методу	129
3.6. Сравнительная оценка результатов применения ультразвукового и электрохирургического генераторов при эндовидеолапароскопических операциях у пациентов с острым холециститом	149
ГЛАВА 4. АНИОКСИДАНТНЫЙ СТАТУС У ПАЦИЕНТОВ С ОСТРЫМ ХОЛЕЦИСТИТОМ	162
4.1. Нарушения в системе поддержания окислительно-восстановительного равновесия у пациентов с острым холециститом	162

4.2. Окислительно-восстановительный гомеостаз у пациентов с острым холециститом и обоснование метода его коррекции при лапароскопической холецистэктомии	167
4.2.1. Антиоксидантный статус у пациентов, оперированных с использованием электрохирургического генератора	168
4.2.2 Антиоксидантный статус у пациентов, оперированных с использованием ультразвукового генератора	173
4.2.3 Антиоксидантный статус у пациентов, оперированных с использованием ультразвукового генератора по усовершенствованному методу	177
ЗАКЛЮЧЕНИЕ	184
Рекомендации по практическому использованию результатов исследования	188
СПИСОК ЛИТЕРАТУРЫ	190
Список публикаций авторов по данной теме	214

## ПЕРЕЧЕНЬ УСЛОВНЫХ ОБОЗНАЧЕНИЙ

АЛТ	- аланинаминотрансфераза
АСТ	- аспаргатаминотрансфераза
АОС	- антиоксидантная система
АФК	- активная форма кислорода
ВЧ	- высокочастотный
ВЧЭХ	- высокочастотная электрохирургия
ДК <sub>233</sub>	- диеновый конъюгат 233
ДК <sub>278</sub>	- диеновый кетон 278
ЛДГ	- лактатдегидрогеназа
ЛХЭ	- лапароскопическая холецистэктомия
МДА	- малоновый диальдегид
НЧ	- низкочастотный
ОС	- окислительный стресс
ОХ	- острый холецистит
ПОЛ	- перекисное окисление липидов
СДГ	- сорбитолдегидрогеназа
СОЭ	- скорость оседания эритроцитов
ЦНИЛ	- Центральная научно-исследовательская лаборатория
ЩФ	- щелочная фосфатаза
ЭХ	- электрохирургия
95%-ДИ	- 95% доверительный интервал для среднего
АСL	- интегральная антиоксидантная активность по жирорастворимым веществам
АСW	- интегральная антиоксидантная активность по водорастворимым веществам
Me	- медиана

## ВВЕДЕНИЕ

Актуальность проблемы надежной остановки кровотечения при операциях на органах брюшной полости не вызывает сомнений. Повышение эффективности и безопасности применения физических методов гемостаза при оперативных вмешательствах на органах брюшной полости занимает одно из центральных мест среди проблем современной медицины [7, 12, 64, 83, 87, 102, 105, 114, 120, 122, 158, 160, 163, 171, 172, 201].

Благодаря стремительному внедрению в медицинскую практику новейших технологий расширяются объемы и диапазон оперативных вмешательств [7, 13]. Самые сложные операции могут выполняться практически на любом органе человеческого организма, однако опасность развития сильного кровотечения сдерживает развитие хирургии [7, 13, 55]. При этом следует отметить, что на обеспечение гемостаза в процессе операций затрачивается до 85% времени ее выполнения [1, 12]. Причем, расширение в последние годы диапазона и объема оперативных вмешательств, по мнению некоторых авторов, привело к увеличению тяжести течения и количества внутрибрюшных послеоперационных осложнений [12, 13, 21, 47, 65, 71, 75, 87, 92, 97, 105, 106, 109, 127, 170, 181, 185, 221, 224, 230, 231]. Так, если частота ранних осложнений после операций на органах брюшной полости составляет 6–10%, то при выполнении продолжительных и обширных операций она достигает 12–27,5% [13].

Наибольшую актуальность проблема гемостаза имеет в хирургии печени [1, 2, 7, 10, 11, 12, 33, 45, 55, 63, 79, 91, 109, 125, 140, 150, 164, 169, 181, 186, 199, 200, 203, 205, 235, 242]. Это связано с ее анатомо-топографическими и физиологическими особенностями [163], а также с увеличением количества оперативных вмешательств на данном паренхиматозном органе [109]. Летальность при повреждениях печени колеблется от 20 до 40%, достигая в группе тяжелых травм 73% [10, 75]. Неудовлетворительные результаты лечения повреждений печени обусловлены, по мнению ряда авторов, в первую очередь, отсутствием надежных способов гемостаза [12, 75].

Данные литературы указывают на то, что проблема остановки кровотечений из паренхиматозных органов и до настоящего времени полностью не решена. Это побуждает хирургов искать новые высокоэффективные и малотравматичные методы гемостаза, в первую очередь, при выполнении операций на печени. Вместе с тем, в литературных источниках продолжается дискуссия о выборе оптимального и безопасного метода остановки кровотечения, как при открытых, так и лапароскопических оперативных вмешательствах [1, 7, 12, 33, 76, 83, 89, 98, 103, 105, 120, 125, 136, 150, 151, 152, 154, 171, 172, 182, 204, 206]. Многочисленные способы местного гемостаза по основному воздействию фактору разделяют на 2 группы [7]:

1. Физический: механический (тампонирование, прошивание, лигирование, клипирование); термовоздействие (тампоны с горячим физиологическим раствором, криовоздействие, горячий пар, горячий

воздух); электрокоагуляция (монополярная, биполярная, мультиполярная); лазерная, плазменная коагуляция [7, 18, 19, 33, 46, 77, 102, 105, 114, 120, 142, 146, 161, 189, 202, 209].

2. Химический: орошение растворами (гемостатическими, сосудосуживающими, коагулирующими); нанесение пленкообразующих гемостатических препаратов (клеевыми композициями) [12, 22, 43, 46, 96, 149, 162, 165, 167, 170].

Одним из наиболее значимых событий последних десятилетий в медицине стало интенсивное развитие и внедрение в широкую клиническую практику эндовидеолапароскопических технологий [39, 43, 50, 173, 195, 202], где основным способом разделения и коагуляции тканей остается электрохирургический. Вместе с тем, хорошо известны не только преимущества, но и недостатки применения электрохирургических генераторов в лапароскопической хирургии [13, 134, 171, 227]. Электрокоагуляция может быть источником осложнений с частотой от 0,5 до 12%, а в случае её неправильного использования – даже причиной смертельных исходов до 11% [11, 54, 71, 230, 231]. По наблюдениям ряда авторов, частота кровотечений и желчеистечений из ложа желчного пузыря во время ЛХЭ при использовании электрокоагуляции и конверсии колеблется от 0,2 до 14,0% и у 3,4% пациентов приводит к смерти [83, 104, 143]. После электрокоагуляции печеночной ткани при ЛХЭ образуется струп с зоной некроза шириной 2,8-5 мм, который служит субстратом для развития инфекционных осложнений, вторичных кровотечений и желчных свищей [79, 139].

Анализ литературных источников показал, что проблема остановки кровотечений при лапароскопических оперативных вмешательствах до настоящего времени полностью не решена. Не достаточно изучены морфологические и морфометрические изменения в печени и не определены оптимальные параметры работы генераторов при ее коагуляции ультразвуковыми, радиоволновыми и электрохирургическими инструментами. Не разработана методика выполнения ЛХЭ с использованием ультразвуковых технологий. Не изучены вопросы о влиянии способов физического гемостаза на систему поддержания окислительно-восстановительного гомеостаза у пациентов с ОХ при ЛХЭ.

Целью нашего исследования явилось повышение эффективности и безопасности применения физических методов гемостаза при эндовидеолапароскопических операциях за счет совершенствования методов диссекции и коагуляции тканей ультразвуковыми инструментами и разработки схемы коррекции антиоксидантного статуса.

Настоящая работа выполнена в соответствии с планом научных исследований ГУО «Белорусская медицинская академия последипломного образования» в рамках научно-исследовательской работы кафедры неотложной хирургии «Научное обоснование методов диагностики и лечения острых хирургических заболеваний и повреждений органов брюшной полости» (№ государственной регистрации в НИОКР 20073716, 2007 - 2011 гг.). Экспериментальные исследования выполнялись в соответствии с

Постановлением Совета Министров Республики Беларусь от 11.06.2009 г. № 768 и в рамках научно-исследовательской работы «Экспериментальное исследование по оценке эффективности применения опытного образца генератора электрохирургического «ЭХГ ИНТЕГРАЛ».

Авторы выражают надежду, что изложенные в настоящей монографии результаты собственных научных исследований и разработанные новые методы лечения острых хирургических заболеваний живота будут полезны не только научным работникам, изучающим методы физического гемостаза, но и врачам-хирургам, клиническим ординаторам, слушателям курсов повышения квалификации, преподавателям и студентам медицинских университетов. Расчитываем на заинтересованное восприятие точки зрения авторов, которая, по некоторым вопросам, разумеется, не всегда бесспорна. С благодарностью примем мнение уважаемых читателей о проделанной авторами работе.

# ГЛАВА 1

## ЭЛЕКТРОХИРУРГИЧЕСКИЙ, УЛЬТРАЗВУКОВОЙ И РАДИОВОЛНОВОЙ МЕТОДЫ ГЕМОСТАЗА В АБДОМИНАЛЬНОЙ ХИРУРГИИ

Одним из наиболее значимых событий последних десятилетий в медицине стало интенсивное развитие и внедрение в широкую клиническую практику эндовидеолапароскопических технологий, которые используются в настоящее время практически при всех операциях в абдоминальной хирургии [2, 13, 46, 61, 76, 111, 128, 145, 173, 177, 202, 206, 233, 236]. Лапароскопический доступ применяется при выполнении холецистэктомий, фенестраций кист печени, рассечении спаек, аппендэктомий, герниопластик и других оперативных вмешательств [2, 7, 14, 57, 60, 97, 112, 113, 150, 191, 216, 236, 238].

**В современной эндоскопической хирургии продолжается поиск новых методов одновременного рассечения тканей и создания гемостаза.** Надежная интраоперационная остановка кровотечения при диссекции тканей является основным условием качественного выполнения эндовидеоскопических оперативных вмешательств на печени и желчевыводящих путях [2, 7, 10, 33, 45, 55, 63, 79, 100, 101, 150, 164, 169, 199, 200, 235, 242].

В эндовидеоскопической хирургии для диссекции тканей и остановки кровотечения используются различные виды физической энергии: электрическая, радиоволновая, ультразвуковая, лазерная, аргоноплазменная и другие [7, 18, 19, 33, 44, 45, 46, 77, 85, 114, 120,

142, 189, 202, 209, 222]. Необходимо отметить, что многие хирурги не представляют в деталях особенностей взаимодействия различных видов физической энергии с тканями и их последствия [9, 33, 104, 112]. До настоящего времени отсутствуют единые установки, руководствуясь которыми хирург мог бы определить показания к применению того или иного способа остановки кровотечения [112]. Противоречивы данные об эффективности, преимуществах и недостатках методов гемостаза, применяемых в хирургической практике [18, 20, 76, 88, 89, 104, 115, 146, 171, 172, 189, 237].

**Основным способом разделения и коагуляции тканей, на сегодняшний день, в открытой и эндовидеолапароскопической хирургии остается электрохирургический [84, 77, 143, 139].** Этот метод прекрасно зарекомендовал себя при кровотечениях из сосудов с диаметром до 1 мм [76; 33; 109], но не позволяет останавливать кровотечение из печеночных сосудов среднего и крупного калибра [96].

**Высокочастотная электрохирургия имеет ряд преимуществ, по сравнению с традиционным механическим пересечением тканей инструментами и лигированием сосудов шовным материалом или металлическими скобками. По мнению Э.В.Могилевец и соавт. [149] основными достоинствами монополярной коагуляции-диссекции при выделении желчного пузыря и обработке его ложа на печени во время ЛХЭ являются простота использования, высокая скорость рассечения тканей, стабильный гемостаз и доступность.**

Рассечение тканевых структур и гемостаз при использовании ВЧЭХ генератора осуществляют одним движением

электрохирургического инструмента, который не требует в последующем интраоперационной замены [112, 132, 133, 134, 135, 148, 197]. В тканях не остается шовный материал, металлические скобки или другие инородные тела [132,134]. Существенно сокращается время выполнения операций, уменьшается кровопотеря и количество послеоперационных осложнений [112; 77; 33; 132,133,134,135]. Высокая температура в местах рассечения и электрокоагуляции тканей отвечает требованиям асептики и алабластики [132, 133, 134, 135]. При применении электрохирургических технологий используют простые и недорогие инструменты [77; 132, 133, 143].

В медицинской литературе [57, 111, 66, 112] выделяют **5 основных факторов, которые, по мнению авторов, определяют действие высокочастотного тока на биологические ткани**: сила и форма тока, электрические свойства ткани, продолжительность воздействия, размер и взаимное расположение двух электродов. Н.В.Мельников [77] считает, что при использовании монополярной коагуляции плотность тока, а значит, степень, глубина и направление деструкции ткани, зависит не только от разности площади электродов, характеристик тока и длительности его воздействия, но и от таких параметров, как электропроводность тканей, давления электрода на ткань, скорость перемещения электрода, снижение проводимости ткани в процессе коагуляции. Вместе с тем, в доступных нам литературных источниках мы не обнаружили данных о влиянии на ткани таких важных параметров работы современных

ВЧЭХ генераторов, как крест-фактор и напряжение на выходе активного электрода.

Опыт, накопленный в последние десятилетия, показал, что **электрокоагуляция может быть источником осложнений**, частота которых варьирует от 0,5 до 12%, а в случае её неправильного использования – явиться причиной смертельных исходов до 11% [11, 24, 26, 35, 40, 47, 54, 55, 62, 71, 72, 73, 106, 124, 129, 147, 149, 228, 230, 231]. Половина электрохирургических повреждений происходят в руках опытных хирургов, выполнивших более 100 лапароскопических операций [134, 137, 231]. Вместе с тем, некоторые авторы [47, 14] считают, что частота осложнений электрохирургического воздействия выше у хирургов, имеющих недостаточный опыт выполнения лапароскопических вмешательств. *Непонимание специфики действия ВЧ электрической энергии при выполнении эндовидеохирургических операций чревато тяжелейшими осложнениями* [133,134, 188, 226].

**Электрохирургические осложнения при лапароскопических оперативных вмешательствах выделены в отдельную группу.** Такие осложнения представляют особую опасность для пациента и зависят, в первую очередь, от грамотности медицинского персонала, а также от совершенства приборов и инструментов, используемых в операционной. При этом, по мнению И.В.Федорова и соавт. [134], истинная частота электрохирургических осложнений в мировой практике неизвестна, так как врачи не склонны афишировать свои неудачи. По данным ряда авторов [11, 24, 26, 54, 55, 71, 106, 107, 124, 147, 149, 228, 231] при применении электрохирургии в процессе

малоинвазивных операций встречаются следующие осложнения: поражение током низкой частоты (электротравмы и электроудары), ожоги тканей, повреждения внутренних органов. Е.О. Сазонова и соавт. [112] осложнения монополярной электрохирургии во время эндовидеолапароскопических вмешательствах разделяют на 2 группы: возникшие в зоне и вне зоны эндоскопического обзора. По мнению авторов, электрохирургические повреждения тканей за пределами эндоскопического обзора могут развиваться по 3 различным механизмам: нарушение изоляции электрода, емкостный и прямой «пробой» электроэнергии. При этом электротермические осложнения, не замеченные во время операции, могут проявляться тяжелыми осложнениями на 4-5 сутки послеоперационного периода [9].

**Ожоги тканей – это наиболее распространённое осложнение ВЧЭХ** [9,24, 26, 54, 55, 71, 106, 124, 149, 228, 231, 240]. Это связывают с тем, что электрохирургическое воздействие на ткани при использовании ВЧЭХ генераторов происходит при температуре 100°C и выше [9, 25, 30, 46, 49]. Повреждения в зоне эндоскопического обзора могут быть обусловлены неправильными движениями электрода, находящегося под напряжением, или использованием ЭХ непосредственно в месте расположения жизненно важных структур. Многие авторы [50, 77, 132, 133, 134, 228] не рекомендуют использовать монополярную коагуляцию вблизи стенок полых органов, нервных стволов, крупных сосудов и металлических клипс. Путь тока между электродами, который зависит от электропроводности тканей, может быть

непредсказуемым, тяготеет к таким хорошим проводникам как сосуды и нервные стволы и может даже вдали от места работы активного электрода создать повышенную плотность электроэнергии и вызвать повреждения органов и тканей [9, 54]. При проведении монополярной электрокоагуляции может наблюдаться так называемый феномен туннелизации тока. В этом случае возникают аномальные пути движения тока по сосудам, спайкам, трубчатым образованиям. В.Б. Крапивин и А.А.Давыдов [54] считают, что «золотым правилом» электрохирургии должен быть отказ от работы монополярной электрокоагуляцией на расстоянии менее 3 см от пузырного протока, 3-4 см от гепатикохоледоха и 1-2 см от клипсы, наложенной на пузырный проток.

В результате конденсаторного эффекта, при котором электрическая энергия передается через неповрежденную изоляцию в расположенный рядом проводящий материал благодаря электрическому полю, может возникать емкостный «пробой». Максимальный емкостный эффект происходит, когда электрод активирован, но не соприкасается с тканями (открытая цепь под нагрузкой). Когда рабочая часть активированного электрода касается лапароскопа, собственного троакара, других инструментов, лишенных диэлектрического покрытия возникает прямой «пробой» [9, 25].

К серьезным осложнениям электрохирургии при выполнении эндовидеолапароскопических операций относят искрообразование, дистанционные повреждения, глубокие ожоги, утечки тока, повреждения из-за заземления, дымообразование, электротравмы

больного и персонала [84], значительные термические повреждения, образование дыма, феномен «ухода» тока [2], деструкцию ткани печени в области ложа при ЛХЭ, несанкционированные ожоги и образование в среде углекислого газа токсических продуктов коагуляции [79, 84].

При выполнении ЛХЭ могут возникать **осложнения, связанные с обработкой ложа желчного пузыря**. По данным А.Н.Пряхина и соавт. [104] кровотечение и желчеистечение из ложа желчного пузыря, которые увеличивали время операции, вели к переходу на открытые оперативные вмешательства, удлинению послеоперационного периода и к повторным операциям, встречались у 0,2-14% пациентов и у 3,4% больных приводили к смерти. По наблюдениям других авторов частота кровотечений из ложа желчного пузыря во время ЛХЭ при использовании электрокоагуляции и конверсии колебались от 0,2 до 4,1% [8, 22, 83, 124, 143]. Недостаточную эффективность применения электрохирургического гемостаза, приводящую к интенсивному кровотечению, чаще связывают с трудностями и травматичностью выделения желчного пузыря в связи с выраженным рубцовым процессом в области его ложа [22, 83, 143]. Желчеистечение из ложа желчного пузыря, которое часто было связано с отхождением коагуляционного струпа, осложняло течение раннего послеоперационного периода у 0,4 – 1,6% пациентов и у 31,8% из них потребовало повторного оперативного вмешательства [17, 106, 143, 147, 54].

Частота электрохирургических ожогов при ЛЭХ, по данным И.В.Федорова и В.Я. Попова [134] в 1994 году находилась в диапазоне от 0,06% до 0,3%. Проведенный А.Е. Борисовым и соавт. [14] анализ результатов 16873 ЛХЭ, выполненных в городских лечебных учреждениях Санкт-Петербурга в 1997-1999 годах показал, что электротермические повреждения двенадцатиперстной, тощей и поперечно-ободочной кишок наблюдались у 7 (0,04%), паренхиматозных органов – у 9 (0,05%), диафрагмы – у 7 (0,04%), крупных сосудов – у 13 (0,08%) и внепеченочных желчных протоков – у 78 (0,46%) пациентов. У 157 (0,93%) больных при выполнении ЛХЭ наблюдалось интраоперационное кровотечение, источником которого у 102 (65,0% от всех кровотечений) пациентов были сосуды ложа желчного пузыря. Внутрибрюшное кровотечение после ЛХЭ в послеоперационном периоде возникло у 38 (0,23%) пациентов, из которых у 15 (39,5%) источником его были также сосуды печени ложа желчного пузыря. Перфорацию желчного пузыря при выполнении ЛХЭ Э.В.Могилевец и соавт. наблюдали у 16,6% пациентов [149]. В.Б. Крапивин и А.А.Давыдов при ретроспективном анализе 2917 ЛХЭ, выполненных в 1993 – 2004 годах, наблюдали перфорации желчного пузыря электрокрючком без выпадения камней у 162 (5,6%), электроожог ложа желчного пузыря у 102 (3,5%), перфорацию желчного пузыря с выпадением камней у 43 (1,5%) и тяжкие контактные повреждения у 9 (0,3%) пациентов [54].

**К отрицательным сторонам использования электрохирургической аппаратуры в абдоминальной хирургии относится образование довольно большой зоны повреждения**

**тканей** [30, 63, 89, 117, 120, 150, 151, 152, 229]. При применении электрокоагуляции в ранах отмечаются интенсивное воспаление и некроз [30,89,152]. По данным R. Tucker [188, 230, 231], эти изменения сохраняются и на 4-е сутки после операции. Даже самые современные аппараты с обратной связью не могут исключить аномальных путей движения электрического тока, так как ткани организма человека неоднородны по структуре и обладают большим разбросом физических параметров [46, 132]. По данным E. Trondsen и соавт. [158], при монополярной коагуляции индуцируется отдаленное возрастание температуры в стенке желчного протока и клипсе на пузырьном протоке. Ю.Г. Пархоменко [85, 140] отмечает, что при использовании электроножа коагуляция захватывает в 2 – 3 раза больший объем тканей, приводя в последующем к задержке процессов регенерации. При операциях на печени широкая полоса некроза остается через 24 часа после воздействия электроножа и продолжает существовать даже на 21-е сутки [152].

Монополярные электроды, используемые в лапароскопической хирургии вызывают **грубые повреждения паренхимы печени**, что приводит к образованию коагуляционных некрозов и возможности отторжения некротизированной ткани с развитием вторичного кровотечения и желчеистечения [55, 106, 124, 127, 129, 149]. Контактная электрокоагуляция предусматривает соприкосновение инструмента с раневой поверхностью. Это может вести к «прилипанию» рабочей части инструмента к ткани печени с последующим отрывом коагуляционного струпа, возобновлением кровотечения и желчеистечения [55, 124,129].

Ряд авторов [89, 104, 136, 149, 171,172] в экспериментальных исследованиях доказали неблагоприятное воздействие электрокоагуляции на паренхиму печени в области ложа желчного пузыря при ЛХЭ. В своих исследованиях они доказали, что в зоне воздействия наблюдались выраженные деструктивные изменения паренхимы печени, приводящие к нарушению клеточного ее строения, замедлению процессов регенерации поврежденной печеночной ткани и формированию грубого соединительнотканного рубца. По данным Пряхина А.Н. глубина некроза паренхимы печени при выполнении ЛХЭ с использованием монополярной коагуляции составила в среднем  $2841,29 \pm 129,6$  мкм [104]. Исследования В.М. Седова и соавт. [79] показали, что после электрокоагуляции образуется струп с зоной некроза 3-5 мм, который служил субстратом для развития инфекционных осложнений, вторичных кровотечений и желчных свищей. При этом раны после воздействия электрохирургического инструмента заживали в более поздние сроки, чем нанесенные классическим скальпелем, а границы между здоровыми и коагулированными тканями были нечеткими.

Результаты исследований задней стенки удаленных во время ЛХЭ желчных пузырей, проведенные В.Б. Крапивиним и А.А.Давыдовым [54], показали, что толщина коагуляционного некроза в этой зоне колебалась от 0,1 до 0,8 мм и зависела от длительности выделения его электродом. Авторы считают, что при ЛХЭ в ложе желчного пузыря происходит деструкция ткани печени и нагревание окружающих тканей выше критического уровня. При этом образуется токсический дым, который, всасываясь

брюшиной, вызывает изменение функциональной способности печени [26, 138, 176, 241]. Некоторые авторы [149, 228] доказали прямую зависимость выраженности спаечного процесса в подпеченочном пространстве с повреждением ложа желчного пузыря и кровотечением при ЛХЭ. А.Г. Хандога [139] считает, что причиной образования спаек после ЛХЭ является воспалительный процесс в поврежденной ожогом области, который индуцирует секрецию и отложение фибрина в раневой области. По его мнению, шнуровидные спайки могут служить причиной хронической дуоденальной непроходимости и дуоденогастрального рефлюкса (постхолецистэктомический синдром) за счет вовлечения в процесс двенадцатиперстной кишки, малой кривизны желудка и петель тонкой кишки.

По мнению Е.И. Брехова и соавт. [129,138], выявленное ими **повышение активности печеночных ферментов АЛТ, АСТ, СДГ и ЛДГ уже во время операции свидетельствует о повреждении печеночной ткани.** Это подтверждают данные и других авторов [26,176]. Нарушение целостности гепатоцитов, по их мнению, связано не только с применением электрокоагуляции (даже в щадящем режиме), но и с влиянием токсических продуктов, образующихся в среде углекислого газа. Смещение активности трансфераз в сторону АЛТ говорит о наличии некробиотических процессов в ткани печени. Повышение активности СДГ на пятые сутки после оперативного вмешательства свидетельствует о сохранении значительного повреждения печеночной ткани. Результаты исследования В.Б. Крапивина и А.А. Давыдова [26, 47, 54]

показали, что при продолжительности ЛХЭ  $45 \pm 4$  минуты во время операции, в первые сутки после оперативного вмешательства и в день выписки из стационара в сыворотке крови пациентов наблюдается повышенная активность ферментов АЛТ, АСТ и ЩФ.

Для того чтобы свести к минимуму отрицательные стороны электрохирургии при выполнении эндовидеолапароскопических операций некоторые авторы предлагают гидровлическую препаровку ложа желчного пузыря различными комбинациями лекарственных растворов [149, 183], фиксацию в ложе желчного пузыря препарата «Оксицеланим» [43] или лекарственной пленки на основе монокарбоксихлеллюлозы в сочетании с медикаментозной композицией [139], в послеоперационном периоде – комплекс реабилитационных мероприятий с использованием препаратов бемитил (антиоксидант) и пироцетам [123].

Следовательно, *проведенный нами анализ литературных источников показал, что монополярная электрохирургия при выполнении открытых и эндовидеохирургических вмешательствах имеет свои положительные и отрицательные качества, присущие только этому методу рассечения и коагуляции тканевых структур.* Несмотря на проведенные исследования, остаются не достаточно изученными вопросы морфологических изменений печени в области ложа желчного пузыря при ЛХЭ, а данные о глубине зоны поражения печени после электрохирургического воздействия на нее электрического тока в различных режимах работы генератора и характере репаративных процессов в тканях после применения монополярной коагуляции

противоречивы. Прогресс лапароскопической хирургии тесно связан с развитием новых и совершенствованием известных методов диссекции и коагуляции тканей.

С 90-х годов XX-го столетия в хирургической практике начали успешно использоваться **ультразвуковые генераторы** [2, 29, 34, 67, 68, 80, 88, 93, 94, 98, 118, 126, 130, 131, 156, 157, 166, 175, 225, 236].

Принцип действия ультразвукового инструмента основан на трансформации электрической энергии, поступающей из генератора, в механическую с помощью пьезокерамических кристаллов в рукояти. Благодаря высокочастотным колебаниям лезвия в продольном направлении (55500 колебаний в секунду) с амплитудой от 30 до 100 мкм ультразвуковой инструмент осуществляет 3 типа воздействия на ткани: диссекцию, коагуляцию и кавитацию [67, 68, 108, 204]. Эффект кавитации дает возможность анатомического препарирования интимно прилежащих друг к другу тканевых структур [29, 122, 187, 220, 227].

О целесообразности и перспективности использования ультразвуковой техники в хирургии паренхиматозных органов высказывались многие авторы [2, 84, 92, 93, 94, 190, 204]. Вместе с тем, в обзорной статье, посвященной гемостазу в процессе операции, Б.В. Петровский отмечал, что **отношение к ультразвуковым аппаратам разное** [87]. Объясняется это недостаточно выраженным гемостатическим эффектом ультразвуковых инструментов, что нередко для обеспечения надежного гемостаза требовало применения дополнительно других способов остановки кровотечения. Вместе с тем, по данным других авторов [2, 108, 99,

141, 174, 194, 207] ультразвуковой скальпель обеспечивает достаточный гемостатический эффект при незначительном повреждающем действии на ткани, расположенные около ультразвукового инструмента. А.К.Мелоян и соавторы [76] считают, что энергия ультразвука позволяет прецизионно рассекать и коагулировать сосуды диаметром до 5 мм без наложения лигатур за 2-3 секунды с минимальным термическим повреждением окружающих тканей.

Ряд авторов [84, 2, 34, 126, 237] выявили **следующие преимущества ультразвуковой коагуляции по сравнению с традиционными методами**: универсальность, надежность в работе, выраженный коагулирующий эффект, снижение общей кровопотери при операции, нежный коагуляционный струп в зоне воздействия ультразвукового инструмента, более благоприятное течение послеоперационного периода, удобство в работе хирурга (отсутствие задымленности, лучшая визуализация), отсутствие обугливания тканей, возможность безопасной работы вблизи жизненно важных сосудистых структур (аорта и полые вены), безопасное выделение анатомических структур вблизи жизненно важных органов и полное исключение возможности электротравмы внепеченочных желчных протоков. Обобщив опыт выполнения операций (в том числе 43 ЛХЭ) с использованием гармонического скальпеля у 124 пациентов А.Е.Борисов и соавт. [84] считают, что при дальнейшей технической доработке ультразвуковой скальпель может в эндовидеохирургической практике заменить электрохирургический способ.

Изучая аспекты действия ультразвука Ю.И. Сорокин и В.И. Савченко [118] отметили, что ультразвуковая препаровка мягких тканей не затрудняет процессы регенерации и заживление ран происходит первичным натяжением. Авторы считают, что ультразвук стимулирует внутриклеточный биосинтез и регенераторные процессы, вызывает расширение кровеносных сосудов и увеличение регионарного кровотока в 2-3 раза, инициирует благоприятные изменения в микроциркуляторном русле и адвентиции сосудов, развитие коллатералей, что очень важно при воспалительных и гнойно-деструктивных процессах. По данным С.И. Горшкова [23] при воздействии ультразвука на биологические ткани повышается проницаемость их клеточных мембран, усиливаются процессы диффузии и осмоса, интенсифицируются биохимические процессы.

Ультразвуковой скальпель не предполагает прохождения электрического тока через тело пациента, что особенно важно при наличии имплантированного водителя ритма [184]. Известно, что применение электрокоагуляции у таких пациентов может привести к нарушению функции искусственного водителя ритма. Ряд авторов описывают успешное применение ультразвукового скальпеля во время лапароскопической холецистэктомии у пациентов с кардиостимуляторами [184, 191, 234].

Хворостов Е.Д. и соавт. [141] показали, что при гистологическом исследовании стенки желудка пациентов, оперированных с применением монополярной электрокоагуляции, была выявлена широкая зона бокового коагуляционного некроза,

распространяющаяся на все слои стенки желудка, достигая  $554,16 \pm 34,107$  мкм, в то время как у пациентов, которые были оперированы с использованием ультразвукового скальпеля аналогичный показатель был достоверно меньшим и составил  $124,186 \pm 9,21$  мкм. Зона некробиоза, по данным гистостереометрии в первой группе составила  $280,43 \pm 39,15$  мкм и регистрировались постоянно, во второй же группе данная зона не всегда определялась и была достоверно меньше, составив  $119,931 \pm 7,21$  мкм, подтверждая данные ряда авторов [104, 150, 156, 178, 193, 235, 237]. А.К. Мелоян и соавт. [76] доказали, что зона некроза подкожной жировой клетчатки после использования ультразвукового скальпеля, по сравнению с высокочастотным электрокоагулятором, была в 1,7 раза меньше и составила всего  $268,3 \pm 18,5$  мкм. Ультразвуковое воздействие, по сравнению с электрохирургическим, вызывало при этом менее выраженные патологические изменения в прилежащих тканях и проявлялось в сохранении органотипической структуры мелких кровеносных сосудов.

В доступных нам литературных источниках мы обнаружили лишь единичные сообщения, отражающие морфологические изменения в печени после воздействия на нее ультразвуковых инструментов при ЛХЭ [2, 104, 143]. Так, И.В.Аксенов и М.В.Чистяков показали, что после ЛХЭ, выполненной с помощью ультразвуковых инструментов, в тканях печени, непосредственно граничащих со струпом, балочное строение было нарушено, границы между гепатоцитами стирались и возникали небольших размеров безъядерные очаги. Воспалительная реакция в прилежащих тканях

отсутствовала. При этом ширина сформировавшегося струпа после применения ультразвуковых инструментов составила 3,03 мкм, в отличие от ширины зоны после электрокоагуляции, которая достигала 2 мм [2, 104].

Ряд авторов утверждает, что использование ультразвукового генератора ведет, по сравнению с электрохирургическим, к снижению длительности операции, уменьшению интраоперационной кровопотери, послеоперационной боли и объема раневого отделяемого по дренажам в раннем послеоперационном периоде [2, 76, 196, 198, 213, 216, 239].

В последние годы отмечается возросший интерес хирургов к использованию ультразвуковых технологий при выполнении лапароскопических холецистэктомий (таблица 1.1).

Таблица 1.1 – Количество ЛХЭ, выполненных авторами с использованием ультразвукового генератора (данные литературы за 10 лет)

Авторы	Год публикации	Количество выполненных ЛХЭ
Аксенов И. В.	2006	35
Minutolo V. et al.	2008	39
Catena F.	2009	101
Gelmini R. et al.	2010	95
Kandil T.	2010	70
Kavlakoglu B.	2010	30
Redwan A. A.	2010	80
ElNakeeb A.	2010	60
Bess S.S.	2011	20
Jain S.K.	2011	100
Mahabaleshwar V.	2012	30
Бауткин А.В.	2012	51

Ramzanali S.A.	2013	48
Harju J.	2013	44
Catena F.	2014	21
Zanghi A.	2014	43
Sista F.	2014	22
Ramos A.C.	2015	125
Aspinen S.	2015	104
Zhang L.	2015	72
Guanqun L.	2016	117
Mattila A.	2016	88
Zavada N., Chasnoit A.	2017	41
<b>Всего</b>		<b>1791</b>

В доступных нам литературных источниках мы обнаружили данные об успешно выполненных ультразвуковыми инструментами ЛХЭ только у **1791** пациентов. Обращает на себя внимание, что 506 (**36%**) больных оперировано за последние 2 года. Подавляющее число операций (94%) выполняли хирурги стран дальнего зарубежья.

**К недостаткам метода ультразвуковой диссекции и коагуляции тканей следует отнести** дороговизну оборудования, быстрый выход из строя рабочей поверхности инструмента [2, 138]. По мнению Е.И. Брехова [138] ультразвуковой эндокрючок не позволяет захватывать достаточно большие участки ткани (это замедляет выделения желчного пузыря из ложа), часто требуется дополнительная электрокоагуляция ложа и, кроме того, при приближении лапароскопа к работающему инструменту оптика засоряется за счет взвеси. Высокая стоимость ультразвуковых генераторов и рабочих инструментов сдерживает широкое внедрение метода в клиническую практику. На недостаток ультразвукового эндокрючка, заключающийся в невозможности захватить им

достаточно большие участки ткани, более медленное выделение желчного пузыря из ложа указывают также И.В.Аксенов и М.В.Чистяков [2].

Следовательно, **анализ данных литературы показал, что в настоящее время достаточно противоречивы мнения авторов о целесообразности применения ультразвуковых инструментов в абдоминальной хирургии.** Одни авторы отмечают целый ряд преимуществ ультразвуковых технологий при выполнении оперативных вмешательств и рекомендуют их для широкого практического применения. Другие авторы отмечают определенные недостатки таких методов. В литературных источниках **отсутствует описание техники выполнения операций ЛХЭ с использованием ультразвуковых инструментов** и не отражены параметры работы ультразвуковых генераторов при работе данными инструментами. Количество ЛХЭ, выполненных с использованием ультразвуковой диссекции и коагуляции, в доступной медицинской литературе не велико. Не достаточно изучены морфологические изменения в печени при ее рассечении и коагуляции ультразвуковыми инструментами.

В последние годы получает более широкое распространение применение **радиоволновых инструментов в хирургической практике** [20, 61, 64, 110, 121, 136, 145, 146, 151, 152, 179, 189, 211, 222].

**Радиоволновая хирургия** – это уникальный бесконтактный метод разреза и коагуляции мягких тканей с помощью радиоволн высокой частоты (3,8-4,0 МГц). Высокочастотная энергия

концентрируется на кончике "активного" или "хирургического" электрода и вызывает всплеск внутриклеточной молекулярной энергии, которая нагревает ткани и фактически испаряет клетки [121, 136].

В литературных источниках **специалисты высоко оценивают преимущества радиоволнового хирургического воздействия на ткани** [20, 61, 121, 136]. Достоинством метода является отсутствие непосредственного контакта электрода с клетками, а сам электрод не нагревается [20, 121]. Кроме того, техника радиохирургии полностью исключает эффект Фарадея (болезненные сокращения мышц или стимуляцию нервных окончаний при прохождении волн через тело пациента). Радиохирургический разрез выполняется без давления на ткань, сводя к минимуму ее повреждение [20, 61, 121, 145,]. Помимо этого, радиохирургическая технология полностью исключает электроожог пациента [61]. В своих работах Чхиквадзе Т.Ф. и соавт. показали, что при использовании в хирургии желудочно-кишечного тракта радиоскальпеля в режиме максимальной нагрузки ширина некроза достигала всего 350 мкм. Авторы условно разделили ее на 2 зоны: непосредственно граничащую с раной (зону коагуляционного некроза) и переходную (граничащую со здоровой тканью зону дистрофических, некробиотических и дисциркуляторных нарушений). Зона некроза при применении электрохирургического и плазменного скальпелей была намного больше, чем радиоволнового, и составила 1800 мкм и 1950 мкм соответственно [145, 146].

Харченко В.П. и соавт. в течение первых суток после обработки язвенной поверхности радиоволновым инструментом обнаружили

ширину коагуляционной пленки равной 100-130 мкм [120]. При этом кровоизлияний и нарушений микроциркуляции в зоне применения радиоскальпеля выявлено не было. Электрокоагуляционная обработка язвенной поверхности вызвала большую толщину коагуляционного некроза (1500-2000 мкм).

Следовательно, положительный опыт применения радиохирургической техники позволяет с успехом использовать ее при оперативных вмешательствах в абдоминальной хирургии. Литературные источники указывают на несомненные положительные качества радиоволновой хирургии. **Вместе с тем она не нашла еще широкого практического применения при операциях на органах брюшной полости.** Не достаточно изучены морфологические изменения печени при выполнении операций с использованием радиохирургического скальпеля. Отсутствует сравнительная оценка эффективности применения электрохирургической, радиоволновой и ультразвуковой технологии при диссекции и коагуляции печени.

Несмотря на значительные достижения в разработке способов физического гемостаза при оперативных вмешательствах на органах брюшной полости, **существует еще достаточно широкий круг проблем**, требующих изучения и решение которых должно быть направлено на повышение эффективности и безопасности методов интраоперационной остановки кровотечения. К их числу относятся:

1. Продолжается дискуссия о показаниях, технике выполнения, преимуществах и целесообразности применения ультразвукового,

радиоволнового и электрохирургического методов физического гемостаза;

2. Нуждается в разработке экспериментальная модель для определения воздействия физических методов гемостаза на печеночную ткань;

3. До конца не изучены и во многом противоречивы данные об особенностях морфологических и морфометрических изменений, а также характере репаративных процессов в печени при электрохирургическом, ультразвуковом и радиоволновом гемостазе в эксперименте на лабораторных животных;

4. Несмотря на бурное развитие эндоскопической хирургии, и до настоящего времени в эксперименте не разработаны критерии оценки и не определены оптимальные параметры работы электрохирургического, ультразвукового и радиоволнового генераторов для достижения окончательного гемостаза;

6. **Дискуссионным остается вопрос об эффективности выполнения ЛХЭ ультразвуковыми инструментами.** Существует необходимость в усовершенствовании способа ЛХЭ с использованием ультразвуковых технологий и определения параметров работы ультразвукового генератора в зависимости от этапов выполнения операции;

7. Не разработан комплекс мер профилактики осложнений ЛХЭ, выполняемой ультразвуковыми инструментами, при ОХ.

## ГЛАВА 2

### РЕЗУЛЬТАТЫ СРАВНИТЕЛЬНОЙ ОЦЕНКИ ЭЛЕКТРОХИРУРГИЧЕСКОГО, УЛЬТРАЗВУКОВОГО И РАДИОВОЛНОВОГО МЕТОДОВ ГЕМОСТАЗА ПРИ ЭКСПЕРИМЕНТАЛЬНОМ ИССЛЕДОВАНИИ

Задачами экспериментального раздела нашей работы были:

1. Разработать экспериментальную модель для определения воздействия физических методов гемостаза на печеночную ткань и выявить особенности морфологических изменений в печени при электрохирургическом, ультразвуковом и радиоволновом гемостазе в эксперименте на лабораторных животных.

2. Дать сравнительную морфометрическую характеристику зоны морфологических изменений печени при использовании физических методов гемостаза в эксперименте.

3. Определить в эксперименте оптимальные параметры работы электрохирургического, ультразвукового и радиоволнового генераторов в зависимости от эффективности гемостаза, глубины поражения печеночной ткани и характера репаративных процессов в печени после воздействия на нее физических методов гемостаза.

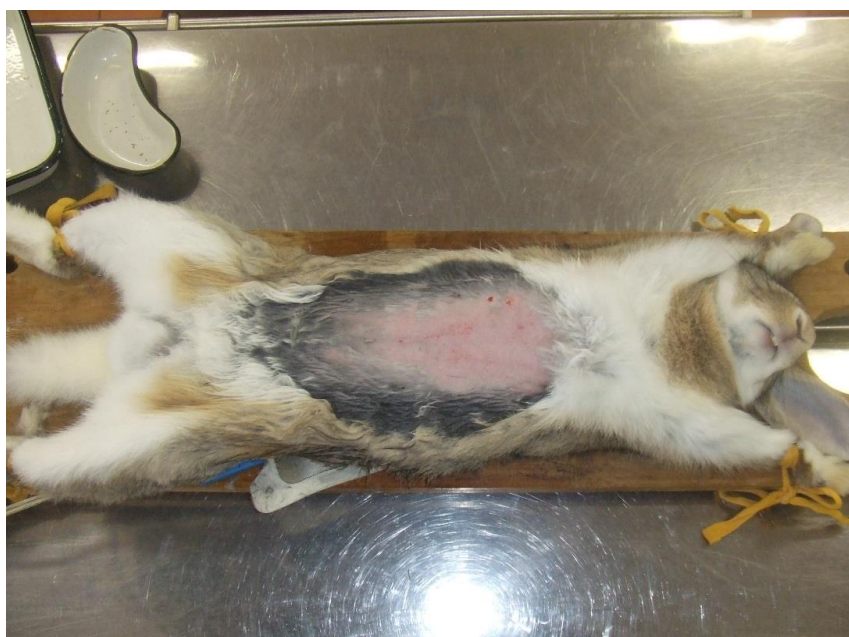#### 2.1 Методика проведения эксперимента

Экспериментальные, морфологические, морфометрические и биохимические исследования выполнены на базе ЦНИЛ БелМАПО при методической помощи руководителя патоморфологической

группы, кандидата биологических наук Т.Э. Владимирской и руководителя биохимической группы Т.М. Юраги.

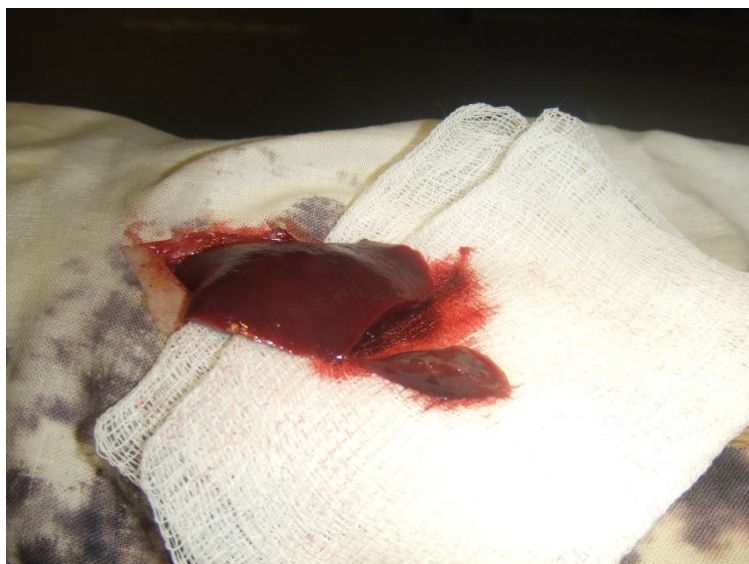**Исследования проводились на 39 половозрелых кроликах** массой 2800-4000 г и включали острые и хронические опыты (рисунок 2.1). *Все оперативные вмешательства осуществлены с этическими нормами обращения с животными, а также требованиями мирового сообщества «Европейская конвенция по защите животных, используемых для экспериментальных и иных научных целей» (Страсбург, 1986).*

В условиях адекватной анестезии, в соответствии с этическими нормами обращения с животными, проводился послойный разрез брюшной полости.



**Рисунок 2.1 - Лабораторное животное, введенное в наркоз, фиксировано к операционному столу. Операционное поле (живот кролика) подготовлено для операции**

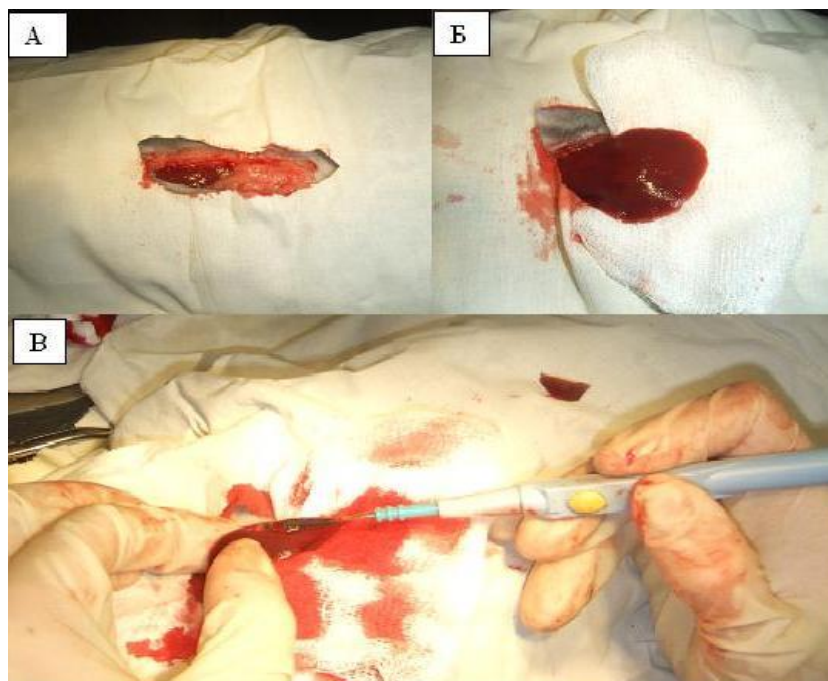
Для определения эффективности работы аппарата в режиме коагуляции в рану на стерильную марлевую салфетку **выводилась долька печени кролика и при помощи скальпеля выполнялась краевая резекция** (рисунок 2.2). Затем выполнялась коагуляция кровоточащих сосудов (рисунок 2.3).



**Рисунок 2.2 - Краевая резекция дольки печени кролика в эксперименте**

Исследования проводились во всех режимах коагуляции. Каждый режим испытывался **на 3 уровнях мощности**: min – 1/3 шкалы мощности, med – 2/3 шкалы мощности, max – максимальный уровень шкалы мощности.

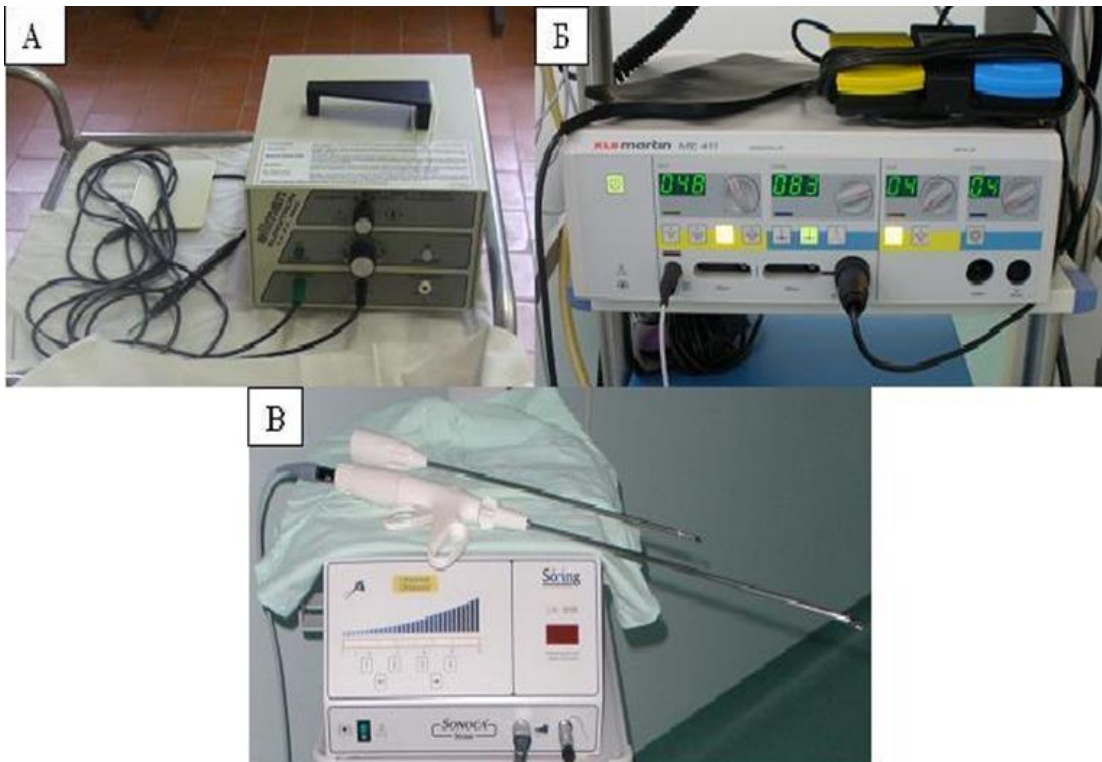
Для проведения сравнительной оценки воздействия различных физических способов коагуляции тканей и особенности течения процессов регенерации печени кроликов использовались **электрохирургический генератор «MARTINME 411»** (KLSMARTINGROUP, Германия), **ультразвуковой генератор «Sonoca 190»** (Soring GmbH, Германия) и **радиоволновой генератор «Surgitron EMC»** (Ellman International, США) (рисунок 2.4).



А – послойный разрез брюшной полости; Б – выведение дольки печени в рану;  
Б – коагуляция кровоточащих сосудов с использованием  
электрохирургического генератора

**Рисунок 2.3 -Этапы проведения оперативного вмешательства на кролике**

Иссеченные участки печени кролика фиксировали в 10% нейтральном формалине в течение 48 часов. Затем промывали в проточной воде в течение 24 часов, обезвоживали в спиртах восходящей концентрации (70, 80, 96, абсолютный спирт). Далее материал проводили через спирт-хлороформ, хлороформ, хлороформ-парафин и заливали в парафин. Из парафиновых блоков изготавливали срезы толщиной 4-5 мкм, которые окрашивали гематоксилином и эозином, по Массону. Изучение микропрепаратов и изготовление микрофотографий проводили с помощью микроскопа ZEISS AXIO Imager.A1 (Германия) (рисунок 2.5).



А - радиоволновой генератор «Surgitron EMC»; Б - электрохирургический генератор «MARTINME 411»; В - ультразвуковой генератор «Sonoca 180»

**Рисунок 2.4– Хирургические генераторы**



**Рисунок 2.5 – Программно-аппаратный комплекс «Leica-Qwin»  
(Германия)**

**Морфометрический анализ** проводился при помощи программно-аппаратного комплекса «Leica-Qwin». Измерения проводили на увеличении 50 в 5 случайно выбранных полях зрения по каждому препарату.

Разработанная нами экспериментальная модель позволила в остром и хроническом опытах дать сравнительную характеристику морфологическим изменениям печеночной ткани, а также оценить характер макроскопического поражения печени и эффективность гемостаза при остановке кровотечения электрохирургическим, ультразвуковым и радиоволновым генераторами в зависимости от режимов их работы.

**Статистическая обработка данных** проводилась при помощи пакета STATISTICA 6.0 для Windows XP.

Проверка соответствия распределения количественных данных закону нормального распределения выполнялась с помощью критерия Shapiro-Wilk. Центральная тенденция для нормально распределённых количественных данных описывалась с помощью среднего и 95% доверительного интервала для среднего. Для описания меры рассеяния таких данных также применяли стандартное отклонение и размах, включающий минимальное (min) и максимальное (max) значения. Количественные данные, распределение которых не являлось нормальным, описывались с помощью медианы, 25% и 75% квартилей и размаха (минимальное и максимальное значения). Порядковые и качественные данные представляли полностью.

При распределении, отличном от нормального, в случае

сравнения двух независимых групп, применяли непараметрический критерий – U-тест Mann-Whitney. При сравнении большего количества выборок использовался ранговый анализ вариаций Kruskal-Wallis. Сравнение относительных величин или качественных данных проводили с помощью критерия  $\chi^2$  и критерия Fisher, а двух зависимых выборок по количественному признаку – с помощью критерия Wilcoxon. При сравнении трех зависимых выборок по количественному признаку использовался критерий Friedman ANOVA.

Следовательно, в процессе выполнения нашей работы были использованы современные методы исследования, включая морфометрию печени у лабораторных животных. **Впервые разработана экспериментальная модель для определения эффективности применения различных физических методов гемостаза при операциях на печени.** Впервые изучены морфологические и морфометрические изменения в ткани печени после воздействия электрохирургического, ультразвукового и радиоволнового генераторов в различных режимах коагуляции и на различных мощностях. Наши экспериментальные исследования были проведены с применением объективных методов параметрической и непараметрической статистики. Такие же методы мы использовали и в клиническом разделе настоящей монографии.

В соответствии с целью и задачами исследования нами проведены острые и хронические эксперименты.

**В острых опытах** макроскопически оценивалась эффективность гемостаза, а также величина и выраженность видимой зоны

деструктивных изменений печени. При микроскопическом исследовании изучали состояние и количественную характеристику глубины поражения печеночной ткани в результате воздействия на нее электрохирургического, ультразвукового и радиоволнового генераторов.

Разработанная нами экспериментальная модель для сравнительной оценки различных методов физического гемостаза предусматривала применение электрохирургического, ультразвукового и радиоволнового генераторов после предварительного отсечения участка печени лабораторного животного скальпелем. Локализация и количество удаленной ткани печени ( $2,83 \pm 0,69$  грамм) были у всех животных однотипными.

Наши исследования показали, что диаметр кровеносных сосудов печени не превышал 0,5-1,0 мм. Воздействие генераторов на ткань печени прекращали сразу же после достижения гемостатического эффекта.

Стандартные условия при моделировании остановки кровотечения на печени кроликов обеспечивали: 1) стандартность параметров работы всех используемых при эксперименте аппаратов; 2) стандартность площади коагулируемой ткани печени ( $2,43 \pm 0,5$  мм<sup>2</sup>); 3) однотипность операционной техники проведения эксперимента.

**В хронических опытах** при макроскопическом исследовании изучалось наличие и характер осложнений, а также степень выраженности спаечного процесса в зоне операции. Микроскопические исследования включали изучение репаративных

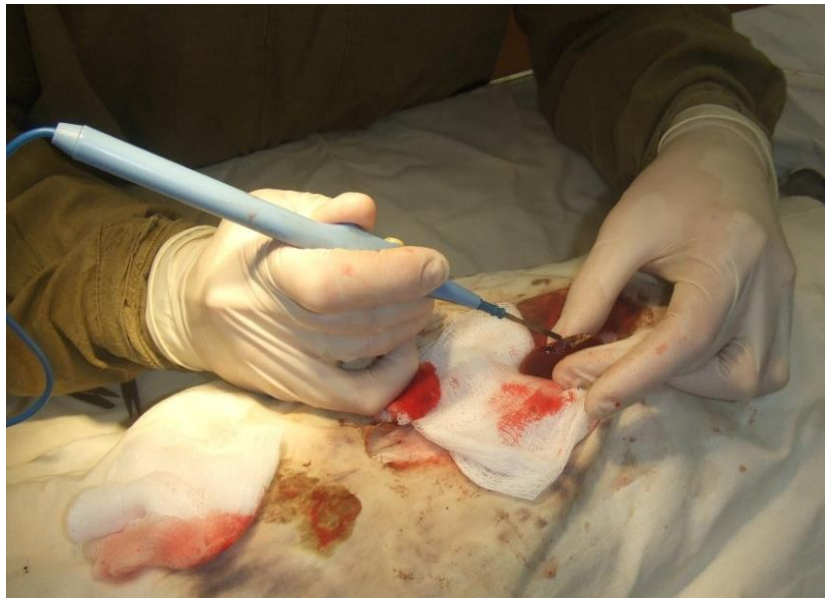процессов и изменения печени в результате воздействия на нее различных методов физического гемостаза на 3 и 7 сутки от начала эксперимента.

Эти сроки были выбраны нами потому, что именно в эти временные промежутки можно было определить наличие послеоперационных осложнений и оценить основную направленность репаративных процессов в печени после воздействия на нее электрохирургического, ультразвукового и радиоволнового генераторов.

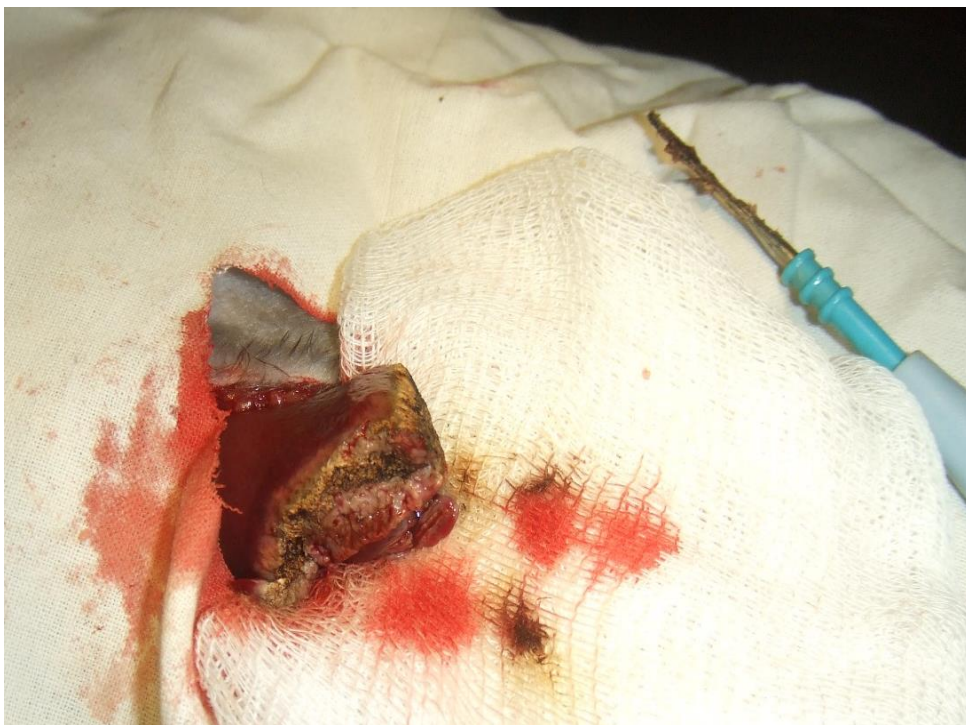## **2.2 Макроскопическая оценка результатов применения физических методов гемостаза в эксперименте**

### **2.2.1 Острый эксперимент**

Для определения эффективности различных физических способов коагуляции тканей и особенности течения процессов регенерации печень животного предварительно пересекалась скальпелем, а затем выполнялась коагуляция кровотока сосудов одним из генераторов (рисунок 2.6, 2.7).



**Рисунок 2.6 - Работа электрохирургическим инструментом на пересеченной скальпелем печени кролика с использованием ЭХГ в режиме коагуляции**



**Рисунок 2.7 - Печень лабораторного животного (кролика) после выполнения монополярной коагуляции.**

Нами разработаны следующие **основные критерии макроскопической оценки изменений печени при остановке кровотечения:**

- 1) время достижения гемостаза;
- 2) характер раневой поверхности;
- 3) цвет ожогового струпа;
- 4) кровоточивость под струпом;
- 5) необходимость повторной коагуляции печени ввиду неэффективности первичного гемостаза;
- 6) глубина деструктивных изменений;
- 7) наличие повреждений печени вне зоны действия электрода;
- 8) эффект «прилипания» электрода к ткани печени во время проведения гемостаза;
- 9) наличие коагуляционного нагара на электроде (таблица 2.1).

Таблица 2.1 – Результаты макроскопической оценки изменений печени в эксперименте при применении физических методов гемостаза в соответствии с разработанными критериями

Критерии оценки	Методы физического гемостаза		
	Электро-хирургический	Ультразвуковой	Радиоволновой
1	2	3	4
1. Время достижения гемостаза (Me, секунды)	5*	6**	5***
2. Характер раневой поверхности	Грубый струп с неровными краями, выходящий за	Нежный струп, не выходящий за край печени	Нежный струп, не выходящий за край печени

	край печени		
3. Цвет ожогового струпа	Черно-серый	Белесовато-желтый	Белесоватый
4. Кровоточивость под струпом	Отсутствовала	Отсутствовала	Отсутствовала
5. Повторная коагуляция печени ввиду неэффективности первичного гемостаза	Проводилась при эффекте «прилипания» электрода	Не проводилась	Не проводилась
6. Глубина деструктивных изменений (Me, мм)	1,65****	1,1****	0,7****
7. Наличие повреждений печени вне зоны действия электрода	Отсутствовали	Отсутствовали	Отсутствовали
8. Эффект «прилипания» электрода к ткани печени во время проведения гемостаза	Имел место постоянно, струп мог отторгаться вместе с инструментом и давать кровотечение	Отсутствовал	Отсутствовал
7. Наличие коагуляционного нагара на электроде	Имел место постоянно, трудно удалялся и только механическим способом	Имел место не постоянно, быстро удалялся при кавитации в жидкости	Отсутствовал

Примечания:

1. \*- достоверные различия во времени достижения гемостаза при использовании электрохирургического и ультразвукового генераторов (Mann-Whitney U Test,  $p < 0,001$ );

2. \*\*- достоверные различия во времени достижения гемостаза при использовании ультразвукового и радиоволнового генераторов (Mann-Whitney U Test,  $p < 0,001$ );

3. \*\*\*- нет достоверных различий во времени достижения гемостаза при использовании электрохирургического и радиоволнового генераторов (Mann-Whitney U Test,  $p=0,965$ );

4. \*\*\*\*- достоверные различия глубины повреждения ткани печени при использовании электрохирургического, ультразвукового и радиоволнового генераторов (Kruskal-Wallis ANOVA-тест,  $p<0,001$ ).

Как следует из данных, представленных в таблице 2.1, при всех изученных нами методах физического гемостаза отсутствовала разница по таким критериям как наличие повреждений вне зоны действия электрода и кровоточивость под струпом.

Время достижения гемостаза при использовании электрохирургического (Me=5, 25%-75% процентиля = 4-6, min-max = 3-6) и радиоволнового (Me=5, 25%-75% процентиля = 4-5, min-max = 4-6) генераторов было достоверно меньше чем при использовании ультразвукового (Me=6, 25%-75% процентиля = 5-7, min-max = 4-8) генератора.

Макроскопическая оценка глубины повреждения ткани печени показала, что наибольшие коагуляционные изменения наблюдались при использовании электрохирургического метода гемостаза и составляла 1,65 мм (25%-75% процентиля = 1,5-1,9, min-max = 1-2,4), а наименьшие – при радиоволновом методе гемостаза 0,7 мм (25%-75% процентиля = 0,5-0,9, min-max = 0,4-1,2).

При электрохирургическом гемостазе, в отличие от других изучаемых методов, в месте действия электрода определялся грубый струп черного цвета с неровными краями, выходящий за край печени. После завершения гемостаза ожоговый струп не редко плотно

фиксирувался к электроду и мог отделяться вместе с ним от печени при удалении инструмента (эффект «прилипания»). При этом возникало кровотечение, что требовало проведения повторной коагуляции. На электрохирургическом инструменте образовывался нагар, который приходилось удалять механическим способом.

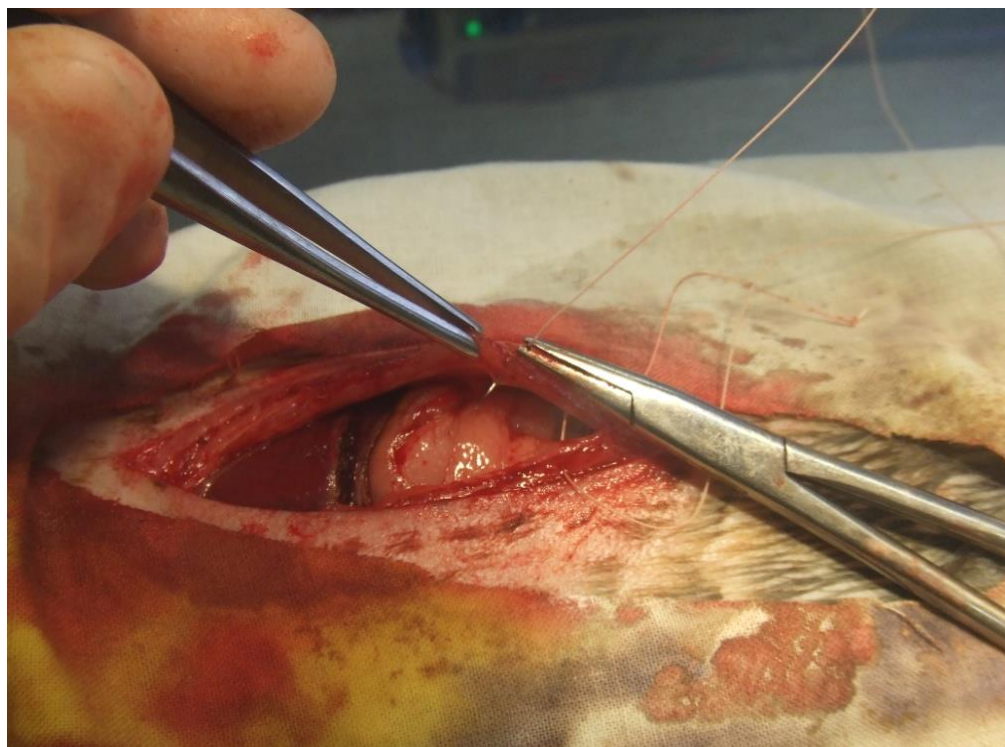
При гемостазе, выполненном ультразвуковым и радиоволновым генераторами, образовывался нежный белесоватого цвета струп, который не выходил за край печени. Повторная коагуляция не выполнялась, гемостаз был надежен. Отсутствовал эффект «прилипания» ожогового струпа к электроду. Вместе с тем, в некоторых случаях мы наблюдали на электроде ультразвукового аппарата образование нагара. Он довольно быстро самостоятельно удалялся при работе инструмента в физиологическом или другом растворе.

### **2.2.2. Хронический эксперимент**

При проведении хронического опыта после выполнения гемостаза раны печени после ее краевой резекции с использованием электрохирургического, ультразвукового или радиоволнового генераторов проводилось ушивание брюшной стенки (рисунок 2.8) и помещение животного из операционной в виварий.

Послеоперационный период во всех сериях опытов протекал без осложнений. Нами не выявлено каких-либо инфекционных процессов в брюшной полости. Внутрибрюшных кровотечений не было. В местах выполнения физического гемостаза на 3 и 7-е сутки эксперимента не обнаружено также гематом. Следовательно,

результаты наших исследований согласуются с оценкой эффективности остановки кровотечения других авторов, которые использовали электрохирургический, ультразвуковой и радиоволновой способы гемостаза при операциях на печени [120, 121, 151,152].



**Рисунок 2.8 - Ушивание лапаротомной раны при выполнении хронического эксперимента**

**На 3-и сутки эксперимента** выпот в брюшной полости не определялся. При электрохирургическом способе гемостаза в зоне операции определялся инфильтрат, состоящий из печени, двенадцатиперстной кишки, большого сальника и петель тонкой кишки. Плоскостные спайки разделялись тупо без повреждения печеночной ткани. Площадь спаечного процесса в зоне

электрокоагуляции составила 4,5 см<sup>2</sup> (25%-75% процентиля = 4-5, min – 3, max – 6).

В отличие от электрохирургического при ультразвуковом и радиоволновом способах гемостаза, в зоне операции на печени не определялся инфильтрат. К печени был рыхло припаян участок большого сальника. Площадь спаечного процесса в зоне воздействия ультразвукового и радиоволнового генераторов была достоверно меньшей по сравнению с электрохирургическим генератором (Mann-Whitney U Test,  $p < 0,001$ ) и составила 4 см<sup>2</sup> (25%-75% процентиля = 3-4, min – 2, max – 5) и 3 см<sup>2</sup> (25%-75% процентиля = 3-4, min – 2, max – 5) соответственно. Достоверных различий в площади спаечного процесса при использовании ультразвукового и радиоволнового генераторов не обнаружено (Mann-Whitney U Test,  $p = 0,444$ ).

**На 7-е сутки после операции** при электрохирургическом способе гемостаза инфильтрат в зоне операции приобретал плотный характер. В месте организующегося коагуляционного струпа часто определялись единичные микроабсцессы. Плоскостные спайки можно было разделить, как правило, только с повреждением печеночной ткани. В месте электрохирургического воздействия ткань печени рыхлой структуры. При гемостазе, выполненном ультразвуковым и радиоволновым генераторами, к месту операции был плотно припаян участок большого сальника без признаков острого воспаления, а печень восстанавливала свою макроскопическую структуру.

## **2.3 Морфологические и морфометрические изменения ткани печени под действием электрохирургического генератора в режиме монополярной коагуляции**

Нами изучена морфологическая структура печени после воздействия на нее ланцетовидного электрода электрохирургического генератора. Основные параметры работы аппарата (таблица 2.2): номинальная частота – 400 кГц; максимальная мощность на выходе в зависимости от режимов – от 120 до 250 Вт; нагрузка при максимальной мощности в зависимости от режимов – от 200 до 1000 Ом.

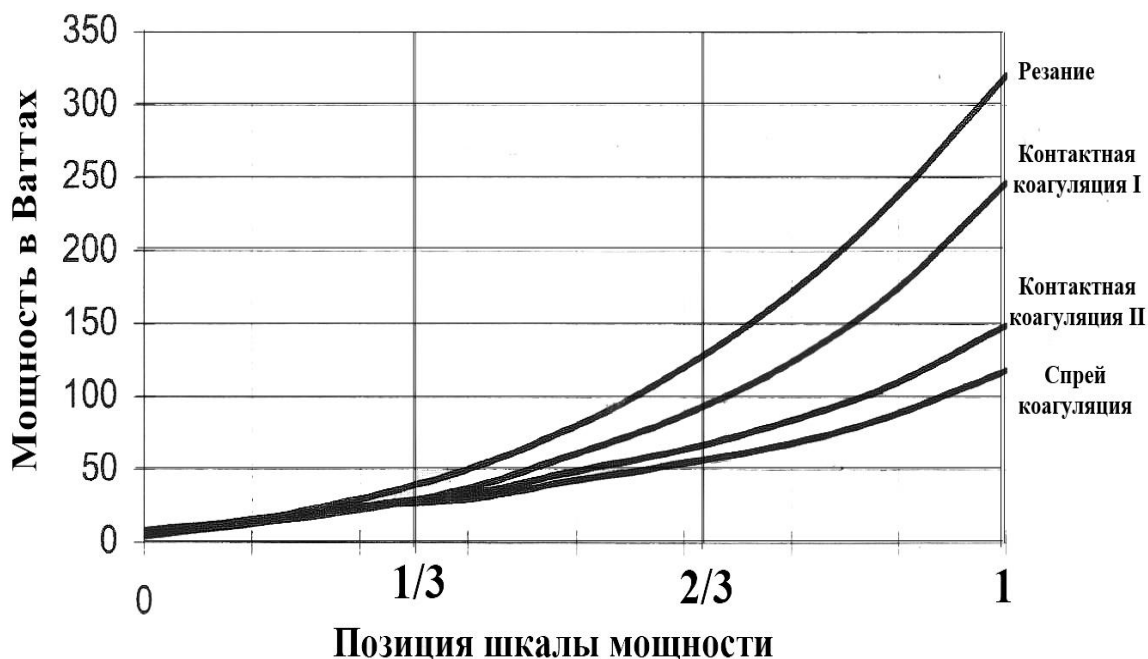
Таблица 2.2 – Режимы коагуляции высокочастотного электрохирургического генератора

<b>Режим</b>	<b>Мощность</b>	<b>Вольтаж</b>	<b>Крест фактор</b>
Контактная коагуляция 1	250 Вт при 200 Ом	max. 2600 В	3.0
Контактная коагуляция 2	150 Вт при 500 Ом	max. 4300 В	5,4
Спрей коагуляция	120 Вт при 1000 Ом	max. 6000 В	5,5

Каждый режим испытывался на 3 уровнях мощности: min – 1/3 шкалы мощности, med – 2/3 шкалы мощности, max – максимальный уровень шкалы мощности (рисунок 2.9).

Известно [46, 104], что в основе воздействия на ткани монополярной коагуляции лежит преобразование электрической энергии в тепловую (до 100°C). По мнению некоторых авторов [104,

152], при воздействии электрического тока на ткани в режиме коагуляции образуются так называемые «сухие клетки». Они приводят к рассеиванию теплоты и дальнейшему более глубокому высушиванию ткани.

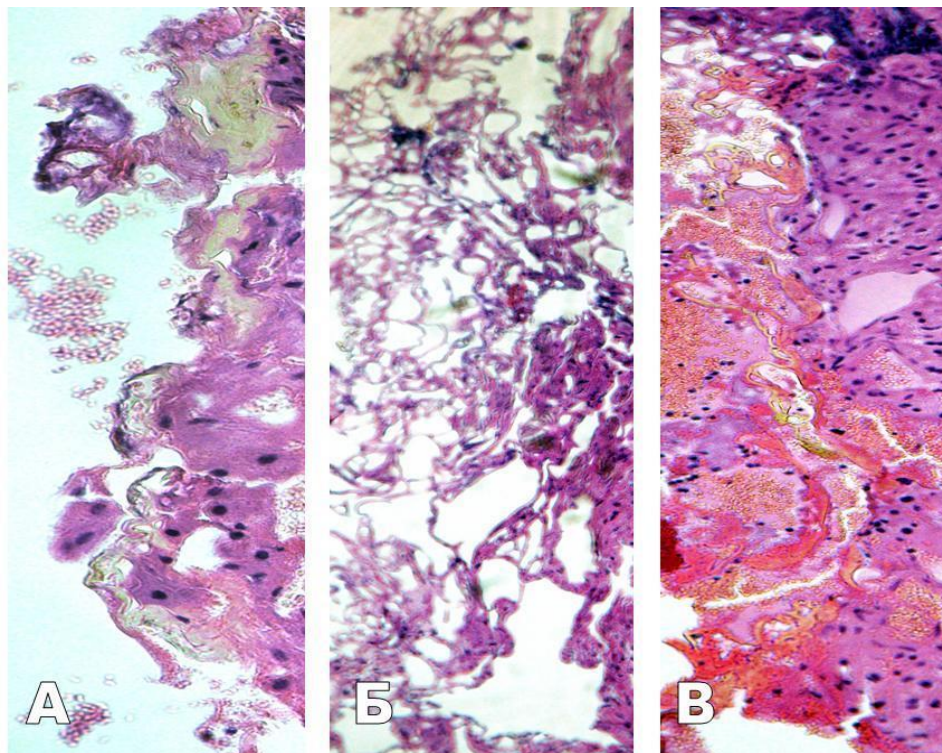


**Рисунок 2.9 – Зависимость мощности режима от выбранной позиции шкалы режима коагуляции**

Вместе с тем, в доступных нам литературных источниках мы не обнаружили работ, где были изучены морфологические изменения печени в зависимости от параметров работы ВЧ электрохирургических генераторов.

Наши исследования показали, что после воздействия высокочастотного электрохирургического генератора изменения ткани печени в большинстве случаев были однотипными для всех режимов коагуляции и в зависимости от преобладания вида

поражений заключались в формировании трех зон повреждения: коагуляции, вапоризации, кровоизлияний (рисунок 2.10).



А – зона коагуляции, Б – зона вапоризации, В – зона кровоизлияния

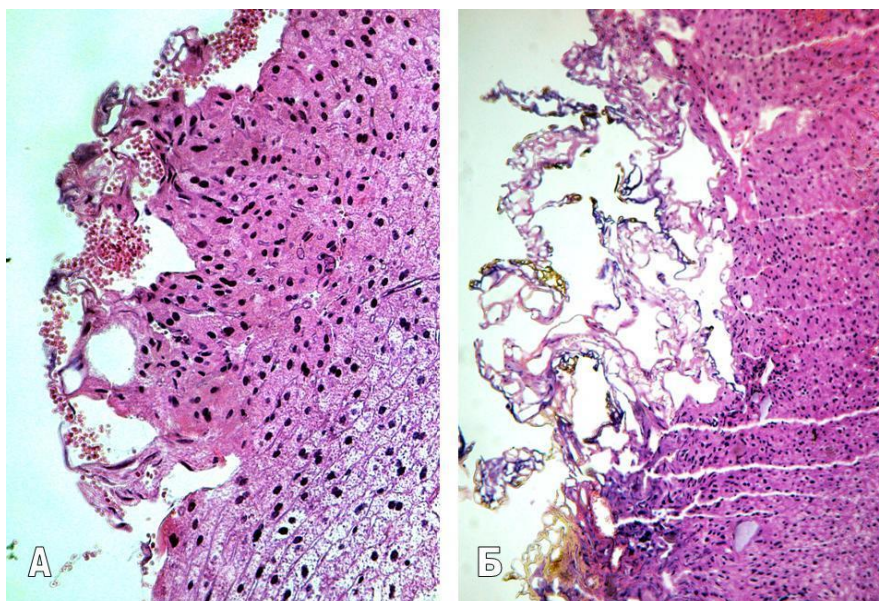
**Рисунок 2.10 – Микрофотографии. Ткань печени после воздействия ВЧ генератора (острый опыт), x100. Окраска гематоксилином и эозином**

### **2.3.1 Острый эксперимент**

Нами установлено, что после воздействия высокочастотного генератора в режиме коагуляции **на минимальном уровне мощности** (контактная коагуляция I, 40 Вт при 500 Ом) в очаге воздействия преобладали зоны коагуляции и кровоизлияний, а зона вапоризации была минимальной. **С увеличением мощности** в очаге

воздействия преобладали зоны коагуляции (с элементами карбонизации) и вапоризации (рисунок 2.11).

Полости вапоризации представляли собой округлые, часто сливающиеся и образующие обширные поля структуры, состоящие из оксифильных тяжей, с наличием неизменных и гемолизированных эритроцитов в просвете.



А – повреждения ткани печени на минимальном уровне мощности,

Б – повреждения ткани печени на максимальном уровне мощности

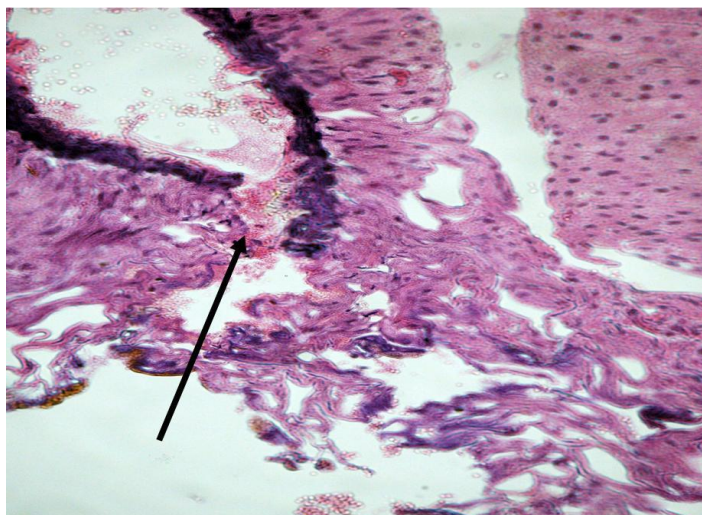
**Рисунок 2.11– Микрофотография. Ткань печени после воздействия ВЧ генератора (острый опыт), А – х200, Б – х100. Окраска гематоксилином и эозином**

Изменения сосудов в области воздействия были однотипными для всех режимов и заключались в коагуляции с распадом, фрагментацией и очаговым лизисом стенки вен, артерий,

лимфатических сосудов, выпаривании межклеточного вещества экстрацеллюлярного матрикса (рисунок 2.12).

**Причем при увеличении мощности режима эти изменения носили более выраженный характер.**

В перифокальных участках определялась зона гепатоцитов с предкоагуляционными (преднекротическими) изменениями: гиперхромные, с пикнотичными и/или набухшими ядрами, клеточные границы нечеткие, цитоплазма конденсирована. Вены были расширены, просветы артерий, лимфатических сосудов, желчных протоков резко сужены или не прослеживались.



Коагуляции с распадом, фрагментацией и очаговым лизисом стенки  
вены (стрелка)

**Рисунок 2.12 – Микрофотография. Ткань печени после воздействия ВЧ генератора (острый опыт), х400. Окраска гематоксилином и эозином**

Вне зоны повреждения наблюдалось расширение и полнокровие синусоидных капилляров, вен. Отмечалось наличие

очагов некроза гепатоцитов в перипортальных зонах и признаки минимального септального фиброза.

**При проведении морфометрического исследования** (таблица 2.3) подсчитывалась глубина повреждения печеночной ткани (зона коагуляции, вапоризации и кровоизлияния), образующаяся при воздействии ВЧ генератора в трех режимах (таблица 2.2)

При анализе полученных данных мы установили, что **имеются достоверные различия глубины поражения печеночной ткани при воздействии на нее ВЧ генератора в I, II и III режимах на минимальном, среднем и максимальном уровне мощности (Kruskal-Wallis ANOVA-тест,  $p < 0,001$ ).** Было установлено, что с увеличением мощности режима коагуляции глубина поражения ткани печени увеличивалась.

**Наименьшая глубина поражения** наблюдалась при воздействии ВЧ генератора в I режиме (контактная коагуляция I) на минимальном уровне мощности и составляла 46,0 мкм (25%-75% процентиля = 25,1-62,2, min – 9,7, max – 124,3).

Таблица 2.3 – Морфометрические показатели глубины поражения ткани печени в режиме монополярной коагуляции в остром эксперименте

Мощность монополярной коагуляции	Глубина поражения, мкм					
	I (контактная коагуляция I)		II (контактная коагуляция II)		III (спрей-режим)	
	Me (min- max)	25-75 процен- тили	Me (min- max)	25-75 процен- тили	Me (min- max)	25-75 процен- тили

1/3 шкалы мощности <sup>1</sup>	<b>46,0</b> (9,7- 124,3)	25,1- 62,2	<b>139,5</b> (36,7- 368,2) 119,5	78,1- 191,3	<b>435,7</b> (111,1- 1107,9)	241,3- 576,2
2/3 шкалы мощности <sup>2</sup>	<b>97,4</b> (15,4- 284,3)	51,8- 132,8	<b>503,8</b> (161,9- 1114,3)	341,2- 614,3	<b>649,8</b> (130,2- 2155,6)	330,2- 787,3
3/3 шкалы мощности <sup>3</sup>	<b>212,6</b> (38,3- 819,0)	102,0- 263,5	<b>520,4</b> (149,2- 1384,1)	339,7- 644,4	<b>736,7</b> (168,3- 2050,8)	412,7- 914,3

Примечания:

1. – достоверные различия глубины повреждения ткани печени на минимальном уровне мощности I, II и III режимов (Kruskal-Wallis ANOVA-тест,  $p < 0,001$ );

2. – достоверные различия глубины повреждения ткани печени на среднем уровне мощности I, II и III режимов (Kruskal-Wallis ANOVA-тест,  $p < 0,001$ );

3. – достоверные различия глубины повреждения ткани печени на максимальном уровне мощности I, II и III режимов (Kruskal-Wallis ANOVA-тест,  $p < 0,001$ ).

**Наибольшая глубина повреждения печеночной ткани** наблюдалась в III режиме (спрей-режим) на максимальном уровне мощности и составляла 736,7 мкм (25%-75% процентиля = 412,7-914,3, min – 168,3, max – 2050,8).

Обобщая полученные данные мы **пришли к заключению**, что оптимальным режимом монополярной коагуляции является режим контактной коагуляции II на среднем уровне мощности (69 Вт при сопротивлении 100 Ом и напряжении 3700 В), так как при его использовании наблюдался достаточный гемостаз за наименьшее время без образования черного струпа, а глубина поражения

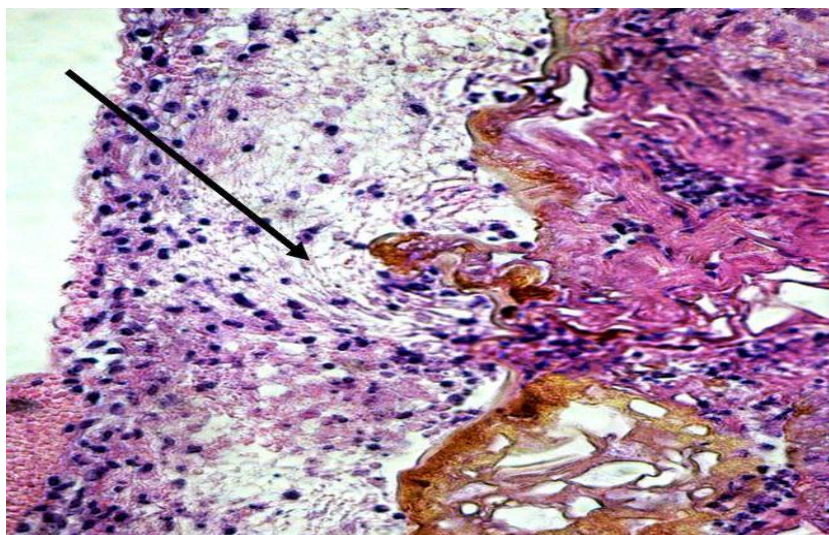
составила 503,8 мкм (25%-75% процентиля = 341,3-614,3, min – 161,9, max – 1114,3).

### 2.3.2 Хронический эксперимент

Нами отмечено, что **через 3 суток** после воздействия ВЧ генератора во всех режимах монополярной коагуляции формировалась **зона вторичного некроза гепатоцитов**.

Вокруг участков коагуляции и вапоризации формировалась грануляционная ткань с минимальными признаками созревания: мало сосудов, мало фибробластов и гематогенных клеток (рисунок 2.13).

В обширной зоне некроза обнаруживались участки резорбции и лизиса гепатоцитов, отмечалось образование многочисленных микроабсцессов (особенно при использовании III режима («спрей»)).



Грануляционная ткань разной степени зрелости (стрелка)

**Рисунок 2.13 – Микрофотография. Ткань печени после воздействия ВЧ генератора (3 сутки), x400. Окраска гематоксилином и эозином**

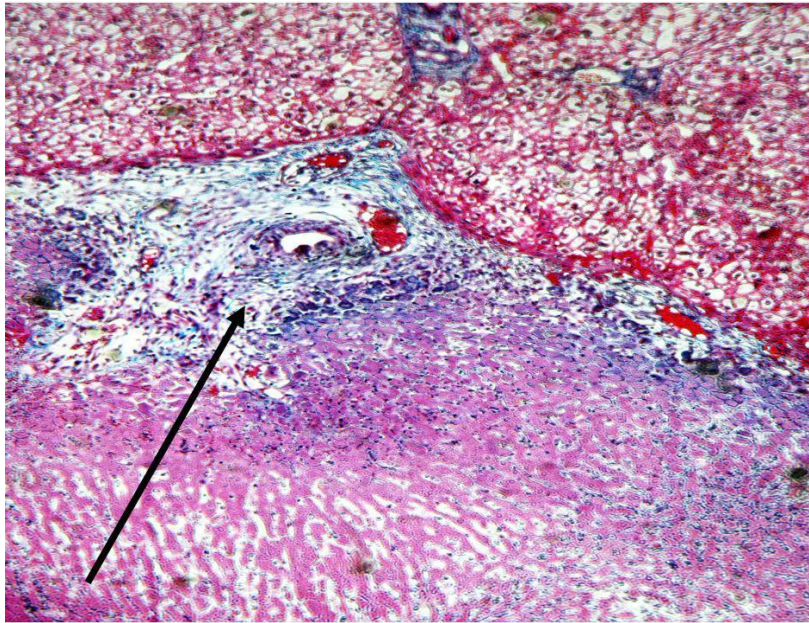
На границе с неповрежденной печенью грануляционная ткань более зрелая и широкая в области портальных трактов. Отмечается выраженная эктазия и полнокровие портальных вен, распространенный фиброз портальных трактов без септ или с редкими септами (рисунок 2.14).

Вне зоны повреждения отмечалось расширение и полнокровие синусоидных капилляров, вен.

**На 7 сутки после воздействия** относительно небольшой участок коагуляции и вапоризации покрывала широкая полоса рыхлой соединительной ткани (рисунок 2.15). Отмечались слабовыраженное формирование сосудов (эндотелизация), пролиферация фибробластов, коллагенизация рыхлой соединительной ткани, окружающей сохранившиеся очаги коагуляции и вапоризации. **Наиболее выражены изменения при использовании режима контактная коагуляция I** (мощность 250 Вт при 200 Ом; вольтаж max. 2600 В; крест-фактор 3.0).

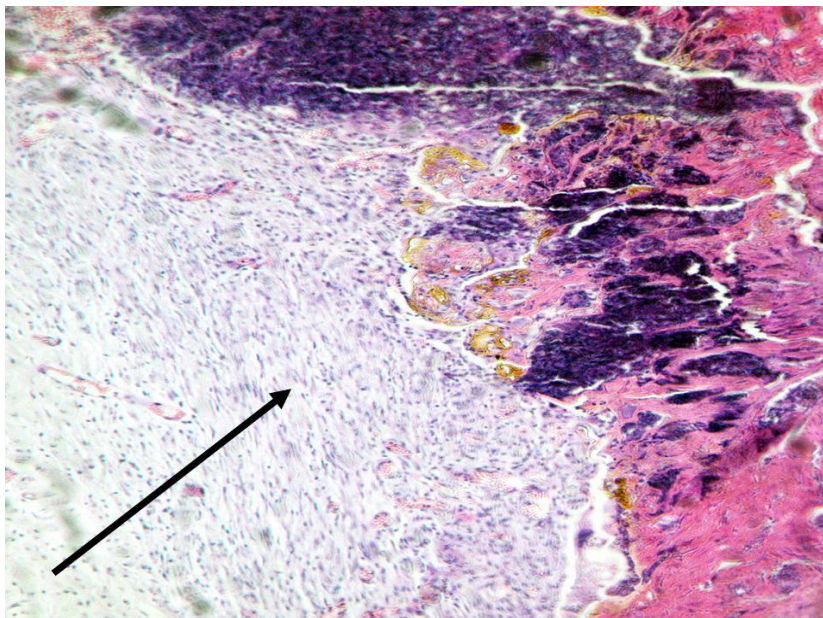
Наряду с репаративными процессами, **сохранялась обширная зона некроза гепатоцитов** без признаков их резорбции и лизиса, с минимальной лейкоцитарной инфильтрацией. **Также при использовании ВЧ генератора в зоне некроза выявлялись множественные микроабсцессы.**

**Вне зоны повреждения** отмечался выраженный портальный фиброз (рисунок 2.16), что свидетельствовало о **неконтролируемом повреждении ткани печени вглубь по сосудистым структурам при использовании монополярной коагуляции.** Наблюдалось расширение и полнокровие синусоидных капилляров, вен.



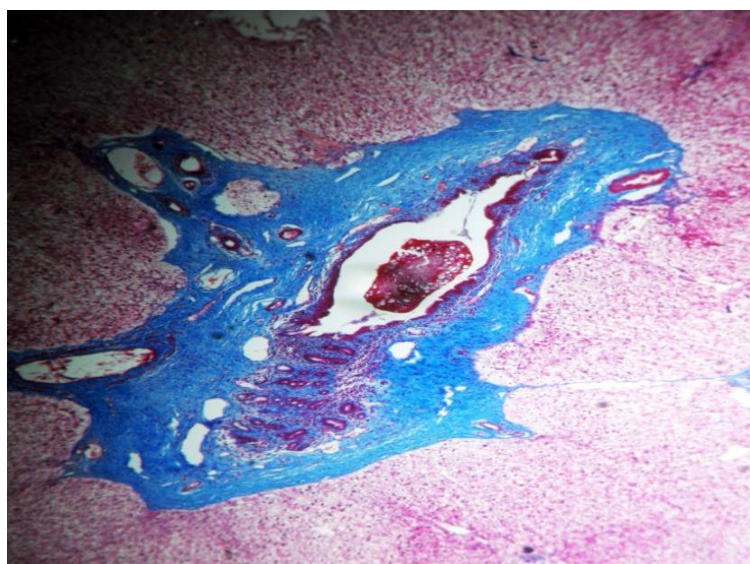
Фиброз портальных трактов без септ (стрелка)

**Рисунок 2.14 – Микрофотография. Ткань печени после воздействия ВЧ генератора (3 сутки), x400. Окраска MSB**



Широкая полоса рыхлой фиброзной ткани (стрелка)

**Рисунок 2.15 – Микрофотография. Ткань печени после воздействия ВЧ генератора (7 сутки), x100. Окраска гематоксилином и эозином**



Выраженный портальный фиброз

**Рисунок 2.16 – Микрофотография. Ткань печени после воздействия ВЧ генератора (7 сутки), x50. Окраска MSB**

Проведя анализ полученных данных (таблица 2.4) мы установили, что имеются достоверные различия глубины поражения печеночной ткани в остром эксперименте, на 3 и 7 сутки при воздействии на нее ВЧ генератора во II режиме (контактная коагуляция II) на среднем уровне мощности (критерий Wilcoxon,  $p < 0,001$ ).

Таблица 2.4 – Морфометрические показатели глубины поражения ткани печени во II режиме монополярной коагуляции на среднем уровне мощности в динамике

Сроки забора биоматериала	Глубина поражения, мкм		
	Me	min-max	25-75 процентиля
Острый опыт	<b>503,8</b>	161,9-1114,3	341,2-614,3
3 сутки <sup>1</sup>	<b>118,9</b>	33,5-286,9	78,1-153,0
7 сутки <sup>2</sup>	<b>145,3</b>	58,9-267,8	111,6-170,6

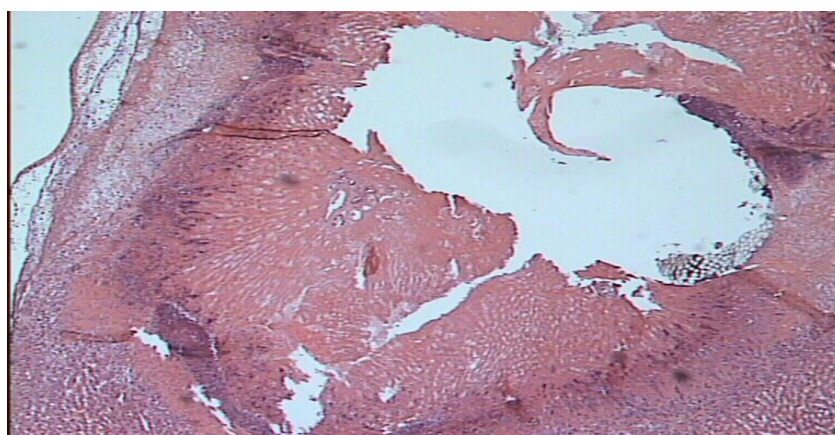
Примечание - достоверные различия глубины повреждения ткани печени на среднем уровне мощности во II режиме монополярной коагуляции на 1-е и 3-е, 3-е и 7-е сутки эксперимента (критерий Wilcoxon,  $p^{1,2} < 0,001$ ).

Исследование образцов печеночной ткани взятых на 3 сутки после введение в ложе желчного пузыря смеси тромбина, Цитофлавина и адреналина показали, что в месте инъекции – небольшая зона некроза, по периметру зоны располагаются сегментоядерные лимфоцитарные инфильтраты.

Перифокально находилась рыхлая мелкоячеистая сетка фибрина, инфильтрированная эритроцитами и малочисленными фибробластами (рисунок 2.17). Вне зоны некроза в гепатоцитах – признаки зернистой и гиалиново-капельной дистрофии. Резкое расширение и полнокровие центральных и портальных вен и синусоидных капилляров.

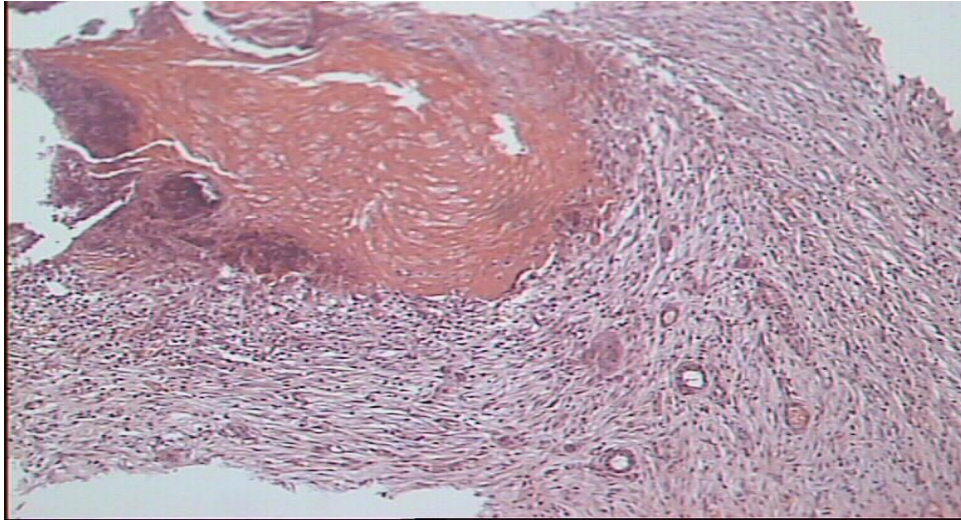
На 7-е сутки после введения в месте инъекции обширная полоса фиброзной ткани с хорошо выявляемыми желчными протоками и новообразованными сосудами (рисунок 2.18).

Перифокально – распространенная зернистая и гиалиново-капельная, очагово – гидропическая дистрофия гепатоцитов.



Место введения смеси препаратов

**Рисунок 2.17 – Микрофотография. Ткань печени после введения смеси препаратов (3 сутки), x50. Окраска MSB**



Фиброзная ткань с хорошо выявляемыми желчными протоками и новообразованными сосудами

**Рисунок 2.18 – Микрофотография. Ткань печени после введения смеси препаратов (7 сутки), x100. Окраска MSB**

#### **2.4 Морфологические и морфометрические изменения ткани печени под действием ультразвукового генератора в режиме коагуляции**

Нами изучена морфологическая структура печени **после воздействия на нее ультразвуковым крючком.** Основные параметры работы аппарата: постоянная частота колебаний рабочей части инструмента – 55 кГц; амплитуда колебаний в зависимости от режима (мощности) – от 38,5 до 77 мкм (таблица 2.5).

Таблица 2.5 – Зависимость амплитуды колебания рабочей части инструмента от режима (уровня мощности)

Режим (уровень мощности)	Амплитуда колебаний лезвия от максимальной, %	Амплитуда колебаний лезвия от максимальной, мкм
I	50	38,5
II	62,5	48,2
III	75	57,7
IV	87,5	67,4
V	100	77

**Известно, что в основе воздействия на ткани ультразвукового генератора лежит преобразование электрической энергии в механическую.**

По мнению некоторых авторов [23, 67, 80], рассечение и коагуляция ткани ультразвуком 55 кГц происходит **за счет трех основных механизмов:**

1. Кавитация в жидкости приводит к образованию микропузырьков наполненных газом. При разрыве этих пузырьков во внутриклеточной жидкости, происходит разрушение ткани;

2. Механическое разрезание с помощью аксиально направленной вибрации рабочей части инструмента;

3. Повышение температуры за счет трения инструмента о ткань. Выделение тепла зависит от частоты колебаний его в единицу времени.

При передаче энергии от ультразвукового инструмента на один

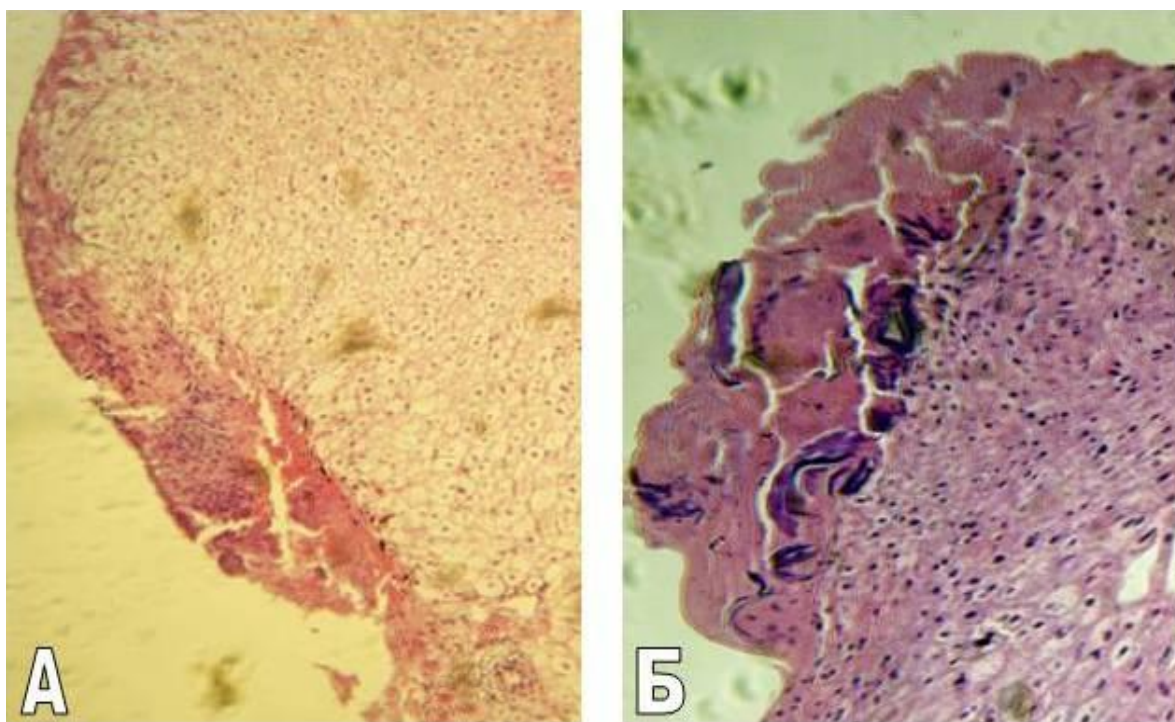
и тот же участок ткани в течение длительного времени, возникает локальный подъем температуры, ведущий к денатурации белка и, соответственно, к коагуляции. При этом температура может достигать максимально 100° С. **Соотношение резания и коагуляции определяется правилом:** скорость резания обратно пропорциональна плотности ткани, а коагуляционный эффект также обратно пропорционален скорости резания.

Вместе с тем, в доступных нам литературных источниках мы не обнаружили работ, где были изучены морфологические и морфометрические изменения печени в зависимости от физических параметров работы ультразвуковых генераторов.

#### 2.4.1 Острый эксперимент

После воздействия ультразвукового генератора изменения печени в большинстве случаев были однотипными для всех режимов и **заклучались в формировании зоны коагуляции и вапоризации.**

Было установлено, что после воздействия ультразвукового генератора в режиме коагуляции **на минимальном уровне мощности** (режим I) в очаге воздействия преобладала зона коагуляции, а зона вапоризации была минимальной. **С увеличением мощности генератора** происходило увеличение зоны коагуляции (в режиме III с элементами карбонизации), а увеличение зоны вапоризации происходило незначительно (рисунок 2.19).

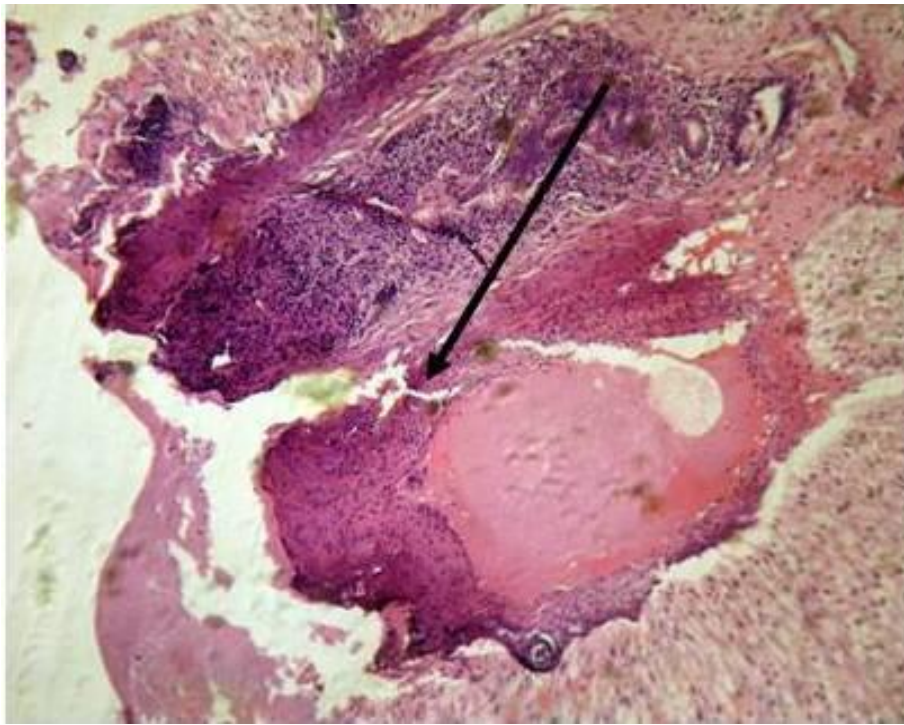


А – повреждения ткани печени на минимальном уровне мощности,  
Б – повреждения ткани печени на максимальном уровне мощности

**Рисунок 2.19 – Микрофотография. Ткань печени после воздействия ультразвукового генератора (острый опыт), x100. Окраска гематоксилином и эозином**

**Во всех режимах ультразвукового генератора зона вапоризации была выражена незначительно. В отдельных случаях в полостях вапоризации наблюдались эритроциты и тонкие нити фибрина.**

Изменения сосудов в области воздействия были однотипными для всех режимов и заключались в очаговом распаде и лизисе стенки печеночных вен, сепарации в их просвете плазмы (рисунок 2.20).



Очаговый распад и лизис стенки печеночных вен (стрелка)

**Рисунок 2.20 – Микрофотография. Ткань печени после воздействия ультразвукового генератора (острый опыт), x100. Окраска гематоксилином и эозином**

В зоне воздействия ультразвукового инструмента отмечалась резкая эктазия портальных вен и сепарация в их просвете плазмы, выраженная гиперхромия и конденсация цитоплазмы клеточных компонентов портальных трактов (фибробластов, эндотелиоцитов артериол и венул, эпителия желчных протоков), выпаривание межклеточного вещества и коагуляционный некроз соединительнотканых волокон – вследствие чего портальные тракты принимали вид фиброзных узлов.

Просветы артерий, лимфатических сосудов, желчных протоков были резко сужены или не прослеживались. В перифокальной зоне наблюдался умеренный отек портальных трактов, умеренная эктазия

центральных и портальных вен.

**При проведении морфометрического исследования** подсчитывалась глубина повреждения печеночной ткани (зона коагуляции, вапоризации), при воздействии ультразвукового генератора в пяти режимах (таблица 2.6).

Таблица 2.6 – Морфометрические показатели глубины поражения ткани печени в режимах ультразвуковой коагуляции в остром эксперименте

Режим ультразвукового генератора	Глубина поражения, мкм		
	Me	min-max	25-75 процентили
I	<b>166,6</b>	47,8-310,8	111,6-224,7
II	<b>195,8</b>	23,91-404,9	119,5-269,4
III	<b>204,8</b>	79,4-469,8	123,8-263,5
IV	<b>526,8</b>	120,6-1765,1	304,7-660,3
V	<b>691,9</b>	82,54-2034,9	196,8-1152,4

Примечание – Достоверные различия глубины повреждения ткани печени во всех режимах ультразвуковой коагуляции (Kruskal-Wallis ANOVA-тест,  $p < 0,001$ ).

При изучении полученных морфометрических данных установлено, что имеются достоверные различия глубины поражения печеночной ткани при воздействии на нее ультразвуковым генератором в I, II, III, IV и V режимах (Kruskal-Wallis ANOVA-тест,  $p < 0,001$ ). **Было установлено, что с увеличением мощности коагуляции глубина поражения ткани печени увеличивалась.**

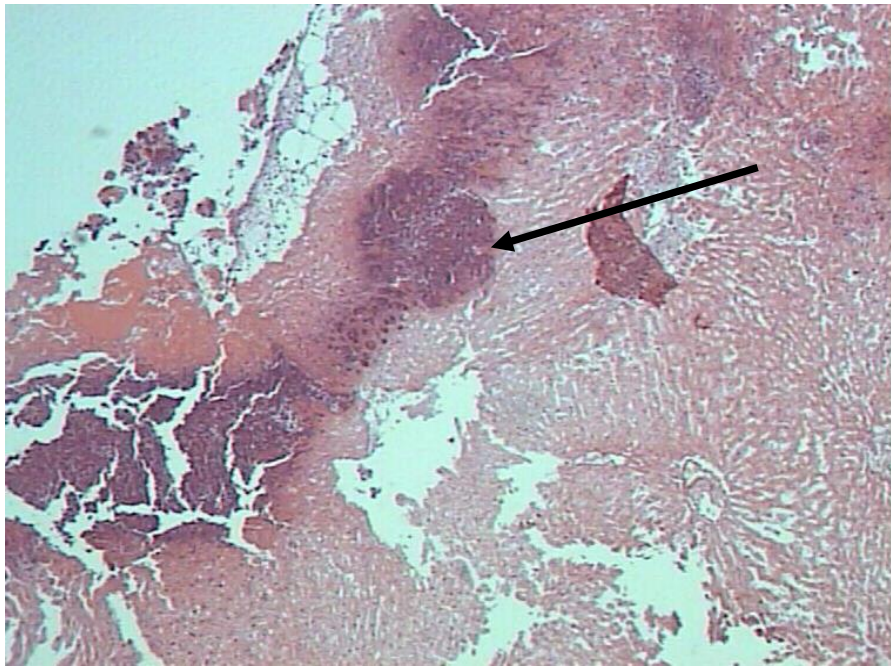
Наименьшая глубина поражения наблюдалась при воздействии ультразвукового генератора в I режиме коагуляции и составила 166,6

мкм (25%-75% процентиля = 111,6-224,7, min – 47,8, max – 469,8), а наибольшая – в V режиме и составила 691,9 мкм (25%-75% процентиля = 196,8-1152,4, min – 82,5, max – 2034,9).

Исходя из полученных данных, **можно сделать вывод**, что оптимальным режимом коагуляции ультразвукового генератора является режим III (амплитуда колебаний лезвия = 57,7 мкм), при котором скорость коагуляции была максимальной, гемостаз наиболее выражен, а глубина повреждения ткани печени составила 204,8 мкм (25%-75% процентиля = 123,8-263,5, min – 79,4, max – 469,8).

#### **2.4.2 Хронический эксперимент**

Было отмечено, что **на 3-е сутки после воздействия ультразвуковым генератором на ткань печени** зона коагуляции-вапоризации в большинстве случаев не визуализировалась. В зоне воздействия наблюдались очаги некроза гепатоцитов, окруженные лейкоцитарным валом, состоящим, в основном, из нейтрофильных гранулоцитов и лимфоцитов, по периферии которых наблюдались скопления крупных, часто многоядерных гепацитоподобных клеток (симпластов) (рисунок 2.21).

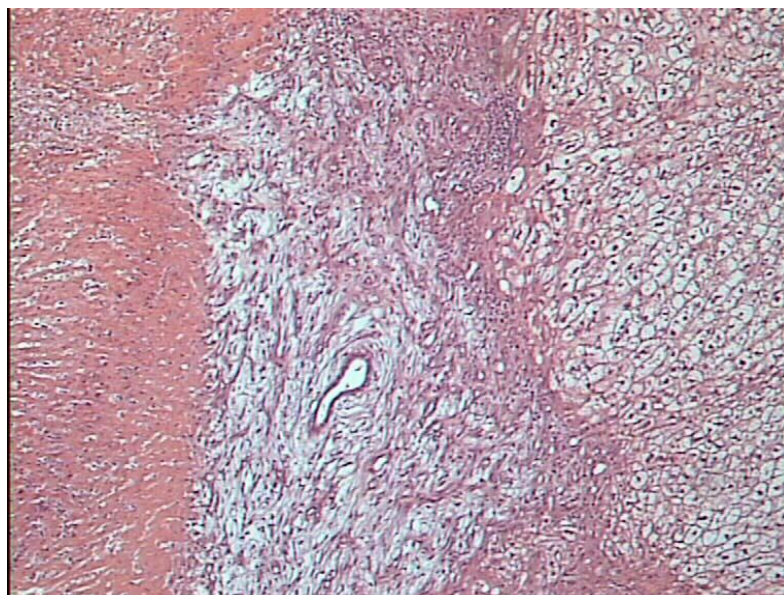


Очаг некроза гепатоцитов, окруженный лимфо-лейкоцитарным валом  
(стрелка)

**Рисунок 2.21 – Микрофотография. Ткань печени после воздействия  
ультразвукового генератора (3 сутки), x100. Окраска гематоксилином и  
Эозином**

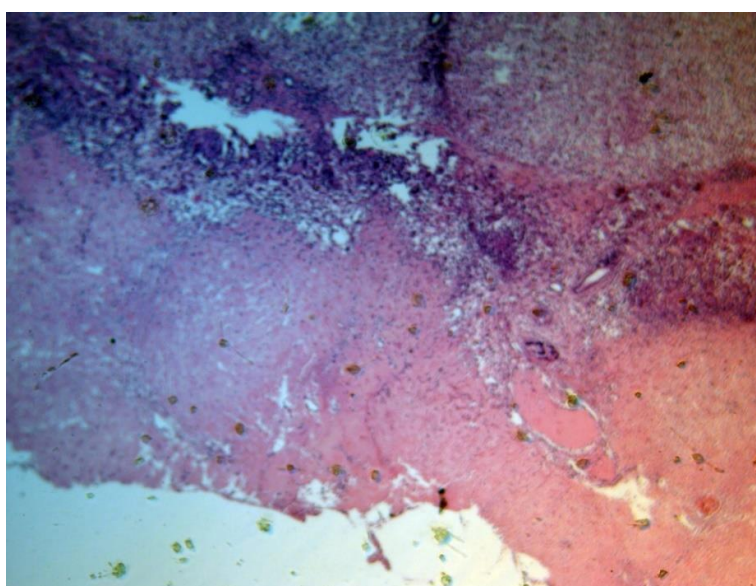
Некротическая зона отграничивалась от неповрежденной ткани  
печени формирующейся грануляционной тканью с обилием мелких  
(регенераторных) молодых гепатоцитов и сосудов, что  
свидетельствовало об активных репаративных процессах  
(рисунок 2.22). Вне зоны некроза отмечалась выраженная эктазия вен  
и распространенная зернистая и гиалиново-капельная дистрофия  
гепатоцитов.

**На 7 сутки после воздействия ультразвуковым генератором  
в зоне повреждения обнаруживался некротический детрит и  
незначительная нейтрофильная инфильтрация (рисунок 2.23).**



Грануляционная ткань с множеством молодых гепатоцитов и сосудов

**Рисунок 2.22 – Микрофотография. Ткань печени после воздействия ультразвукового генератора (3 сутки), x100. Окраска гематоксилином и эозином**



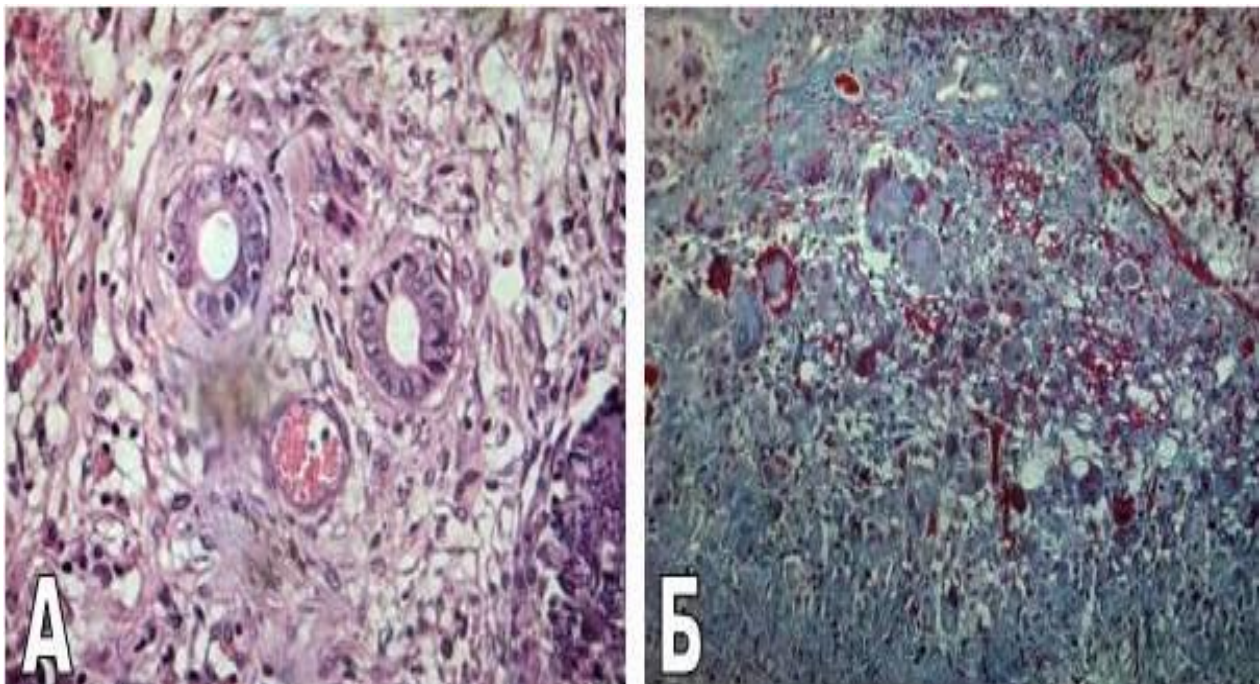
Полосовидная зона повреждения, неравномерно расширенная,  
с незначительной лейкоцитарной инфильтрацией

**Рисунок 2.23 – Микрофотография. Ткань печени после воздействия ультразвукового генератора (7 сутки), x50. Окраска гематоксилином и эозином**

Грануляционная ткань, ограничивающая зону коагуляционных изменений, была разной степени зрелости: вокруг триад – выраженная фиброплазия, большое количество тонкостенных эндотелиозированных сосудов (рисунок 2.24 А).

По периферии портальных трактов – густоклеточная (клеточный компонент преобладает над волокнистым), малососудистая ткань (рисунок 2.24 Б), скопления гигантских многоядерных клеток, содержащих фибрин.

В неповрежденной ткани наблюдались обширные зоны жировой и белковой дистрофии гепатоцитов, эктазия центральных, междольковых, поддольковых вен.



А - тонкостенные эндотелиозированные сосуды, Б - густоклеточная, малососудистая волокнистая ткань

**Рисунок 2.24 – Микрофотография. Ткань печени после воздействия ультразвукового генератора (7 сутки), х400. Окраска MSB**

**Анализ результатов морфометрического исследования** (таблица 2.7) показал, что имеются достоверные различия глубины поражения печеночной ткани в остром эксперименте, на 3 и 7 сутки при воздействии на нее ультразвуковым генератором в III режиме коагуляции (Kruskal-Wallis ANOVA-тест,  $p < 0,001$ ).

Таблица 2.7 – Морфометрические показатели глубины поражения ткани печени в III режиме ультразвуковой коагуляции в остром и хроническом эксперименте

Сроки забора биоматериала	Глубина поражения, мкм		
	Me	min-max	25-75 процентиля
Острый опыт	<b>204,8</b>	79,4-469,8	123,8-263,5
3 сутки	<b>216,7</b>	57,1-666,7	127,0-285,7
7 сутки	<b>112,7</b>	22,2-342,9	63,5-139,7

## **2.5 Морфологические и морфометрические изменения ткани печени под действием радиоволнового генератора в режиме коагуляции**

Нами изучена морфологическая структура печени после воздействия на нее ланцетовидным электродом **радиоволнового генератора**. Основные параметры работы аппарата: номинальная частота – 3,8 МГц; максимальная мощность на выходе – 90 Вт (40 Вт в режиме коагуляции).

Из литературных источников [121,136] известно, что радиосигнал, передаваемый «активным» («хирургическим»)

электродом, вызывает **выпаривание внутриклеточной жидкости** и, вследствие этого, происходит рассечение тканей или их коагуляция (в зависимости от выбранной формы волны).

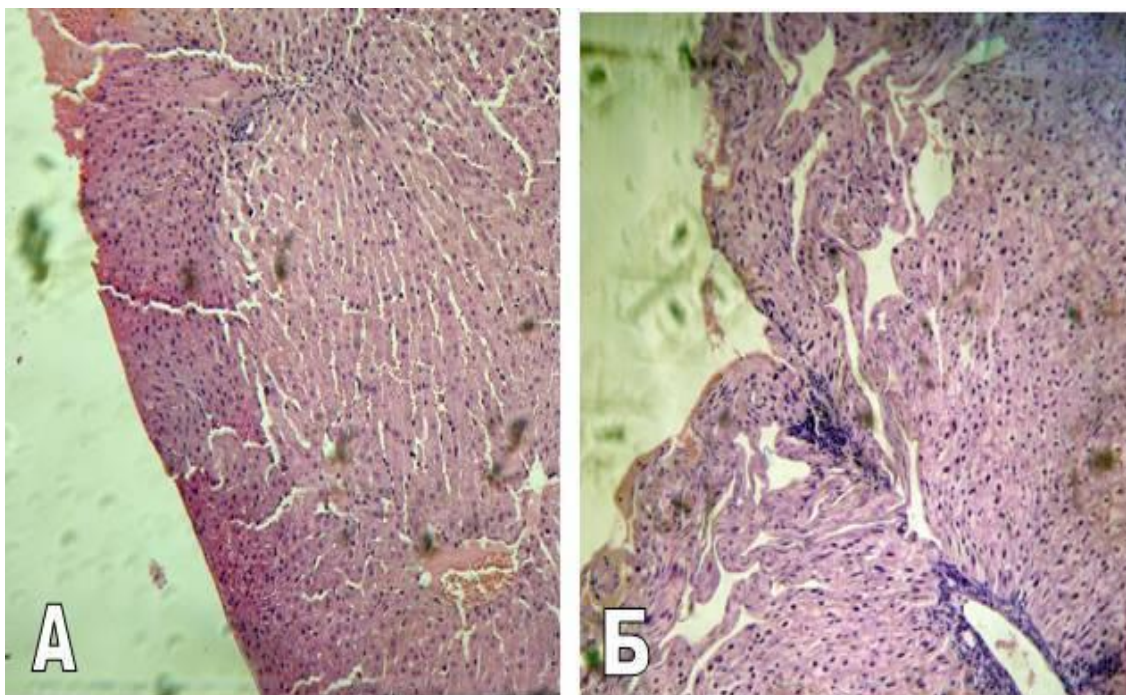
**Коагулирующий эффект** достигается за счет тепла, выделяемого при сопротивлении тканей проникновению в них направленных высокочастотных волн (частично выпрямленная форма волны). Высокочастотные волны поглощаются внутриклеточной жидкостью, тем самым, снижая риск повреждения прилегающих органов и тканей.

В доступных нам литературных источниках мы не обнаружили работ, в которых отражены морфологические и морфометрические изменения в печени при воздействии на нее радиоволнового генератора в зависимости от различных уровней мощности.

### **2.5.1 Острый эксперимент**

В результате воздействия радиоволнового генератора в режиме коагуляции в области повреждения печени наблюдалось **образование двух зон: коагуляции и вапоризации.**

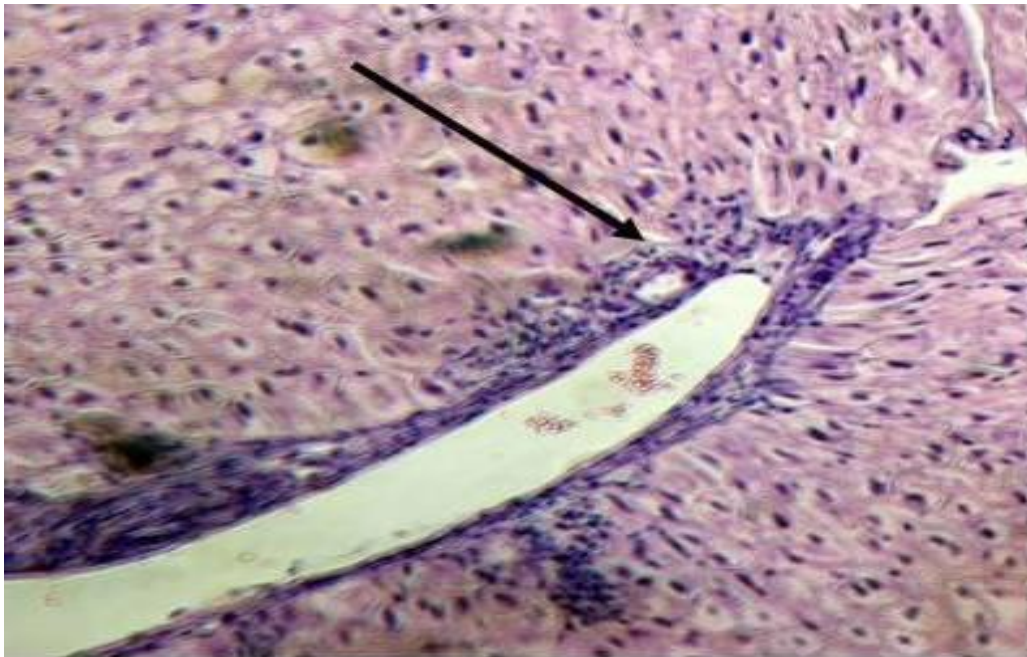
При воздействии на печень радиоволнового генератора в режиме коагуляции **на минимальной и средней мощности** в области воздействия преобладали признаки коагуляции с минимальными проявлениями вапоризации. **При увеличении мощности** до максимума зона вапоризации носила более выраженный характер с образованием вытянутых полостей (рисунок 2.25).



А – повреждения ткани печени на минимальном уровне мощности, Б – повреждения ткани печени на максимальном уровне мощности

**Рисунок 2.25 – Микрофотография. Ткань печени после воздействия радиоволнового генератора (острый опыт), x100. Окраска гематоксилином и эозином**

Отмечалось наличие предкоагуляционных изменений при воздействии радиоволнового генератора на ткань печени, состоящих из мелких гепатоцитов с вытянутыми, часто палочковидными, гиперхромными ядрами, очагово – из крупных гепатоцитов с округлыми ядрами. С увеличением мощности данные изменения не прослеживалась. В режиме коагуляции на максимальном уровне мощности наблюдалась очаговая коагуляция и распад стенки центральных и портальных вен с сепарацией плазмы, аналогичная как при воздействии монополярной коагуляции (рисунок 2.26).



Очаговая коагуляция центральной вены

**Рисунок 2.26 – Микрофотография. Ткань печени после воздействия радиоволнового генератора (острый опыт), x100. Окраска гематоксилином и эозином**

**В перифокальной зоне** отмечалась выраженная эктазия центральных, междольковых и поддольковых вен, очагово – полнокровных. В некоторых случаях отмечался очаговый перипортальный фиброз (начало формирования фиброзных септ) с очагами зернистой и жировой мелкокапельной дистрофии гепатоцитов.

Как следует из данных, представленных в таблице 2.8, имеются достоверные различия **в глубине поражения печеночной ткани** в остром эксперименте при воздействии на нее радиоволновым генератором в режиме коагуляции на минимальном, среднем и максимальном уровнях мощности (Kruskal-Wallis ANOVA-тест,  $p < 0,001$ ).

Таблица 2.8 – Морфометрические показатели глубины поражения ткани печени в режиме радиоволновой коагуляции в остром эксперименте

Уровень мощности	Глубина поражения <sup>1</sup> , мкм		
	Me	min-max	25-75 процентиля
Минимальный (положение № 3)	<b>72,2</b>	14,3-215,2	35,1-108,4
Средний (положение № 6)	<b>90,0</b>	22,3-213,6	51,0-121,1
Максимальный (положение № 9)	<b>110,6</b>	11,2-255	47,8-162,6

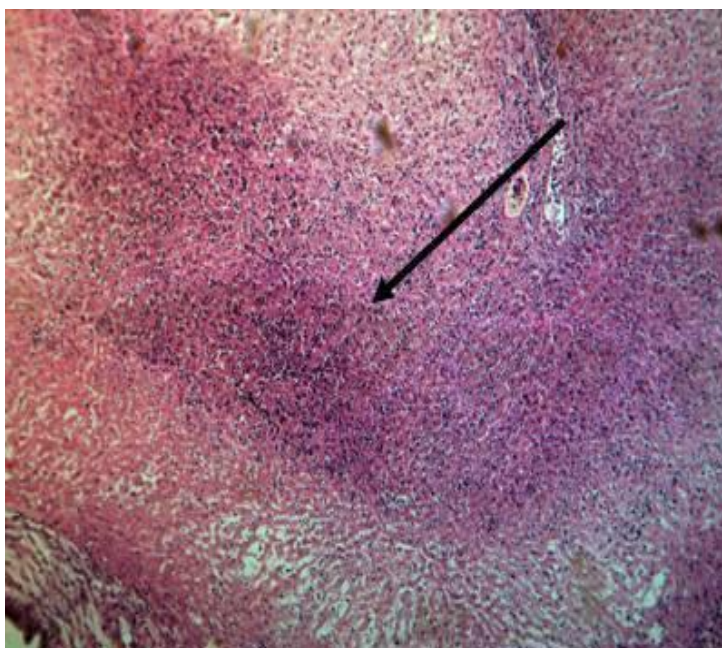
Примечание – Достоверные различия глубины повреждения ткани печени в режиме радиоволновой коагуляции в остром эксперименте (Kruskal-Wallis ANOVA-тест,  $p < 0,001$ ).

Наименьшая глубина поражения наблюдалась при воздействии радиоволнового генератора в режиме коагуляции на минимальном уровне мощности (положение 3) и составила 72,2 мкм (25%-75% процентиля = 35,1-108,4, min – 14,3, max – 215,2), а наибольшая – на максимальном уровне мощности (положение 9) и составила 110,6 мкм (25%-75% процентиля = 47,8-162,6, min – 11,2, max – 255).

Исходя из полученных данных, можно сделать **заключение**, что оптимальным положением регулятора мощности режима коагуляции радиоволнового генератора является положение 3, при котором наблюдалась максимальная скорость коагуляции, гемостаз был достаточен, а глубина повреждения ткани печени составила 90 мкм (25%-75% процентиля = 51-121,1, min – 22,3, max – 213,6).

## 2.5.2 Хронический эксперимент

К 3-им суткам в зоне воздействия образовывалась зона некроза с распространенной лейкоцитарной инфильтрацией и четко визуализирующимся лейкоцитарным валом, отграничивающим некротический детрит от частично сохранившейся ткани (рисунок 2.27).

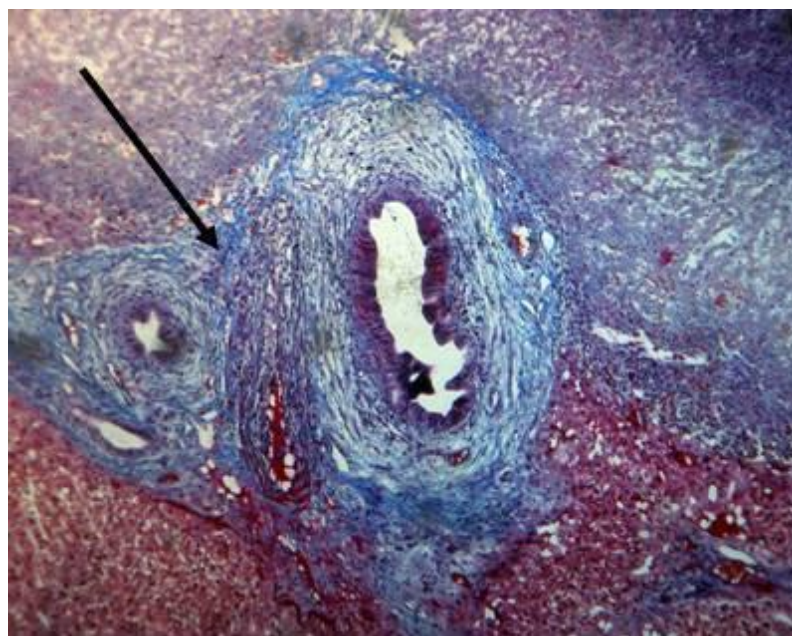


Лейкоцитарный вал, отграничивающий некротический детрит от частично сохранившейся ткани (стрелка)

**Рисунок 2.27 – Микрофотография. Ткань печени после воздействия радиоволнового генератора (3 сутки), x100. Окраска гематоксилином и эозином**

Зону некроза окружала узкая полоса незрелой густоклеточной грануляционной ткани. Среди клеток преобладали фибробласты, волокнистый компонент был выражен слабо, сосуды – округлые,

относительно крупные, тонкостенные. В области портальных трактов обнаруживались очаги формирующейся фиброзной ткани (рисунок 2.28).



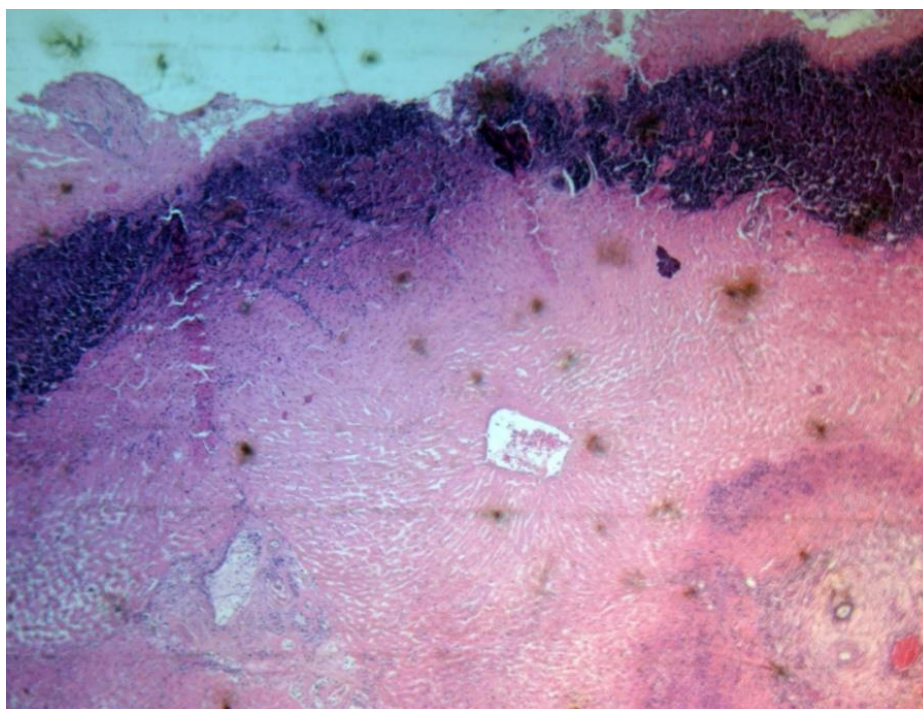
Грануляционная ткань различной степени зрелости. Выраженный фиброз портальных трактов (стрелка)

**Рисунок 2.28 – Микрофотография. Ткань печени после воздействия радиоволнового генератора (3 сутки), x100. Окраска MSB**

В перифокальной зоне отмечалось выраженное расширение перисинусоидальных пространств, редкие лимфоцитарные инфильтраты, очаговая эктазия и полнокровие вен. Изредка встречалась распространенная зернистая и очагово жировая мелкокапельная дистрофия гепатоцитов.

**На 7-е сутки** после воздействия радиоволнового генератора в режиме коагуляции зона поражения была представлена некрозом с

выраженной лейкоцитарной инфильтрацией (рисунок 2.29).



Некроз с выраженной лейкоцитарной инфильтрацией

**Рисунок 2.29 – Микрофотография. Ткань печени после воздействия радиоволнового генератора (3 сутки), x100. Окраска гематоксилином и Эозином**

Однако в центре зоны некроза прослеживались сохранившиеся дольки с центральной венной и радиальным ходом балок, гепатоциты оксифильные, клеточные границы четкие.

Фиброзная ткань, окружающая зону некроза была рыхлая, тонкопетлистая, более зрелая в области портальных трактов. В фиброзной ткани – скопления гиперхромных многоядерных клеток. Отмечалась эктазия и полнокровие вен вне зоны поражения.

При изучении полученных **морфометрических данных** (таблица 2.9) мы установили, что имеются достоверные различия по

глубине поражения печеночной ткани в остром эксперименте на 3 и 7 сутки при воздействии на нее радиоволновым генератором в режиме коагуляции (критерий Wilcoxon,  $p < 0,05$ ).

Таблица 2.9 – Морфометрические показатели глубины поражения ткани печени в режиме радиоволновой коагуляции в хроническом эксперименте

Время выведения из эксперимента	Глубина поражения, мкм		
	Me	min-max	25-75 процентиля
Острый опыт <sup>1</sup>	<b>90,0</b>	22,3-213,6	51,0-121,1
3 сутки <sup>2</sup>	<b>106,2</b>	41,4-207,2	74,9-119,5
7 сутки <sup>3</sup>	<b>54,42</b>	14,3-180,1	25,5-70,1

Примечания:

1. - достоверные различия глубины повреждения ткани печени в режиме радиоволновой коагуляции на среднем уровне мощности в остром опыте и на 3 сутки (критерий Wilcoxon,  $p < 0,001$ );
2. - достоверные различия глубины повреждения ткани печени в режиме радиоволновой коагуляции на среднем уровне мощности на 3 и на 7 сутки (критерий Wilcoxon,  $p < 0,001$ );
3. - достоверные различия глубины повреждения ткани печени в режиме радиоволновой коагуляции на среднем уровне мощности в остром опыте и на 7 сутки критерий Wilcoxon,  $p < 0,001$ ).

## **2.6. Сравнительная оценка электрохирургического, ультразвукового и радиоволнового методов гемостаза**

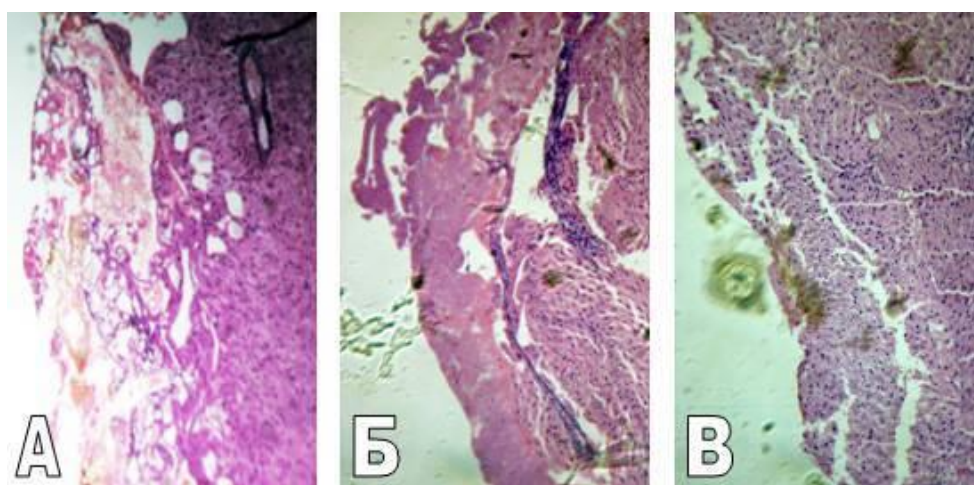
**Нами установлено, что после воздействия электрохирургического генератора в режиме коагуляции, изменения печени были однотипными и в зависимости от**

преобладания вида поражений заключались в формировании трех зон повреждения: коагуляции, вапоризации и кровоизлияний (рисунок 2.30 А). Причем зона кровоизлияния носила наиболее распространенный характер на минимальном уровне мощности режимов. С увеличением мощности в зоне поражения преобладали признаки вапоризации и, в меньшей степени, коагуляции с элементами карбонизации тканей, что было особенно выражено на максимальном уровне мощности.

В отличие от электрохирургического, при воздействии на ткань печени ультразвуковым и радиоволновым генератором отмечено наличие двух зон поражения: коагуляции и вапоризации (рисунок 2.30 Б, В). На минимальном уровне мощности ультразвукового генератора, в области воздействия преобладали признаки коагуляции и вапоризации. С увеличением мощности генератора происходило увеличение зоны коагуляции с незначительным увеличением зоны вапоризации.

Было отмечено, что при воздействии на печень радиоволнового генератора в режиме коагуляции на минимальной и средней мощности в области воздействия преобладали признаки коагуляции с минимальными проявлениями вапоризации, а при увеличении мощности до максимума вапоризация носила более выраженный характер. Так же отмечалось наличие мелких гепатоцитов с вытянутыми, часто палочковидными, гиперхромными ядрами при воздействии радиоволнового генератора на ткань печени, которые отсутствовали при использовании двух других генераторов. Однако

с увеличением мощности до максимума эти изменения не прослеживалась.



Изменения ткани печени после воздействия электрохирургического (А),  
ультразвукового (Б), радиоволнового (В) генераторов

**Рисунок 2.30 – Микрофотография. Ткань печени в остром эксперименте, x100. Окраска гематоксилином и эозином**

**Изменения сосудов в области воздействия были однотипными для всех трех генераторов и заключались в коагуляции с распадом, фрагментацией и очаговым лизисом стенки вен, артерий и лимфатических сосудов. Однако более выраженная эктазия вен вне зоны повреждения и коагуляционный некроз стенки артерий и вен с сужением их просвета в зоне воздействия и перифокальной зоне наблюдался при использовании электрохирургического генератора, что свидетельствовало о неконтролируемом продвижении электрической энергии по трубчатым структурам вглубь ткани.**

**Через 3 суток** после воздействия всеми видами генераторов формировалась зона вторичного некроза гепатоцитов. При использовании ультразвукового и радиоволнового генераторов, в отличие от электрохирургического, практически не визуализировались очаги коагуляции и вапоризации.

После применения монополярной коагуляции вокруг участков коагуляции и вапоризации формировалась рыхлая грануляционная ткань с минимальными признаками созревания (мало сосудов, мало фибробластов и гематогенных клеток). В обширной зоне некроза обнаруживались участки резорбции и лизиса гепатоцитов, отмечалось образование многочисленных микроабсцессов. Зона некроза отграничивалась от неповрежденной ткани печени полосой грануляционной ткани разной степени зрелости. Наблюдались очаговые редкие септы и выраженный портальный фиброз (при применении ВЧ генератора).

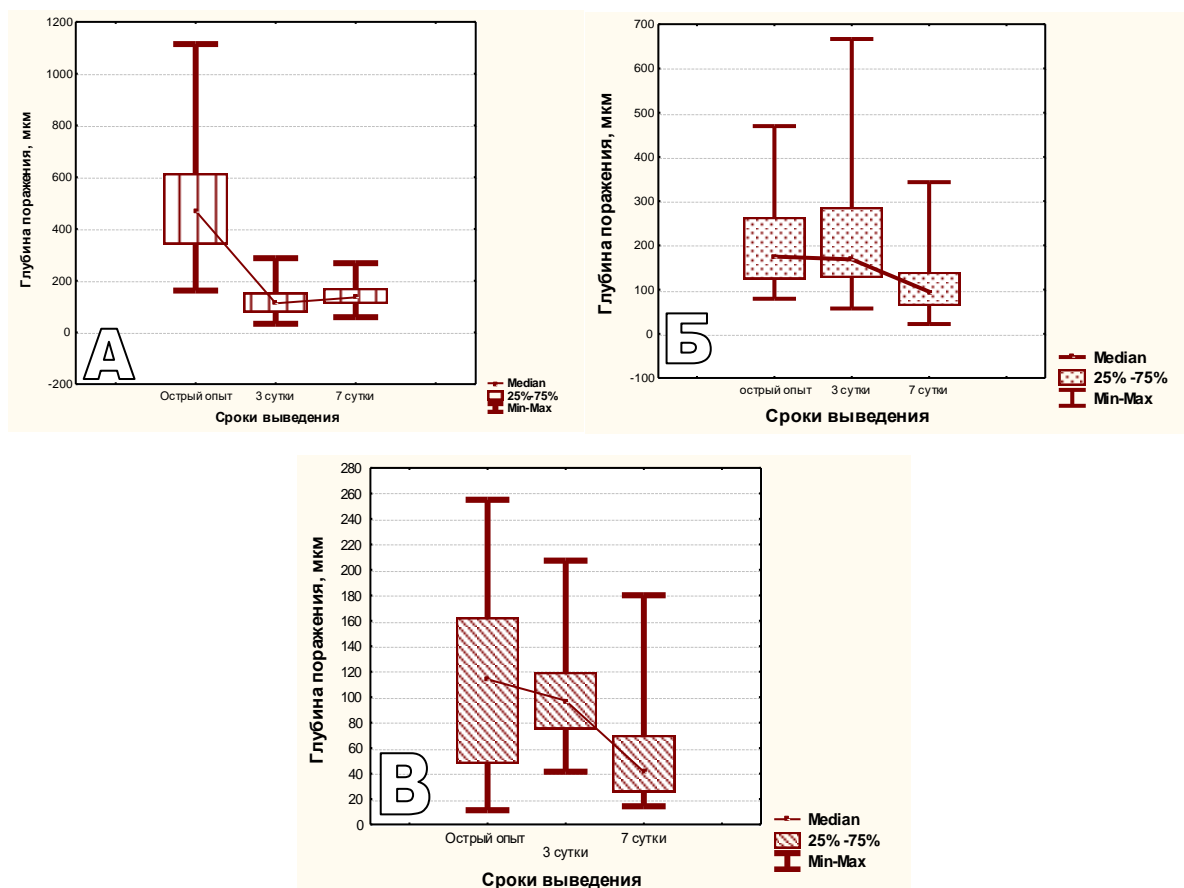
В отличие от электрохирургического, при использовании ультразвукового и радиоволнового генераторов очаги некроза гепатоцитов были окружены лейкоцитарным валом, состоящим, в основном, из нейтрофильных гранулоцитов и лимфоцитов. Для ультразвукового генератора было характерно наличие в лимфоцитарном вале скопления крупных, часто многоядерных гепацитоподобных клеток (симпластов), некротическая зона отграничивалась от неповрежденной ткани печени формирующейся грануляционной тканью с обилием мелких (регенераторных) молодых гепатоцитов и сосудов.

В свою очередь при использовании радиоволнового генератора зону некроза окружала узкая полоса незрелой многоклеточной грануляционной ткани, среди клеток которой преобладали фибробласты с обилием округлых, тонкостенных и относительно крупных сосудов. Волокнистый компонент при этом был выражен слабо.

**На 7-е сутки** после воздействия электрохирургического генератора прослеживалась обширная зона некроза гепатоцитов без участков резорбции и лизиса покрытая широкой полосой рыхлой фиброзной ткани. Несмотря на то, что отмечалось незначительное формирование сосудов, эпителизация и коллагенизация рыхлой соединительной ткани, окружающей достаточно обширные очаги коагуляции и вапоризации, в зоне некроза обнаруживались множественные микроабсцессы и гепатоциты с преднекротическими изменениями.

Через семь суток после воздействия ультразвуковым и радиоволновым генераторами в зоне повреждения также обнаруживался некроз и некротический детрит. Однако, грануляционная ткань, ограничивающая зону некроза при использовании ультразвукового генератора, была более зрелой с большим количеством тонкостенных эндотелиозированных сосудов по сравнению с электрохирургическим и радиоволновым генератором. А для радиоволнового генератора было характерно наличие в центре зоны некроза сохранившихся долек с центральной веной и оксифильных гепатоцитов с четкими клеточными границами.

Проведя анализ полученных морфометрических данных (рисунок 2.31), было установлено, что имеются достоверные различия по глубине поражения ткани печени после воздействия электрохирургическим, ультразвуковым и радиоволновым генератором в остром опыте (Kruskal-Wallis ANOVA-тест,  $p < 0,001$ ).



А – электрохирургический генератор, Б – ультразвуковой генератор;

В – радиоволновой генератор

**Рисунок 2.31 – Морфометрические показатели глубины поражения ткани печени в динамике**

Причем наибольшая глубина повреждения печени была при использовании электрохирургического генератора и составила

503,8 мкм (25%-75% процентиля = 341,3-614,3, min – 161,9, max – 1114,3), а наименьшая – при использовании радиоволнового генератора и составила 90 мкм (25%-75% процентиля = 51-121,1, min – 22,3, max – 213,6).

**В хроническом опыте на 3 сутки** были получены достоверные различия по глубине поражения ткани печени (Kruskal-Wallis ANOVA-тест,  $p < 0,001$ ). Наибольшая глубина повреждения была при использовании ультразвукового генератора и составила 216,7 мкм (25%-75% процентиля = 126,9-285,7, min – 57,1, max – 666,7), а наименьшая – при использовании радиоволнового генератора и составила 106,2 мкм (25%-75% процентиля = 74,9-119,5, min – 41,4, max – 207,2).

Также получены достоверные различия по глубине поражения ткани печени после воздействия электрохирургическим, ультразвуковым и радиоволновым генератором **на 7 сутки** (Kruskal-Wallis ANOVA-тест,  $p < 0,001$ ). **При этом наибольшая глубина повреждения печени была при использовании электрохирургического генератора** и составила 145,3 мкм (25%-75% процентиля = 111,6-170,6, min – 59, max – 267,8), а наименьшая – при использовании радиоволнового генератора и составила 54,4 мкм (25%-75% процентиля = 25,5-70,1, min – 14,3, max – 180,1).

*В эксперименте установлено, что наибольшая глубина зоны поражения печеночной ткани наблюдается при электрокоагуляции. Глубина повреждения печеночной ткани при выполнении гемостаза радиоволновым генератором меньше в 5,6 раза, чем электрохирургическим, и в 2,3 раза, чем при коагуляции*

*ультразвуковыми инструментами*(Kruskal-Wallis ANOVA-тест,  $p < 0,001$ ).

Определенные в эксперименте оптимальные параметры работы электрохирургического, ультразвукового и радиоволнового генераторов позволяют при эффективной остановке кровотечения иметь наименее выраженную глубину коагуляционных повреждений печени. **Активность репаративных процессов в печени при этом имеет отличия в зависимости от воздействия на нее различных методов гемостаза.**

Таким образом, на основании проведенных нами экспериментальных исследований мы пришли к следующему **заключению:**

1. Разработанная экспериментальная модель позволила оценить эффективность гемостаза, а также макро- и микроскопические изменения печени при остановке кровотечения с использованием электрохирургического, ультразвукового и радиоволнового генераторов.

2. Макроскопическая оценка результатов применения физических методов гемостаза в остром эксперименте показала, что радиоволновой, ультразвуковой и электрохирургический способы остановки кровотечений эффективны в равной степени при диаметре кровеносных сосудов до 0,5-1,0 мм. Электрохирургический метод гемостаза позволял добиться быстрой остановки кровотечения из печеночной ткани. Вместе с тем, при этом образовывался грубый коагуляционный струп черного цвета, выступающий за края печени и имеющий макроскопическую глубину распространения

повреждения печени 1,65 мм (25%-75% процентиля = 1,5-1,9, min-max = 1-2,4). На электроде образовывался нагар, который служил причиной плотной фиксации электрокоагуляционного струпа к инструменту. После остановки кровотечения коагуляционный струп нередко отторгался с электродом, что вело к повторному кровотечению.

Ультразвуковой и радиоволновой методы гемостаза лишены отрицательных эффектов, свойственных электрокоагуляции. При этом статистически достоверно (Kruskal-Wallis ANOVA-тест,  $p < 0,001$ ) макроскопическая глубина повреждения печени при гемостазе ультразвуковым генератором была в 1,5 раза, а при радиоволновым в 2,3 раза меньше, чем электрохирургическим. Время достижения гемостаза ультразвуковым генератором было статистически достоверно (Mann-Whitney U Test,  $p < 0,001$ ) больше, чем электрохирургическим и радиоволновым в 1,2 раза. Время остановки кровотечения радиоволновым и электрохирургическим аппаратами не имело статистически достоверной разницы (Mann-Whitney U Test,  $p = 0,965$ ).

3. Результаты макроскопической оценки применения физических методов гемостаза в хроническом эксперименте указывали на отсутствие осложнений в послеоперационном периоде и подтвердили эффективность остановки кровотечения при использовании всех изучаемых способов. Применение электрохирургической коагуляции, в отличие от ультразвуковой и радиоволновой вело на 3-и и 7-е сутки эксперимента к образованию в зоне операции инфильтратов, а на 7-е сутки к наличию

микроабсцессов в месте организуемого коагуляционного струпа. Площадь спаечного процесса в зоне электрокоагуляции была статистически достоверно (Mann-Whitney U Test,  $p < 0,001$ ) больше, чем после ультразвуковой в 1,3 раза и после радиоволновой в 1,36 раза. Этот показатель не имел статистически значимых (Mann-Whitney U Test,  $p = 0,444$ ) отличий после применения ультразвукового и радиоволнового генераторов.

4. При воздействии электрохирургического генератора в режиме монополярной коагуляции на ткань печени в области поражения можно при морфологическом исследовании условно выделить 3 зоны: коагуляции, вапоризации и кровоизлияния. Причем наиболее распространенный характер носит зона вапоризации (выпаривания), характеризующаяся наличием округлых, часто сливающихся и образующих обширные поля полиячеистых структур, состоящих из гомогенных оксифильных тяжей.

В отличие от электрохирургического, при использовании ультразвукового и радиоволнового генераторов в режиме коагуляции в области воздействия на ткань печени выделялись только 2 зоны: коагуляции и вапоризации. Причем для ультразвукового генератора характерно преобладание процессов коагуляции, а при использовании радиоволнового – обе зоны носили слабовыраженный характер.

5. Более выраженное воздействие на сосуды в зоне применения, а так же на сосуды портальных трактов здоровой ткани оказывал электрохирургический генератор, что говорит о неконтролируемом распространении повреждающего действия монополярной

коагуляции вглубь печеночной ткани по сосудистым структурам.

6. В хроническом эксперименте при морфологическом исследовании наблюдалась разница по фазам заживления: дольше нерезорбированными сохранялись очаги коагуляции и вапоризации при использовании электрохирургического генератора. В зоне воздействия отмечались множественные микроабсцессы и гепатоциты с преднекротическими изменениями. При использовании ультразвукового и радиоволнового генераторов на границе с грануляционной тканью наблюдались скопления регенераторных гепатоцитов (симпластов) и молодых сосудов, что свидетельствовало об активных репаративных процессах.

7. При морфометрическом исследовании наибольшая глубина повреждения печени была при использовании электрохирургического генератора в режиме «спрей» (мощность – 120 Вт, сопротивление – 1000 Ом, напряжение – 6000 В), достигая 736,7 мкм (25%-75% процентиля = 412,7-914,3, min – 168,3, max – 2050,8).

8. Оптимальными режимами работы генераторов являются: для электрохирургического – II режим коагуляции средний уровень мощности (69 Вт при сопротивлении 100 Ом и напряжении 3700 В, крест-фактор 5,4), для ультразвукового – III режим коагуляции (частота колебаний рабочей части инструмента – 55 кГц; амплитуда колебаний лезвия = 57,7 мкм), для радиоволнового – режим чистой коагуляции (частично выпрямленная форма волны, среднее положение регулятора мощности – 20 Вт).

# ГЛАВА 3

## РЕЗУЛЬТАТЫ ПРИМЕНЕНИЯ ЭЛЕКТРОХИРУРГИЧЕСКОЙ И УЛЬТРАЗВУКОВОЙ ДИССЕКЦИИ И КОАГУЛЯЦИИ ТКАНЕЙ ПРИ ОПЕРАЦИЯХ НА ОРГАНАХ БРЮШНОЙ ПОЛОСТИ

### 3.1 Методы исследования и общая характеристика пациентов

Клиническое исследование было основано на всестороннем анализе жалоб, анамнестических данных и результатов объективного обследования **пациентов с острым холециститом.**

Лабораторные показатели общих и биохимических анализов крови выполнялись с помощью общепринятых методов в клинической лаборатории УЗ «ГК БСМП» г. Минска. Общий и биохимический анализ крови выполнялись при поступлении пациентов в учреждение здравоохранения и далее перед операцией, на 2-3 сутки после операции и при выписке на 5-7 сутки. Общий анализ крови включал в себя определение концентрации гемоглобина, гематокрита, числа эритроцитов, тромбоцитов, лейкоцитов, а также подсчет лейкоцитарной формулы и определение скорости оседания эритроцитов. В биохимическом анализе крови определяли креатинин, билирубин (общий), аспаргиновую и аланиновую трансаминазы,  $\alpha$ -амилазу, мочевины и электролиты ( $\text{Na}^+$ ,  $\text{K}^+$ ,  $\text{Cl}^-$ ,  $\text{Ca}^{++}$ ).

Ультразвуковое исследование органов брюшной полости

выполнялось на аппаратах SiemensSonolineG60S и PhilipsHDI 5000 всем пациентам при поступлении в стационар. Оценивали, в первую очередь, состояние печени, внутри- и внепечёночных желчных протоков, желчного пузыря и поджелудочной железы.

Нами проведен анализ результатов лечения 129 пациентов с острым холециститом. Они находились на лечении в хирургическом отделении клинической больницы скорой медицинской помощи г. Минска.

**Критериями включения пациентов в исследование явились:**

1. Возраст пациентов.
2. Наличие сопутствующей патологии со стороны сердечно-сосудистой, дыхательной, эндокринной и пищеварительной систем.
3. Диагноз острого холецистита.

При наличии признаков распространенного перитонита при поступлении в стационар пациенты из исследования исключались.

Распределение пациентов по полу и возрасту представлено в таблице 3.1.

Таблица 3.1 – Распределение пациентов по полу и возрасту

Возраст (в годах)	Всего		Пол			
			женщины		мужчины	
	абс.	%	абс.	%	абс.	%
20-30	10	7,8	9	8,9	1	3,6
31-40	16	12,4	13	12,9	3	10,7
41-50	37	28,7	30	29,7	7	25
51-60	32	24,8	25	24,8	7	25

61-70	24	18,6	16	15,8	8	28,5
71-80	7	5,4	6	5,9	1	3,6
81-90	3	2,3	2	2	1	3,6
Итого	129	100	101	100	28	100

Как видно из таблицы 3.1, в наших исследованиях мужчин было 28 (21,7%), женщин – 101 (78,3%). Соотношение мужчин и женщин составило 1:3,6. Количественные данные возраста больных соответствовали закону нормального распределения (Shapiro-Wilk-критерий  $W=0,99$ ,  $p=0,549$ ). Средний возраст пациентов составил  $51,3 \pm 13,2$  года (95%-ДИ: 49-53,6, min22, max86). Пациентов 40 лет и старше было 102 (79,1%), 50 лет и старше – 65 (50,4%).

Изучение характера сопутствующих заболеваний (таблица 3.2) показало, что у 55,8% пациентов была выявлена ишемическая болезнь сердца с недостаточностью кровообращения  $H_I$ ,  $H_{IIA}$ ,  $H_{IIБ}$ , подтверждённая данными электрокардиограммы и ультразвуковым исследованием сердца. Кроме того, у 75 (58,1%) пациентов имело место сочетание 2 и более сопутствующих заболеваний.

Таблица 3.2 – Характер сопутствующих заболеваний

Характер сопутствующих заболеваний	Количество больных	%
Ишемическая болезнь сердца с недостаточностью кровообращения $H_I$ , $H_{IIA}$ , $H_{IIБ}$	72	55,8
Сахарный диабет в стадии клинико-метаболической субкомпенсации	4	3,1

Болезни органов дыхания (пневмония, эмфизема, острый или хронический бронхит) с дыхательной недостаточностью I-II степени	6	4,7
Болезни органов желудочно-кишечного тракта	120	93
Другие (варикозная болезнь ног, остаточные явления перенесенного ранее острого нарушения мозгового кровообращения)	36	27,9

Диагноз острого холецистита был выставлен на основании анамнестических и клинических данных, лабораторных показателей, а также результатов ультразвукового исследования гепатопанкреатобилиарной зоны (таблица 3.3).

Таблица 3.3 – Характеристика пациентов в зависимости от формы ОХ

Форма ОХ	Количество
1. Патоморфологическая характеристика ОХ:	
1.1. Катаральный ОХ	92
1.2. Флегмонозный ОХ	32
1.3. Гангренозный ОХ	5
2. Характеристика осложненного ОХ:	
2.1. Обтурационный ОХ	65
2.2. Эмпиема желчного пузыря	9
2.3. Околопузырный инфильтрат	22
2.4. Околопузырный абсцесс	6
2.5. Местное воспаление брюшины	67
2.6. Рубцово-спаечный процесс брюшной полости	44

Среди жалоб 129 (100%) пациентов на первое место поставили

боль в правом подреберье и эпигастрии. Тошноту и рвоту отметили 87 (67,4%).

Уровень общего билирубина сыворотки крови пациентов при поступлении в стационар составил 12,1 мкмоль/л (25%-75% квантили – 9,3-15,8, min 4,3, max 140); количество лейкоцитов –  $9,1 \times 10^9/L$  (25%-75% квантили – 7,2-12,7, min 4, max 26,3); СОЭ – 14 мм/ч (25%-75% квантили – 10,5-22,5, min 1, max 60); уровень АСТ – 29,8 ЕД/л (25%-75% квантили – 22,6-43, min 13,8, max 629); уровень АЛТ – 30,7 ЕД/л (25%-75% квантили – 20-55,5, min 8,3, max 552).

УЗИ органов брюшной полости было выполнено всем пациентам в течение первых 1-2 часов от поступления в учреждения здравоохранения. У всех 129 пациентов (100%) были выявлены признаки острого калькулезного холецистита, которые заключались в увеличении желчного пузыря с наличием конкрементов и утолщении его стенки.

Всем пациентам в течение 48 часов от поступления в стационар была выполнена эзофагогастродуоденоскопия эндоскопами фирмы Olympus (XQ-40 и GIFЕ), во время которой осматривалась так же и зона большого дуоденального сосочка.

Заболевания органов желудочно-кишечного тракта (хронические гастрит, дуоденит, рубцово-язвенная деформация луковицы двенадцатиперстной кишки) выявлены у 120 (93%) пациентов.

Всем пациентам с острым холециститом при поступлении в стационар назначалось консервативное лечение, которое включало в себя антибактериальную терапию (назначали, как правило,

цефалоспорины III поколения), ненаркотические анальгетики, спазмолитики, внутривенные инфузии 0,9% раствора хлорида натрия и 5% раствора глюкозы. Кроме того, всем пациентам проводилось лечение, направленное на коррекцию сопутствующей патологии. Однако консервативное лечение эффекта не дало. Поэтому **всем пациентам были выполнены операции в сроки от 1 до 8 дней после поступления в стационар.** Сроки операции определяли в зависимости от выраженности воспалительного процесса в желчном пузыре, эффективности консервативной терапии и общего состояния пациента.

При выборе хирургической тактики предпочтение отдавали малоинвазивным вмешательствам. Операции эндовидеохирургическим способом при остром холецистите были выполнены всем 129 пациентам (100%), причем **с использованием электрохирургического генератора у 53 (41,1%) и ультразвукового генератора у 76 (58,9%) пациентов** (таблица 3.4).

Таблица 3.4 – Характер выполненных оперативных вмешательств

Вид оперативного вмешательства:	Количество
ЛХЭ, дренирование брюшной полости	129
Рассечение спаек брюшной полости	44
Иссечение кист печени	5
Удаление гемангиом печени	2
Биопсия печени	4
<b>ВСЕГО</b>	<b>184</b>

Для оценки задымленности в зоне оперативного вмешательства нами предложена 5-бальная шкала, в соответствии с которой:

1 балл – полное отсутствие задымленности;

2 балла – незначительная задымленность, которая не влияет на визуализацию зоны операции и не требует замены газа для продолжения оперативного вмешательства;

3 балла – задымленность, которая уменьшает визуализацию зоны операции и вынуждающая незамедлительно заменить до 30% объема газа в брюшной полости;

4 балла – задымленность, которая значительно уменьшает визуализацию зоны операции и вынуждающая незамедлительно приостановить проведение оперативного вмешательства и заменить от 30% до 50% объема газа в брюшной полости;

5 баллов – полное отсутствие визуализации зоны оперативного вмешательства, вынуждающее приостановить проведение операции и заменить более 50% объема газа в брюшной полости.

Из 129 пациентов с острым холециститом у 2 (1,6%) наблюдались послеоперационные осложнения. Летальность в группе исследуемых пациентов отсутствовала.

Таким образом, средний возраст пациентов составил  $51,3 \pm 13,2$  года. У всех 129 пациентов имелись сопутствующие заболевания, причем у 58,1% их было 2 и более. Самую многочисленную группу (71,3%) составили пациенты с катаральной формой ОХ. Признаки обтурационного ОХ и местного воспаления брюшины наблюдались у 50,4% и 51,9% пациентов соответственно.

Оперативные вмешательства эндовидеохирургическим способом при остром холецистите были выполнены 100% пациентам, причем с использованием электрохирургического генератора – 41,1% пациентов и 58,9% пациентаов с применением ультразвукового генератора. Общее количество выполненных операций вовремя эндовидеохирургических вмешательств составило 184. Из них 129 лапароскопических холецистэктомий, 44 рассечения спаек брюшной полости, 5 иссечений кист печени, 4 биопсии печени и 2 удаления гемангиом печени.

### **3.2. Распределение пациентов по группам**

Мы поставили перед собой **задачу** разработать метод удаления желчного пузыря на основе применения ультразвуковых технологий и меры профилактики осложнений лапароскопической холецистэктомии при использовании ультразвуковых инструментов у пациентов с острым холециститом.

В соответствие с целью и задачей исследования **была изучена** эффективность применения ультразвукового и электрохирургического генераторов при удалении желчного пузыря, рассечении спаек, а также при иссечении кист и гемангиом печени. Все оперативные вмешательства были выполнены с использованием эндовидеолапароскопических технологий. При этом мы учитывали, что высокочастотная электрохирургия в настоящее время является основным способом рассечения тканей и обеспечения гемостаза в лапароскопии [84, 77, 143, 139]. Использование ультразвуковых

генераторов в абдоминальной хирургии пока не нашло широкого применения при эндовидеохирургических вмешательствах на печени и желчном пузыре. Мы также учитывали, что лапароскопическая холецистэктомия, рассечение спаек и фенестрация кист печени являются частыми операциями в абдоминальной хирургии [2, 57, 145, 216, 236].

В основу клинических исследований положены данные, полученные нами в главе 2 настоящей работы, где были в эксперименте определены оптимальные параметры работы ультразвукового и электрохирургического генераторов.

Нами проведен сравнительный анализ непосредственных результатов хирургического лечения 129 пациентов с острым холециститом (101 женщина и 28 мужчин, средний возраст которых составил –  $51,3 \pm 13,2$  года (95%-ДИ: 49-53,6, min 22, max 86)), которым лапароскопические операции выполнялась с использованием электрохирургического и ультразвукового генераторов. Все пациенты проходили стандартное предоперационное клиничко-лабораторное обследование [39], включая ультразвуковое исследование органов брюшной полости.

Критериями включения в выборку для сравнительных исследований были возраст менее 90 лет, клинически подтвержденные показания к проведению хирургических вмешательств, отсутствие серьезных нарушений функции печени, почек и системы свертывания крови, отсутствие признаков декомпенсации функции сердечнососудистой и центральной нервной систем.

Для решения поставленных задач пациенты в нашем исследовании были разделены на 3 группы. Контрольную группу (группа А) составили 53 пациента, которые были оперированы с применением электрохирургического генератора по общепризнанной методике [40]. В группу Б вошли 44 пациента, у которых лапароскопические операции выполнялась с применением ультразвукового генератора. Группу В составили 32 пациента, у которых ультразвуковая диссекция и коагуляция тканей во время эндовидеохирургических вмешательств применялась по усовершенствованной методике. Характеристика пациентов в сравниваемых группах представлена в таблицах 3.1 и 3.2.

Таблица 3.1 – Общая характеристика пациентов по полу, возрасту и лабораторным тестам.

Характеристика пациентов		Группа А n=53	Группа Б n=44	Группа В n=32
Возраст <sup>1</sup> , лет	Средний возраст (min-max)	50,2 (22-82)	52,3 (25-86)	51,7 (26-69)
	медиана	50	49	54
Распределение по полу <sup>2</sup>	Женщины/ Мужчины	42/11	33/11	26/6
Лейкоциты при поступлении <sup>3</sup> , x10 <sup>9</sup> /L	Средняя (min-max)	9,65 (4-26,3)	10,63 (5,3-22)	10,36 (4,1-18,2)
	медиана	8,9	9,1	10,05
СОЭ при поступлении <sup>4</sup> , мм/ч	Среднее (min-max)	16 (1-50)	17 (3-59)	20,6 (6-60)
	медиана	11,5	14	14
Общ. билирубин при	Среднее	18,5	13,1	13,3

поступлений <sup>5</sup> , мкмоль/л	(min-max)	(4,3-140)	(4,6-29,3)	(5,6-31,2)
	медиана	12,1	12,2	10,5
АСТ при поступлении <sup>6</sup> , ЕД/л	Среднее (min-max)	65,8 (13,9-629)	35,3 (13,8-192)	55,9 (16-407)
	медиана	32	27	28
АЛТ при поступлении <sup>7</sup> , ЕД/л	Среднее (min-max)	73 (12-552)	37,1 (8,3-316)	56,9 (10-328,8)
	медиана	33,1	22,7	34

Примечания:

1. различия статистически не значимы в группах А, Б и В: <sup>1</sup>p=0,431 (Kruskal-Wallis ANOVA-тест), <sup>2</sup>p>0,05 (критерий  $\chi^2$ ), <sup>3</sup>p=0,937 (Kruskal-Wallis ANOVA-тест), <sup>4</sup>p=0,235 (Kruskal-Wallis ANOVA-тест), <sup>5</sup>p=0,68 (Kruskal-Wallis ANOVA-тест), <sup>6</sup>p=0,452 (Kruskal-Wallis ANOVA-тест);

2. различия статистически не значимы в группах А и В: <sup>7</sup>p=0,909 (Kruskal-Wallis ANOVA-тест).

Таблица 3.2 – Характеристика пациентов в сравниваемых группах по формам острого холецистита, срокам госпитализации от начала заболевания, характеру оперативных вмешательств и наличию сопутствующей патологии

Характеристика пациентов	Клинические группы					
	Группа А n=53		Группа Б n=44		Группа В n=32	
	абс.	%	абс.	%	абс.	%
1. Патоморфологическая характеристика ОХ:						68,
1.1. Катаральный ОХ <sup>1</sup>	40	75,5	30	68,2	22	8
1.2. Флегмонозный ОХ <sup>1</sup>	11	20,8	12	27,3	9	28, 1
1.3. Гангренозный ОХ <sup>2</sup>	2	3,7	2	4,5	1	3,1
2. Характеристика осложненного ОХ:						53,
	27	50,9	21	47,7	17	1

2.1. Обтурационный ОХ <sup>1</sup>						
2.2. Эмпиема желчного пузыря <sup>2</sup>	4	7,5	2	4,5	3	9,4
2.3. Околопузырный инфильтрат <sup>1</sup>	5	9,4	12	27,3	5	15,6
2.4. Околопузырный абсцесс <sup>2</sup>	1	1,9	1	2,3	4	12,5
2.5. Местное воспаление брюшины <sup>1</sup>	23	43,4	25	56,8	19	59,4
2.6. Рубцово-спаечный процесс брюшной полости <sup>1</sup>	18	34	15	34,1	11	34,4
3. Сроки доставки пациентов в стационар:						
3.1. до 6 часов <sup>1</sup>	10	18,9	7	15,9	8	25
3.2. от 7 до 24 часов <sup>1</sup>	19	35,8	16	36,4	10	31,2
3.3. 25 часов и более*	24	45,3	21	47,7	14	43,8
4. Характер оперативных вмешательств						
4.1. ЛХЭ, дренирование брюшной полости <sup>1</sup>	53	100	44	100	32	100
4.2. Рассечение спаек брюшной полости <sup>1</sup>	18	34	15	34,1	11	34,4
4.3. Иссечение кист печени <sup>2</sup>	1	1,9	2	4,6	1	3,1
4.4. Удаление гемангиом печени <sup>2</sup>	1	1,9	1	2,3	-	-
4.5. Биопсия печени <sup>2</sup>	2	3,8	1	2,3	1	3,1
5. Характер сопутствующих заболеваний:						
5.1. Ишемическая болезнь сердца с недостаточностью кровообращения Н <sub>1</sub> , Н <sub>IIA</sub> , Н <sub>IIБ</sub> <sup>2</sup>	26	49	24	54,5	22	68,7
5.2. Сахарный диабет в стадии клинико-метаболической суб- и	3	5,6	-	-	1	3,1

декомпенсации <sup>3</sup>						
5.3. Болезни органов дыхания (эмфизема, острый или хронический бронхит) с дыхательной недостаточностью I-II степени <sup>2</sup>	2	3,8	2	4,5	2	6,3
5.4. Болезни органов желудочно-кишечного тракта <sup>2</sup>	49	92,5	42	95,5	28	87,5

Примечания:

1. - различия статистически не значимы в группах А, Б и В:  $p > 0,05$  (критерий  $\chi^2$ );
2. - различия статистически не значимы в группах А, Б и В:  $p > 0,05$  (критерий Fisher);
3. - различия статистически не значимы в группах А и В:  $p > 0,05$  (критерий Fisher).

Как следует из данных, представленных в таблицах 3.1 и 3.2, **сравниваемые группы были сопоставимы** по полу, возрасту, лабораторным тестам, длительности заболевания, характеру морфологических изменений в стенке желчного пузыря, видам оперативных вмешательств, наличию сопутствующих заболеваний. **Отличительной особенностью выделенных нами клинических групп явился метод физической диссекции и коагуляции тканей** при выполнении оперативных вмешательств. Распределение пациентов по патоморфологической характеристике и характеристике осложненного ОХ проводили в соответствии с данными литературных источников [38].

Наши исследования были проведены с применением объективных методов параметрической и непараметрической статистики на репрезентативной выборке пациентов с острым холециститом после применения у них электрохирургического и ультразвукового методов диссекции и коагуляции тканей.

### **3.3. Результаты применения высокочастотной электрокоагуляции при эндовидеолaparоскопических операциях у пациентов с острым холециститом**

У 53 пациентов с острым холециститом при выполнении эндовидеолaparоскопических операций применяли электрохирургический генератор (клиническая группа А). Средний возраст пациентов составил  $49,7 \pm 13,6$  лет (95%-ДИ: 45,9 – 53,6, min 22, max 82). Во время эндовидеолaparоскопических вмешательств ЛХЭ выполнены у 53 (100%) пациентов, рассечение спаек и рубцовых тяжей у 18 (34%), иссечение кисты печени – у 1 (1,9%), удаление гемангиомы печени – у 1 (1,9%) и биопсия печени у 2 (3,8%) пациентов.

Для выполнения лaparоскопических операций применяли доступ с введением четырех троакаров в так называемых «стандартных» точках[40, 148]. Для рассечения и коагуляции тканей мы использовали параметры электрохирургического генератора, определенные нами как оптимальные при экспериментальном исследовании, результаты которого отражены в главе 2 настоящей работы. Аппарат работал при этом с номинальной частотой – 400 кГц, нагрузкой при максимальной мощности 200 Ом, вольтажом 4300 В, с максимальной мощностью на выходе  $150 \pm 30$  Вт. Крест-фактор был равен 5,4. Указанные выше параметры работы генератора мы использовали у всех 53 пациентов клинической группы А на этапах выделения пузырного протока, пузырной артерии и желчного пузыря из его ложа, биопсии печени,

иссечении кисты и гемангиомы печени. Наши исследования показали, что хороший гемостатический эффект удавалось достигнуть у всех пациентов при выделении пузырного протока и пузырной артерии. При выделении желчного пузыря из его ложа не требовалась дополнительная электрокоагуляция печени у 17 (32,1%) пациентов с острым обтурационным холециститом. У 13 (24,5%) пациентов не смотря на наличие острого катарального холецистита, наблюдалось не выраженное кровотечение из ложа желчного пузыря. Для его остановки, не изменяя параметров работы генератора достаточно было только увеличить время контактной коагуляции.

У 23 (43,4%) пациентов из-за выраженного воспалительного и рубцово-спаечного процесса избежать повреждения паренхимы печени при выделении желчного пузыря из его ложа не удалось. Из них у 11 (20,8%) был острый флегмонозный, у 2 (3,8%) гангренозный и у 10 (18,9%) катаральный обтурационный холецистит. При этом эмпиема желчного пузыря имела место у 4 (7,5%) пациентов, околопузырный инфильтрат у 5 (9,4%), околопузырный абсцесс у 1 (1,9%) и местное воспаление брюшины у 20 (37,7%). Остановить кровотечение из паренхимы печени у таких пациентов, даже увеличивая время контактной коагуляции, не представлялось возможным. Поэтому были изменены параметры работы электрохирургического генератора. Гемостаз был достигнут при работе аппарата с номинальной частотой – 400 кГц, нагрузкой при максимальной мощности 1000 Ом, вольтажом – 6000 В, с максимальной мощностью на выходе  $120 \pm 24$  Вт. Крест-фактор был равен 5,5. При этом уровень мощности работы генератора был в 1,2

раза ниже, чем при работе в предыдущем режиме ( $150 \pm 30$  Вт).

**Остановка кровотечения из паренхимы печени при деструктивных формах ОХ, по нашему мнению, была достигнута благодаря увеличению глубины зоны коагуляции печени.** Как показали наши исследования, это достигается в большей степени не изменением параметра максимальной мощности на выходе генератора, а увеличением нагрузки при максимальной мощности (до 1000 Ом), вольтажа и крест-фактора. Одним из важных параметров работы электрохирургического генератора является **крест-фактор**, который характеризует способность электрического тока останавливать кровотечения без рассечения тканей. Коэффициент амплитуды тока (крест-фактор) представляет отношение амплитудного (пикового) значения тока к действующему значению и является показателем способности источника электроэнергии питать нелинейную нагрузку, потребляющую импульсный (нелинейный) ток [49].

У 2 (3,8%) пациентов с хроническим неспецифическим реактивным гепатитом была выполнена краевая биопсия в IV сегменте печени. При этом участок печени до 1,5 – 2,0 см в диаметре иссекался эндохирургическими ножницами и удалялся из брюшной полости. Далее выполняли коагуляцию печени шариковым электродом. У 1 пациента (1,9%) имела место подкапсульно расположенная непаразитарная ложная киста V сегмента печени размерами до 3,5 см в диаметре, представляющая угрозу перфорации. Содержимое кисты было аспирировано, выступающие стенки ее были иссечены, а полость глубиной до 1,0 – 1,5 см

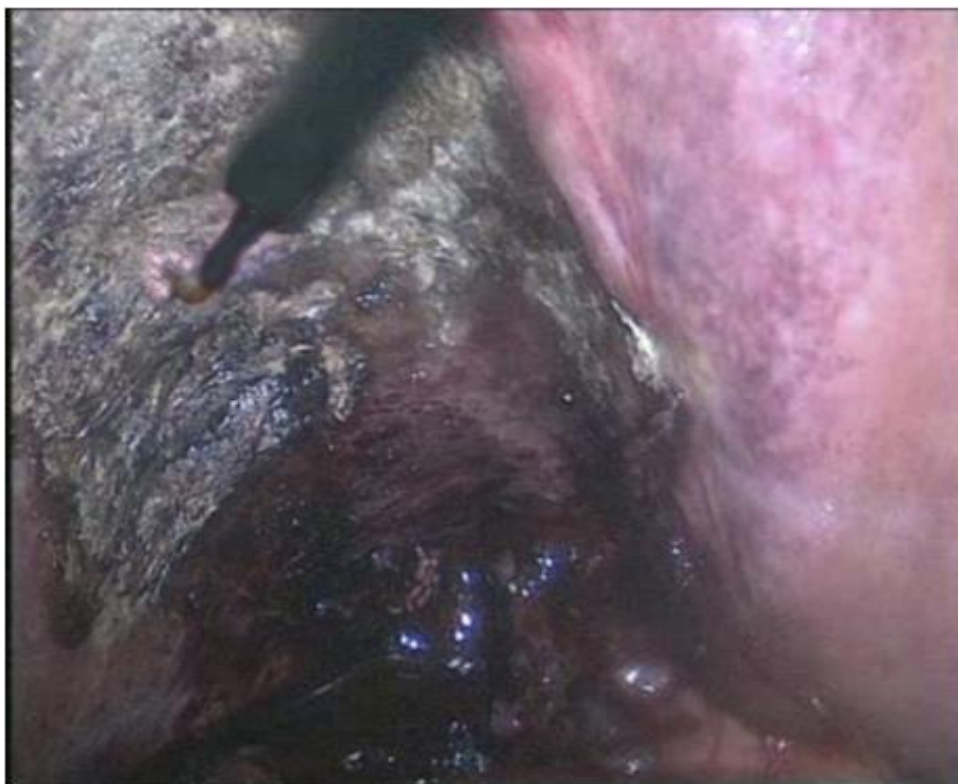коагулирована шариковым электродом. Гемангиома до 3,0 см в диаметре, расположенная поверхностно по краю VI сегмента печени, нами была иссечена с помощью электрохирургического крючка у 1 (1,9%) пациентки. На сосудистую ножку гемангиомы были наложены титановые клипсы. У пациентов, которым были выполнены эндовидеохирургические операции на печени, гемостаз был достигнут при работе генератора в монополярном режиме с номинальной частотой – 400 кГц, 69 Вт при сопротивлении 100 Ом и напряжении 3700 В. Крест-фактор был равен 5,4.

Монополярная коагуляция не применялась нами при рассечении спаек и рубцовых тяжей, которые имели место у 18 (34%) пациентов клинической группы А. Они отсекались эндохирургическими ножницами, по возможности в бессосудистой зоне или после наложения титановых клипс.

Вместе с тем, электрокоагуляция паренхимы печени выполнена нами у 10 (18,9%) пациентов после отделения спаек от ее капсулы. Обращало на себя внимание, что после такой техники рассечения спаек у 11 (20,8%) пациентов в послеоперационном периоде по контрольному дренажу из подпеченочного пространства выделялось от 50,0 до 100,0 мл геморрагического отделяемого (в среднем  $73 \pm 15,3$  мл) в сутки. Длительность функционирования дренажей была от 3,0 до 5,0 суток послеоперационного периода (в среднем  $4,3 \pm 0,8$  суток). Наши наблюдения показали, что у таких пациентов болевой синдром купировался на 4-5 сутки (в среднем на  $4,3 \pm 0,7$  сутки), а двигательная активность восстанавливалась только на 3-4 сутки (в среднем на  $3,6 \pm 0,5$  сутки) после операций.

**Наши исследования подтвердили данные авторов, указывающих на некоторые отрицательные стороны использования электрохирургических генераторов в лапароскопической хирургии [11, 24, 47, 54, 62, 73, 124, 149, 228, 230].**

После проведения гемостаза в ложе желчного пузыря у 29 (54,7%) пациентов *после ЛХЭ образовывался коагуляционный струп черного цвета, что свидетельствовало о грубом поражении печеночной ткани при использовании электрокоагуляции* (рисунок 3.1).



**Рисунок 3.1 – Ложе желчного пузыря после применения монополярной коагуляции**

У 23 (43,4%) пациентов, у которых не удалось избежать повреждения паренхимы печени при выделении желчного пузыря из его ложа, электрокоагуляция являлась основным методом гемостаза.

Остановка кровотечения у них представляла определенные трудности из-за выраженного воспалительного и рубцово-спаечного процесса в этой зоне. При этом **происходило прилипание рабочей части электрода к коагуляционному струпу с последующим отрывом его и развитием кровотечения.**Это требовало повторного, не редко многократного, применения электрокоагуляции.

Время, затраченное на выполнение операций с использованием высокочастотной монополярной коагуляции, составило 53 минуты (25%-75% процентиля – 35-70, min 20, max 110). **Задымленность операционного поля при работе электрохирургическим генератором, оценка которой проводилась по разработанной нами 5-бальной шкале, составила 3,9балла** (25%-75% процентиля – 4-4, min 3, max 5). Ухудшение визуального контроля выполнения операции из-за дыма и образованных в среде углекислого газа токсических продуктов **вынуждало незамедлительно менять от 30% до 50% объема газа,** введенного в брюшную полость для создания карбоперитонеума.

**Перфорация стенки желчного пузыря во время ЛХЭ с выпадением желчных камней и поступлением желчи в брюшную полость** имела место у 7 пациентов (13,2%). Дополнительная санация брюшной полости и удаление из нее желчных камней увеличивало длительность операции в среднем на  $9,8 \pm 2,3$  мин. Однако данное интраоперационное осложнение не отразилось отрицательно на течении послеоперационного периода.

Всем пациентам в послеоперационном периоде назначались

ненаркотические анальгетические препараты. Мы провели **анализ жалоб на послеоперационную боль у пациентов клинической группы А**. Все пациенты данной группы жаловались на боли в зоне оперативного вмешательства в течение 48 часов после операции. Болевой синдром сохранялся в послеоперационном периоде через 3 суток у 31 (58,5%), через 4 суток – у 17 (32,1%), через 5 и более суток – у 4 (7,5%) пациентов. Пациенты клинической группы А могли самостоятельно или в присутствии медицинского персонала вставать с больничной койки только спустя 36 часов после операции. При этом у большинства из них усиливались боли в зоне операции, что требовало введения анальгетических препаратов после двигательной нагрузки.

Спустя 48 часов после операции отмечено **восстановление двигательной активности** у 37 (69,8%), а через 72 – у 15 (28,3%) пациентов. И только 1 (1,9%) пациентка, оперирована по поводу острого гангренозного холецистита в плотном инфильтрате восстановила двигательную активность через 4 суток послеоперационного периода. **Длительность пребывания в стационаре** у пациентов группы А составила 8,02 дней (25%-75% процентиля – 7-9, min 6, max 13).

У 2 (3,8%) пациентов течение послеоперационного периода осложнилось **послеоперационным внутрибрюшным кровотечением**. У обеих пациенток признаки внутрибрюшного кровотечения появились на первые сутки после операции. Им в экстренном порядке была выполнена релапароскопия, во время которой обнаружено **кровотечение из-под коагуляционного**

*струпа.*

Кровотечение с успехом было остановлено повторной коагуляцией паренхимы печени в ложе желчного пузыря с использованием электрохирургического генератора.

### **3.4. Результаты применения ультразвукового генератора при эндовидеолапароскопических операциях у пациентов с острым холециститом**

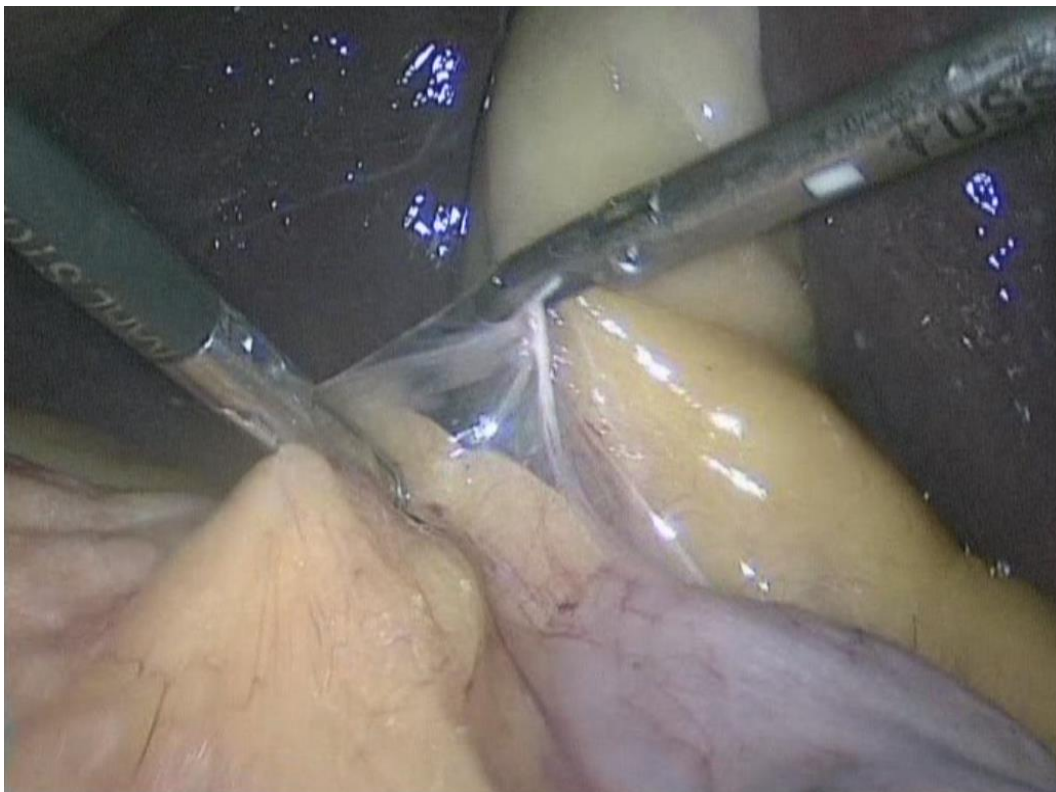
Ультразвуковой генератор мы применили у 44 пациентов с острым холециститом (**клиническая группа Б**). Средний возраст пациентов составил  $52,3 \pm 13,8$  лет (95%-ДИ: 48,1 – 56,5, min 25, max 86).

В данной клинической группе во время эндовидеохирургических вмешательств ЛХЭ выполнена у 44 (100%) пациентов, биопсия печени у 1 (2,3%), рассечение спаек и рубцовых тяжей у 15 (34,1%), удаление гемангиомы печени – у 1 (2,3%) и иссечение кист печени – у 2 (4,5%) пациентов.

Эндовидеолапароскопические оперативные вмешательства выполняли через доступ с введением четырех троакаров в так называемых «стандартных» точках [148]. Направление тракции за желчный пузырь, выбор тракаров для введения инструментов и технические приемы при выполнении операций не отличались от тех, которые использовались в клинической группе А. **Отличие заключалось лишь в том, что вместо электрохирургического крючка применялись ультразвуковые инструменты.**

Основными параметрами работы ультразвукового генератора были: постоянная частота колебаний рабочей части инструмента – 55 кГц; амплитуда колебаний в зависимости от режима (мощности) – от 38,5 до 77 мкм. Эффективность работы аппарата с такими параметрами доказана нами в экспериментах, результаты которых отражены в главе 2 настоящей работы. Инструменты ультразвукового генератора мы использовали при рассечении спаек брюшной полости, мобилизации пузырной артерии и пузырного протока, выделении желчного пузыря из его ложа, иссечении кист и гемангиомы печени.

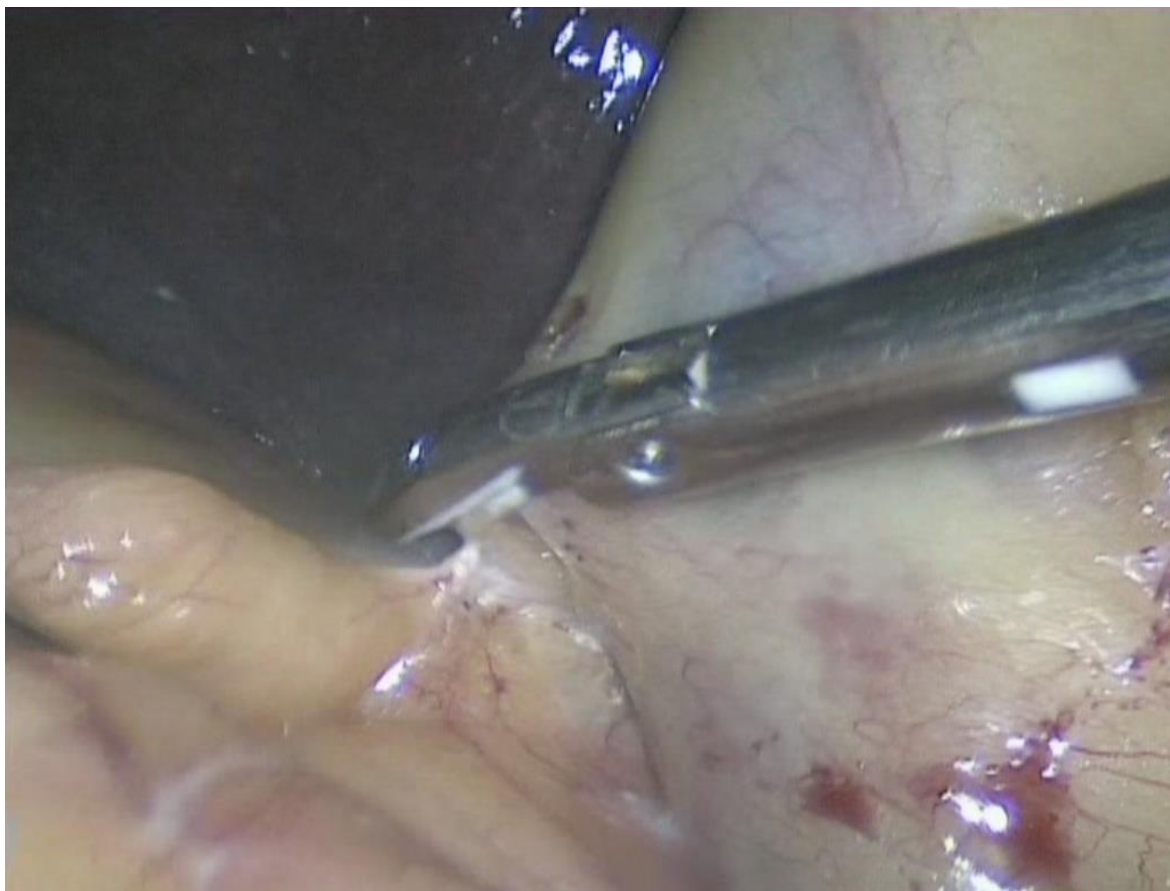Оперативные вмешательства у 15 (34,1%) пациентов мы начинали с рассечения спаек и рубцовых тяжей брюшной полости ультразвуковыми ножницами (рисунок 3.2). Во время выделения желчного пузыря из спаек и воспалительного инфильтрата нами отмечены существенные преимущества ультразвуковой технологии по сравнению с электрохирургической.



**Рисунок 3.2 – Рассечение спаек брюшной полости с использованием ультразвукового генератора**

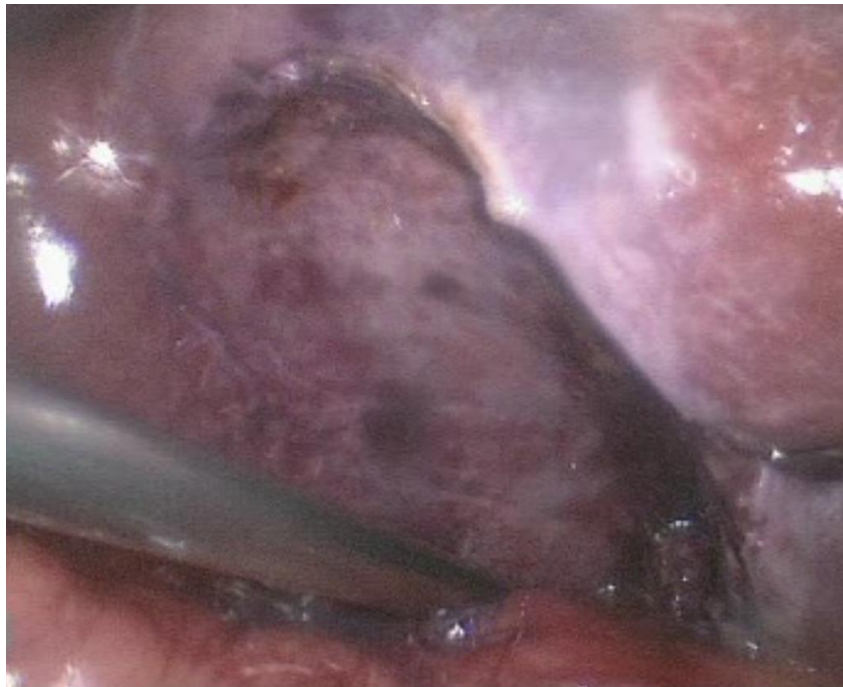*При использовании ультразвуковых инструментов была сведена к минимуму опасность коагуляционных осложнений со стороны полых органов, которые были в окружающих желчный пузырь спайках и инфильтрате. Был достаточно надежен гемостаз и при отделении большого сальника и спаек от печени, как правило, удавалось сохранить ее паренхиму.*

Вместе с тем, при введении ультразвуковых ножниц через «эпигастральный» троакар мы отметили существенные технические трудности, связанные с коагуляцией и пересечением спаек, расположенных по латеральной поверхности органов брюшной полости (рисунок 3.3).



**Рисунок 3.3 – Технические трудности при рассечение спаек брюшной полости ультразвуковыми ножницами, введенными через «эпигастральный» троакар**

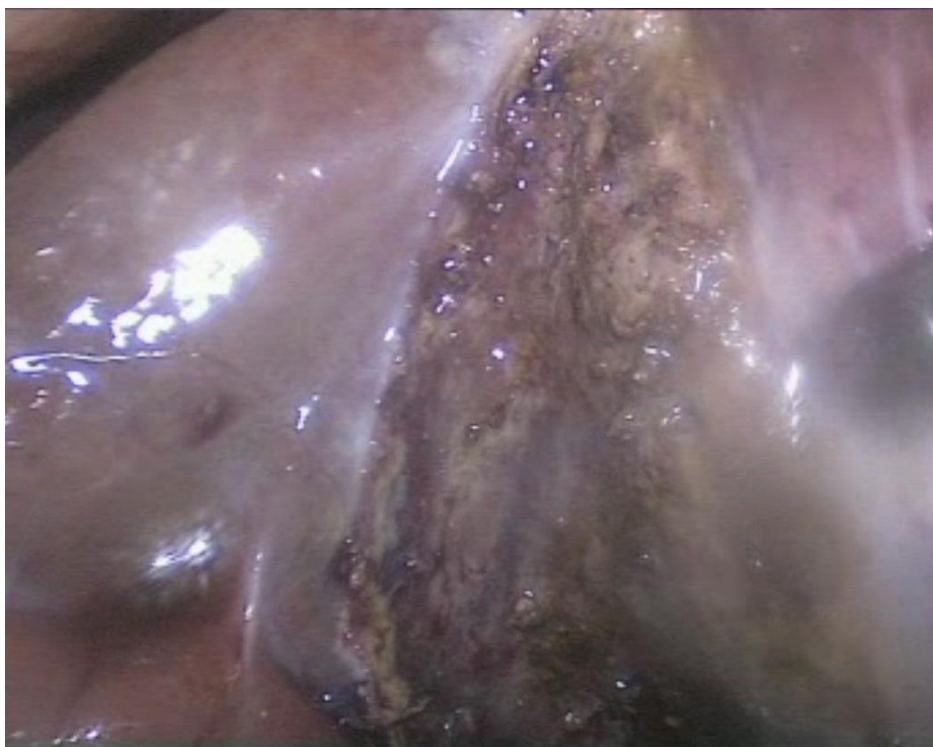Наши исследования показали, что применение ультразвуковой диссекции и коагуляции тканей при выполнении эндовидеолaparоскопических операций имеет ряд преимуществ, по сравнению с электрохирургической. **Мы наблюдали минимальные изменения тканей в зоне ложа желчного пузыря после его удаления (рисунок 3.4).**



**Рисунок 3.4 – Паренхима печени после диссекции и коагуляции  
ультразвуковыми ножницами**

При этом коагуляционный струп при использовании ультразвукового генератора, в отличие от электрохирургического (рисунок 3.1), **был белесоватого цвета без грубого повреждения паренхимы печени (рисунок 3.5).**

Отмечалась минимальная зона некроза и отсутствие обугливания тканей в зоне операции. Желчный пузырь, печень, пузырный проток и пузырную артерию нам удавалось выделять с помощью ультразвуковых инструментов из инфильтрата и спаек вблизи полых органов, крупных кровеносных сосудов, гепатикохоледоха без их коагуляционных повреждений. **Был достаточно надежен гемостаз и при отделении большого сальника и спаек от печени, как правило, удавалось сохранить ее паренхиму.**



**Рисунок 3.5 – Паренхима печени после диссекции и коагуляции  
ультразвуковым крючком**

Необходимо отметить **отсутствие дыма**, который ухудшал бы визуальный контроль выполнения хода операций. Задымленность при работе ультразвуковыми инструментами оценена (использована разработанная нами 5-бальная шкала) в среднем в 2,2 балла (25%-75% процентиля – 2-2, min 2, max 3).

Только у 10 (18,9%) пациентов мы вынуждены были после применения ультразвукового генератора приостанавливать ход операции для замены газа. Однако величина такой замены не превышала 30% объема газа в брюшной полости.

Небольшую задымленность во время использования ультразвукового генератора мы объясняем тем, что ультразвуковая диссекция и коагуляция тканей, в отличие от электрохирургической, происходит за счет высокочастотной механической вибрации

дистальной части ультразвуковых инструментов. При этом мы наблюдали образование мелкодисперсной водяной взвеси, которая быстро рассеивалась, не затрудняя выполнение операции.

Наши исследования показали, что ультразвуковой генератор может быть использован **при всех формах ОХ**. В клинической группе Б мы с успехом выполнили ЛХЭ ультразвуковыми инструментами у 12 (27,8%) пациентов с острым флегмонозным и у 2 (4,5%) гангренозным холециститом. При этом у 21 (47,7%) пациента был обтурационный ОХ, у 2 (4,5%) – эмпиема желчного пузыря, у 12 (27,3%) – околопузырный инфильтрат, 15 (34,1%) – рубцово-спаечный процесс в брюшной полости, у 1 (2,3%) околопузырный абсцесс и у 25 (56,8%) пациентов – местное воспаление брюшины.

Наш опыт применения ультразвуковых инструментов показал, что благодаря **трем типам воздействия на ткани (диссекция, коагуляция и кавитация)** выделение желчного пузыря, по сравнению с электрохирургическим или без применения физических методов, *проходило легче и более щадящим методом без грубого повреждения тканей*.

Время, затраченное на операцию с использованием ультразвукового генератора у пациентов клинической группы Б, составило 81 минуту (25%-75% процентиля – 70-92,5, min 45, max 130).

Повреждение стенки желчного пузыря с выпадением желчных камней и поступлением желчи в брюшную полость встретилось у 1 пациентки (2,3%) во время освоения метода ультразвуковой

диссекции и коагуляции тканей. Желчные камни были удалены, а зона операции санирована.

Всем пациентам клинической группы Б после выполнения оперативных вмешательств назначались ненаркотические анальгетические препараты. Все пациенты данной группы жаловались на боли в зоне операции в течение 24 часов послеоперационного периода.

Болевой синдром сохранялся после выполнения оперативных вмешательств 2 суток у 30 (68,2%) пациентов, через 3 суток – у 25 (56,8%), через 4 суток – у 11 (25%), через 5 и более суток – у 2 (4,5%) пациентов.

Самостоятельно или в присутствии медицинского персонала могли вставать с больничной койки пациенты клинической группы Б спустя 24 часа после операции. Через 48 часов после операции двигательная активность восстанавливалась у 32 (72,7%), а через 72 часа – у 12 (27,3%) пациентов.

Длительность пребывания в стационаре у пациентов группы Б составила 7,4 дня (25%-75% процентиля – 7-8, min 6, max 11).

У 1 (2,3%) у пациентки Г. 38 лет с ОХ несмотря на отсутствие отделяемого по дренажу после операции, на 4-е сутки после операции в области ложа желчного пузыря при УЗИ обнаружено жидкостное образование 29x15 мм. Пациентка была выписана из стационара на 22 сутки после операции для амбулаторного лечения. При повторной госпитализации через 1,5 месяца после выписки под ультразвуковым контролем было выполнено дренирование указанного выше жидкостного образования, которое мы связываем с

протоками Luschka в ложе желчного пузыря.

Анализ технических приемов, которые использовались нами при выполнении лапароскопических операций у пациентов клинической группы Б, показал, что замены электрохирургического крючка на ультразвуковые ножницы или крючок при сохранении стандартной хирургической техники выполнения оперативных вмешательств не достаточно. Это касается, в первую очередь, расположения эндохирургических инструментов на всех этапах операции и направления тракции за желчный пузырь во время применения ультразвуковых инструментов.


**Строение ультразвукового крючка и ножниц, введенных через «эпигастральный» троакар, затрудняет выполнение технического приема захватывания тканевых структур и создает определенные трудности при оттягивании тканей по оси инструмента. Они обусловлены тем, что рабочая часть ультразвуковых инструментов имеет особую форму, которая существенно отличается от строения электрохирургического крючка.**

*Ультразвуковой крючок закруглен только на 60° и не имеет, в отличие от электрохирургического, заостренного и изогнутого под прямым углом электрода (рисунок 3.6). Это затрудняет захватывание и оттягивание тканей.*



**Рисунок 3.6 – Внешний вид ультразвукового крючка.**

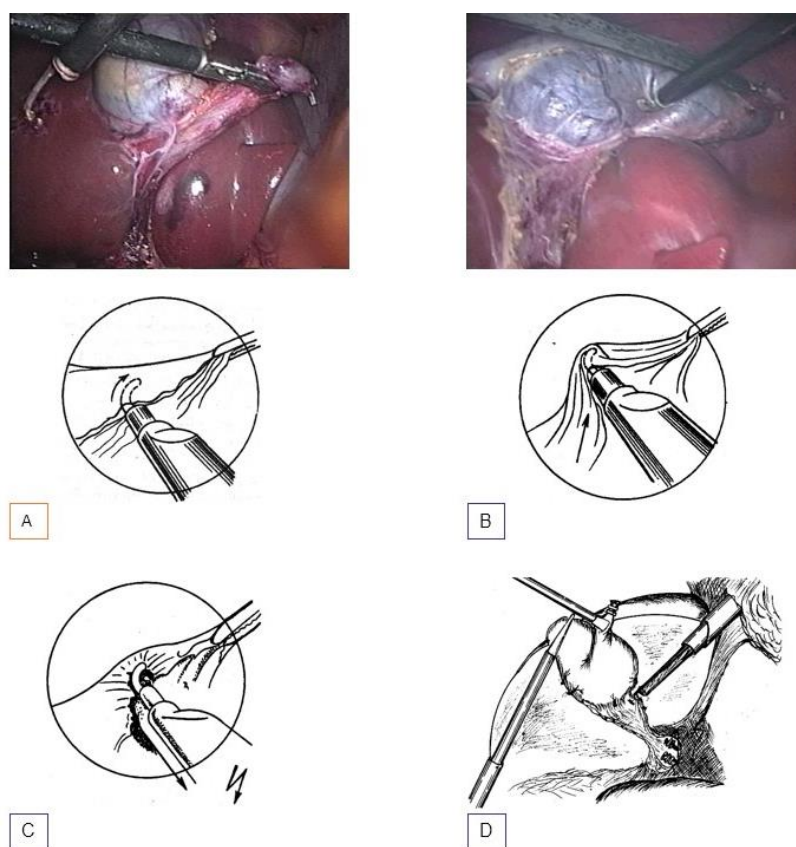
*Бранши ультразвуковых ножниц конусовидной формы, у них отсутствует угловой изгиб (рисунок 3.7).*



**Рисунок 3.7 – Внешний вид ультразвуковых ножниц.**

Такое строение инструментов значительно затрудняет этап выделения желчного пузыря из ложа и способствует повреждению ткани печени.

Технических приемов при выполнении ЛХЭ, используемые при удалении желчного пузыря электрическим крючком (рисунок 3.8.), не могут быть в полной мере использованы при диссекции и коагуляции тканей ультразвуковым крючком и ножницами (рисунки 3.6 и 3.7).

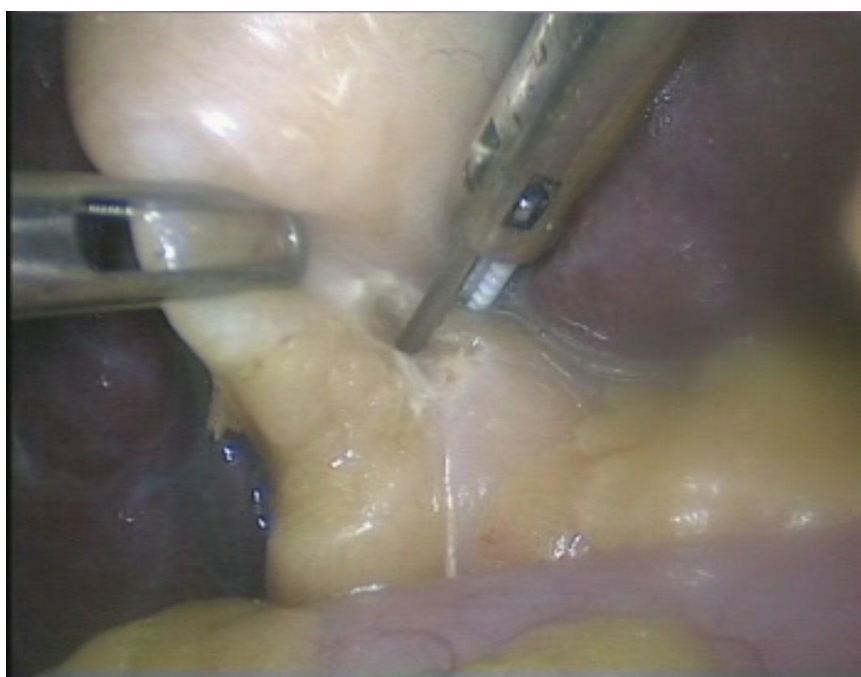


**Рисунок 3.8 – При работе электрохирургическим крючком рассечение тканей проводится за счет их захватывания (А), оттягивания (В) и последующего замыкания электрической цепи (С).**

**Доступ к тканям – за счет изменения тракции за желчный пузырь.**

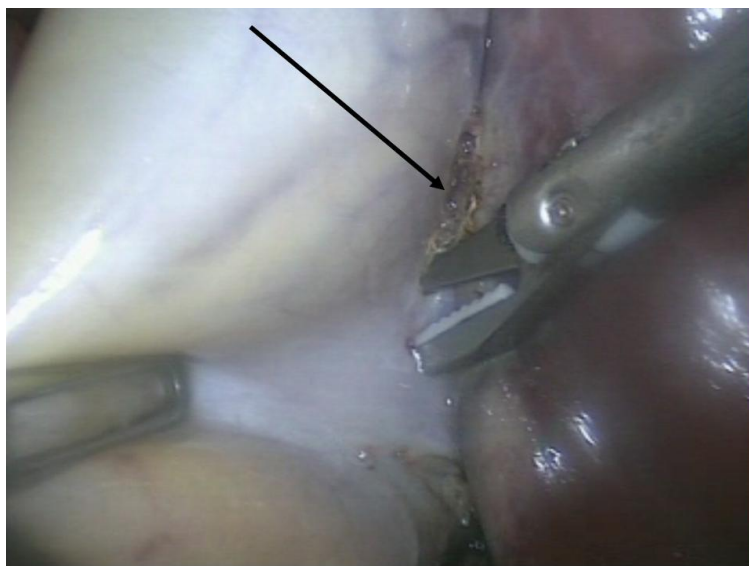
**Крючок вводится через эпигастральный троакар (D).**

Наш опыт выполнения операций ультразвуковыми инструментами через «эпигастральный» доступ показал, что **при выделении шейки желчного пузыря возникают технические трудности при захватывании брюшины с медиальной стороны.** При этом отсутствует зрительный контроль за характером захваченных в ножницы тканей (рисунок 3.9), что повышает опасность коагуляционных осложнений при таком виде диссекции.



**Рисунок 3.9 – Сложность захватывания тканей в области шейки желчного пузыря и отсутствие зрительного контроля за характером захваченных в ультразвуковые ножницы тканей при введении его через «эпигастральный» троакар**

При выделении медиальной стороны желчного пузыря из ложа из-за недостаточного контроля за браншами ножниц во время рассечения брюшины **происходило механическое повреждение паренхимы печени** (рисунок 3.10).

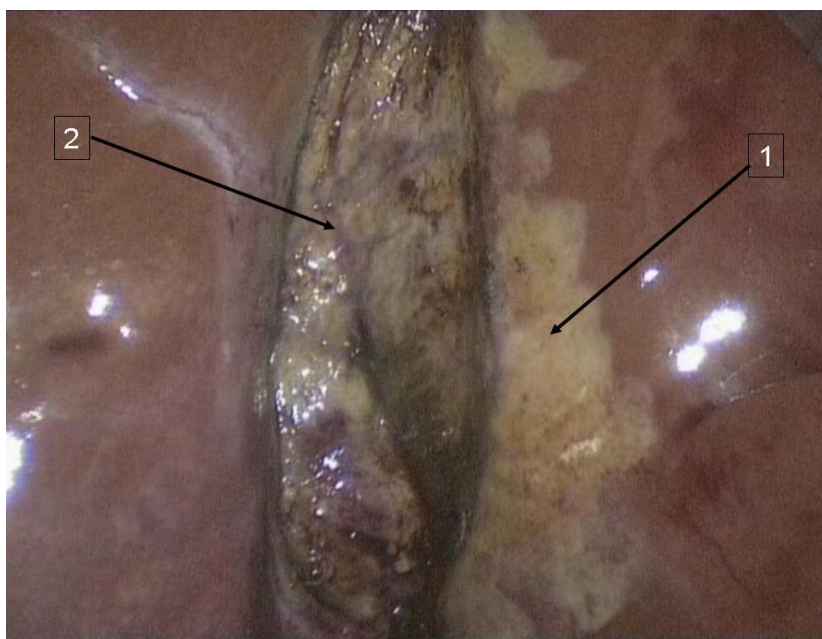


**Рисунок 3.10– Повреждения паренхимы печени (указано стрелкой) во время выделения медиальной стенки желчного пузыря ультразвуковыми ножницами, введенными через «эпигастральный» доступ**

Такие повреждения нередко требовали **применения аргоноплазменной коагуляции**. Довольно часто при такой технике выделения желчного пузыря вне его ложа имела место обширная зона ультразвукового коагуляционного повреждения не измененной ткани печени (рисунок 3.11).

Имело место также повреждение паренхимы печени браншами ультразвукового инструмента **и с латеральной поверхности ложа желчного пузыря**.

Значительные технические трудности при стандартном расположении инструментов и при типичном направлении тракции за желчный пузырь возникали и при ультразвуковой диссекции тканей с латеральной стороны от желчного пузыря (рисунок 3.12).

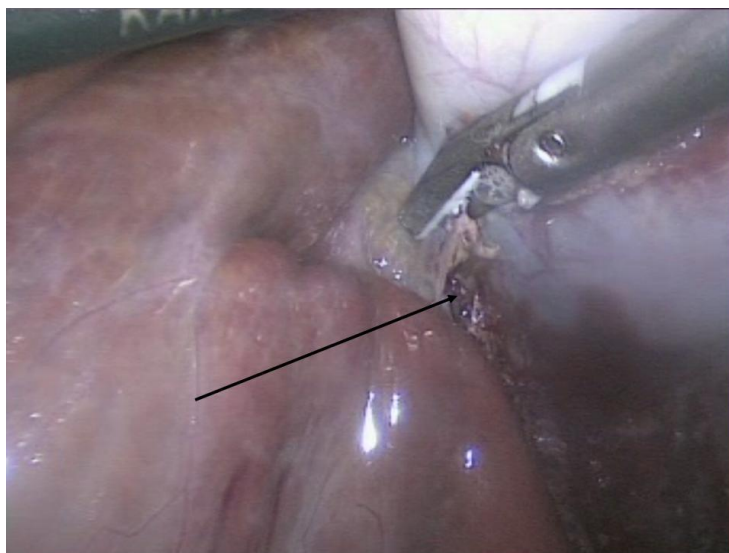


1 – зона ультразвуковой коагуляции неизменной паренхимы печени медиально от ложа; 2 – ложе желчного пузыря после ЛХЭ ультразвуковыми инструментами

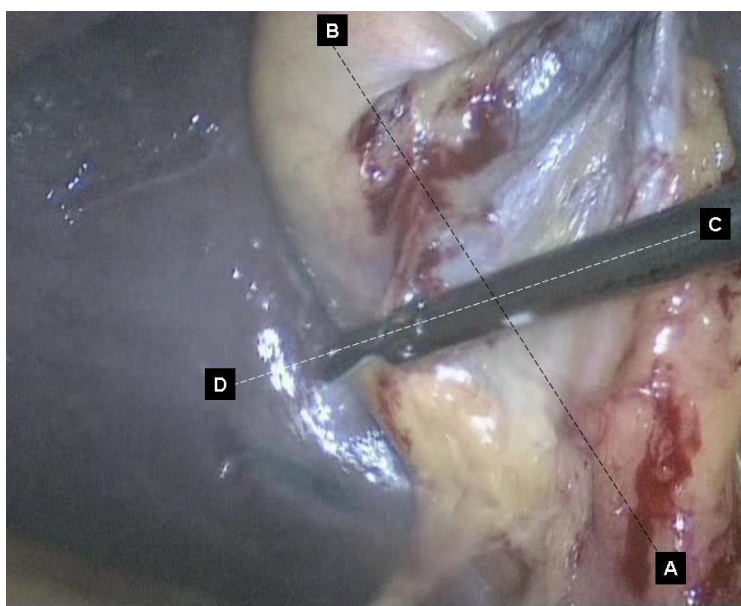
**Рисунок 3.11 – Коагуляционные повреждения печени вне ложа желчного пузыря ультразвуковыми ножницами, введенными через «эпигастральный» доступ**

Они были связаны с тем, что ось ультразвукового инструмента во время выполнения данного этапа операции необходимо располагать в поперечном направлении относительно продольной оси желчного пузыря (рисунок 3.13).

В таких случаях нами отмечены существенные технические трудности при селективном рассечении брюшины и других тканевых структур этой зоны. Особые трудности при таком расположении инструментов мы отмечали при деструктивных формах острого холецистита.



**Рисунок 3.12 – Технические трудности во время выделения латеральной стенки желчного пузыря ультразвуковыми ножницами, введенными через «эпигастральный» доступ (стрелкой указано повреждение паренхимы печени браншами инструмента)**



**Рисунок 3.13 – Продольная ось (AB) желчного пузыря и продольная ось инструмента (CD) расположены поперечно при выделения латеральной стенки желчного пузыря ультразвуковыми ножницами, введенными через «эпигастральный» доступ**

**При стандартном расположении эндохирургических инструментов, а также ультразвуковых ножниц и крючка возникли значительные технические трудности при удалении непаразитарных кист у 2 (4,5%) пациентов и гемангиомы печени у 1 (2,3%) пациента.**

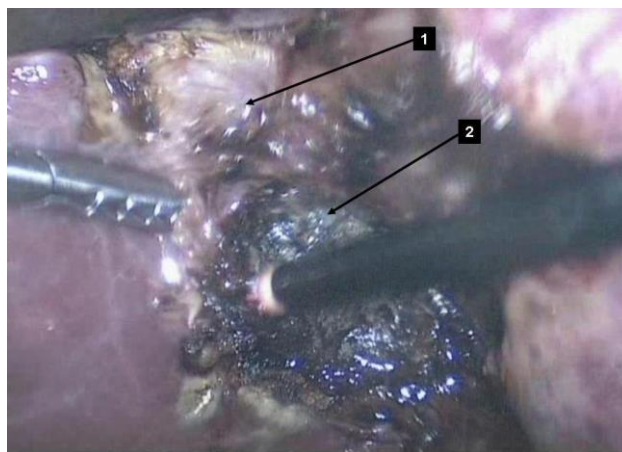
Гемостаз у них был достигнут только после аргоно-плазменной коагуляции печени. После биопсии печени у 1 (2,3%) пациентки использование ультразвукового крючка позволило надежно остановить кровотечение из печеночной ткани.

У 26 (59,1%) пациентов мы наблюдали ненадежный гемостаз в области паренхимы печени после применения ультразвукового генератора. Это потребовало **дополнительного использования аргоно-плазменной коагуляции для остановки «паренхиматозного» кровотечения из ложа желчного пузыря.**

Такая коагуляция выполнялась нами как в области тела, так и дна желчного пузыря (рисунки 3.14, 3.15, 3.16).

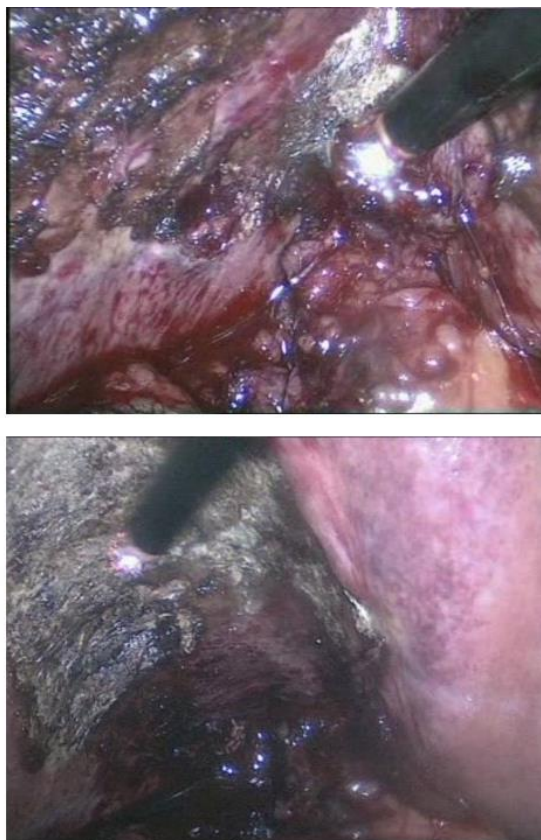
Анализ технических приемов при выполнении ЛХЭ у пациентов с ОХ позволил нам сделать **заключение о том, что при применении ультразвуковых технологий возникают серьезные технические трудности при традиционном расположении инструментов, которое используется при удалении желчного пузыря электрохирургическими инструментами.**

Это дало нам основание усовершенствовать метод ЛХЭ, позволяющий **максимально использовать преимущества ультразвуковой хирургии.**

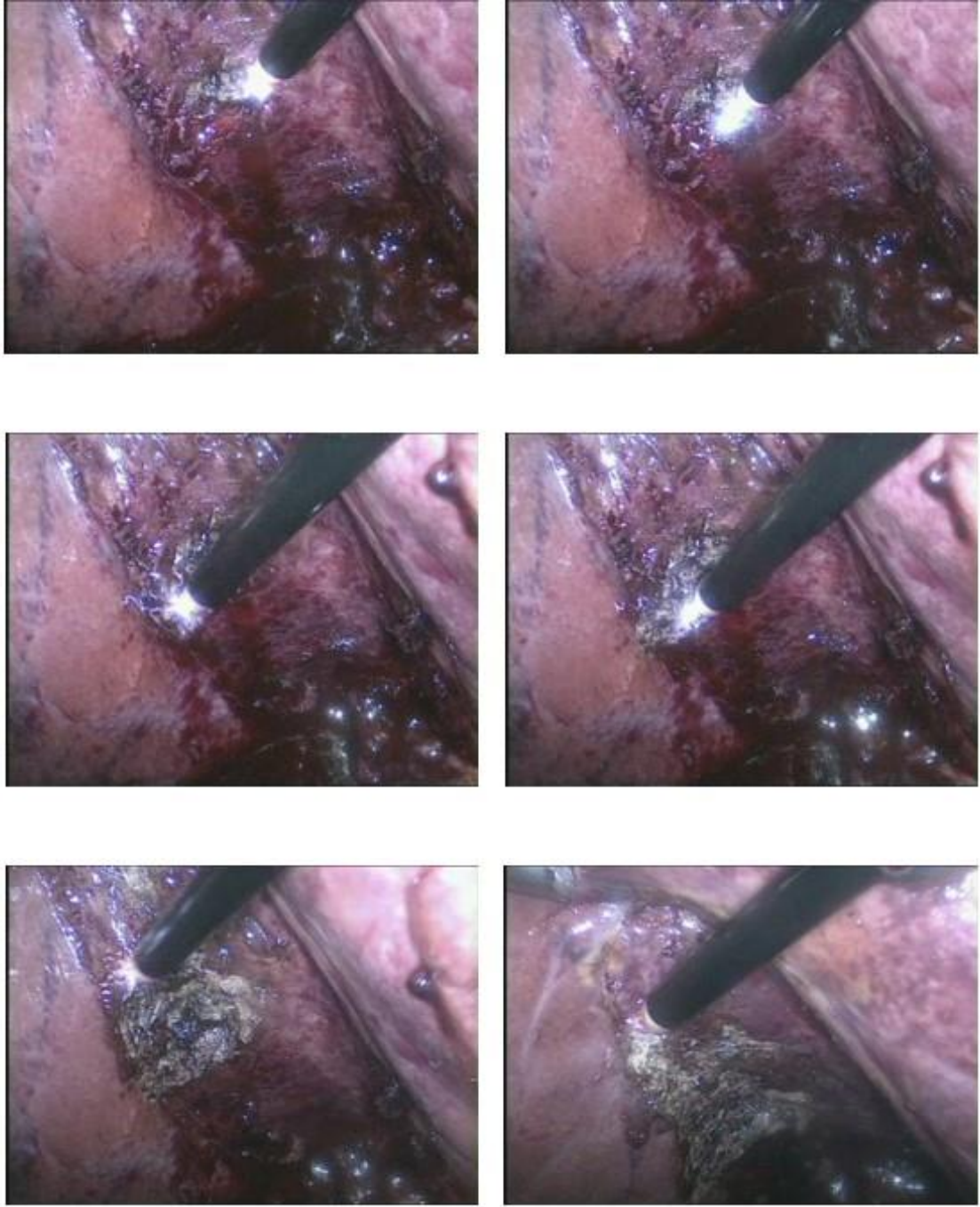


1– гемостаз ультразвуковым крючком; 2 – гемостаз аргоно-плазменным коагулятором

**Рисунок 3.14 – Остановка кровотечения из ложа желчного пузыря в проекции его тела после ультразвуковой диссекции и коагуляции методом аргоно-плазменной коагуляции**



**Рисунок 3.15 – Остановка кровотечения из ложа желчного пузыря в проекции его дна после ультразвуковой диссекции и коагуляции методом аргоно-плазменной коагуляции**



**Рисунок 3.16 – Этапы остановки кровотечения аргано-плазменным коагулятором после выделения желчного пузыря из ложа ультразвуковыми инструментами**

### **3.5 Результаты применения ультразвукового генератора при эндовидеолапароскопических операциях у пациентов с острым холециститом, оперированных по усовершенствованному методу**

Эндовидеохирургические операции с использованием усовершенствованного метода мы применили у 32 пациентов с ОХ (клиническая группа В). Средний возраст пациентов составил  $51,7 \pm 11,5$  лет (95%-ДИ: 47,6-55,9, min 26, max 69).

У 32 пациентов клинической группы В было выполнено 45 операций: ЛХЭ - у 32 (100%) пациентов, биопсия печени у 1 (3,13%), рассечение спаек и рубцовых тяжей у 11 (34,38%) и иссечение кист печени – у 1 (3,13%) пациента.

Параметры работы ультразвукового генератора в целом не имели отличий от параметров, которые использовались у пациентов клинической группы Б: постоянная частота колебаний рабочей части инструмента – 55 кГц; амплитуда колебаний в зависимости от режима (мощности) – от 38,5 до 77 мкм.

На основании анализа принципа работы ультразвукового и электрохирургических генераторов, изучения строения ультразвуковых инструментов, собственного опыта выполнения эндовидеохирургических вмешательств и результатов собственных исследований нами усовершенствован метод ЛХЭ, выполняемой с помощью ультразвукового генератора.

**Отличиями разработанного нами метода от традиционного были:**

1. Изменение доступа ультразвуковых инструментов к зоне оперативного вмешательства за счет их перемещения в зависимости от этапов операции в «среднеключичный» или «эпигастральный» троакары;

2. На отдельных этапах операции хирург работал ультразвуковыми инструментами левой, а не удобной традиционно для него правой рукой;

3. Изменено направление тракции эндохирургическими инструментами за желчный пузырь на определенных этапах операции в зависимости от доступа к зоне операции ультразвуковых инструментов;

4. Усовершенствована методика гидросепарации тканей ложа желчного пузыря;

5. Предложен новый состав лекарственной смеси, вводимой во время операции с целью гемостаза в ложе желчного пузыря;

6. Предложена новая схема введение лекарственного препарата, направленного на коррекцию антиоксидантного статуса пациентов во время и после оперативных вмешательств;

7. Амплитуда колебаний рабочей части инструмента при работе ультразвукового генератора (мощность) определена нами в зависимости от этапов оперативного вмешательства и результатов экспериментальных исследований, приведенных в главе 2 настоящей работы.

Нами также определен характер и очередность работы

ультразвуковыми инструментами (ультразвуковые ножницы и крючок) в зависимости от этапов выполнения операций.

Выполнение 1-го (наложение карбоперитонеума), 2-го (диагностическая лапароскопия) и 3-го (введение троакаров для эндохирургических инструментов) этапов ЛХЭ мы выполняли по традиционной (стандартной) методике [40,148].

**4-й этап** (выделение желчного пузыря из спаек или инфильтрата) выполнялся ультразвуковыми ножницами. Они вводились через «эпигастральный» троакар. Эндохирургические зажимами мы вводили через «среднеключичный» и «подмышечный» троакары.

Параметры работы генератора: в режиме «коагуляция» – оптимальная мощность – 3; в режиме «резание» – оптимальная мощность – 5. В области желчного пузыря или печени спайки или рубцовые тяжи фиксировались эндохирургическими зажимами. Браншами ультразвуковых ножниц спайка захватывалась и без натяжения дважды коагулировалась (педаль «коагуляция»).

Далее эндохирургическим зажимом создавали умеренное натяжение спайки, которая пересекалась ультразвуковыми ножницами между коагулированными ранее тканями (нажимали педаль «резание»). В тех случаях, когда при захватывании спаек бранши ультразвуковых ножниц касались полых органов (12-перстной или поперечно-ободочной кишки), желчного пузыря, печени, гепатодуоденальной связки или крупных кровеносных сосудов и возникала угроза их коагуляционных повреждений, меняли положение ультразвукового инструмента из

«эпигастрального» на «среднеключичный» троакар. Работали ультразвуковыми ножницами в таких случаях левой, а не правой рукой.

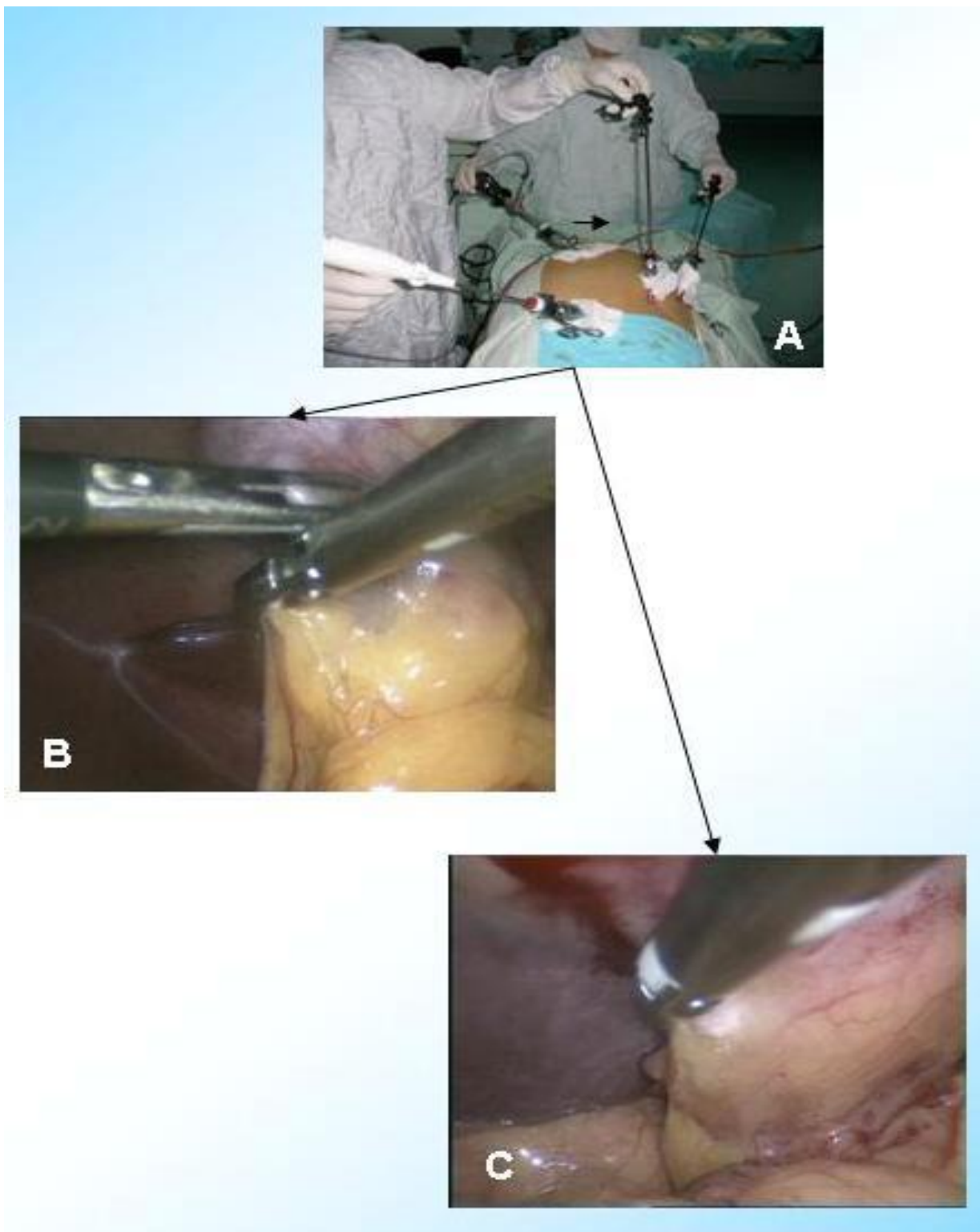
**5-й этап** (выделение пузырной артерии и пузырного протока) начинали ультразвуковыми ножницами при стандартном расположении зажимов на желчном пузыре. Ультразвуковые ножницы вводились через «эпигастральный» троакар (рисунок 3.17). Направление тракции за желчный пузырь было стандартным.

Для рассечения брюшины медиально и латерально от пузырного протока и пузырной артерии менялось расположение ультразвуковых ножниц (рисунок 3.18). Инструмент вводится через «среднеключичный» троакар, а эндохирургический зажим перемещался в «эпигастральный». При этом ультразвуковыми ножницами работали левой рукой.

При этом ультразвуковыми ножницами работали левой рукой. Мы изменили, по сравнению со стандартным, направления тракции за желчный пузырь:

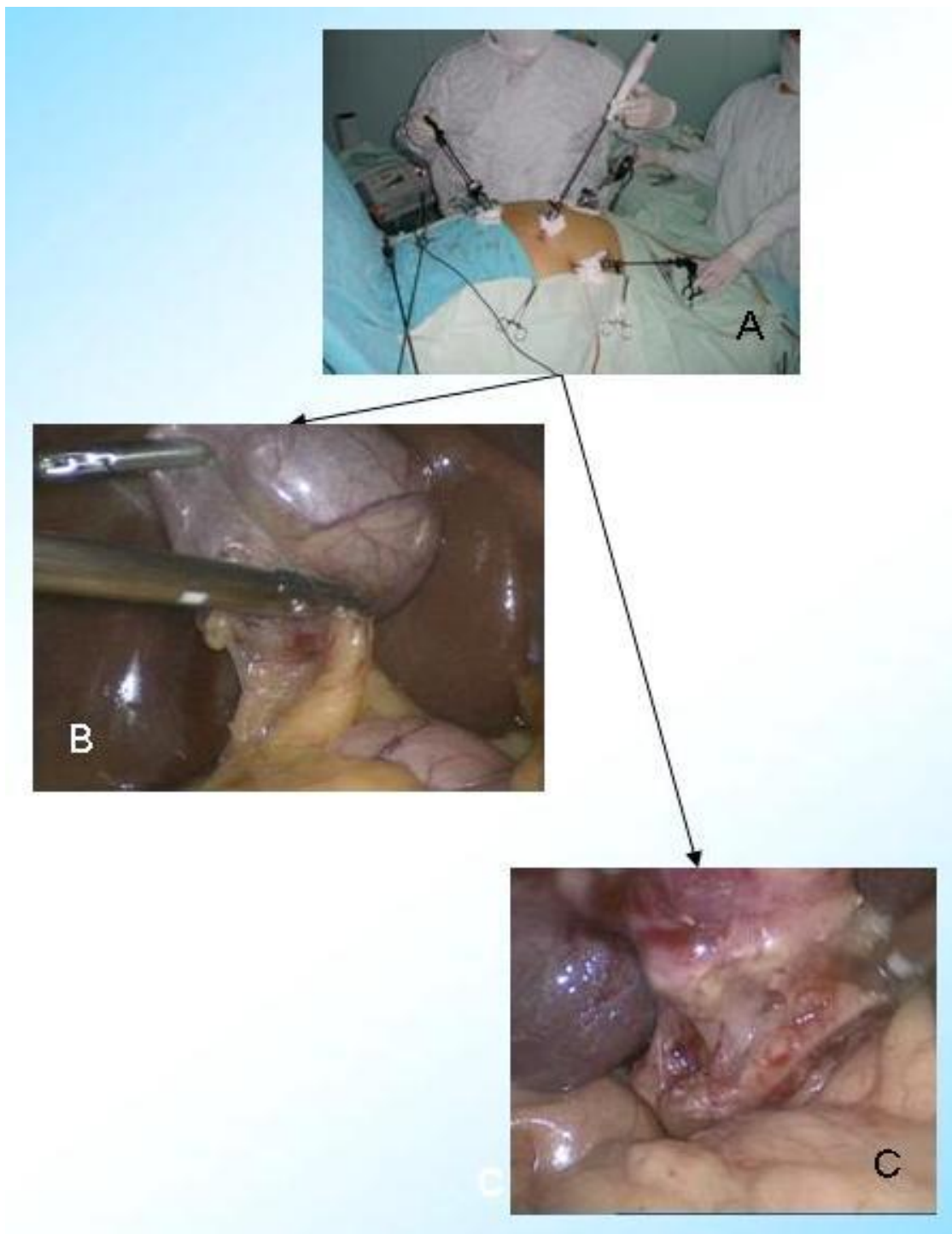
- при рассечении медиального листка брюшины: эндозажимом через «эпигастральный» троакар – дно желчного пузыря каудально, через «подмышечный» - карман Гартмана латерально и книзу;

- при рассечении латерального листка брюшины: эндозажимом через «эпигастральный» троакар – карман Гартмана медиально и книзу, через «подмышечный» – дно желчного пузыря каудально.



А – расположение ультразвуковых ножниц и эндохирургических зажимов;  
В – захватывание брюшины в области пузырного протока; С – рассечение  
брюшины в области пузырного протока ультразвуком

**Рисунок 3.17 – Начальный этап выделения пузырного протока и  
пузырной артерии ультразвуковыми ножницами**



А – расположение ультразвуковых ножниц и эндохирургических зажимов;  
В – рассечение медиального листка брюшины; С – рассеченный латеральный  
листок брюшины ультразвуковыми ножницами

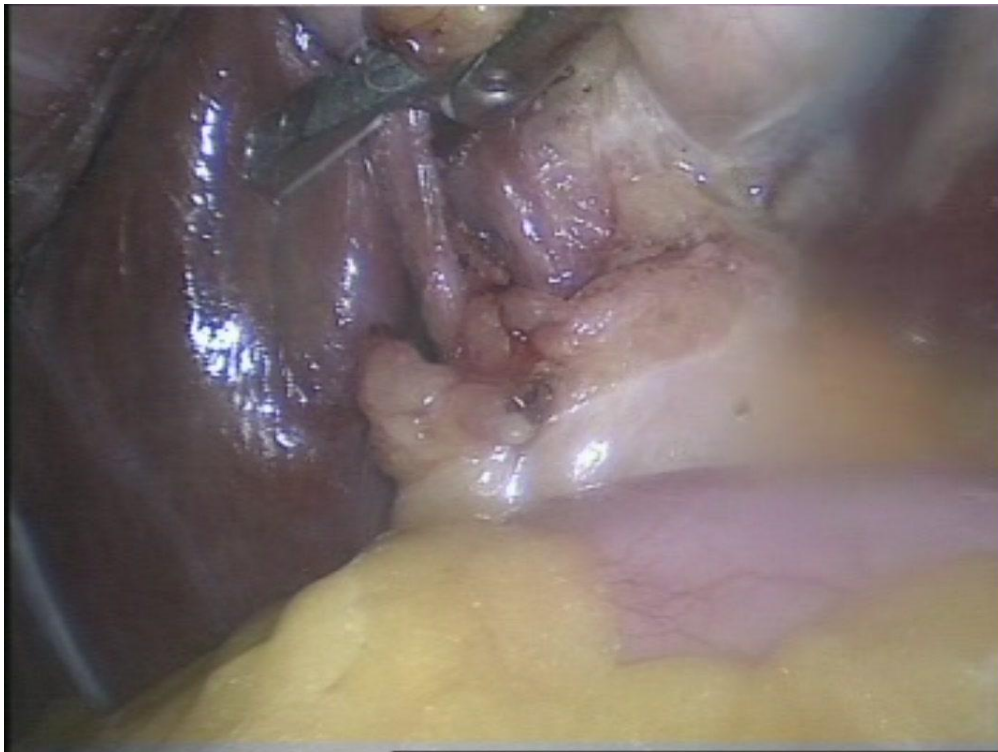**Рисунок 3.18 – Выделение пузырного протока и пузырной артерии  
ультразвуковыми ножницами с латеральной и медиальной стороны**

Выделение пузырного протока (рисунок 3.19) и артерии (рисунок 3.20) после рассечения листка брюшины проводилось ультразвуковыми ножницами или эндохирургическим диссектором, введенными в «эпигастральный» троакар.

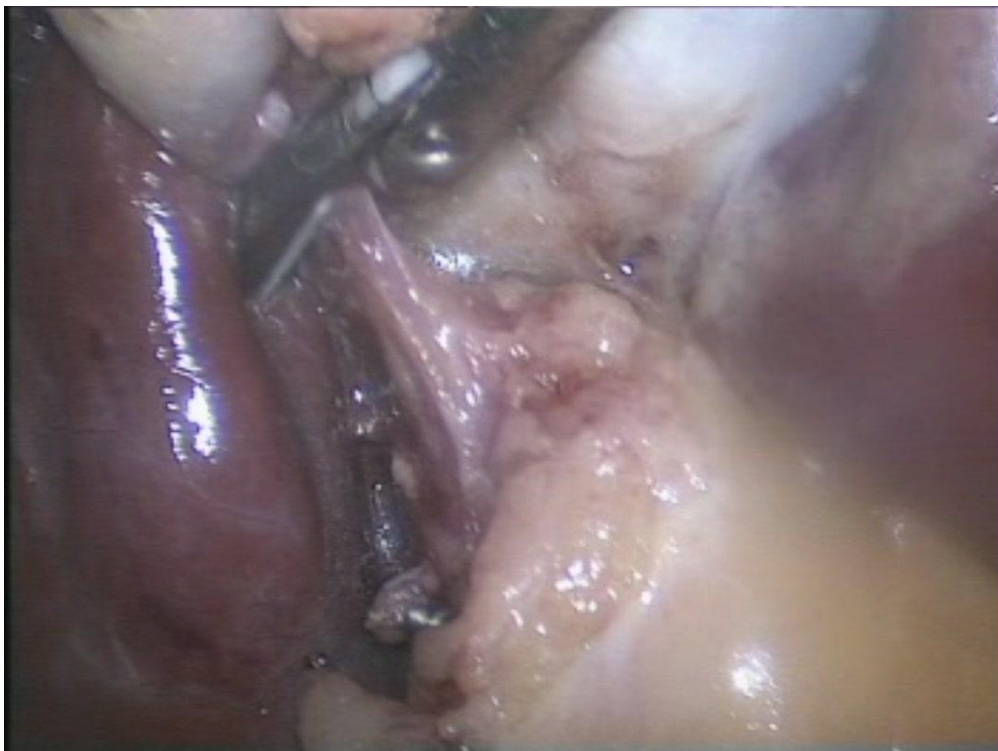Параметры работы генератора на данном этапе операции: в режиме «резание» оптимальная мощность - 5. Такая техника операции позволяла выделять пузырный проток и пузырную артерию строго под зрительным контролем и избежать как коагуляционных, так и механических повреждений гепатикохоледоха. Она сводила к минимуму конструктивные недостатки ультразвуковых ножниц (отсутствие углового изгиба, конусовидная форма активной бранши инструмента и другие).

**6-й этап** (клипирование пузырного протока и пузырной артерии) выполняли по стандартной методике.

**7-й этап** (подготовка желчного пузыря для ультразвукового препарирования) был основан на введении в ретропузырное пространство лекарственной смеси, которая не только облегчала ультразвуковую диссекцию, но и позволяла останавливать кровотечение из небольших по размерам кровеносных сосудов. Предлагаемая нами комбинация лекарственных препаратов содержит 0,3 мл 0,18% адреналина гидротартрата, 30 мл 0,9% раствора NaCl и 10 мл раствора тромбина с коагуляционной активностью 1500 ЕД/мл.



**Рисунок 3.19 – Пузырный проток выделен ультразвуковыми ножницами**



**Рисунок 3.20 – Выделение ультразвуковыми ножницами пузырной артерии**

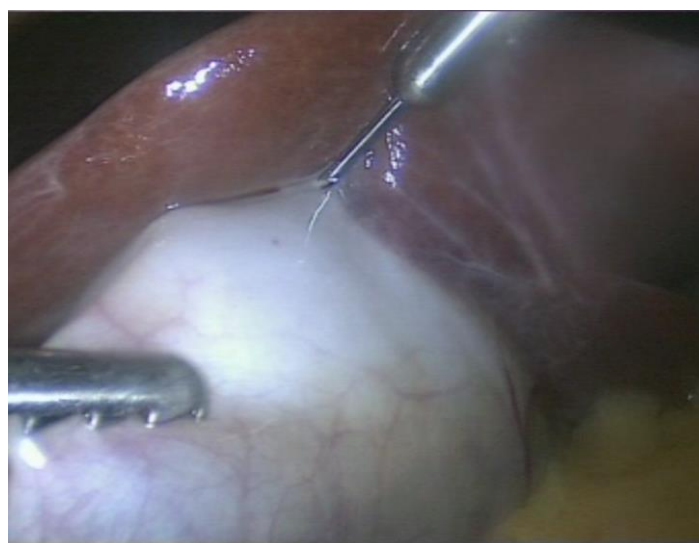Антигипоксантную и антиоксидантную терапию проводили препаратом цитофлавином путем капельного внутривенного его введения за 2 часа до операции (10 мл препарата разводили в 200 мл физиологического раствора). Препарат, в отличие от описанной в литературе схемы [53] вводили однократно. Основанием для этого служили результаты наших исследований динамики изменений антиоксидантной системы после ЛХЭ, выполненной с использованием ультразвукового генератора (Глава 4 настоящей работы).

Наш первый опыт введения лекарственного раствора в ложе желчного пузыря до его удаления показал, что этот этап операции удавалось выполнить не всегда. Нередко раствор распространялся под серозную оболочку интраабдоминальной части желчного пузыря или изливался в брюшную полость через пункционное отверстие. В доступных нам литературных источниках мы не встретили описания техники гидросепарации тканей желчного пузыря, что послужило основанием для разработки технических приемов выполнения данного этапа операции.

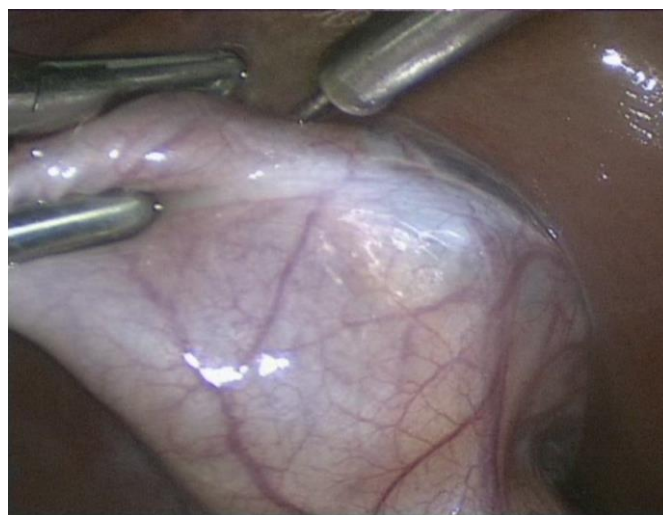Введение лекарственной смеси начинали в переходную складку брюшины дна желчного пузыря инъекционной иглой, введенной через «эпигастральный» троакар (рисунок 3.21).

После этого выполняли тракцию эндозажимами за дно желчного пузыря кверху через «подмышечный» троакар. Второй эндозажим через «среднеключичный» троакар оттягивали карман Гартмана книзу и латерально. Двумя инъекциями по ходу переходной складки брюшины по всей медиальной поверхности

желчного пузыря вводили 10 – 15 мл лекарственной смеси в ретропузырное пространство (рисунок 3.22).



**Рисунок 3.21 – Гидросепарация тканей ретропузырного пространства через переходную складку брюшины в области дна флегмонозно измененного желчного пузыря**

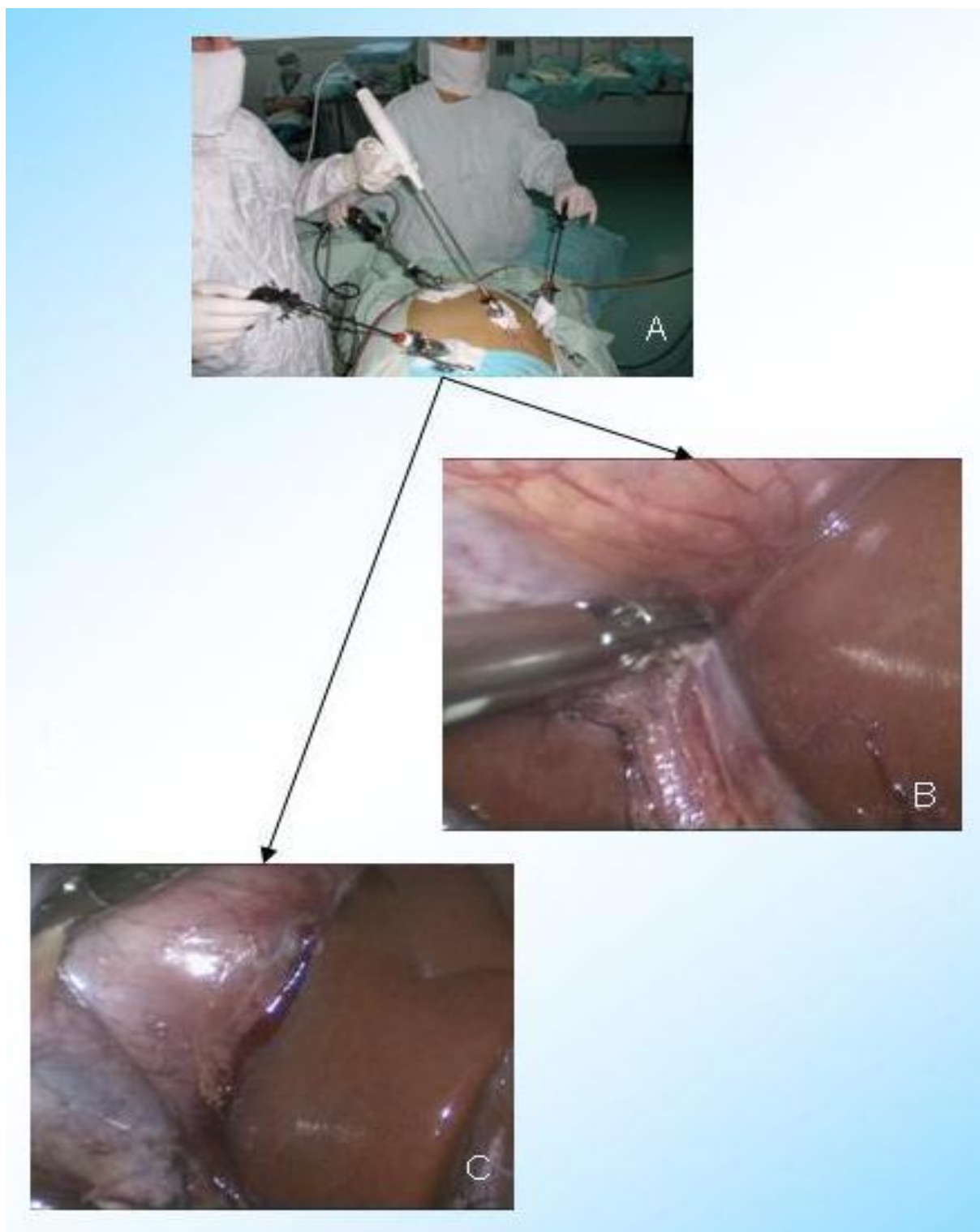


**Рисунок 3.22 – Введение лекарственной смеси в ретропузырное пространство по ходу переходной складки брюшины по всей медиальной поверхности желчного пузыря**

Далее инъекционную иглу перемещали в «среднеключичный» троакар и левой рукой выполняли две инъекции также 10-15 мл лекарственной смеси по ходу всей переходной складки брюшины, но уже латеральной поверхности желчного пузыря. При этом тракцию за дно желчного пузыря в каудальном направлении проводили из «подмышечного» троакара, а карман Гартмана оттягивали медиально и книзу через «эпигастральный» троакар.

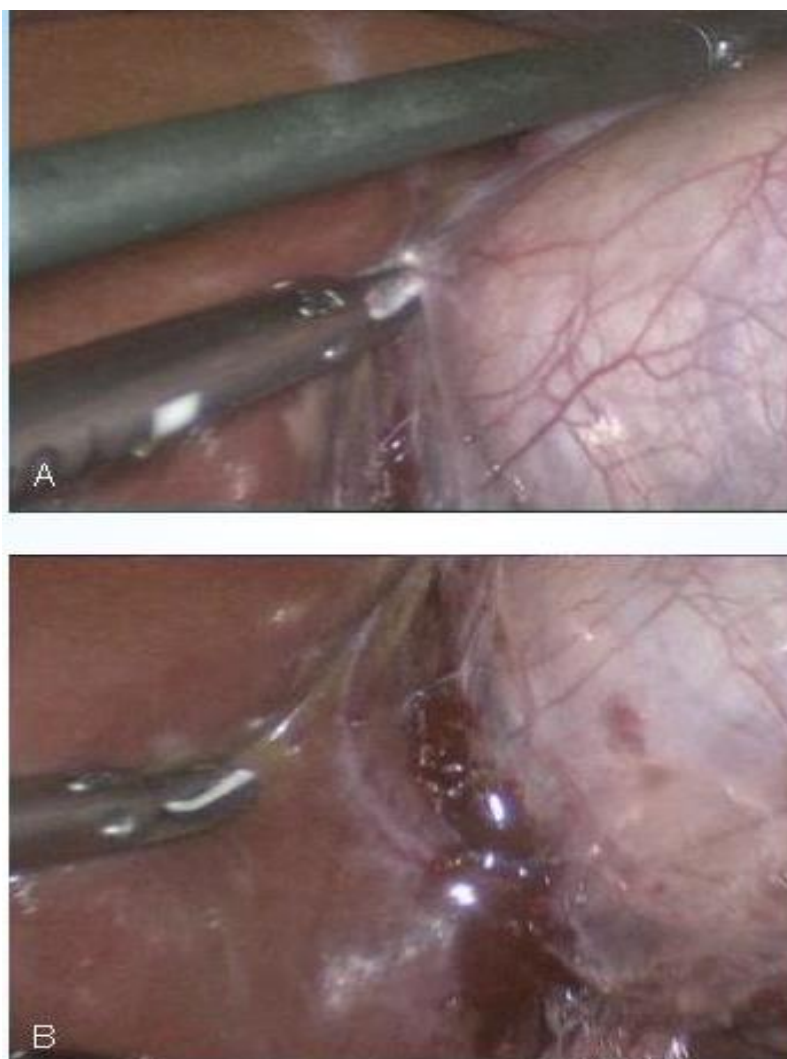
**8-й этап** (рассечение листка брюшины по медиальной стенке желчного пузыря) проводили левой рукой ультразвуковыми ножницами, введенными через «среднеключичный» троакар (рисунок 3.23). При этом тракция выполнялась первым эндозажимом, введенным через «эпигастральный» троакар, за дно желчного пузыря кверху и вторым эндозажимом, введенным через «подмышечный» троакар, за карман Гартмана латерально и книзу.

**9-й этап** (рассечение листка брюшины по латеральной стенке желчного пузыря) выполняли также ультразвуковыми ножницами через «среднеключичный» троакар (рисунок 3.24). При этом, в отличие от 8-го этапа операции, тракция одним эндозажимом, введенным через «эпигастральный» троакар, выполнялась за карман Гартмана медиально и книзу, а вторым эндоскопическим зажимом, введенным через «подмышечный» троакар, оттягивали дно желчного пузыря кверху. Параметры работы генератора на 8-м и 9-м этапах операции: в режиме «резание» оптимальная мощность – 5.



А – расположение ультразвуковых ножниц и эндохирургических зажимов;  
В – рассечение медиального листка брюшины; С – рассеченный ультразвуковыми  
ножницами медиальный листок брюшины

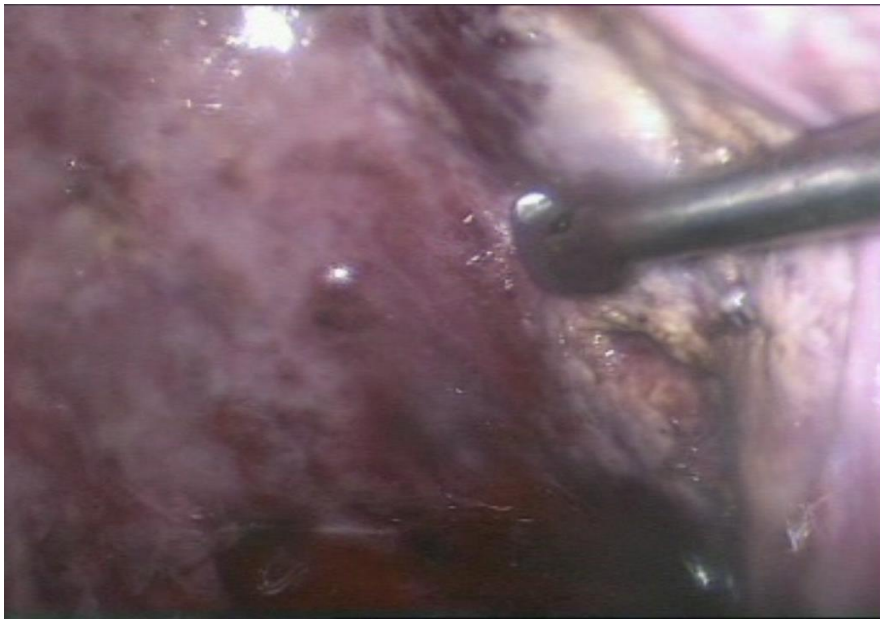**Рисунок 3.23 – Рассечение листка брюшины по медиальной стенке  
желчного пузыря**



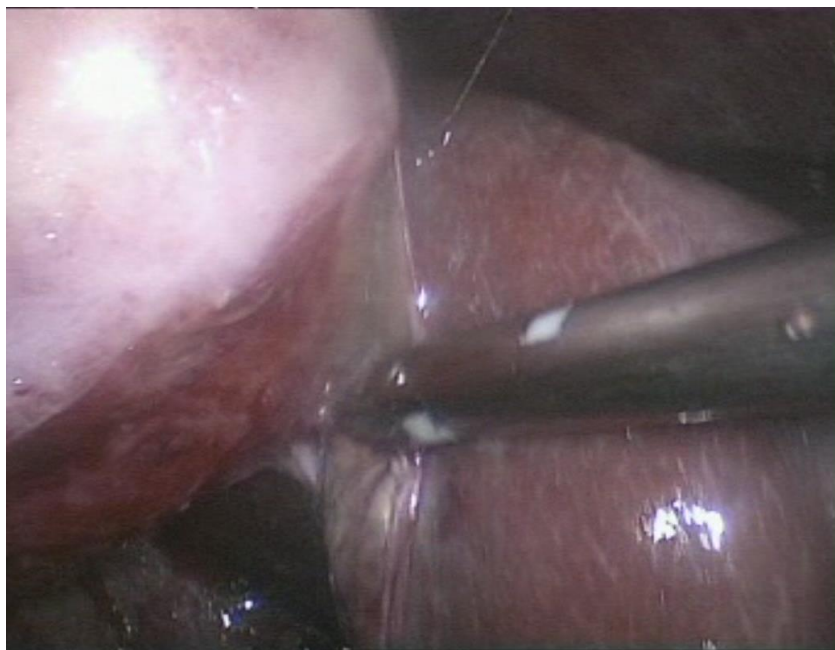
А – рассечение латерального листка брюшины; В – рассеченный ультразвуковыми ножницами латеральный листок брюшины

**Рисунок 3.24 – Рассечение листка брюшины по латеральной стенке желчного пузыря**

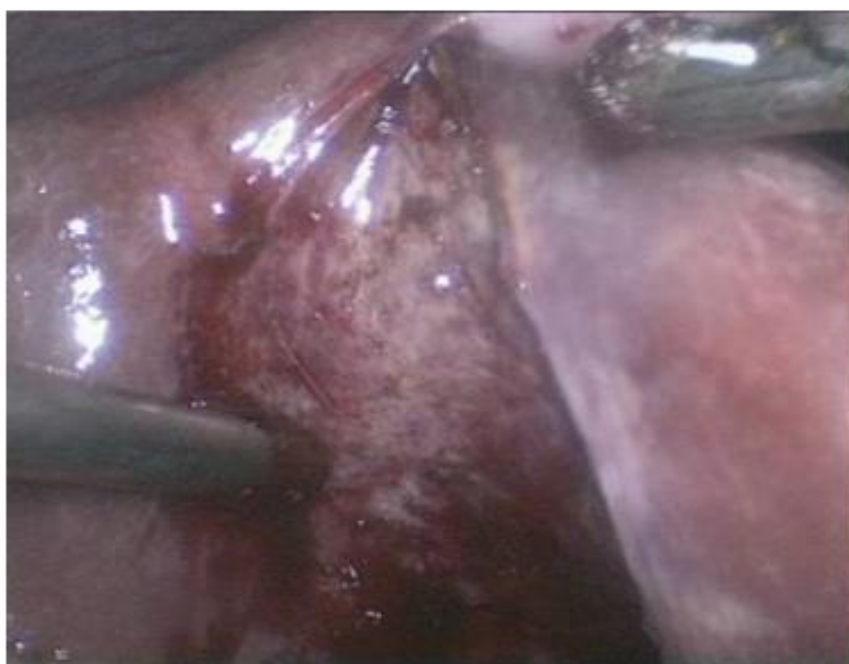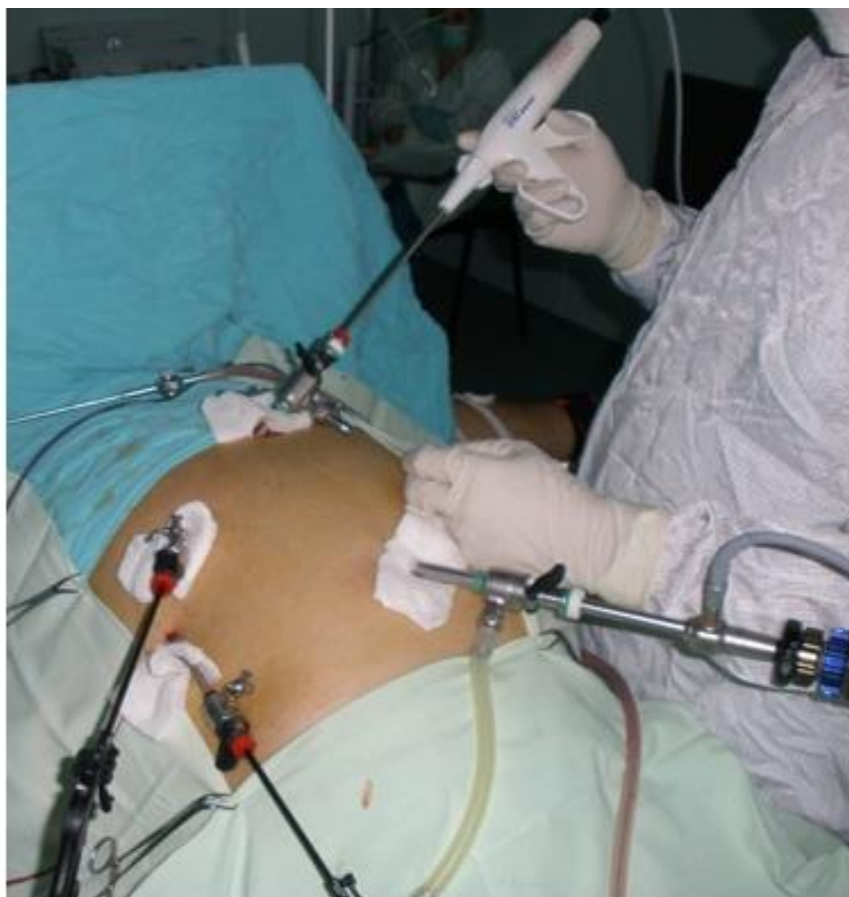**10-й этап** (выделение желчного пузыря из ложа) выполнялся ультразвуковым крючком (рисунок 3.25) или ультразвуковыми ножницами (рисунок 3.26), введенным через «эпигастральный» троакар, с умеренным натяжением тканей. Эндохирургические зажимы вводились через «среднеключичный» и «подмышечный» троакары (рисунок 3.27).



**Рисунок 3.25 – Выделение желчного пузыря из ложа ультразвуковым крючком**



**Рисунок 3.26 – Выделение желчного пузыря из ложа ультразвуковыми ножницами**

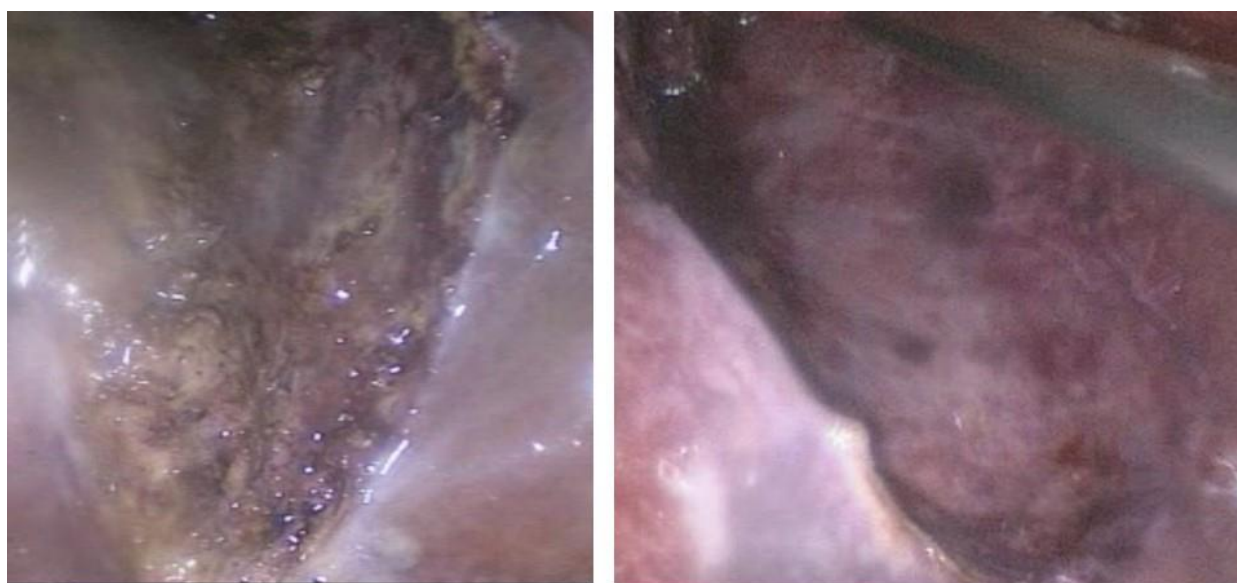


**Рисунок 3.27 – Выделение желчного пузыря из ложа ультразвуковыми ножницами при стандартном расположении инструментов**

Направление тракции за желчный пузырь эндохирургическими

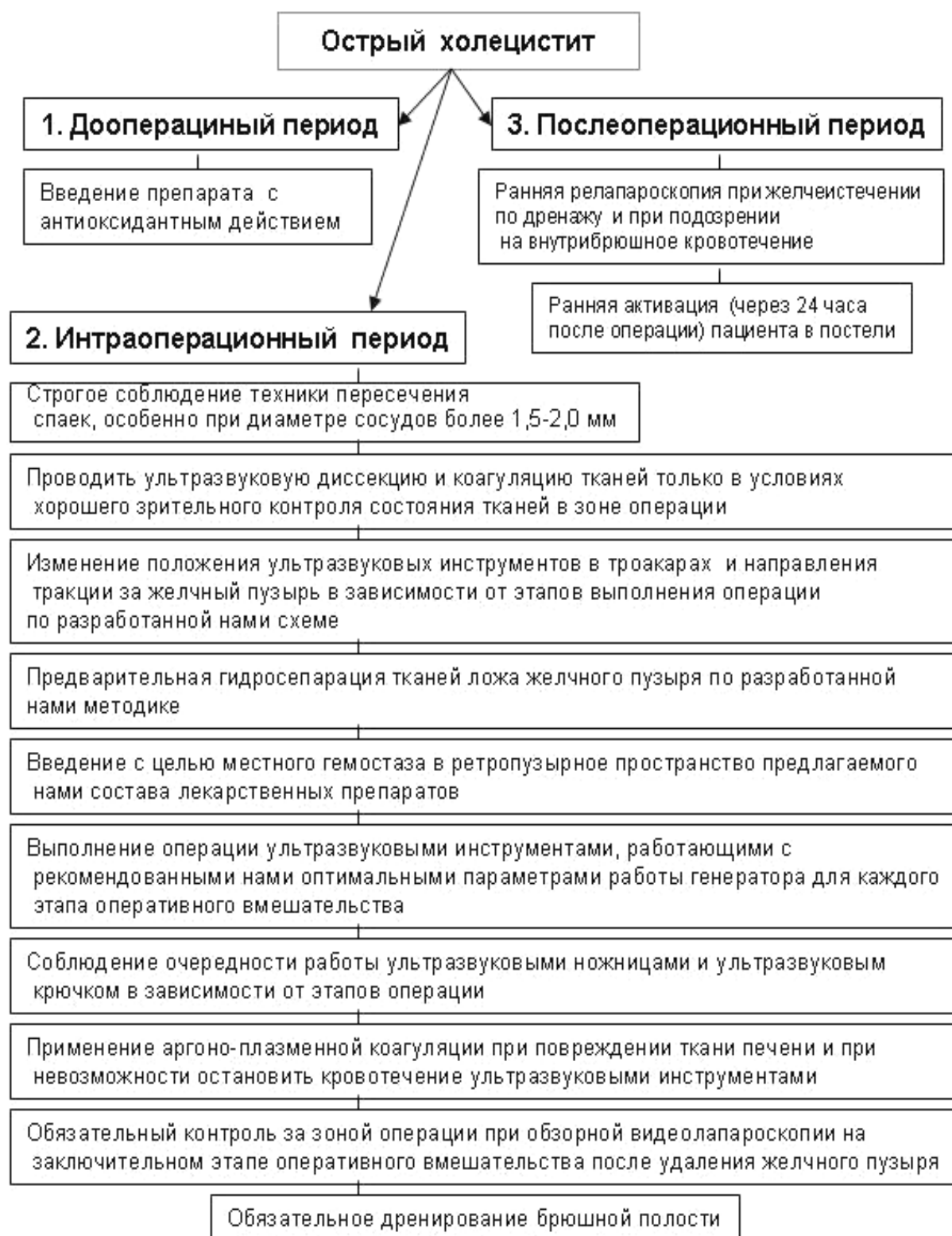зажимами было стандартным. Параметры работы генератора: в режиме «коагуляция» – оптимальная мощность – 3

**11-й** (удаление желчного пузыря из брюшной полости) и **12-й** (контрольная ревизия зоны операции) этапы выполняли по стандартной методике. Оценивали ложе желчного пузыря (рисунок 3.28) и эффективность гемостаза. Во всех случаях операцию заканчивали дренированием подпеченочного пространства.



**Рисунок 3.28 – Ложе желчного пузыря после удаления его ультразвуковыми инструментами по разработанному методу**

Положив в основу усовершенствованный нами метод выполнения эндовидеолaparоскопических операций с применением ультразвукового генератора, мы разработали и применили у пациентов с ОХ клинической группы **В комплекс мер профилактики осложнений ЛХЭ, выполняемой ультразвуковыми инструментами** (рисунок. 3.29).



**Рисунок 4.29 – Комплекс мер профилактики осложнений лапароскопической холецистэктомии, выполняемой ультразвуковыми инструментами, при остром холецистите**

Наши исследования показали, что усовершенствованный нами метод ЛХЭ с использованием ультразвукового генератора может быть применен как при катаральном ОХ, так и при деструктивных его формах. В клинической группе В мы с успехом выполнили ЛХЭ ультразвуковыми инструментами усовершенствованным нами методом у 9 (28,13%) пациентов с острым флегмонозным и у 1 (3,13%) гангренозным холециститом. При этом у 17 (53,13%) пациента был выявлен обтурационный ОХ, у 3 (9,38%) – эмпиема желчного пузыря, у 5 (15,63%) – околопузырный инфильтрат, 11 (34,38%) – рубцово-спаечный процесс в брюшной полости, у 4 (12,5%) околопузырный абсцесс и у 19 (59,38%) пациентов – местное воспаление брюшины.

Наш опыт применения ультразвуковых инструментов усовершенствованным нами методом показал, что благодаря ультразвуковому препарированию с использованием лекарственных компонентов выделение желчного пузыря, по сравнению с методами, используемыми у пациентов клинической группы А и Б, проходило легче, быстрее и более щадящим методом без грубого повреждения тканей. Реже повреждалась ткань печени. Кровоточивость тканей была меньше, чем у пациентов группы Б.

Время, затраченное на операцию у пациентов клинической группы В, составило 67 минут (25%-75% процентиля – 47,5-77,5, min 35, max 150).

Всем пациентам клинической группы В, также, как и группы Б, после выполнения оперативных вмешательств назначались ненаркотические анальгетические препараты. Все пациенты данной

группы жаловались на боли в зоне операции в течение 24 часов послеоперационного периода. Болевой синдром сохранялся после выполнения оперативных вмешательств 2 суток у 17 (53,13%) пациентов, через 3 суток у 12 (37,5%), через 4 суток – у 2 (6,25%), через 5 и более суток – у 1 (3,13%) пациента.

Самостоятельно или в присутствии медицинского персонала могли вставать с больничной койки пациенты клинической группы В спустя 24 часа после операции. Через 48 часов после операции двигательная активность восстанавливалась у 27 (84,38%), а через 72 часа – у 5 (15,63%) пациентов.

Длительность пребывания в стационаре у пациентов группы В составила 6,34 дня (25%-75% процентиля – 6-7, min 5, max 9).

Несмотря на бережное отношение к тканям, соблюдение всех технических приемов ультразвукового препарирования нам не удалось избежать повреждения паренхимы печени в области ложа желчного пузыря у 10 (31,25%) пациентов с ОХ.

При этом в зоне операции имел место выраженный рубцово-спаечный или воспалительный процесс, которые и способствовали повреждению печеночной ткани. У пациентов данной группы гемостаз ложа желчного пузыря было дополнительно обработано с использованием аргоно-плазменным коагулятором.

В клинической группе В повреждений стенок желчного пузыря, летальных исходов и послеоперационных осложнений не было.

К преимуществам применения ультразвукового аппарата, по сравнению с электрохирургическим, при удалении желчного пузыря лапароскопическим способом следует отнести:

- минимальную зону некроза и отсутствие обугливания тканей в области ложа желчного пузыря;
- относительно безопасное выделение желчного пузыря из спаек и инфильтрата;
- возможность выделения желчного пузыря вблизи полых органов, крупных кровеносных сосудов и гепатикохоледоха;
- минимальную «задымленность» в зоне операции при использовании ультразвуковых инструментов;
- менее выраженные изменения в ложе желчного пузыря, определяемые визуально и при ультразвуковом исследовании в раннем послеоперационном периоде.

**Следовательно,** применение ультразвукового генератора по разработанному нами методу и использование предложенного нами комплекса профилактических мер осложнений оперативных вмешательств способствует максимальному уменьшению повреждения печени и бережному выделению желчного пузыря во время ЛХЭ при ОХ.

Введение во время гидросепарации тканей ложа желчного пузыря адреналина вызывает временный гемостаз за счет сужения сосудов, а тромбин, являясь естественным компонентом свертывающей системы крови, способствует окончательному гемостазу.

В результате процесс выделения желчного пузыря у подавляющего большинства пациентов происходил практически бескровно. Введение цитофлавина стимулирует дыхание и энергообразование в клетках, улучшает процессы утилизации

кислорода тканями, восстанавливая активность ферментов антиоксидантной защиты и снижая уровень показателей перекисного окисления липидов, и тем самым ускоряет протекание репаративных процессов в печеночной ткани.

Разработанный комплекс мер профилактики осложнений лапароскопической холецистэктомии и усовершенствованный метод ультразвуковой диссекции и коагуляции тканей при остром холецистите позволяют повысить безопасность и улучшить хирургическую технику выполнения оперативных вмешательств ультразвуковыми инструментами, исключить интра- и послеоперационные осложнения, а также уменьшить длительность оперативного вмешательства и сроки пребывания пациентов в стационаре в 1,2 и 1,3 раза соответственно (Kruskal-Wallis ANOVA-тест,  $p < 0,001$ ).

### **3.6 Сравнительная оценка результатов применения ультразвукового и электрохирургического генераторов при эндовидеолапароскопических операциях у пациентов с острым холециститом**

*Критериями оценки эффективности применения электрохирургического и ультразвукового генераторов были: степень повреждения тканей при их рассечении и коагуляции, надежность гемостаза, видимость в зоне операции при использовании инструментов, длительность оперативного вмешательства, длительность болевого синдрома в*

послеоперационном периоде, восстановление двигательной активности пациентов после оперативных вмешательств, наличие и характер осложнений, продолжительность пребывания пациентов в стационаре.

Наши исследования показали, что при зрительной оценке степени повреждения тканей при их рассечении и коагуляции в области ложа желчного пузыря имелись существенные различия в клинических группах А, Б и В.

Так в группе А печеночная ткань после применения ультразвукового генератора была черного или темно-серого цвета с участками карбонизации печеночной паренхимы. Коагуляционный струп выступал над зоной операции и распространялся на неповрежденную печеночную ткань. После ЛХЭ и применения ультразвуковых инструментов при выполнении других операций у пациентов клинических групп Б зона воздействия ультразвука выглядела в виде белесоватого цвета струпа. Она не выступала над операционным полем и не распространялась на неповрежденную печеночную ткань. После ультразвукового препарирования (клиническая группа В) ткани, как и у пациентов группы Б, были белесоватого цвета без участков карбонизации и грубых очагов деструкции.

Сопоставляя результаты клинических и экспериментальных (глава 2) исследований мы пришли к заключению, что применение ультразвукового генератора при эндовидеолапароскопических операциях ведет к меньшим, по сравнению с электрохирургическими, повреждениям тканей в зоне оперативного

вмешательства. Использование ультразвукового препарирования ложа желчного пузыря при ЛХЭ у пациентов с ОХ по разработанному нами методу способствовало созданию незначительной зоны повреждения тканей во время их рассечения и коагуляции.

У пациентов всех трех клинических групп к моменту окончания выполнения эндовидеохирургических вмешательств кровотечение в зоне операции отсутствовало, и гемостаз был признан стабильным. Вместе с тем, первичный гемостаз при рассечении тканей и их коагуляция электрохирургическим и ультразвуковым генератором был не всегда эффективен.

Наш опыт показал, что применение первичного электрохирургического гемостаза в клинической группе А было эффективно только у 30 (56,6%) пациентов с ОХ. У 23 (43,4%) пациентов электрокоагуляцию для остановки кровотечения приходилось применять повторно, используя работу электрохирургического генератора с параметрами, которые по данным наших экспериментальных исследований, дают наибольшую зону коагуляционного повреждения печени. Необходимость повторной, нередко многократной коагуляции зоны операции была обусловлена характером патологии (выраженный воспалительный и рубцово-спаечный процесс) и особенностями работы электрохирургических инструментов (прилипание рабочей части электрода к коагуляционному струпу с последующим отрывом его и развитием кровотечения).

Применение ультразвукового генератора в клинической группе

Б при стандартном расположении инструментов (ультразвуковой инструмент вводился через «эпигастральный» троакар) позволило добиться стабильного первичного гемостаза только у 18 (40,9%) пациентов. У 26 (59,1%) пациентов остановить небольшое по интенсивности кровотечение из ткани печени ультразвуковыми инструментами в режиме работы генератора «коагуляция» не удалось. Для этих целей у них использован аргоно-плазменный коагулятор.

Усовершенствование метода ультразвуковой диссекции и коагуляции тканей (клиническая группа В) позволило у 22 (68,8%) пациентов при эндовидеохирургических операциях выполнить надежный первичный гемостаз. У 10 (31,2%) пациентов окончательная остановка кровотечения выполнена аргоно-плазменным коагулятором, что достоверно ниже чем в группе Б (критерий  $\chi^2$ ,  $p=0,0164$ ). Причиной неэффективности ультразвуковой коагуляции явилось повреждение паренхимы печени из-за воспалительного и выраженного рубцово-спаечного процесса в области ложа желчного пузыря.

Видимость в зоне операции при использовании инструментов мы оценивали по разработанной нами 5-ти бальной шкале. Данный показатель был наиболее высоким в клинической группе А – 3,93 балла (25%-75% процентиля – 4-4, min 3, max 5). Задымленность при работе ультразвуковыми инструментами оценена в 2,23 балла (25%-75% процентиля – 2-2, min 2, max 3), что в 1,76 раза меньше чем при использовании монополярной коагуляции) (Mann-Whitney U Test,  $p<0,001$ ). Наименьшим показателем образования дыма при работе

инструментов была в клинической группе В –2,19 балла (25%-75% процентиля – 2-2, min 2, max 3). Хотя задымленность в данной группе статистически достоверно (Mann-Whitney U Test,  $p=0,533$ ) не отличалась от группы Б, но по сравнению с группой А, она была достоверно ниже (Mann-Whitney U Test,  $p<0,001$ ).

Длительность оперативного вмешательства с использованием высокочастотной монополярной коагуляции была наименьшей из трех клинических групп и составила 53 минуты (25%-75% процентиля – 35-70, min 20, max 110). При использовании ультразвуковой коагуляции в клинической группе Б продолжительность операции возросла до 81 минуты (25%-75% процентиля – 70-92,5, min 45, max 130), что в 1,5 раза больше чем при выполнении ЛХЭ с использованием электрохирургического генератора (Mann-Whitney U Test,  $p<0,001$ ). Среднее время, затраченное на выполнение операций у пациентов группы В, составило 67 мин (25%-75% процентиля – 47,5-77,5, min 35, max 150), что в 1,26 раза больше чем при выполнении ЛХЭ с использованием электрохирургического генератора (Mann-Whitney U Test,  $p=0,019$ ), однако в 1,2 раза меньше (Mann-Whitney U Test,  $p=0,001$ ) по сравнению с группой Б.

Длительность болевого синдрома в послеоперационном периоде отражена в таблице 3.3.

Как следует из данных, предоставленных в таблице 3.3, после эндовидеохирургических операций, выполненных с использованием электрохирургического генератора, только на 3-и сутки после операции 41,5% не жаловались на боли в области операции.

В отличие от пациентов данной клинической группы, через 72 часа после оперативных вмешательств по усовершенствованному нами методу жалобы на боль исчезли у 90,6% больных. Мы считаем, что этому способствовало более бережное, чем у пациентов группы А, ультразвуковое препарирование тканей и меньшая зона коагуляционных повреждений в области ложа желчного пузыря.

Таблица 3.3 – Длительность болевого синдрома в послеоперационном периоде

Клинические группы	Сутки послеоперационного периода									
	1-е		2-е		3-и		4-е		5-е и более	
	абс.	%	абс.	%	абс.	%	абс.	%	абс.	%
Группа А (n = 53)	53	100	53	100	31	58,5	17	32,1	4	7,6
Группа Б (n = 44)	44	100	30	68,2	25	56,8	11	25,0	2	4,6
Группа В (n = 32)	32	100	17	53,1	12	37,5	2	6,3	1	3,1

Восстановление двигательной активности в послеоперационном периоде у пациентов с ОХ после эндовидеохирургических вмешательств отражено в таблице 3.4.

Как следует из данных, предоставленных в таблице 4.4, пациенты всех трех клинических групп могли встать с больничной койки только через 24 часа после оперативного вмешательства. При этом более активное восстановление двигательной активности наблюдалось у пациентов клинической группы В.

Таблица 3.4 – Восстановление двигательной активности в послеоперационном периоде

Клинические группы	Сутки послеоперационного периода							
	1-е		2-е		3-и		4-е	
	абс.	%	абс.	%	абс.	%	абс.	%
Группа А (n = 53)	-	-	37	69,8	15	28,3	1	1,9
Группа Б (n = 44)	-	-	32	72,7	12	27,3	-	-
Группа В (n = 32)	-	-	27	84,4	5	15,6	-	-

Интраоперационное осложнение (повреждение стенки желчного пузыря с выпадением желчных камней и поступлением желчи в брюшную полость) имело место у 13,2% пациентов группы А и у 2,3% больных группы Б. При выполнении операций усовершенствованным нами методом интраоперационных осложнений не было.

В послеоперационном периоде у 2 (3,8%) пациентов группы А возникло внутрибрюшное кровотечение из ложа желчного пузыря, которое было остановлено при релапароскопии. Послеоперационных осложнений, связанных с неэффективностью гемостаза, в клинических группах Б и В не отмечалось.

Наши исследования показали, что статистически достоверной разницы в длительности пребывания в стационаре у пациентов группы А и Б нет (Mann-Whitney U Test,  $p=0,125$ ). Вместе с тем длительность пребывания в стационаре пациентов, которым были

выполнены эндовидеолапароскопические операции усовершенствованным нами методом была в 1,26 и 1,17 раза меньше, чем в группах А и Б соответственно (Mann-Whitney U Test,  $p < 0,001$ ).

Экономическая эффективность разработанного нами метода оперативного лечения ОХ заключается в снижении, по сравнению с контролем, длительности нахождения пациентов в стационаре, числа интра- и послеоперационных осложнений, продолжительности операций, а также уменьшении количества обезболивающих и противовоспалительных лекарственных препаратов, вводимых в послеоперационном периоде, за счет более раннего уменьшения болевого синдрома и увеличения двигательной активности пациентов.

Следовательно, сравнительная оценка результатов применения ультразвукового и электрохирургического генераторов при эндовидеолапароскопических операциях у пациентов с ОХ показала, что по сравниваемым критериям (степень повреждения тканей при их рассечении и коагуляции, надежность гемостаза, видимость в зоне операции при использовании инструментов, длительность оперативного вмешательства, длительность болевого синдрома в послеоперационном периоде, восстановление двигательной активности пациентов после оперативных вмешательств, наличие осложнений, продолжительность пребывания пациентов в стационаре) оперативные вмешательства с использованием усовершенствованного нами метода имеют преимущества.

**Таким образом, в результате проведенных нами исследований можно сделать следующие выводы:**

1. Исследования были проведены в трех однородных клинических группах, которые не имели статистически достоверной разницы по 12 основным критериям. Они были сопоставимы по полу, возрасту, общим клиническим лабораторным тестам, характеру изменений в стенке желчного пузыря, срокам доставки пациентов в стационар, видам оперативных вмешательств, наличию и характеру сопутствующих заболеваний. Отличительной особенностью клинических групп был характер применения физических методов гемостаза при проведении эндовидеохирургических вмешательств и наличие коррекции антиоксидантного статуса.

2. Эффективность и безопасность гемостаза при эндовидеохирургических операциях у пациентов с ОХ была наиболее высокой (68,7%) при ультразвуковой диссекции и коагуляции тканей усовершенствованным нами методом. При применении электрохирургического генератора первичная остановка кровотечения была достигнута только у 56,6% пациентов, а у 2 (3,8%) больных отторжение электрохирургического коагуляционного струпа привело к внутрибрюшному кровотечению и потребовало для его остановки повторной коагуляции при релапароскопии. Первичный гемостаз был эффективен всего у 40,9% больных при использовании ультразвуковых инструментов с соблюдением традиционной хирургической техники.

3. Оптимальными параметрами работы электрохирургического генератора во время выполнения эндовидеолапароскопических операций при номинальной частоте 400 кГц являются: 69 Вт при сопротивлении 100 Ом и напряжении 3700 В, крест-фактор 5,4. При

отсутствии эффекта параметры работы генератора должны быть изменены. При этом следует увеличить максимальную мощность на выходе до 120 Вт (в 1,7 раза), увеличить нагрузку при максимальной мощности до 1000 Ом (в 10 раз), напряжение до 6000 В (в 1,6 раза) и крест-фактор до 5,5.

4. Электрохирургический метод гемостаза позволял добиться быстрой остановки кровотечения из печеночной ткани. Отрицательными сторонами применения электрохирургических генераторов при выполнении эндовидеолапароскопических операций у пациентов с ОХ явились: образование в зоне операции грубого черного цвета струпа у 54,7% пациентов; прилипание коагуляционного струпа к электроду у 43,4% больных, отрыв его и развитие повторных кровотечений; высокая задымленность операционного поля (3,94 балла (25%-75% процентиля – 4-4, min 3, max 5)); повреждение стенки желчного пузыря электродом у 13,2% пациентов; отторжение коагуляционного струпа в послеоперационном периоде у 3,8% больных.

5. Применение ультразвуковых инструментов при выполнении эндовидеолапароскопических операций имеет ряд преимуществ, по сравнению с электрохирургическими. К их числу относятся: минимальные изменения тканей в зоне операции за счет образования белесоватого струпа; возможность относительно безопасной диссекции тканей при выделении структур из инфильтрата и спаек вблизи полых органов, желчных протоков и кровеносных сосудов; меньшая задымленность зоны оперативного лечения (2,23 балла (25%-75% процентиля – 2-2, min 2, max 3)); отсутствие

необходимости во время операции проводить замену газа из-за образования дыма у 77,3% пациентов; надежность гемостаза и отсутствие осложнений в послеоперационном периоде.

6. Отрицательными сторонами применения ультразвуковых инструментов при традиционном (стандартном) их расположении и направлениях тракции за желчный пузырь были:

- невозможность выполнить технические приемы, которые используются при работе электрохирургическими инструментами, из-за особенностей строения ультразвуковых инструментов;

- работа ультразвуковыми инструментами, введенными через троакар в эпигастральной области, ведет к частому повреждению печеночной ткани, коагуляции обширных зон печени вне ложа желчного пузыря и не позволяет проводить зрительный контроль за количеством и характером захваченных инструментами тканей;

- традиционные направления тракции за желчный пузырь не обеспечивают безопасное выделение тканей;

- неэффективность первичного гемостаза у 59,1% пациентов, которая потребовала применения аргоно-плазменной коагуляции;

- увеличение продолжительности оперативного вмешательства в 1,5 раза по сравнению с использованием электрохирургического генератора (Mann-Whitney U Test,  $p < 0,001$ ).

7. Изменение доступа ультразвуковых инструментов к зоне оперативного вмешательства и направлений тракции за желчный пузырь в зависимости от этапов операции, разработка метода гидросепарации тканей ложа желчного пузыря с использованием нового состава и схемы введения лекарственных препаратов,

ультразвуковое гидропрепарирование желчного пузыря оптимизированными режимами работы генератора, а также разработанный комплекс мер профилактики осложнений ЛХЭ, выполняемой ультразвуковыми инструментами, у пациентов с ОХ позволили:

- выполнять зрительный контроль за количеством и характером захваченных ультразвуковыми инструментами тканей на всех этапах операции;

- обеспечить безопасное выделение всех органов во время оперативного вмешательства;

- уменьшить длительность оперативного вмешательства, по сравнению с пациентами клинической группа Б, с 81 минуты (25%-75% процентиля – 70-92,5, min 45, max 130) до 67 минут (25%-75% процентиля – 47,5-77,5, min 35, max 150);

- уменьшить количество пациентов, у которых для окончательной остановки кровотечения использовался аргоноплазменный коагулятор с 59,1% до 31,2%;

- исключить осложнения во время и после выполнения оперативных вмешательств.

8. Параметры работы ультразвукового генератора при ЛХЭ у пациентов с ОХ должны изменяться в зависимости от этапов выполнения оперативного вмешательства. Оптимальными параметрами работы таких аппаратов являются: частота колебаний рабочей части инструмента – 55 кГц; амплитуда колебаний в зависимости от режима (мощности) – от 38,5 до 77 мкм. Рассечение тканей следует выполнять при работе генератора в пятом, а

коагуляцию – в третьем режимах. Такие параметры работы генератора позволяют обеспечить надежный первичный гемостаз у 68,75% пациентов, оперированных по усовершенствованному нами методу.

9. Сравнительная оценка трех методов остановки кровотечения во время выполнения эндовидеолапароскопических операций по 8 критериям показала, что применение усовершенствованного метода ультразвуковой диссекции и коагуляции тканей и разработанного нами комплекса мер профилактики осложнений ЛХЭ, выполняемой ультразвуковыми инструментами, позволили улучшить результаты лечения пациентов с ОХ за счет более безопасного использования ультразвуковых технологий в абдоминальной хирургии.

## ГЛАВА 4.

### АНИОКСИДАНТНЫЙ СТАТУС У ПАЦИЕНТОВ С ОСТРЫМ ХОЛЕЦИСТИТОМ

Мы поставили перед собой задачу выявить в динамике изменения показателей системы окислительно-восстановительного гомеостаза у пациентов с острым холециститом при лапароскопической холецистэктомии с использованием ультразвукового и электрохирургического генераторов. Исследование показателей ПОЛ и АОС, а также проведение экспериментального, морфологического и морфометрического исследований проходило на базе ЦНИЛ ГУО «БелМАПО».

#### **4.1. Нарушения в системе поддержания окислительно-восстановительного равновесия у пациентов с острым холециститом**

**Особенностью патогенеза ОХ является быстрое прогрессирование деструктивного процесса в желчном пузыре.** Течение ОХ сопровождается эндотоксикозом, одним из проявлений которого являются нарушения в системах ПОЛ-АОС [6, 36, 37, 78, 119]. Активация свободнорадикальных процессов, сопровождающаяся депрессией естественных АОС, расценивается как окислительный стресс [4, 5, 27, 31, 32, 51, 119, 180, 208].

При функционировании живых систем в условиях физиологического оптимума существует про- и антиоксидантное равновесие, которое является важнейшим механизмом окислительного гомеостаза. Протекающие в организме окислительно-восстановительные процессы составляют важную часть любого звена метаболизма [32, 41, 42, 69, 70, 90, 116, 180, 208, 210].

Известно, что ключевым событием при ОС является гиперпродукция АФК. К активным формам кислорода относят супероксидный анион-радикал, пероксид водорода, гидроксильный радикал, синглетный кислород, озон, гипохлорит. Важную роль в продукции АФК играют металлы переменной валентности – железо и медь. Супероксидный анион-радикал рассматривают как центр образования других АФК, которые фактически являются продуктами реакций его трансформации [15, 16, 27, 28].

Своеобразным буфером, препятствующим проявлению токсических эффектов АФК, является антиоксидантная система. В АОС входит ряд специализированных ферментов, проявляющих активность в отношении определенных АФК и низкомолекулярных антиоксидантов [3, 6, 15, 37, 48, 52, 58, 59, 74, 90, 95, 114, 159, 168, 212].

Клеточная ферментативная АОС представлена супероксиддисмутазой, восстанавливающей супероксидные анион-радикалы, каталазой, расщепляющей образовавшийся пероксид водорода, глутатионпероксидазой, которая участвует в расщеплении перекиси водорода и липоперекисей. Органические гидропероксиды

также расщепляются глутатионзависимым ферментом – глутатионтрансферазой [41, 48, 51, 52, 59, 82, 90, 95, 144, 168, 210, 212].

**Внеклеточная АОС характеризуется** наличием антиоксидантных ферментов в межклеточной жидкости, плазме, лимфе. К высокомолекулярным соединениям, содержащимся в плазме крови и обладающим антиоксидантной активностью, относятся экстрацеллюлярные супероксоддисмутаза и глутатионпероксидаза, альбумины, липопротеины высокой плотности, церулоплазмин, трансферрин [37, 48, 58, 74, 114, 159, 168].

**Состав низкомолекулярных антиоксидантов достаточно обширен:** гидрофильные соединения – восстановленный глутатион, аскорбиновая кислота находятся в водной фазе клетки, защищая компоненты цитозоля и матрикса митохондрий; гидрофобные антиоксиданты – токоферол, ретинолы защищают сплазматическую и внутриклеточную мембраны. **К внеклеточной неферментативной АОС в настоящее время относят** ураты, билирубин, витамины С, Е, каротины [4, 16, 27, 31, 86, 155, 180].

**Основными АФК генерируемыми в живых организмах, являются** супероксидный радикал, гидроксильный радикал, пероксид водорода, оксид азота, пероксинитрит, гипохлорная кислота и синглетный кислород. Повышенное образование промежуточных и более токсичных продуктов метаболизма и активных форм кислорода сопровождается усиленным расходом ферментов АОС с последующим ее истощением, чрезмерной

активацией процессов ПОЛ и развитием ОС [3, 16, 27, 51]. На клеточном уровне окислительный стресс сопровождается повреждением мембранных липидов, липопротеидов и белков, инактивацией ферментов, нарушением клеточного деления и фагоцитоза [16, 51].

**У пациентов с ОХ наблюдается достоверное увеличение содержания дисульфидов в эритроцитах крови на фоне некоторого снижения уровня тиоловых соединений [5, 53, 59, 95].** Этот факт свидетельствует об уменьшении антиоксидантных свойств крови, недостатке восстановительных эквивалентов и сниженном образовании ионов водорода [53, 59, 95, 176]. Прогрессирование воспалительной реакции в значительной степени обусловлено снижением активности АОС и прогрессированием ОС [5,6, 36, 56, 81, 214]. Функциональная недостаточность АОС в организме пациентов с ОХ приводит к нарушению равновесия системы перекиси-антиперекиси, что проявляется увеличением концентрации продуктов ПОЛ (диеновых кетонов и конъюгатов, малонового диальдегида, оснований Шиффа) [6, 36, 56, 81, 176].

**При воспалении желчного пузыря наблюдается супрессия как неферментативной, так и ферментативной АОС [5, 42, 53, 59, 95, 176, 214].** Наиболее уязвимой мишенью для свободных радикалов являются мембранные белки, увеличивается скорость их пероксидации в сыворотке крови и в печени. В ряде других исследований также было установлено, что при ОХ усиливается перекисное окисление белков, причем более интенсивно по сравнению с ПОЛ. [95, 214]. Первичные механизмы активации

свободных радикалов при ОХ до настоящего времени окончательно не выяснены.

Однако большинство исследователей **считает, что пусковым фактором является нарушения микроциркуляции в органе** вследствие эндогенной токсемии, повышение концентрации биогенных аминов, простагландинов и активация каллекреин-кининовой системы [42, 53, 59, 95, 176]. В условиях гипоксии происходит дальнейшая активация процессов ПОЛ и эндотоксикоза, **что приводит к критическому угнетению АОС.** *Ряд исследований подтверждает наличие прямой коррелирующей связи между степенью гипоксии ткани и степенью недостаточности системы антиоксидантной защиты* [4, 51, 69, 70, 119].

В литературных источниках мы встретили лишь единичные сообщения [139, 176, 223], в которых указано, что увеличение объема некротических тканей ложа желчного пузыря вследствие электроожога при ЛХЭ может объясняться воздействием протеолитических энзимов, вышедших из поврежденных клеток в ткани, активацией процессов ПОЛ и нарушением микроциркуляции в зоне повреждения.

**Отражения вопросов о влиянии различных физических методов гемостаза на состояние окислительно-восстановительного гомеостаза в доступных нам литературных источниках нам не встретилось.**

Таким образом, патологические эффекты ОС и гипоксии при ОХ характеризуются взаимоиндуцированным влиянием и играют существенную роль в патогенезе и прогрессировании тяжести

течения и формирования осложнений этого заболевания. Поэтому коррекция нарушений энергетического и окислительно-восстановительного гомеостазов является патогенетически обоснованным и необходимым компонентом комплексного лечения ОХ.

Кроме того, тесная взаимосвязь ПОЛ с процессами биологического окисления и энергообразования, его универсальное значение в развитии патологии, в сочетании с жестким контролем со стороны АОС, дают основания для использования характеристик ПОЛ и АОС в качестве неспецифического диагностического критерия при ОХ.

Вместе с тем, аналитический обзор литературных источников показал, что остаются неизученными вопросы о влиянии электрохирургического и ультразвукового способов физического гемостаза на систему поддержания окислительно-восстановительного гомеостаза и не разработан метод коррекции окислительного стресса у пациентов с ОХ при ЛХЭ с использованием ультразвукового генератора.

#### **4.2. Окислительно-восстановительный гомеостазу пациентов с острым холециститом и обоснование метода его коррекции при лапароскопической холецистэктомии**

Для оценки окислительного стресса и, соответственно, активности системы антиоксидантной защиты в плазме и эритроцитах крови мы определяли содержание первичных

(диеновые конъюгаты: ДК 233 и ДК 278), вторичных (малоновый диальдегид) продуктов перекисного окисления липидов и суммарную антиоксидантную активность водо- и жирорастворимых веществ.

Об активности процессов ПОЛ судили по концентрации первичных и вторичных продуктов ПОЛ. Для оценки уровня первичных продуктов ПОЛ определялась концентрация диенконъюгатов. Из вторичных продуктов ПОЛ определялись уровень диенкетонов и МДА. Исследование гидроперекисей липидов в плазме крови проводилось спектрофотометрическим методом.

Расчет проводили в единицах оптической плотности на 1 мл плазмы крови. Измерение показателей ДК<sub>233</sub>, ДК<sub>278</sub> проводили на спектрофотометре СФ-46 (Россия). Уровень МДА рассчитывали с помощью тиобарбитуровой кислоты по методу А. И. Андреевой, Л. А. Кожемякина и А. А. Кишкун [3].

Для определения водо- и жирорастворимой интегральной антиоксидантной активности применяли метод фотохемилюминесценции. Измерение антиоксидантной способности водо- и жирорастворимых веществ сыворотки крови (ACL и ACW) проводили на приборе Photochem, Analytik Jena (Германия).

#### **4.2.1 Антиоксидантный статус у пациентов, оперированных с использованием электрохирургического генератора**

Исследование параметров системы перекисного окисления

липидов показало, что у всех пациентов клинической группы А (контрольной) при поступлении в стационар наблюдалась выраженная активация процессов свободнорадикального окисления липидов. Зарегистрированы высокие значения МДА, достигающие 8,97 мкмоль/л (25%-75% процентиля = 7,75-10,26, min – 5,6, max – 11,88), что в 1,4 раза превосходит нормальные величины ( $P < 0,001$ ).

На 3-е и 7-е сутки после оперативного вмешательства у пациентов группы А не происходило достоверного изменения концентрации МДА (Friedman ANOVA тест,  $p = 0,747$ ) (рисунок 4.1).

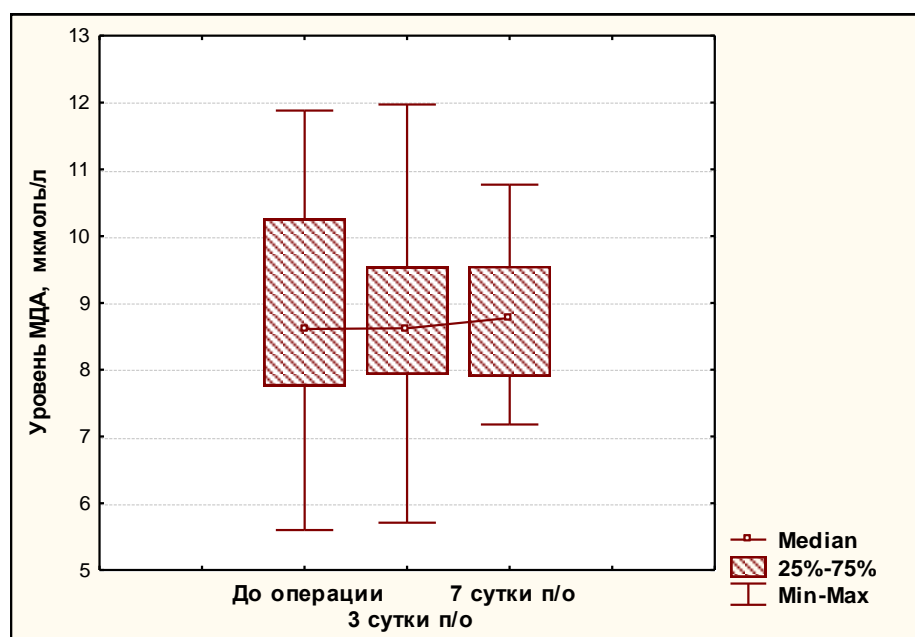


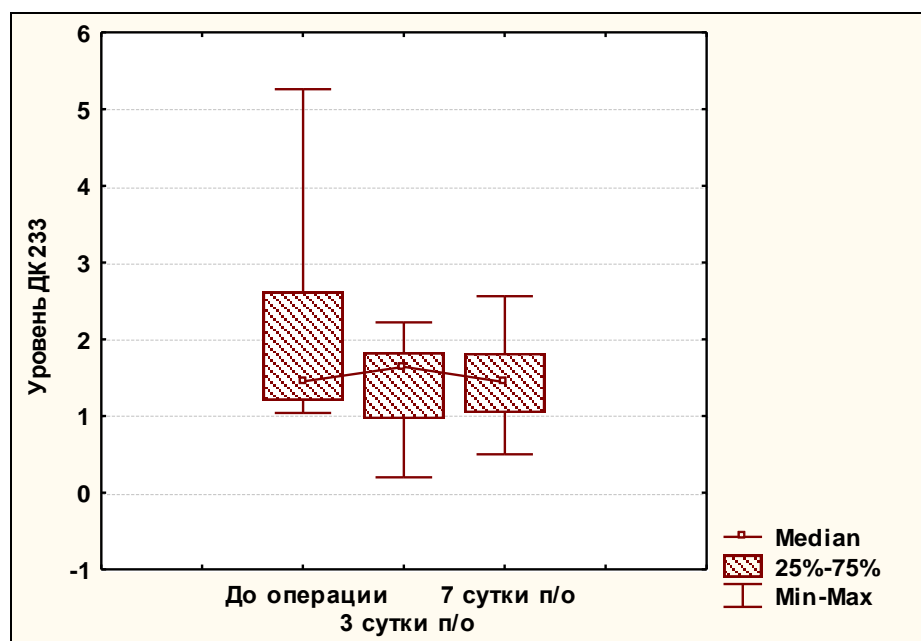
Рисунок – 4.1 Динамика концентрации МДА у пациентов группы А

Содержание в сыворотке крови ДК 233 при поступлении было

на уровне 1,45 (25%-75% процентиля = 1,2-2,62, min – 1,04, max – 5,26).

После оперативного вмешательства на 3-е сутки происходило достоверное увеличение ДК 233 до 1,64 мкмоль/л (25%-75% процентиля = 0,96-1,83, min – 0,2, max – 2,22) (критерий Wilcoxon,  $p=0,014$ ).

На седьмые сутки после оперативного вмешательства, по сравнению с третьими, достоверно значимых изменений не наблюдалось (критерий Wilcoxon,  $p=0,461$ ) (рисунок 4.2).



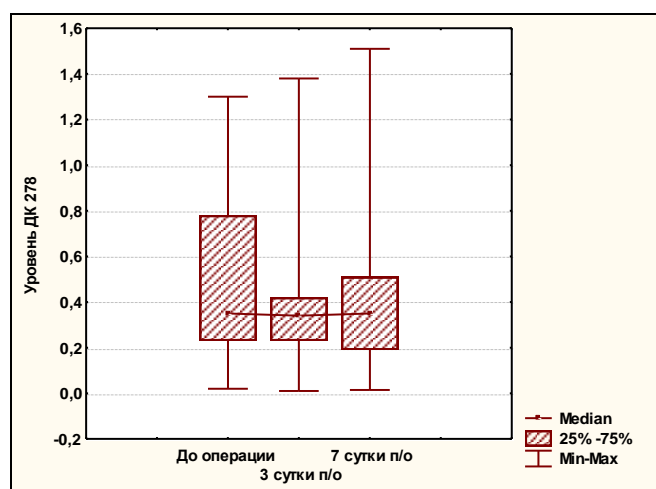
**Рисунок 4.2 – Динамика уровня ДК 233 в сыворотке крови пациентов группы А**

Уровень содержания ДК 278 в сыворотке крови до операции составил 0,35 Ед/мл (25%-75% процентиля = 0,23-0,28, min – 0,02, max – 1,3). После оперативного вмешательства на 3-е и 7-е сутки достоверных изменений не наблюдалось (Friedman ANOVA-тест,

$p=0,347$ ) (рисунок 4.3).

Анализ активности компонентов АОС у пациентов с ОХ клинической группы А выявил следующие закономерности.

Суммарная антиоксидантная активность по жирорастворимым (ACL) веществам в сыворотке крови до оперативного вмешательства была снижена до 5,75 мкмоль/л (25%-75% процентиля = 4,8-6,79, min – 3,61, max – 8,61), что достоверно ниже нормальных значений ( $p<0,05$ ). После операции – на 3-е сутки уровень ACL продолжал достоверно снижаться ( $p<0,001$ ), и на 7-е сутки его значения достигали 4,51 мкмоль/л (25%-75% процентиля = 3,65-5,06, min – 2,85, max – 7,2) ( $p>0,05$  по сравнению с 3-ми сутками после операции).



**Рисунок 4.3 – Динамика уровня ДК 278 в сыворотке крови пациентов группы А**

Антиоксидантная активность по водорастворимым веществам (ACW) при поступлении в стационар составляла, в среднем, 8,79 мкмоль/л (25%-75% процентиля = 8,32-9,49, min – 4,24, max – 10,8).

После хирургического вмешательства активность АСW снижалась до 7,5 мкмоль/л (25%-75% процентиля = 6,4-8,3, min – 5,4, max – 9,4) (критерий Wilcoxon,  $p < 0,001$ ). Далее происходило постепенное снижение. К моменту окончания наблюдения активность АСW достигала своего минимального значения и составляла 6,93 мкмоль/л (25%-75% процентиля = 6,4-7,92, min – 4,01, max – 9), что достоверно ниже значений АСW на 3-е сутки после хирургического лечения (критерий Wilcoxon,  $p = 0,002$ ).

Приведенные аналогии между динамикой показателей эндогенной интоксикации и концентрацией конечных продуктов липопероксидации показали, что при остром холецистите отмечена четкая обратная зависимость между содержанием малонового диальдегида и активностью ферментов АОС.

**Интегративный анализ выявленных метаболических изменений у пациентов с ОХ выявил, что вначале заболевания происходит активация процессов перекисного окисления липидов.**

Это сопровождается депрессией системы антиоксидантной защиты. Однако еще большие расстройства выявлены на 3-е сутки после хирургического вмешательства, несмотря на использование малотравматичных технологий. Это доказывает повреждающее влияние монополярной коагуляции на ткань печени, которая приводит к прогрессированию метаболических нарушений, окислительного стресса, а, следовательно, к развитию местных осложнений в послеоперационном периоде.

**Следовательно,** выявленные нами в клинической группе А

нарушения антиоксидантной защитной системы в ответ на действие окислительного стресса, свидетельствует о необходимости проведения специфической корригирующей антиоксидантной терапии. Диагностика состояния АОС позволяет осуществлять контроль за эффективностью проводимой антиоксидантной и противовоспалительной терапии при ОХ.

Интересным представляется разработка комплекса мероприятий, направленных на уменьшение степени травматичности оперативного вмешательства, так как именно негативное влияние монополярной коагуляции, а также образование токсических продуктов при ее использовании, является одной из главных причин снижения активности антиоксидантной защитной системы в послеоперационном периоде.

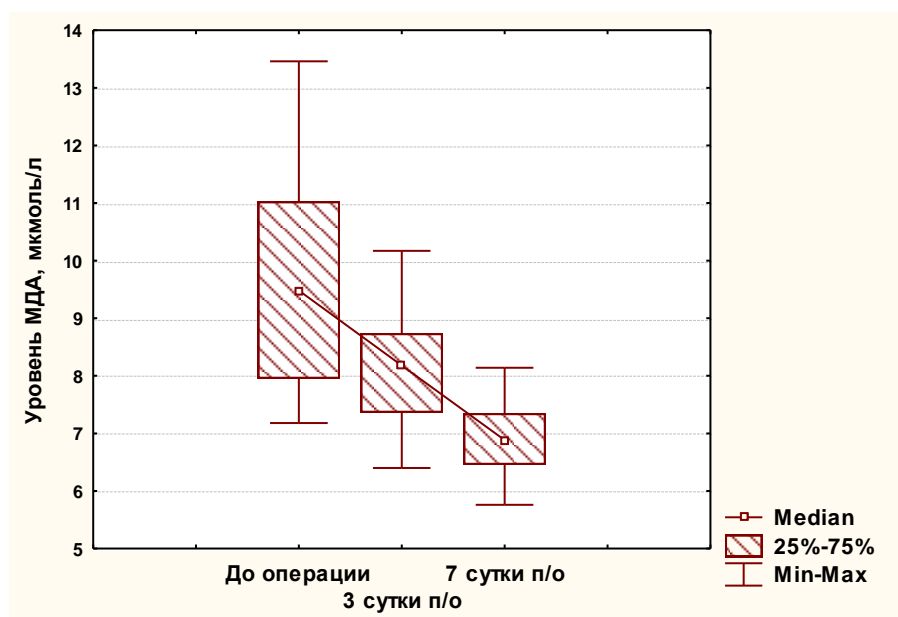
#### **4.2.2 Антиоксидантный статус у пациентов, оперированных с использованием ультразвукового генератора**

Исследование параметров системы перекисного окисления липидов показало, что у всех пациентов **группы Б** при поступлении в стационар наблюдалась выраженная активация процессов свободнорадикального окисления липидов. Зарегистрированы высокие значения МДА, достигающие в среднем 9,5 мкмоль/л (25%-75% процентиля = 7,95-11,03, min – 7,18, max – 13,46), что в 1,5 раза превосходит нормальные величины ( $p < 0,05$ ).

Уже на 3-е сутки после оперативного вмешательства происходило достоверное снижение концентрации МДА у пациентов

группы Б (критерий Wilcoxon,  $p < 0,001$ ). В дальнейшем тенденция к уменьшению концентрации малонового диальдегида прослеживалась до конца наблюдения достигая своего минимума на 7 сутки – 6,9 мкмоль/л (25%-75% процентиля = 6,46-7,35, min – 5,76, max – 8,14) (Friedman ANOVA тест,  $p < 0,001$ ) (рисунок 4.7), что в 1,26 раза меньше чем на 7-е сутки в группе А (Mann-Whitney U Test,  $p < 0,001$ ).

Содержание в сыворотке крови ДК 233 у пациентов группы Б при поступлении было на уровне 1,2 мкмоль/л (25%-75% процентиля = 1,08-1,3, min – 0,63, max – 3,08) (рисунок 4.4).



**Рисунок 4.4 – Динамика концентрации МДА у пациентов группы Б**

После оперативного вмешательства на 3-е сутки происходило достоверное снижение ДК 233 до 0,88 мкмоль/л (25%-75% процентиля = 0,76-1,43, min – 0,3, max – 2,12) (критерий Wilcoxon,  $p = 0,001$ ), что в 1,8 раза меньше чем в группе с использованием

электрохирургического генератора (Mann-Whitney U Test,  $p=0,001$ ).

На 7-е сутки уровень ДК 233 достигал своего минимума – 0,55 мкмоль/л (25%-75% процентиля = 0,35-0,88, min – 0,2, max – 1,72) (по сравнению с 3-ми сутками, критерий Wilcoxon,  $p<0,001$ ), что в 2,6 раза меньше чем в аналогичный промежуток времени у пациентов группы А (рисунок 4.2).

Уровень содержания ДК 278 в сыворотке крови до операции составил 0,32 Ед/мл (25%-75% процентиля = 0,17-0,49, min – 0,06, max – 0,94). После оперативного вмешательства на 3-е сутки отмечалось достоверное снижение до уровня 0,28 Ед/мл (25%-75% процентиля = 0,14-0,42, min – 0,03, max – 0,72) (критерий Wilcoxon,  $p=0,011$ ). На 7-е сутки после ЛХЭ с применением ультразвукового генератора активность ДК 278 упала до 0,16 Ед/мл (25%-75% процентиля = 0,06-0,28, min – 0,02, max – 0,8) (критерий Wilcoxon,  $p<0,001$ ), что в 2,2 раза меньше аналогичного показателя у пациентов группы А (Mann-Whitney U Test,  $p=0,004$ ).

Анализ активности компонентов АОС у пациентов с ОХ, оперированных с применением ультразвукового генератора, **выявил следующие закономерности.**

Суммарная антиоксидантная активность по жирорастворимым (ACL) веществам в сыворотке крови до оперативного вмешательства была снижена в среднем до 5,01 мкмоль/л (25%-75% процентиля = 3,52-6,48, min – 3,2, max – 6,48), что достоверно ниже нормальных значений в 2 раза (Mann-Whitney U Test,  $p<0,001$ ).

После операции на 3-е сутки уровень ACL не имел достоверных отличий в сравнении с уровнем ACL до операции (критерий

Wilcoxon,  $p=0,509$ ), а на 7-е сутки его значения повышались, достигая в среднем 5,71 мкмоль/л (25%-75% процентиля = 4,38-6,74, min – 3,6, max – 8,91) (критерий Wilcoxon,  $p<0,001$  по сравнению с 3-ми сутками после операции).

Необходимо отметить, что значение ACL на 7-е сутки после оперативного вмешательства с применением ультразвукового генератора в группе Б было в 1,2 раза выше уровня ACL в группе А (Mann-Whitney U Tes,  $p=0,006$ )

Антиоксидантная активность по водорастворимым веществам (ACW) при поступлении в стационар составляла 7,26 мкмоль/л (25%-75% процентиля = 6,46-9,13, min – 6,12, max – 16,25).

Анализ полученных данных показал, что уже на 3-е сутки после хирургического вмешательства имеется достоверное повышение активности ACW до 7,72 мкмоль/л (25%-75% процентиля = 6,54-8,4, min – 5,34, max – 12,09) (критерий Wilcoxon,  $p=0,03$ ).

К моменту окончания наблюдения уровень ACW достигал 8,2 мкмоль/л (25%-75% процентиля = 7,17-8,62, min – 5,68, max – 11,41), что достоверно выше значений ACW на 3 сутки после хирургического лечения (критерий Wilcoxon,  $p=0,001$ ).

Наши исследования показали, что активность ACW у пациентов группы Б имела тенденцию к увеличению уже с 3-х суток после оперативного вмешательства, в отличие от пациентов группы А, у которых наблюдалось достоверное снижение данного показателя на протяжении всего наблюдения.

На 7-е сутки после выполнения ЛХЭ с использованием ультразвукового генератора уровни ACW и ACL были достоверно

выше по сравнению с группой А в 1,16 и 1,18 раза соответственно (Mann-Whitney U Test,  $p^{ACW}=0,001$ ,  $p^{ACL}=0,005$ ).

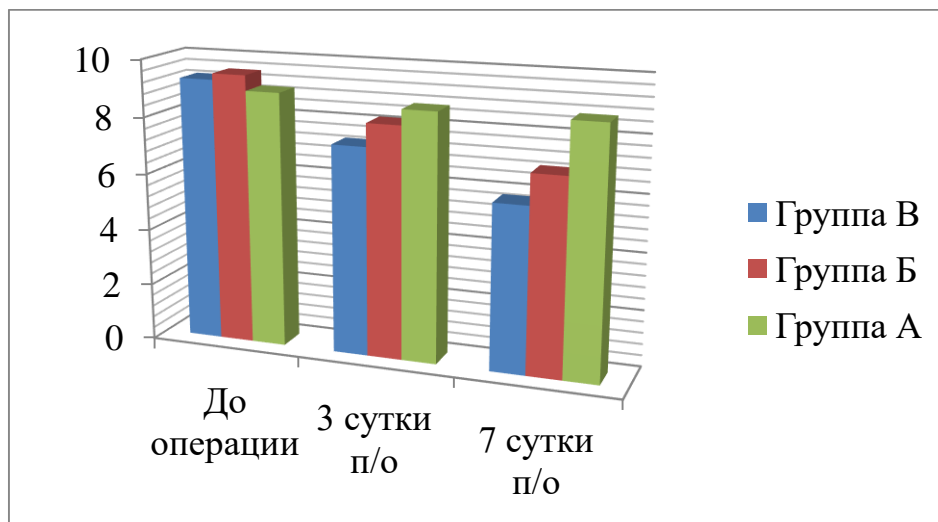
Наряду с увеличением активности АОС в послеоперационном периоде нами **отмечено снижение уровня МДА у пациентов группы Б**, что свидетельствует о более щадящем действии ультразвуковой коагуляции на ткань печени в отличие от пациентов группы А, у которых отмечается обратная зависимость.

#### **4.2.3 Антиоксидантный статус у пациентов, оперированных с использованием ультразвукового генератора по усовершенствованному методу**

Перед оперативным вмешательством у пациентов **группы В** зарегистрированы высокие значения МДА, достигающие 9,28 мкмоль/л (25%-75% процентиля = 7,78-9,1, min – 7,12, max – 12,4), что в 1,5 раза превосходит нормальные величины (Mann-Whitney U Test,  $p<0,001$ ). В послеоперационном периоде происходило снижение концентрации основного маркера активности процессов ПОЛ — малонового диальдегида.

Уже на 3-е сутки после оперативного вмешательства нами выявлено (рисунок 4.5) достоверное снижение концентрации МДА у пациентов группы В до 7,34 мкмоль/л (25%-75% процентиля = 6,36-8,32, min – 5,69, max – 8.96), что достоверно ниже чем в группе Б (Mann-Whitney U Test,  $p=0,019$ ). В дальнейшем тенденция к уменьшению концентрации малонового диальдегида сохранялась до конца наблюдения и на 7 сутки составила и 5,82 мкмоль/л (25%-75%

процентили = 5,31-6,12, min – 5,06, max – 6,93) (Friedman ANOVA тест,  $p < 0,001$ ) (рисунок 4.8), что в 1,19 раза меньше чем на 7-е сутки в группе Б (Mann-Whitney U Test,  $p < 0,001$ ).



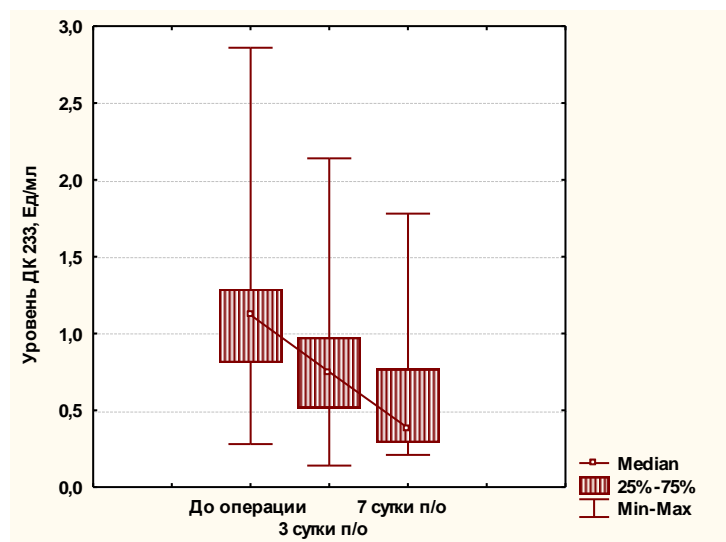
**Рисунок 4.5 –Динамика концентрации МДА у пациентов групп А, Б и В**

Содержание в сыворотке крови ДК 233 у пациентов группы В до хирургического лечения было на уровне 1,12 мкмоль/л (25%-75% процентили = 0,81-1,29, min – 0,28, max – 2,86) (рисунок 4.6).

Снижение концентрации ДК 233 у пациентов в группе В наблюдалось на протяжении всего послеоперационного периода и принципиально не отличалось от таковой у пациентов группы Б.

После оперативного вмешательства на 3-е сутки происходило достоверное снижение ДК 233 до 0,75 мкмоль/л (25%-75% процентили = 0,52-0,98, min – 0,14, max – 2,14) (критерий Wilcoxon,  $p = 0,001$ ), однако достоверных отличий по сравнению с группой Б не наблюдалось (Mann-Whitney U Test,  $p = 0,096$ ). На 7-е сутки уровень ДК 233 достигал своего минимума – 0,38 мкмоль/л (25%-75%

проценти = 0,29-0,77, min – 0,21, max – 1,78) (по сравнению с 3-ми сутками, критерий Wilcoxon,  $p=0,019$ ), однако не имел достоверных отличий от уровня ДК 233 у пациентов группы Б (Mann-Whitney U Test,  $p=0,322$ ).



**Рисунок 4.6 – Динамика концентрации ДК 233 у пациентов группы В**

Уровень содержания ДК 278 в сыворотке крови до операции составил 0,2 Ед/мл (25%-75% проценти = 0,11-0,3, min – 0,02, max – 0,71). После оперативного вмешательства на 3-и сутки отмечалось достоверное снижение до уровня 0,15 Ед/мл (25%-75% проценти = 0,1-0,25, min – 0,04, max – 2,4) (критерий Wilcoxon,  $p=0,023$ ). На 7-е сутки после ЛХЭ по усовершенствованной методике активность ДК 278 снизилась до 0,1 Ед/мл (25%-75% проценти = 0,06-0,14, min – 0,02, max – 0,32) (критерий Wilcoxon,  $p<0,009$ ). Достоверных отличий в динамике активности ДК 278 в Б и В группах не выявлено (Mann-Whitney U Test,  $p^3 \text{сутки}=0,099$ ,  $p^7 \text{сутки}=0,131$ ).

#### **Анализ активности компонентов АОС у пациентов группы**

**В, оперированных с применением ультразвукового генератора по усовершенствованной методике, выявил следующие закономерности.**

Суммарная антиоксидантная активность по жирорастворимым веществам в сыворотке крови до оперативного вмешательства была снижена в среднем до 5,1 мкмоль/л (25%-75% процентиля = 3,83-6,48, min – 3,01, max – 9,48), что достоверно ниже нормальных значений в 2 раза (Mann-Whitney U Test,  $p < 0,001$ ). После операции на 3-е сутки уровень ACL не имел достоверных отличий в сравнении с уровнем ACL до операции (критерий Wilcoxon,  $p = 0,079$ ), а на 7-е сутки его значения повышались достигая 6,67 мкмоль/л (25%-75% процентиля = 5,5-7,65, min – 4,86, max – 9,23) (критерий Wilcoxon,  $p = 0,009$  по сравнению с 3-ми сутками после операции). Необходимо отметить, что значение ACL на 7-е сутки после оперативного вмешательства с применением ультразвукового генератора в группе В было в 1,2 раза выше уровня ACL в группе Б (Mann-Whitney U Test,  $p = 0,033$ ).

Антиоксидантная активность по водорастворимым веществам (ACW) при поступлении в стационар составляла 6,36 мкмоль/л (25%-75% процентиля = 6,02-7,46, min – 4,97, max – 14,03), что в 1,14 раза меньше чем в группе Б (Mann-Whitney U Test,  $p = 0,025$ ). Анализ полученных данных показал, что на 3-и сутки после хирургического вмешательства имеется тенденция к повышению активности ACW до 7,05 мкмоль/л (25%-75% процентиля = 6,29-7,3, min – 5,28, max – 12,18), онако достоверных различий с уровнем ACW до операции не выявлено (критерий Wilcoxon,  $p = 0,476$ ). К моменту окончания

наблюдения уровень АСW достигал нормальных значений и составлял 7,91 мкмоль/л (25%-75% процентиля = 7,07-8,44, min – 5,49, max – 10,6), что достоверно выше значений АСW на 3 сутки после хирургического лечения (критерий Wilcoxon,  $p=0,004$ ). Достоверных различий в уровне АСW у пациентов Б и В групп на 3- и 7-е сутки не наблюдалось на протяжении всего исследования (Mann-Whitney U Test,  $p^3 \text{сутки}=0,092$ ,  $p^7 \text{сутки}=0,396$ ).

Наши исследования, проведенные у пациентов группы А и группы Б доказали, что в патогенезе ОХ большое значение принадлежит окислительному стрессу. Заболевание сопровождается дисфункцией печени, происходит нарушение процессов биосинтеза и обезвреживания токсинов. Дополнительное угнетающее действие на систему ПОЛ-АОС оказывает травматичность оперативного вмешательства, а именно повреждающее действие физического способа диссекции и коагуляции тканей. Несмотря на то, что у пациентов группы Бмы обнаружили статистически достоверные более низкие, по сравнению с пациентами группы А, показатели окислительного стресса, мы не выявили полной нормализации показателей антиоксидантного статуса в данной клинической группе.

**Исходя из этих позиций, пациентам клинической группы В было обосновано включение в программу лечения антигипоксанта́ного препарата, обладающего комбинированным антигипоксанта́ным и антиоксидантным действием. Последующие наши исследования доказали эффективность применения разработанного нами метода у пациентов с ОХ.**

*У пациентов с острым холециститом развивается окислительный стресс, характеризующийся гиперпродукцией свободных радикалов и снижением антиоксидантной защиты. Применение ультразвукового генератора по разработанному методу позволяет, по сравнению с электрохирургической коагуляцией, в более короткие сроки восстановить дисбаланс и уменьшить окислительный стресс в послеоперационном периоде.*

**Таким образом, проведенные нами исследования позволили сделать следующие выводы:**

1. Впервые доказано, что метод физического гемостаза влияет на динамику показателей перекисного окисления липидов и антиоксидантной защиты. Так у пациентов группы А, с использованием электрохирургического генератора при выполнении ЛХЭ, отмечалось достоверное повышение уровня основного маркера активности процессов ПОЛ (малонового диальдегида) при поступлении в стационар и не наблюдалось его снижения до конца наблюдения. На фоне этого суммарная активность антиоксидантной системы по жирно- и водорастворимым веществам была значительно снижена перед оперативным вмешательством и имела тенденцию к снижению на протяжении всего наблюдения.

В свою очередь в группе пациентов Б, с использованием ультразвукового генератора, уже на 3-е сутки после операции отмечалась положительная динамика показателей ПОЛ, которые продолжали снижаться до конца наблюдения. Изучение суммарной активности антиоксидантной системы у пациентов данной группы выявило достоверное повышение АСВ уже на 3-е сутки после

операции. А на 7–е сутки после выполнения ЛХЭ с использованием ультразвукового генератора уровни ACW и ACL были достоверно выше по сравнению с группой А в 1,16 и 1,18 раза соответственно (Mann-Whitney U Test,  $p^{ACW}=0,001$ ,  $p^{ACL}=0,005$ ).

2. Выполнение всего комплекса мер профилактики осложнений ЛХЭ при ОХ вело к увеличению концентрации показателей ACW и ACL. При этом достоверные различия активности АОС в группе В, по сравнению с группой А, прослеживались, начиная с 3-х суток после выполнения ЛХЭ и только на 7-е сутки по сравнению со группой Б. У пациентов группы В происходило снижение концентрации малонового диальдегида. Причем выраженного повышения этого показателя в послеоперационном периоде, в отличие от группы А, не наблюдалось. В дальнейшем концентрация МДА в группе В имела тенденцию к уменьшению и на 7 сутки достигала нормальных значений, в то время как в группах А и Б нормальные значения этого показателя не регистрировались до конца наблюдения.

## ЗАКЛЮЧЕНИЕ

1. Разработанная на лабораторных животных модель позволила провести сравнительную оценку макроскопических, морфологических и морфометрических изменений в печени после воздействия на нее электрохирургического, ультразвукового и радиоволнового методов гемостаза. Макроскопическая глубина повреждения печени статистически достоверно (Kruskal-Wallis ANOVA-тест,  $p < 0,001$ ) при гемостазе ультразвуковым генератором в 1,5 раза, а радиоволновым в 2,3 раза меньше, чем электрохирургическим. Время остановки кровотечения ультразвуковым генератором статистически достоверно (Mann-Whitney U Test,  $p^{\text{эл}} < 0,001$ ,  $p^{\text{улт}} < 0,001$ ) было больше, чем электрохирургическим в 1,3 раза и чем радиоволновым в 1,2 раза. В хроническом эксперименте установлено, что применение электрохирургической коагуляции, в отличие от ультразвуковой и радиоволновой вело на 3-и и 7-е сутки эксперимента к образованию в зоне операции инфильтратов, а на 7-е сутки к наличию микроабсцессов в месте организующегося коагуляционного струпа. Площадь спаечного процесса в зоне электрокоагуляции была статистически достоверно (Mann-Whitney U Test,  $p^{\text{рад}} < 0,001$ ,  $p^{\text{улт}} < 0,001$ ) больше, чем после ультразвуковой в 1,3 раза и после радиоволновой коагуляции в 1,36 раза.

При морфологическом исследовании печени в остром эксперименте в области применения монополярной электрокоагуляции можно условно выделить 3 (коагуляции,

вапоризации и кровоизлияния), а при коагуляции ультразвуковым и радиоволновым генераторами только 2 зоны (коагуляции и вapoризации). В хроническом эксперименте дольше нерезорбированными сохранялись очаги коагуляции и вapoризации при применении электрохирургического генератора. В зоне электрохирургического воздействия, в отличие от ультразвукового и радиоволнового, отмечались множественные микроабсцессы и гепатоциты с преднекротическими изменениями. Более активны репаративные процессы были при использовании ультразвукового и радиоволнового генераторов.

2. Морфометрические исследования показали, что наименьшая глубина повреждения печени была при использовании радиоволнового генератора. Величина зоны повреждения печеночной ткани электрохирургическим генератором в режиме контактной коагуляции была статистически достоверно (Mann-Whitney U Test,  $p < 0,001$ ) в 5,6 раза больше, чем радиоволновым. При использовании электрохирургического генератора в режиме бесконтактной коагуляции (режим «спрей») глубина повреждения ткани печени была максимальной и достигала 736,7 мкм (25%-75% процентиля = 412,7-914,3, min – 168,3, max – 2050,8). На 3 сутки хронического опыта наибольшая глубина повреждения печени была при использовании ультразвукового генератора и составила 216,7 мкм (25%-75% процентиля = 126,9-285,7, min – 57,1, max – 666,7). На 7-е сутки зона повреждения была максимальной при применении электрохирургического аппарата и была в 2,7 раза (Mann-Whitney U Test,  $p < 0,001$ ) больше, чем при радиоволновой коагуляции.

3. Оптимальными режимами работы генераторов, которые дают в эксперименте наименьшую глубину поражения печеночной ткани при условии достижения гемостаза, являются: для электрохирургического – режим коагуляции, средний уровень мощности (69 Вт при сопротивлении 100 Ом и напряжении 3700 В, крест-фактор 5,4); для ультразвукового – III режим коагуляции (частота колебаний рабочей части инструмента – 55 кГц; амплитуда колебаний лезвия = 57,7 мкм); для радиоволнового – режим чистой коагуляции (частично выпрямленная форма волны, среднее положение регулятора мощности – 20 Вт).

4. Применение электрокоагуляции при выполнении ЛХЭ у пациентов с ОХ ведет к дальнейшему повышению уровня основного маркера активности процессов ПОЛ (малонового диальдегида) и снижению суммарной активности антиоксидантной системы по жиро- и водорастворимым веществам. При использовании ультразвукового генератора по усовершенствованной методике во время ЛХЭ уже на 3-и сутки после операции отмечается положительная динамика показателей ПОЛ. Наблюдается снижение уровня МДА и достоверно повышается показатель суммарный активности антиоксидантной системы ACW. На 7-е сутки после выполнения ЛХЭ с использованием ультразвукового генератора уровни ACW и ACL были достоверно выше, по сравнению с использованием электрохирургического аппарата, в 1,16 и 1,18 раза соответственно (Mann-Whitney U Test,  $p^{ACW}=0,001$ ,  $p^{ACL}=0,005$ ), а уровень МДА снижался до нормальных значений, чего не наблюдалось при использовании монополярной коагуляции.

5. Применение усовершенствованного метода ультразвуковой диссекции и коагуляции тканей и разработанного комплекса мер профилактики осложнений ЛХЭ, выполняемой ультразвуковыми инструментами, у пациентов с ОХ позволяют: обеспечить безопасную диссекцию тканей при выделении структур из инфильтрата и спаек вблизи полых органов, желчных протоков и кровеносных сосудов; добиться эффективного гемостаза при первичной остановке кровотечения у 68,7% пациентов, что в 1,2 раза выше (Mann-Whitney U Test,  $p < 0,001$ ), чем при применении электрохирургических и в 1,7 раза эффективнее (Mann-Whitney U Test,  $p < 0,001$ ), чем при использовании ультразвуковых инструментов с соблюдением традиционной хирургической техники выполнения ЛХЭ; уменьшить задымленность зоны оперативного лечения до 2,23 баллов (25%-75% процентиля – 2-2, min 2, max 3), что в 1,8 раза меньше (Mann-Whitney U Test,  $p < 0,001$ ), чем при использовании электрокоагуляции; снизить в 1,9 раза количество пациентов, у которых для окончательной остановки кровотечения использовался аргоно-плазменный коагулятор (Mann-Whitney U Test,  $p < 0,001$ ); исключить повреждения стенки желчного пузыря во время диссекции и выпадение камней в брюшную полость; исключить осложнения, связанные с отторжением коагуляционного струпа, во время, и после оперативных вмешательств; уменьшить длительность оперативного вмешательства в 1,2 раза (Mann-Whitney U Test,  $p < 0,001$ ) и сроки пребывания пациентов в стационаре в 1,3 раза (Mann-Whitney U Test,  $p < 0,001$ ), по сравнению с группой пациентов, у которых использовались ультразвуковые инструменты, и

соблюдалась традиционная хирургическая техника выполнения ЛХЭ.

### **Рекомендации по практическому использованию результатов исследования**

1. Для безопасного выделения органов при ультразвуковой диссекции и коагуляции тканей вовремя ЛХЭ у пациентов с ОХ рекомендуется изменение доступа ультразвуковых инструментов к зоне оперативного вмешательства и направлений тракции за желчный пузырь в зависимости от этапов операции, а также выполнять гидросепарацию тканей ложа желчного пузыря.

2. С целью достижения гемостаза и улучшения условий ультразвукового препарирования тканей при ЛХЭ ретровезикально рекомендуется вводить следующую комбинацию лекарственных препаратов: 0,3 мл 0,18% адреналина гидротартрата, 30 мл 0,9% раствора NaCl и 10 мл раствора тромбина с коагуляционной активностью 1500 ЕД/мл.

3. Для коррекции нарушений в системе поддержания окислительно-восстановительного равновесия у пациентов с ОХ при использовании во время выполнения ЛХЭ ультразвуковых технологий рекомендуется однократно внутривенно вводить препарат цитофлавин за 2 часа до операции (10 мл препарата разводить в 200 мл физиологического раствора).

4. При лапароскопических операциях на печени и желчных путях параметры работы ультразвукового генератора следует менять

в зависимости от этапов выполнения операций. Рассечение тканей целесообразно выполнять при работе генератора в пятом, а коагуляцию – в третьем режимах. Рекомендуемые параметры: частота колебаний рабочей части инструмента – 55 кГц; амплитуда колебаний в зависимости от мощности – от 38,5 до 77 мкм. В случае неэффективности ультразвуковой коагуляции, рекомендуется применять аргоноплазменный коагулятор.

5. Во время выполнения лапароскопических операций на печени и желчных путях оптимальными параметрами работы электрохирургического генератора при номинальной частоте 400 кГц рекомендуется считать: 69 Вт при сопротивлении 100 Ом и напряжении 3700 В, крест-фактор 5,4. При продолжающемся кровотечении из паренхимы печени режимы работы генератора могут быть увеличены: максимальная мощность на выходе до  $120 \pm 24$  Вт (в 1,7 раза), нагрузка при максимальной мощности до 1000 Ом (в 10 раз), вольтаждо 6000 В (в 1,6 раза) и крест-фактор до 5,5.

## СПИСОК ЛИТЕРАТУРЫ

1. Абдуганиев, А.А. Особенности гемостаза при операциях на печени / А.А. Абдуганиев, И.Р. Рустамов // Клин. хирургия. – 1991. – № 9. – С. 51–53.
2. Аксенов, И.В. Ультразвуковой скальпель в профилактике осложнений при эндоскопической холецистэктомии / И.В. Аксенов, М.В. Чистяков // Эндоскоп. хирургия. – 2006. – № 2. – С. 4.
3. Андреева, Л.И. Модификация метода определения перекисей липидов в тесте с тиобарбитуровой кислотой / Л.И. Андреева, Л.А. Кожемякин, А.А. Кишкун. // Лабораторное дело. – 1988. – №11. – С. 41–43.
4. Антигипоксическая терапия перитонита / И.Т. Васильев, Р.Б. Мумладзе, СМ. Чудных и др. // Анналы хирургии. – 2000. – №4. – С. 33–38.
5. Антиоксиданты в комплексном лечении острого холецистита у больных пожилого и старческого возраста / Г.Л. Феофилов [и др.] // Вестн. хирургии. – 1992. – № 1. – С. 16–21.
6. Арутюнян, А.В. Методы оценки свободнорадикального окисления и антиоксидантной системы организма / А.В. Арутюнян, Е.Е. Дубинина, Н.А. Зыбина. – СПб. : Фолиант, 2000. – 104 с.
7. Бардаков, В.Н. Современное состояние проблемы остановки кровотечений из паренхиматозных органов / В.Н. Бардаков, М.В. Доронин // Актуальные вопросы хирургии, анестезиологии и травматологии: клиника, диагностика и лечение. Новые направления в медицине : материалы всеарм. междунар. науч.–практ. конф. – Минск, 2009. – С. 23–35.
8. Бебуришвили, А.Г. Эволюция подходов к лечению осложненного холецистита / А.Г. Бебуришвили, А.В. Быков // Хирургия. – 2005. – № 1. – С. 43–47.
9. Безопасная техника в лапароскопии / С.С. Стебунов [и др.]. – Минск : Высш. шк., 2000. – 218 с.
10. Бирюков, Ю.В. Повреждения печени / Ю.В. Бирюков, О.В. Волков,

С. Рой // Хирургия. – 1997. – № 2. – С. 24–28.

11. Борисов, А.В. Ошибки, осложнения и летальность у больных с острыми хирургическими заболеваниями органов брюшной полости / А.В. Борисов, А.В.Федоров, В.П. Земляной. – СПб. : Наука, 2000. – 162 с.

12. Бунатян, А.Г. Проблемы гемостаза и герметизма при резекциях печени с использованием фибрин–коллагеновой субстанции / А.Г. Бунатян, З.С. Завенян, Н.Н. Багмет // Хирургия. – 2003. – № 9. – С. 18–23.

13. Видеолапароскопия в экстренной абдоминальной хирургии / В.Л. Мещеряков [и др.] // Материалы XIII съезда Российского общества эндохирургов. – М., 2010. – Опубл.: Альм. ин–та хирургии им. А.В. Вишневского. – 2010. – Т. 5, № 1. – С. 63.

14. Видеоскопические вмешательства на органах живота, груди и забрюшинного пространства : рук. для врачей / под ред. А.Е. Борисова. – СПб. : Эфа : Янус, 2002. – 416 с.

15. Владимиров, Ю.А. Свободные радикалы и биологических системах / Ю.А. Владимиров // Соросовский образовательный журнал. – 2000. –Т. 6, № 12. – С. 13–19.

16. Владимиров, Ю.Ф. Перекисное окисление липидов в биологических мембранах / Ю.Ф. Владимиров, А.И. Арчаков. – М. : Наука, 1972. –252 с.

17. Внутривнутрибрюшное желчеистечение после холецистэктомии / А.Г. Кригер [и др.] // Хирургия. – 2001. – № 11. – С. 44–46.

18. Гаин, Ю.М. Герметичность кишечных анастомозов при использовании лазерной резекционной техники (эксперим. исслед.) : автореф. дис. ... канд. мед. наук : 14.00.27 / Ю.М. Гаин ; Белорус. гос. мед. ин–т усоверш. Врачей. – Минск, 1986. – 19 с.

19. Гаин, Ю.М. Характеристика кишечных анастомозов при использовании лазерной техники / Ю.М. Гаин // Здравоохранение Белоруссии. –1986. – № 4. – С. 42–46.

20. Гладько, В.В. Об использовании радиохирургического прибора «Сургитрон» в дерматологической практике / В.В. Гладько, А.В. Трубин // Передовые медицинские технологии. Применение радиоволновой хирургии в стационаре и амбулатории : материалы междунар. конф. – М., 2001. – 80 с.

21. Горбачева, И.В. Дифференциальные УЗ–критерии послеоперационного перитонита и кишечной непроходимости / И.В. Горбачева // Актуальные вопросы хирургии : материалы 14–го съезда хирургов Респ. Беларусь. – Витебск, 2010. – С. 78–79.

22. Горский, В.А. Применение ТАХОКОМБА в абдоминальной хирургии / В.А. Горский, Б.К. Шуркалин, И.В. Леоненко. – М. : Атмосфера, 2003. – 160 с.

23. Горшков, С.И. Биологическое действие ультразвука / С.И. Горшков, О.Н. Горбунов, Г.А. Антропов. – М. : Медицина. – 1965. – 200 с.

24. Гришин, Н.А. Лапароскопическая холецистэктомия у пациентов, перенесших оперативные вмешательства на органах брюшной полости : автореф. дис. ... канд. мед. наук : 14.00.27 / Н.А. Гришин ; Ин–т хирургии им. А.В. Вишневского Рос. АМН. – М., 1996. – 20 с.

25. Губанов, Н.И. Медицинская биофизика / Н.И. Губанов, А.А. Утепбергенов. – М. : Медицина, 1978. – 336 с.

26. Давыдов, А.А. Влияние электроэксцизии желчного пузыря на течение послеоперационного периода и функциональное состояние печени / А.А. Давыдов, Б.В. Крапивин, Д.А. Орлов // Эндоскопическая хирургия. – 2002. – № 2. – С 34–36.

27. Девяткина, Т.А. Особенности процессов перекисного окисления липидов в различных тканях при остром стрессе и его коррекции пирарцетамом и церебролизинном / Т.А. Девяткина, Е.М. Важничая, Р.В. Луценко // Эксперим. и клинич. фармакология. – 2000. – №4. – С. 38–41.

28. Диагностика и лечение окислительного стресса при остром панкреатите / Д.В. Черданцев [и др.]. – Красноярск, 2002. – 148 с.

29. Доскалийев, Ж.А. Резекция печени с использованием ультразвукового скальпеля–аспиратора "Dissectron" / Ж.А. Доскалийев, Р.М. Алиев // Новые технологии в хирургической гепатологии : сб. науч. тр. – СПб.,1995. – С. 109–110.

30. Драбкин, Р.Л. Аналитическая исследование температуры в ткани при моноактивной коагуляции / Р.Л. Драбкин // Мед. техника. – 1973. – № 2. – С. 16–21.

31. Дубинина, Е.Е. Антиоксидантная система плазмы крови (лит. обзор) / Е.Е. Дубинина // Укр. биохим. журн. – 1990. – №2. – С 3–15.

32. Дубинина, Е.Е. Роль активных форм кислорода в качестве сигнальных молекул в метаболизме тканей при состоянии окислительного стресса / Е.Е. Дубинина // Вопр. мед. химии. – 2001. – Т. 47, № 6. – С. 561–581.

33. Дундаров, З.А. Способы местного гемостаза в хирургии печени и селезенки / З.А. Дундаров, Г.Н. Цибуляк // Декабрьские чтения по неотложной хирургии. – Минск, 1998. – Т. 3 : Закрытые и открытые повреждения органов брюшной полости. Новые направления в хирургии / под ред. Г.П. Шороха. – С. 121–124.

34. Егиев, В.Н. Первый опыт использования аппарата AUTO SONIX в эндовидеохирургии / Егиев, В.Н. // Эндоскоп. хирургия. – 1999. – № 3. – С. 49.

35. Егоров, В.И. Анализ послеоперационных осложнений лапароскопической холецистэктомии / В.И. Егоров, С.М. Цвилик // Эндоскоп. хирургия. – 1997. – Т. 3, № 2. – С. 20–22.

36. Ерюхин, И.А. Эндотоксикоз в хирургической клинике / И.А. Ерюхин, Б.Э. Шашков. – СПб. : Logos,1995. – 303 с.

37. Жукова, Е.Н. Роль биоантиоксидантов и дефицита ингибитора протеаз а–1 антитрипсина в механизме активации свободнорадикального окисления и протеолиза при хроническом панкреатите / Е.Н. Жукова // Терапевт, арх. – 2000. – №2.–С. 29–31.

38. Завада, Н.В. К вопросу о классификации острого холецистита / Н.В. Завада // Здоровоохранение. – 1998. – № 4. – С. 40–43.

39. Завада, Н.В. Неотложная хирургия органов брюшной полости: стандарты диагностики и лечения / Н.В. Завада. – Минск : БелМАПО, 2005. – 117 с.

40. Завада, Н.В. Хирургическое лечение острого холецистита : дис. ... д-ра мед. наук : 14.00.27 / Н.В. Завада. – Минск, 1998. – 298 л.

41. Зборовская, И.А. Антиоксидантная система организма, ее значение в метаболизме. Клинические аспекты / И.А. Зборовская, М.В. Банникова // Вестн. РАМН. – 1995. – № 6. – С. 53–59.

42. Зенков, Н.К. Окислительный стресс. Диагностика, терапия, профилактика / Н.К. Зенков, Е.Б. Меньщикова, С.М. Шергин. –Новосибирск [б.и.], 1993. – 181с.

43. Имплантационное применение препарата «Оксицеланим» для профилактики гнойно–септических осложнений у больных острым калькулезным холециститом / С.И. Леонович [и др.] // Медицина. – 2000. – № 4. – С. 27–29.

44. Использование лазеров на алюмоиттриевом гранате с неодимом в клинической практике / О.К. Скобелкин [и др.] // Хирургия. – 1990. –№ 8. – С. 155–157.

45. Использование плазменных хирургических установок для гемостаза при операциях на печени и селезенке / О.К. Скобелкин [и др.] // Вестн. хирургии. – 1988. – Т. 140, № 5. – С. 32–33.

46. История развития физических методов гемостаза в хирургии / Н. Н. Малиновский [и др.]// Хирургия. – 2006. – № 4 . – С. 75–78.

47. К вопросу о понятии "осложнение эндохирургической операции" / Б. В. Крапивин [и др.] // Эндоскоп. хирургия. – 2001. – № 6 . – С. 3–9.

48. Кения, М.В. Роль низкомолекулярных антиоксидантов при окислительном стрессе / М.В. Кения, Л.И. Лукаш, Е.И. Гуськов // Успехи

соврем. биологии. – 1993. – Т. 113, № 4. – С. 456–470.

49. Климов, В. Частотно–энергетические параметры ШИМ–инверторов систем бесперебойного питания/ В. Климов // Силовая электроника. – 2009. – № 4. – С. 66–71.

50. Комплексное лечение острого калькулезного холецистита / С.И. Леонович [и др.] // Рецепт. – 2002. – № 5. – С. 51–55.

51. Конторщикова, К.Н. Перекисное окисление липидов при коррекции гипоксических нарушений физико–химическими факторами: автореф. дис. ... д–ра биол. наук / К.Н. Конторщикова. – СПб., 1992. – 36 с.

52. Косовер, Н. Глутатион–дисульфидная система / Н. Косовер, Э. Косовер // Свободные радикалы в биологии : пер с англ. / под ред. У. Прайора. – М. : Мир, 1979. – Т. 1. –С. 65–95.

53. Кострова, Е.М. Профилактика когнитивных расстройств цитофлавином у пациентов при лапароскопической холецистэктомии в условиях общей анестезии / Е.М. Кострова // Новости хирургии. – 2009. – Т. 17, № 3. – С. 146–153.

54. Крапивин, Б.В. Осложнения лапароскопической холецистэктомии и их профилактика / Б.В. Крапивин, А.А. Давыдов. – М. : Авангард, 2005. – 100 с.

55. Кровотечение при лапароскопической холецистэктомии / Ю.Ш. Розиков [и др.] //8–й Московский международный конгресс по эндоскопической хирургии : сб. тез. – М., 2004. – С. 295–296.

56. Кузикеев, М.А. Динамика ПОЛ–АОС у больных острым деструктивным холециститом после пролонгированной озонотерапии печени / М.А. Кузикеев // Здоровье и болезнь. – 2002. – № 3. – С. 74–79.

57. Кулаков, В.И. Оперативная гинекология хирургические энергии / В.И. Кулаков, Л.В. Адамян, О.А. Мынбаев. – М : Медицина : Антидор, 2000. – 862 с.

58. Кулинский, В.И. Биологическая роль глутатиона / В.И. Кулинский,

Л.С. Колесниченко // Успехи современ. биологии. – 1990. – Т. 110, № 1. – С. 20–33.

59. Кулинский, В.И. Система глутатиона в эритроцитах и плазме крови при хронических заболеваниях желчного пузыря / В.И. Кулинский, З.А. Леонова, Н.М. Козлов // Рос. журн. гастроэнтерологии, гепатологии, колопроктологии. – 2006. – № 3. – С. 40–44.

60. Лазерные трансэндоскопические методики в комплексном лечении стриктур пищевода различного генеза / А.М. Сафронов [и др.] // Лазерная медицина. – 2004. – Т. 8, № 3. – С. 41–42.

61. Лапароскопическая двухсторонняя аднексэктомия с использованием радиоволновой технологии / В.П. Харченко [и др.]. // Эндоскоп. хирургия. – 2004. – № 5. – С. 24–26.

62. Лапароскопическая холецистэктомия / Ю.Ш. Розиков [и др.] // 8-й Московский международный конгресс по эндоскопической хирургии : сб. тез. – М., 2004. – С. 293–295.

63. Лапароскопические технологии и их интеграция в билиарную хирургию / А.В. Малоштан [и др.] – Харьков : СИМ, 2005. – 367 с.

64. Лапкин, К.В. Первый опыт применения радиохирургического прибора «Сургитрон» в хирургии органов билиопанкреатодуоденальной зоны / К.В. Лапкин // Актуальные вопросы хирургической гепатологии : сб. науч. тр. – Томск, 1997. – С. 159.

65. Лейшнер, У. Практическое руководство по заболеваниям желчных путей / У. Лейшнер. – М. : Геотар–Мед., 2001. – 264 с.

66. Ливенсон, А.Р. Электробезопасность медицинской техники / А.Р. Ливенсон. – М. : Медицина, 1981. – 250 с.

67. Лоцилов, В.И. К вопросу о механизме ультразвуковой резки биологических тканей / В.И. Лоцилов, С.М. Бочков // Труды МВТУ им. Н. Э. Баумана. – М., 1973. – № 165. – С. 29–33.

68. Лоцилов, В.И. Ультразвуковая резка биологических тканей / В.И.

Лошилов, С.М. Бочков // Труды МВТУ им. Н.Э. Баумана. – М., 1973. – № 165. – С. 24–28.

69. Лукьянова, Л.Д. Современные подходы к созданию антигипоксантов метаболического действия / Л.Д. Лукьянова // Вестн. РАМН. – 2001. – №4. — С. 5–16.

70. Лукьянова, Л.Д. Современные проблемы гипоксии / Л.Д. Лукьянова // Вестн. РАМН. – 2000. – №2. – С. 3–12.

71. Магомедов, М.С. Осложнения лапароскопической холецистэктомии / М.С. Магомедов, В.И. Ревякин, Р.А.Петухов // Анналы хирургии. – 2007. – № 2. – С. 60–64.

72. Макшанов, И.Я. Подготовка больных желчнокаменной болезнью к экстренным и срочным операциям в условиях повышенного риска / И.Я. Макшанов, И.Т. Цилиндз // Анналы хирургической гепатологии. – 2002. – № 1. – С.129–130.

73. Малоинвазивная хирургия желчнокаменной болезни и ее осложнений / В.М. Тимербулатов [и др.] // Вестн. хирургии. – 1999. – Т.158, № 1. – С. 25–29,

74. Мамонтова, Н.С. Активность каталазы при хроническом алкоголизме / Н.С. Мамонтова, Э.Н., Белобородова, Л.Н. Тюкалова // Клинич. лаб. диагностика. – 1994. – № 1. – С. 27–28.

75. Мариев, А.И. Хирургия травм печени / А.И. Мариев, А.К. Ревской. – Томск : Изд-во Том. ун-та, 1993. – 141 с.

76. Мелоян, А.К. Выбор способа диссекции тканей при аллогерниопластике послеоперационных вентральных грыж методом ONLAY / А.К. Мелоян, В.Б. Богданович, Э.А. Надыров // Новости хирургии. – 2008. – Т. 16, № 3. – С. 53–60.

77. Мельников, Н.В. Применение в эндохирургии биполярной коагуляции двумя монополярными инструментами / Н.В. Мельников // Эндоскоп. хирургия. – 1997. – № 2. – С. 38–42.

78. Методы биохимических исследований / под ред. М.И. Прохоровой. – Л. : Изд-во Ленингр. ун-та, 1982. – 272 с.

79. Некоторые закономерности морфологических изменений ткани печени при электровоздействии / В.М. Седов [и др.] // Вестн. хирургии. – 2001. – № 4. – С. 27–32.

80. Николаев, Г.А. Ультразвуковая технология в хирургии / Г.А. Николаев, В.И. Лоцилов. – М. : Медицина, 1980. – 272 с.

81. Новочадов, В.А. Эндотоксикоз: моделирование и органопатология / В.А. Новочадов, В.Б. Писарев. – Волгоград : ВОЛГМУ, 2004. – 240с.

82. Окислительная модификация белков плазмы крови у больных в критических состояниях / Г.А. Рябов, [и др.] // Анестезиология и реаниматология. – 2000. – №2. – С. 72–75.

83. Оптимизация методов гемостаза при лапароскопической холецистэктомии / И.Н. Гришин [и др.] // Эндоскоп. хирургия. – 2005. – № 1. – С. 39.

84. Опыт применения ультразвукового скальпеля в эндовидеохирургии / А.Е. Борисов [и др.] // Эндоскоп. хирургия. – 2005. – № 1. – С. 22–23.

85. Пархоменко, Ю.Г. Патоморфологический анализ процесса заживления лазерных операционных ран некоторых органов пищеварения : автореф. дис. ... д-ра мед. наук : 14.00. 27 / Ю.Г. Пархоменко. – М., 1981. – 42 с.

86. Пасечник, И.Н. Механизмы повреждающего действия активированных форм кислорода на биологические структуры у больных в критических состояниях / И.Н. Пасечник // Вестн. интенсивной терапии. – 2001. – № 4. – С. 3–9.

87. Петровский, Б.В. Остановка кровотечения (гемостаз) в процессе операции / Б.В. Петровский // Хирургия. – 1983. – № 3. – С. 3–7.

88. Петровский, В.Б. Ультразвуковая сварка и резка биологических

тканей (в торакальной хирургии) / В.Б. Петровский, В.И. Петров, В.И. Лоцилов. – М. : Изд-во 1-го ММИ. – М., 1972. – 154 с.

89. Плетнев, С.Д. Сравнительная характеристика операций, произведенных при помощи луча лазера, электроножа и хирургического скальпеля в эксперименте / С.Д. Плетнев, М.Ш. Абдуразаков // Эксперим. хирургия и анестезиология. – 1976. – № 5. – С. 4–6.

90. Поберезкина, Н.Б. Биологическая роль супероксиддисмутазы / Н.Б. Поберезкина, Л.Ф. Осинская // Укр. біохім. журн. – 1989. – Т. 61, № 2. – С.14–22.

91. Подымова, С.Д. Болезни печени : рук. для врачей / С.Д. Подымова. – М. : Медицина, 1993. – 544 с,

92. Поляков, В.А. Использование различных видов энергии в медицинской технике / В.А. Поляков, Е.С. Борисов // Научн. труды ЦИУВ. – М., 1980. – № 233. – С. 56–62.

93. Поляков, В.А. Ультразвуковая сварка костей и резка живых биологических тканей / В.А. Поляков, Г.А. Николаев, М.В. Волков. – М. : Медицина, 1973. – 188 с.

94. Поляков, В.А. Ультразвуковая резка и сварка в клинической хирургии / В.А. Поляков // Сов. медицина. – 1972. – № 6. – С. 29–34.

95. Помелов, В.С. Динамика уровня глутатиона и активности ферментов обмена глутатиона в эритроцитах больных острым холециститом / В.С. Помелов, Ж.Ш. Жумадилов, Р.Н. Короткина // Сов. медицина. – 1991. – № 8. – С. 27–30.

96. Попов, В.А. Латексный тканевой клей и его применение в хирургии / В.А. Попов, Н.В. Сироткин, В.А. Головаченко // Полимеры и медицина. – 2006. – № 2. – С. 22–24.

97. Применение токов высокой частоты в оперативной гинекологии и абдоминальной хирургии : инструкция по применению № 134–1101: утв. 05.01.2002 / М.Р. Сафина [и др.]. – Минск, 2002. – 17 с.

98. Применение ультразвука в лечении повреждения печени / Н.З. Козлов [и др.] // Хирургическое лечение портальной гипертензии, заболеваний и травм печени : сб. тр. – Харьков, 1986. – С. 111–112.

99. Применение ультразвукового скальпеля в хирургии щитовидной железы / В.Н. Егиев [и др.] // Хирургия. – 2004. – № 4. – С. 61–63.

100. Прудков, М.И. Минилапаротомия и "открытые" лапароскопические операции в лечении больных желчнокаменной болезнью / М.И. Прудков // Хирургия. – 1997. – № 1. – С. 32–35.

101. Прудков, М.И. Экспресс-диагностика гнойно-деструктивных форм острого калькулезного холецистита / М.И. Прудков, А.В. Столин, Кармацких, А.Ю. // Хирургия. – 2005. – № 5. – С. 32–34.

102. Пряхин, А.Н. Высокоинтенсивное лазерное излучение в лапароскопической гепатобилиарной хирургии / А.Н. Пряхин // Анналы хирургической гепатологии. – 2006. – Т. 11, № 4. – С. 38–43.

103. Пряхин, А.Н. Использование высокоинтенсивного лазерного излучения в лапароскопической хирургии : автореф. дис. ... д-ра мед. наук : 14.00.27 / А.Н. Пряхин ; Урал. Гос. мед. акад. дополн. образования. – Челябинск, 2008. – 42 с.

104. Пряхин, А.Н. Методы обработки ложа желчного пузыря после малоинвазивных холецистэктомий / А.Н. Пряхин, Ж.А. Ревель–Муроз, В.В. Сазонов ; под ред. С.А. Савцова, А.И. Козеля. – Челябинск : Челяб. гос. ин-т, 2002. – С. 16–32.

105. Ревякин, В.И. Новый метод гемостаза при лапароскопических операциях / В.И. Ревякин, А.В. Селиваненко // 7-й Московский международный конгресс по эндоскопической хирургии : сб. тез. – М., 2003. – С. 322–323.

106. Релапароскопия в диагностике и лечении осложнений после лапароскопической холецистэктомии / В.Б. Мосягин [и др.] // Эндоскоп. хирургия. – 1997. – № 3. – С. 21–23.

107. Розиков, Ю.Ш. Повреждения внепеченочных желчных протоков / Ю.Ш. Розиков // 8-Й Московский международный конгресс по эндоскопической хирургии : сб. тез. – М., 2004. – С. 293–295.

108. Рябоконт, А.В. Ультразвуковая хирургическая и высокочастотная электрохирургическая аппаратура / А.В. Рябоконт // Вестн. хирургии. –1983. – Т. 130, № 6. – С. 123–126,

109. Сабилов, Ш.Р. Органосохраняющие принципы гемостаза при повреждениях паренхиматозных органов (печени, селезенки, почки) : автореф. дис. ... д-ра мед. наук : 14.00.27, 14.00.02 / Ш.Р. Сабилов ; Моск. гос. мед.-стоматол. ун-т. – М., 2006. – 38 с.

110. Савельев, В.С. Радиохирургический прибор «Сургитрон» : информ. письмо/ В.С. Савельев. – М., 1996. – 3 с.

111. Савельева, Г.М. Лапароскопия в гинекологии / Г.М. Савельева. – М. : Гэотар–Мед, 2000. – 325 с.

112. Сазонова, Е.О. Безопасное применение электрохирургического воздействия при эндоскопических операциях на органах малого таза / Е.О. Сазонова, Е.Ю. Гурченкова, М.Б. Шевченко // Эндоскоп. хирургия. – 2005. – № 2. – С. 59–64.

113. Сафронов, А.М. Эндоскопическая лазерная фотодеструкция полипов желудка / А.М. Сафронов, В.А. Дуванский, Ю.Г. Лейтес // Лазерная медицина. – 2004. – Т. 8, № 3. – С.42–43.

114. Сборник методических рекомендаций и пособий для врачей по лазерной хирургии / ГНЦ лазерной медицины МЗ РФ. – М, 2000. – 147с.

115. Скобелкин, О.К. Лазеры в хирургии / О.К. Скобелкин. – М. : Медицина, 1989. – 256 с.

116. Скулачев, В.П. Явления запрограммированной смерти. Митохондрии, клетки и органы: роль активных форм кислорода / В.П. Скулачев // Сорос, образов, журн. – 2001. – №6. – С. 4–10.

117. Современное состояние проблемы лечения острого холецистита /

А.Е. Борисов [и др.] // Вестн. хирургии. – 2001. – Т. 180, № 5. – С. 92–95.

118. Сорокин, Ю.И. Применение ультразвукового скальпеля при лечении контрактуры Дюпюитрена / Ю.И. Сорокин, В.И. Савченко // Воен.–мед. журн. – 1986. – № 7. – С. 56.

119. Состояние антиоксидантной защиты при остром панкреатите / Ю.С. Винник, Д.В. Черданцев, Н.М. Титова и др. // Сиб. мед. обозрение. – 2001. – №2. – С. 10–12.

120. Сравнительная оценка физических методов эндоскопического гемостаза при остановке язвенных гастродуоденальных кровотечений / В.П. Харченко [и др.] // Эндоскоп. хирургия. – 2004. – Т. 9, № 4. – С. 32–35.

121. Сравнительное изучение радиоволнового, лазерного и ультразвукового воздействия на биологические ткани в эксперименте / М.Г. Лейзерман [и др.] // Рос. ринология. – 1999. – № 3. – С. 16–18.

122. Сравнительные возможности диссекции тканей с использованием ультразвукового диссектора и аппарата LIGASURE в лапароскопической хирургии / В.К. Агапов [и др.] // Эндоскоп. хирургия. – 2006. – № 2. – С. 3.

123. Стебунов, С.С. Реабилитация больных после лапароскопических операций / С.С. Стебунов, С.А. Сивак // Малоинвазивная хирургия в Республике Беларусь : материалы респ. науч.–практ. конф. с междунар. участием / под ред. А.Н. Лызикова. – Гомель, 2002. – С. 128–132.

124. Технические особенности лапароскопической холецистэктомии и ее осложнения / А.Е. Борисов [и др.]. – Спб. : Эфа, 2001. – 186 с.

125. Токин, А.Н. Способы гемостаза при лапароскопической холецистэктомии / А.Н. Токин, А.А. Чистяков, Л.А. Мамалыгина // Эндоскоп. хирургия. – 2000. – № 2. – С. 47–49.

126. Толстокоров, А.С. Опыт применения ультразвукового генератора в лапароскопической холецистэктомии / А.С. Толстокоров, В.В. Михневич, А.В. Всемиров // Эндоскоп. хирургия. – 1999. – № 2. – С. 65.

127. Топчиашвили, З.А. Истечение желчи и крови как раннее

осложнение после холецистэктомии / А.Н. Токин, А.А. Чистяков, Л.А. Мамалыгина // Вестн. хирургии. – 1967. – № 3. – С. 123–127.

128. Тотиков, В.З. Хирургическая тактика при деструктивном холецистите у больных пожилого и старческого возраста / В.З. Тотиков, В.Д. Слепушкин, А.Э. Кибизова // Хирургия. – 2005. – № 6. – С. 20–23.

129. Трудности, ошибки и осложнения при лапароскопической холецистэктомии / Е.И. Брехов [и др.] // Хирургия. – 1995. – № 5. – С. 11–13.

130. Ультразвуковая “сварка” костей в эксперименте / С.С. Ткаченко [и др.]. // Вестн. хирургии. – 1972. – Т.109, №8. – С. 69–73.

131. Ультразвуковые технологии в онкохирургии / Р.К. Кабисов [и др.] // Актуальные проблемы создания биотехнических систем : сб. науч. тр. / Академия медико–технических наук РФ. Отд–ние "Биотехн. системы и образование"; МГТУ им.Н.Э. Баумана. – 1996. – Вып.1. – С. 77–83

132. Федоров, И.В. Клиническая электрохирургия : практ. рук. : практикум / И.В. Федоров, А.Т. Никитин. – М. : Гэотар медицина, 1997. – 92 с.

133. Федоров, И.В. Повреждения желчных протоков при лапароскопической холецистэктомии / И.В. Федоров, Л.Е. Славин. – Казань, 1996. – 46 с.

134. Федоров, И.В. Электрохирургия в лапароскопии / И.В. Федоров, В.Я. Попов. – М. : Триада–Х, 2003. – 70 с.

135. Федоров, И.В. Эндоскопическая хирургия / И.В. Федоров, Е.И. Сигал, В.В. Одинцов. – 2–е изд. – М. : Гэотар–мед, 2001. – 352 с.

136. Фетисов, И.С. Экспериментально–клиническое обоснование применения методов электрохирургии в различных радиоволновых диапазонах у больных с заболеваниями и повреждениями уха, горла и носа : дис. ... канд. мед. наук : 14.00.27 / И.С. Фетисов. – М., 2004. – 87 с.

137. Фищенко, А.Л. Анализ летальности после операций на желчевыводящих путях / А.Л. Фищенко, Г.В. Бондарчук // Клинич. хирургия.

– 1992. – № 9–10. – С. 67–68.

138. Функциональное состояние печени в ранние сроки после эндоскопической холецистэктомии / Е.И. Брехов [и др.] // Эндоскоп. хирургия. – 2000. – № 2. – С. 14–15.

139. Хандога, А.Г. Изменения в печени после лапароскопической холецистэктомии и возможность их коррекции / А.Г. Хандога // Здоровоохранение. – 2002. – № 6. – С. 17–21.

140. Характеристика морфологических изменений в печени после операций с помощью лазерного скальпеля / Ю.Г. Пархоменко [и др.]. // Арх. патологии. – 1981. – № 9. – С. 94–95.

141. Хворостов, Е.Д. Применение ультразвукового скальпеля при операциях на желудке / Е.Д. Хворостов, М.С. Томин, А.И. Цивенко // Світ медицини та біології. – 2007. – № 1. – С. 36–39

142. Хирургический криоультразвуковой инструмент / А.А. Писаревский [и др.] // Мед. техна. – 1976. – № 3. – С. 29–30.

143. Чистяков, М.В. Физические методы гемо– и холестаза при лапароскопической холецистэктомии : автореф. дис. ... канд. мед. наук : 14.00.27 / М.В. Чистяков ; Кубан. гос. мед. ун–т. – М., 2006. – 18 с.

144. Чумаков, В.Н. Количественный метод определения активности цинк–медь–зависимой супероксиддисмутазы в биологическом материале / В.Н. Чумаков, Л.Ф. Осинская // Вопр. мед. химии. – 1977. – Т. 27, № 5. – С. 712–715.

145. Чхиквадзе, Т.Ф. Использование радиоскальпеля в абдоминальной хирургии / Т.Ф. Чхиквадзе, К.И. Гиоргадзе, В.Ш. Арчвадзе // Хирургия. – 2008. – № 5. – С. 55–57.

146. Чхиквадзе, Т.Ф. Экспериментально–клиническое обоснование использования радиоскальпеля Сургитрон в хирургии желудочно–кишечного тракта / Т.Ф. Чхиквадзе // Вестн. Рос АМН. – М. : Медицина, 2008. – № 5. – С. 27–31.

147. Шебушев, Н.Г. Перитонит как осложнение лапароскопических операций / Н.Г. Шебушев // Малоинвазивная хирургия в Республике Беларусь : материалы респ. науч.–практ. конф. с междунар. участием / под ред. А.Н. Лызикова. – Гомель, 2002. – С. 147–148.

148. Шорох, Г.П. Острый холецистит (эндохирургические аспекты) / Г.П. Шорох, Н.В. Завада. – Минск : Технопринт, 1997. – 156 с.

149. Экспериментальное обоснование способа профилактики осложнений лапароскопической холецистэктомии (совершенствование методики ЛХЭ) / Э.В. Могилевец [и др.] // Новости хирургии. – 2007. – Т. 15, № 2. – С. 32–39.

150. Юшкин, А.С. Сравнительная оценка использования разных физических способов диссекции и коагуляции при операциях на желудке, печени и селезенке : автореф. дис. ... канд. мед. наук : 14.00.27 / А.С. Юшкин ; ВМА им. С.М. Кирова. – СПб., 1993. – 29 с.

151. Юшкин, А.С. Физические способы диссекции и коагуляции в хирургии / А.С. Юшкин, Н.А. Майстренко, А.Л. Андреев // Хирургия. – 2003. – № 1. – С. 48–53.

152. Юшкин, А.С. Физические способы диссекции и коагуляции тканей в абдоминальной хирургии и особенности морфологических изменений в области их воздействия : дис. ... д-ра. мед. наук : 14.00.27 / А.С. Юшкин ; ВМА им. С.М. Кирова. – СПб., 2002. – 270 л.

153. A prospective, randomized study of comparison of clipless cholecystectomy with conventional laparoscopic cholecystectomy / S.K. Jain [et al.] // J. Laparoendosc. Adv. Surg. Tech. A. – 2011. – Vol. 21, № 3. – P. 203–208.

154. A randomized controlled study comparing harmonic versus electrosurgery in laparoscopic myomectomy / P. Litta [et al.] // Fertil. Steril. – 2010. – Vol. 94, № 5. – P. 1882–1888.

155. Administration of N-acetylcysteine after focal cerebral ischemia protects brain and reduces inflammation in a rat model of experimental stroke / M.

Khan [et al.] // *J. Neurosci. Res.* – 2004. – Vol. 76, № 4. – P. 519–527.

156. Amaral, J.F. The experimental development of an ultrasonically activated scalpel for laparoscopic use / J.F. Amaral // *Surg. Laparosc. Endosc.* – 1994. – Vol. 4, № 2. – P. 92–99.

157. Amaral, J.F. Ultrasonic dissection / J.F. Amaral // *Endosc. Surg. Allied Technol.* – 1994. – Vol. 2, № 3. – P. 181–185.

158. An experimental study of effects of monopolar diathermia on the bile ducts / E. Trondsen [et al.] // *Eur. J. Surg.* – 1998. – Vol. 164, № 4. – P. 297–303.

159. Asakava, T. Colorus condition of thiobarbituric acid test for detecting lipid hydroperoxides / T. Asakava, S. Matsushita // *Lipids.* – 1980. – Vol. 5, № 3. – P. 137–140.

160. Assessment of topical hemostats in a renal hemorrhage model in heparinized rats / D.D. Tuthill [et al.] // *J. Surg. Res.* – 2001. – Vol. 95, № 2. – P. 126–132.

161. Baer, H.U. New water jet dissector: initial experience in hepatic surgery / H.U. Baer, G.J. Maddenr, L.H. Blumgart // *Br. J. Surgery.* – 1991. – Vol. 78, № 4. – P. 502–503.

162. Barton, B. Fibrin glue as a biologic vascular patch: A comparative study / B. Barton, E.E. Moore, W.H. Pearce // *J. Surg. Res.* – 1986. – Vol. 40, № 5. – P. 510–513.

163. Beal, S.L. Fatal hepatic hemorrhage: An unresolved problem in the management of complex liver injuries / S.L. Beal // *J. Trauma.* – 1990. – Vol. 30, № 2. – P. 163–169.

164. Beckingham, I.J. ABC of diseases of liver, pancreas, and biliary system: Liver tumors / I.J. Beckingham, J.E. Krige // *Br. Med. J.* – 2001. – Vol. 322, № 2. – P. 477–480.

165. Berg, P.L. Endoscopic injection of fibrin glue versus polidocanol in peptic ulcer hemorhage: a pilot studies / P.L. Berg, W. Barina, P. Born // *Endoscopy.* – 1994. – Vol. 26, № 6. – P. 528–530.

166. Bischof, G. Use of the harmonic scalpel (Ultracision) in laparoscopic antireflux surgery / G. Bischof, J. Zacherl, M. Inchof // Zentralbl. Chir. – 1999. – Vol. 124, № 2. – P. 163–166.

167. Bornemisza, G. Restoration of skin defects with fibrin glue / G. Bornemisza, E. Jarsoly, I. Mico // Acta Chir. Hungary. – 1986. – Vol. 27, № 4. – P. 249–258.

168. Calberg, I. Purification and characterization of the flavoenzyme glutation reductase from rat liver / I. Calberg, B. Mannervik // J. Biol. Chem. – 1975. – Vol. 250, № 14. – P. 5475–5480.

169. Clipless laparoscopic cholecystectomy using the Harmonic scalpel for cirrhotic patients: a prospective randomized study / A. El Nakeeb [et al.] // Surg. Endosc. – 2010. – Vol. 24, № 10. – P. 2536–2541.

170. Cobden, R.H. Topical hemostatic agents to reduce bleeding from cancellous bone. A comparison of microcrystalline collagen, thrombin, and thrombin–soaked gelatin foam / R.H. Cobden, E.L. Thrasher, W.H. Harris // J. Bone Joint Surg. – 1976. – Vol. 58, № 1. – P. 70–73.

171. Comparing scalpel, electrocautery and ultrasonic dissector effects: the impact on wound complications and pro–inflammatory cytokine levels in wound fluid from mastectomy patients / K.B. Yilmaz [et al.] // J. Breast Cancer. – 2011. – Vol. 14, № 1. – P. 58–63.

172. Comparison of the ultrasonic scalpel to CO2 laser and electrocautery in terms of tissue injury and adhesion formation in a rabbit model / M. Schemmel [et al.] // Fertil. Steril. – 1997. – Vol. 67, № 2. – P. 382–386.

173. Comparison of ultrasonic scalpel to electrocautery in patients undergoing endoscopic thoracic sympathectomy / B. Weksler [et al.] // Ann. Thorac. Surg. – 2009. – Vol. 88, № 4. – P. 1138–1141.

174. Distal pancreatectomy using the harmonic scalpel / H. Sugo [et al.] // Surgery. – 2000. – Vol. 128, № 3. – P. 490–491.

175. Does the ultrasonically activated scalpel release viable airborne cancer

- cells / C.C. Nduka [et al.] // *Surg. Endosc.* – 1998. – Vol. 12, № 8. – P. 1031–1034.
176. Effects of open vs. laparoscopic cholecystectomy on oxidative stress / M.N. Bukan [et al.] // *Tohoku J. Exp. Med.* – 2004. – Vol. 202, № 1. – P. 51–56.
177. Efficacy of color sonography and harmonic scalpel in laparoscopic management of multiple/lobulated liver cysts and abscesses / T.S. Yeh [et al.] // *Hepatogastroenterology.* – 2007. – Vol. 54, № 74. – P. 485–488.
178. Experimental study of monopolar electrical and ultrasonic dissection / R. Antonutti [et al.] // *Ann. Chir.* – 2001. – Vol. 126, № 4. – P. 330–335.
179. Features of radio wave tissue dissection in surgical practice / A.S. Iushkin [et al.] // *Vestn. Khir. Im. I.I. Grekova.* – 2003. – Vol. 162, № 1. – P. 26–31.
180. Finkel, T. Oxygen radicals and signaling / T. Finkel // *Curr. Opin. Cell. Biol.* – 1998. – V. 10. – P. 248–253.
181. Girgin, G. Factors affecting morbidity and mortality in gangrenous cholecystitis / G. Girgin, E. Gedik, I.H. Tacyildiz // *Acta Chir. Belg.* – 2006. – Vol. 106, № 5. – P. 545–549.
182. Gossot D. Ultrasonic dissection for endoscopic surgery / D. Gossot [et al.] // *Surg. Endosc.* – 1999. – Vol. 13, № 4. – P. 412–417.
183. Grabham, J.A. Infiltration of gallbladder bed during laparoscopic cholecystectomy / J.A. Grabham, P.C. Weaver // *Br. J. Surg.* – 1996. – Vol. 83, № 9. – P. 1302.
184. Hemostasis with the ultrasonically activated scalpel. Effective substitute for electrocautery in surgical patients with pacemakers / T. Strate [et al.] // *Surg. Endosc.* – 1999. – Vol. 13, № 7. – P. 727.
185. Henry, D. Endoscopic coagulation for gastrointestinal bleeding / D. Henry, I. White // *N. Engl. J. Med.* – 1988. – Vol. 318. – P. 86–91.
186. High velocity water jet dissection in liver surgery // H.U. Baer [et al.] // *Helv. Chir. Acta.* – 1992. – Vol. 59, № 2. – P. 437–442.
187. Histologic and physiologic evaluation of skeletonized internal thoracic

artery harvesting with an ultrasonic scalpel / T. Higami [et al.] // J. Thorac. Cardiovasc. Surg. – 2000. – Vol. 120, № 6. – P. 1142–1147.

188. Histologic characteristics of electrosurgical injuries / R.D. Tucker [et al.] // J. Am. Assoc. Gynecol. Laparosc. – 1997. – Vol. 4, № 2. – P. 201–206.

189. Histologic comparison of canine skin biopsies collected using monopolar electrosurgery, CO2 laser, radiowave radiosurgery, skin biopsy punch, and scalpel / E.B. Silverman [et al.] // Vet. Surg. – 2007. – Vol. 36, № 1. – P. 50–56.

190. Hodgson, W.J. Preliminary experience in liver surgery the ultrasonic scalpel / W.L. Hodgson, L.R. Del Guercio // Surgery. – 1984. – Vol. 95, № 2. – P. 230–234.

191. Jansen, F.W. Ultrasonic scalpel in laparoscopic gynaecological surgery: an observation study in 354 cases / F.W. Jansen, T. Trimbos–Kemper // Gynaecol. Endoscopy. – 2002. – Vol.11, № 1. – P. 47–51.

192. Jitea, N. Ultrasonically activated scalpel in laparoscopic surgery advantages and limits / N. Jitea, D. Cristian, N. Angelescu // Chirurgia. – 2000. – Vol. 95, № 3. – P. 305–308.

193. Kakarala, K. A comparison of histopathologic margin assessment after steel scalpel, monopolar electrosurgery, and ultrasonic scalpel glossectomy in a rat model / K. Kakarala, W.C. Faquin, D.G. Deschler // Laryngoscope. –2010. – Vol. 120, suppl. 4. – P. S155.

194. Kakarala, K. Effect of glossectomy technique on histopathologic assessment in a rat model / K. Kakarala, W.C. Faquin, D.G. Deschler // Head Neck. – 2011. – Vol. 33, № 11. – P. 1576–1580.

195. Kandil, T. Comparative study between clipless laparoscopic cholecystectomy by harmonic scalpel versus conventional method: a prospective randomized study / T. Kandil, A. El Nakeeb, E. El Hefnawy // J. Gastrointest. Surg. –2010. – Vol. 14, № 2. – P. 323–328.

196. Kavlakoglu, B. Verification of clipless closure of cystic duct by

harmonic scalpel / B. Kavlakoglu, R. Pekcici, S. Oral // *J. Laparoendosc. Adv. Surg. Tech. A.* –2010. – Vol. 20, № 7. – P. 591–595.

197. Koury, A.M. Electrocautery for laparoscopic cholecystectomy / A.M. Koury // *Am. J. Surg.* –1991. – Vol. 161, № 3. – P. 345–349.

198. Laparoscopic cholecystectomy in a patient with situs inversus using ultrasonically activated coagulating scissors. Report of a case and review of the literature / M. Pitiakoudis [et al.] // *Acta Chir. Belg.* –2005. – Vol. 105, № 1. – P. 114–117.

199. Laparoscopic cholecystectomy in cirrhotics: a prospective randomized study comparing the conventional diathermy and the harmonic scalpel for gallbladder dissection / S.S. Bess [et al.] // *J. Laparoendosc. Adv. Surg. Tech. A.* – 2011. – Vol. 21, № 1. – P. 1–5.

200. Laparoscopic cholecystectomy with Harmonic scalpel / R. Gelmini [et al.] // *JLS.* – 2010. – Vol. 14, № 1. – P. 14–19.

201. Laparoscopic cholecystectomy: laser or electrocautery? / I.M. Williams [et al.] // *J. R. Coll. Surg. Edinb.* – 1994. – Vol. 39, № 6. – P. 348–349.

202. Laparoscopic hysterectomy using various energy sources in swine: a histopathologic assessment / D.D. Gruber [et al.] // *Am. J. Obstet. Gynecol.* –2011. – [Epub ahead of print].

203. Laparoscopic laser cholecystectomy: Results of technique in 210 patients / A.O. Scott [et al.] // *Ann. R. Coll. Surg.* – 1992. – Vol. 74, № 4. – P. 237–241.

204. Laparoscopic liver resection in the Large White pig—a comparison between water–jet dissector and ultrasound dissector / H.U. Baer [et al.] // *Endosc. Surg. Allied Technol.* – 1994. – Vol. 2, № 3–4. – P. 189–193.

205. Laparoscopic partial hepatectomy / N. Yamanaka [et al.] // *Hepatogastroenterology.* – 1998. – Vol. 45, № 1. – P. 29–33.

206. Laparoscopic partial nephrectomy in the pig: comparison of three hemostasis techniques / E. Barret [et al.] // *J. Endourol.* – 2001. – Vol. 15, № 3. –

P. 307–312.

207. Laparoscopic resection of intraoperatively diagnosed parasitic cyst of the liver with the use of harmonic scalpel / I. Takács [et al.] // *Magy Seb.* – 2004. – Vol. 57, № 4. – P. 219–223.

208. Lee, H.C. Mitochondrial role in life and death of the cell / H.C. Lee, Y.H. Wei // *J. Biomed. Sci.* – 2000. – V. 7. – P. 2–15.

209. Liver cryosurgery with curative intent: can we realize the promise? / J.C. Saliken [et al.] // *Can. Assoc. Radiol. J.* – 1999. – Vol. 50, № 5. – P. 295–297.

210. Loidl–Stahlhofen, A. Detection alpha–hydroxyaldehydic compounds as pentafluorbenzyloxid bovine liver / A. Loidl–Stahlhofen, K. Hanneman, G. Spiteller // *Chem. Phys. Lipids.* – 1995. – Vol. 77, № 1. – P. 113–117.

211. Niamtu, J. Radiowave surgery versus CO laser for upper blepharoplasty incision: which modality produces the most aesthetic incision? / J. Niamtu // *Dermatol. Surg.* – 2008. – Vol. 34, № 7. – P. 912–921.

212. Nishikimi, M.N. The occurrence of superoxide anion in the reaction of reduced phenazine methosulfate and molecular oxygen / M.N. Nishikimi, R. Appaji, K. Vagi // *Biochem. Biophys. Res. Commun.* – 1971. – Vol. 46, № 2. – P. 849–854.

213. Pellegrino, A. Harmonic scalpel versus conventional electrocautery in the treatment of vulvar cancer / A. Pellegrino, R. Fruscio, A. Maneo // *Int. J. Gynaecol. Obstet.* – 2008. – Vol. 103, № 2. – P. 185–188.

214. Prognostic factors for development of gangrenous cholecystitis / S.P. Fagan [et al.] // *Am. J. Surg.* – 2003. – Vol. 186, № 5. – P. 481–485.

215. Prospective analysis of 101 consecutive cases of laparoscopic cholecystectomy for acute cholecystitis operated with harmonic scalpel / F. Catena [et al.] // *Surg. Laparosc. Endosc. Percutan. Tech.* – 2009. – Vol. 19, № 4. – P. 312–316.

216. Randomized trial of traditional dissection with electrocautery versus ultrasonic fundus–first dissection in patients undergoing laparoscopic

cholecystectomy / Y. Cengiz [et al.] // Br. J. Surg. – 2005. – Vol. 92, № 7. – P. 810–813.

217. Redwan, A.A. Single-working-instrument, double-trocar, clipless cholecystectomy using harmonic scalpel: a feasible, safe, and less invasive technique / A.A. Redwan // J. Laparoendosc. Adv. Surg. Tech. A. – 2010. – Vol. 20, № 7. – P. 597–603.

218. Sasi, W. Dissection by ultrasonic energy versus monopolar electrosurgical energy in laparoscopic cholecystectomy / W. Sasi // JSLS. – 2010. – Vol. 14, № 1. – P. 23–34.

219. Sasi, W. The outcome of laparoscopic cholecystectomy by ultrasonic dissection / W. Sasi // Surg. Technol. Int. – 2010. – Vol. 19. – P. 70–78.

220. Shemen, L. Thyroidectomy using the harmonic scalpel: Analysis of 105 consecutive cases / L. Shemen // Otolaryngol. Head Neck Surg. – 2002. – Vol. 127, № 4. – P. 284–288.

221. Spaw, A.T. Laparoscopic laser cholecystectomy: analysis of 500 procedures / A.T. Spaw, E.J. Reddick, O.O. Olsen // Surg. Laparoscop. Endosc. – 1991. – Vol. 1, № 1. – P. 2–7.

222. Sperli, A.E. The use of radiosurgery in plastic surgery and dermatology / A.E. Sperli // J. Plastic. Reconstr. Surg. – 1997. – Vol. 1. – P. 437–442.

223. Stipancic, I. Oxidative stress markers after laparoscopic and open cholecystectomy / I. Stipancic, N. Zarkovic, D. Servis // J. Laparoendosc. Adv. Surg. Tech. A. – 2005. – Vol. 15, № 4. – P. 347–352.

224. Strategies to minimize adhesion formation after surgery / P.F. Vetere [et al.] // JSLS. – 2011. – Vol. 15, № 3. – P. 350–354.

225. Stringer, N.H. One hundred laparoscopic myomectomies with ultrasonic energy: surgical evaluation of a new energy source / N.H. Stringer // Gynaecol. Endosc. – 1998. – Vol. 7, № 2. – P. 85–87.

226. Tagaya, N. Laparoscopic cholecystectomy for acute cholecystitis / N. Tagaya, H. Kogure // J. Hep. Bil. Pancr. Surg. – 1996. – Vol. 3, № 4. – P. 457–460.

227. The HAC Trial (Harmonic for Acute Cholecystitis) Study. Randomized, double-blind, controlled trial of Harmonic (H) versus Monopolar Diathermy (M) for laparoscopic cholecystectomy (LC) for acute cholecystitis (AC) in adults / F. Catena [et al.] // *Trials*. – 2009. – Vol. 10. – P. 34.

228. The influence intraoperative complications on adhesion formation during laparoscopic and conventional cholecystectomy in an animal model / E.M. Gamal [et al.] // *Surg. Endosc.* – 2001. – Vol. 15, № 8. – P. 873–877.

229. Tipton, W.W. Healing of electrosurgical and scalpel wounds in rabbits / W.W. Tipton, J.G. Garrick, R.S. Riggins // *J. Bone Joint Surg. Am.* – 1975. – Vol. 57, № 3. – P. 377–379.

230. Tucker, R.D. Laparoscopic electrosurgery: complications and prevention / R.D. Tucker, C.R. Voyles // *Surgical technology international II*. – San Francisco, 1993. – P. 131–135.

231. Tucker, R.D. Laparoscopic electrosurgical injuries: survey results and their implications / R.D. Tucker // *Surg. Laparosc. Endosc.* – 1995. – Vol. 5, № 4. – P. 311–317.

232. Ultrasonic energy vs monopolar electrosurgery in laparoscopic cholecystectomy: influence on the postoperative systemic immune response / C. Sietses [et al.] // *Surg. Endosc.* – 2001. – Vol. 15, № 1. – P. 69–71.

233. Ultrasonic versus standard electric dissection in laparoscopic colorectal surgery: a prospective randomized clinical trial / M. Morino [et al.] // *Ann. Surg.* – 2005. – Vol. 242, № 6. – P. 897–901.

234. Ultrasonic scalpel for hemostasis in pacemaker-dependent patients during open-heart surgery / S. Talwar [et al.] // *J. Card. Surg.* – 2010. – Vol. 25, № 3. – P. 357–358.

235. Ultrasonically activated scalpel is an effective tool for cutting the pancreas in biliary-pancreatic surgery: experimental and clinical studies / S. Takao [et al.] // *J. Hep. Bil. Pancr. Surg.* – 2000. – Vol. 7, № 1. – P. 58–62.

236. Underwood, R.A. Prospective, randomized trial of bipolar

electrosurgery vs ultrasonic coagulation for division of short gastric vessels during laparoscopic Nissen fundoplication / R.A. Underwood, D.L. Dunnegan, N.J. Soper // *Surg. Endosc.* – 1999. – Vol. 13, № 8. – P. 763–768.

237. Usefulness of the ultrasonically activated scalpel in laparoscopic cholecystectomy: our experience and review of literature / V. Minutolo [et al.] // *G. Chir.* – 2008. – Vol. 29, № 5. – P. 242–245.

238. Wattiez, A. Electrosurgery in operative endoscopy / A. Wattiez, S.T. Khandwala, M.A. Bruhat. – Hardback, 1995. – 288 p.

239. Westervelt, J. Clipless cholecystectomy: broadening the role of the harmonic scalpel / J. Westervelt // *JSLS.* – 2004. – Vol. 8, № 3. – P. 283–285.

240. Willson, P.D. Electrosurgical coupling to a metal cannula causing skin burns during laparoscopic surgery / P.D. Willson, J.D. Walt, J. Rogers // *Min. Invas. Ther.* – 1995. – Vol. 4. – P. 163–164.

241. Winstin, C. The effects of smoke plume generated during laser and electrosurgical procedures / C. Winstin // *Minim. Invasive Surg. Nurs.* – 1994. – Vol. 6, № 3. – P. 99–102.

242. Wrightson, W.R. The role of the ultrasonically activated shears and vascular cutting stapler in hepatic resection / W.R. Wrightson, M.J. Edwards, K.M. McMasters // *Am. Surg.* – 2000. – Vol. 66, № 11. – P. 1037–1040.

#### **Список публикаций авторов по данной теме:**

1. Завада, Н.В. К вопросу о выборе способа диссекции и коагуляции тканей при лапароскопической холецистэктомии / Н.В. Завада, А.Ч. Часнойть // *Медицина.* – 2011. – № 2. – С. 49–52.
2. Завада, Н.В. Морфологические изменения ткани печени после применения монополярной электрокоагуляции / Н.В. Завада, А.Ч. Часнойть, Т.Э. Владимирская // *Воен. медицина.* – 2011. – № 2. – С. 47–51.

3. Завада, Н.В. Нарушения в системе поддержания окислительно-восстановительного равновесия у пациентов с острым холециститом / Н.В. Завада, А.Ч. Часнойть, Т.М. Юрага // Медицина. – 2011. – № 4. – С. 46–49.
4. Завада, Н.В. Опыт применения ультразвуковой диссекции и коагуляции тканей при лапароскопической холецистэктомии / Н.В. Завада, А.Ч. Часнойть // Альманах института хирургии им. А.В. Вишневского : материалы XIII съезда Рос. об-ва эндохирургов. – М., 2010. – Т. 5. – № 1. – С. 11.
5. Завада, Н.В. Современные методы местного гемостаза в абдоминальной хирургии / Н.В. Завада, А.Ч. Часнойть // Медицина. – 2010. – № 3. – С. 63–67.
6. Завада, Н.В. Сравнительная оценка электрохирургической, ультразвуковой и радиоволновой коагуляции печени / Н.В. Завада, А.Ч. Часнойть, Т.Э. Владимирская // ARS Medica : материалы конгресса «Новые подходы в системе последипломного обучения и подготовки специалистов». – Минск, 2011. – № 14 (50). – С. 166–168.
7. Способ лапароскопической холецистэктомии : уведомление о положительном результате предварительной экспертизы на выдачу патента. Респ. Беларусь, МПК А 61М 17/00 / Н.В. Завада, А.Ч. Часнойть; заявитель ГУО «Белорусская медицинская академия последипломного образования». – № а 20101244; заявл. 2011.08.10.
8. Способ ультразвуковой диссекции и коагуляции тканей при лапароскопической холецистэктомии : инструкция по применению: утв. МЗ Республики Беларусь 22.07.2011 г. / ГУ образования «Белорусская медицинская академия последипломного образования» ; авт.-сост. Н.В. Завада, А.Ч. Часнойть. – Минск, 2011. – 8 с.
9. Часнойть, А.Ч. Изменения ткани печени после применения ультразвуковой коагуляции / А.Ч. Часнойть // ARS Medica : материалы

- конгресса «Новые подходы в системе последиplomного обучения и подготовки специалистов». – Минск, 2011. – № 14 (50). – С. 413–415.
10. Часнойть, А.Ч. Новые технологии при выполнении лапароскопической холецистэктомии / А.Ч. Часнойть // ARS Medica : материалы конгресса «Новые подходы в системе последиplomного обучения и подготовки специалистов». – Минск, 2011. – № 14 (50). – С. 415–416.
11. Часнойть, А.Ч. Новый способ ультразвуковой лапароскопической холецистэктомии / А.Ч. Часнойть // ARS Medica : материалы конгресса «Новые подходы в системе последиplomного обучения и подготовки специалистов». – Минск, 2011. – № 14 (50). – С. 416–418.
12. Часнойть, А.Ч. Особенности действия электрохирургической, ультразвуковой и радиоволновой коагуляции на ткань печени / А.Ч. Часнойть // Весці НАН Беларусі. Серыямед. навук. – 2011. – № 4. – С. 35–43.
13. Часнойть, А.Ч. Ультразвуковая диссекция и коагуляция тканей при лапароскопической холецистэктомии / А.Ч. Часнойть // Актуальные вопросы хирургии : материалы XIV съезда хирургов Республики Беларусь. – Витебск, 2010. – С. 275–276
14. Часнойть, А.Ч. Экспериментальное обоснование выбора оптимального режима электрохирургической коагуляции при операциях на печени / А.Ч. Часнойть // ARS Medica : материалы конгресса «Новые подходы в системе последиplomного обучения и подготовки специалистов». – Минск, 2011. – № 14 (50). – С. 418–420.

UDC

Recommended as a scientific publication by BelMAPGE Council 30.11.2017

**Contributors:**

N.V. Zavada, MD, PhD, DSc, Professor of Surgery  
Professor of Emergency Surgery Department  
Belorussian Medical Academy of Postgraduate Education

A.Ch. Chasnoits, MD, PhD  
Associate professor of Plastic and Burn Surgery Department  
Belorussian Medical Academy of Postgraduate Education

**Reviewers:**

G.P.Rychagov, MD, PhD, DSc, Professor of Surgery  
S.S.Stebunov, PhD, DSc, Professor of Surgery

**Zavada N.V.**

Discretion and coagulation of tissues in laparoscopic cholecystectomy / N.V. Zavada, A.Ch. Chasnoits – Minsk: BelMAPGE, 2018. – 209 p.

ISBN 978-985-584-233-1

This monograph systematizes the experience of domestic and foreign surgery concerning the physical methods of hemostasis application during laparoscopic choledocystectomy. The experimental results of hepatic tissue changes after electrosurgical, ultrasound and radio wave methods of hemostasis are presented in this study. The authors improved the method of ultrasound laparoscopic cholecystectomy in acute cholecystitis, described in details the technique of its implementation and methods of complications preventing when using an ultrasonic generator. The method of redox balance correction after laparoscopic cholecystectomy is justified on the basis of the revealed disturbances in patients with acute cholecystitis.

The book has no analogues. It is intended for scientists, surgeons, clinical residents, students of advanced training courses, teachers and students of medical universities.

UDC

ISBN 978-985-584-233-1

© Zavada N.V., Chasnoits A.Ch., 2018

210

Научное издание

Завада Николай Васильевич  
Часнойть Алексей Чеславович

ДИССЕКЦИЯ И КОАГУЛЯЦИЯ ТКАНЕЙ ПРИ  
ЛАПАРОСКОПИЧЕСКОЙ ХОЛЕЦИСТЭКТОМИИ

Монография

В авторской редакции

Подписано в печать 30. 11. 2017. Формат 60x84/16. Бумага «Discovery».

Печать ризография. Гарнитура «Times New Roman».

Печ. л. 12,32. Уч.- изд. л. 14,51. Тираж 100 экз. Заказ 85.

Издатель и полиграфическое исполнение –

Белорусская медицинская академия последипломного образования.

Свидетельство о государственной регистрации издателя, изготовителя,  
распространителя печатных изданий № 1/136 от 08.01.2014.

220013, г. Минск, ул. П. Бровки, 3.



**Завада Николай Васильевич** - доктор медицинских наук, профессор. Автор более 300 научных работ, 13 монографий и учебных пособий, 8 патентов РБ, 3 инструкций по применению. Подготовил 4 кандидатов медицинских наук, руководит работой 4 соискателей. С 2000 по 2016 годы – заведующий кафедрой неотложной хирургии БелМАПО. Длительное время работал по совместительству в должности главного хирурга Минздрава Беларуси.

Он одним из первых в Беларуси в 1993 году освоил лапароскопические операции на органах брюшной полости. Внес значительный вклад в развитие лапароскопической хирургии республики. Является соавтором первой в республике монографии по лапароскопической хирургии (1997 год) и первых в Беларуси протоколов (стандартов) диагностики и лечения острых хирургических заболеваний живота, которые утверждены МЗ РБ в 2005 году и были внедрены в работу хирургических отделениях всей республики. Принимал самое активное участие в подготовке первых в Беларуси протоколов диагностики и лечения хирургических заболеваний в амбулаторных условиях (2002 г.), алгоритма оказания помощи, пострадавшим с сочетанной травмой (2007 и 2017 годы), новой редакции клинических протоколов по неотложной хирургии (2015 и 2017 годы). Являлся научным руководителем НИР по разработке и организации серийного производства первого в Беларуси электрохирургического генератора высокого класса с функцией ЛигаШу (2011 год).

Награжден знаком «Отличник здравоохранения Республики Беларусь», почётными грамотами МЗ РБ, ГКНТ, КЗ МГИ, БелМАПО. Был избран и принимал участие в работе Первого съезда ученых республики Беларусь (2007 г.). Лауреат Президентской стипендии в области здравоохранения. Председатель Правления общества хирургов г. Минска. Главный внештатный специалист и Председатель проблемной комиссии МЗ РБ по неотложной хирургии. Главный редактор международного журнала «Экстренная медицина»



**Часнойть Алексей Чеславович** – кандидат медицинских наук, доцент. Заведующий курсом комбустиологии на кафедре пластической хирургии и комбустиологии БелМАПО. Главный внештатный комбустиолог Министерства Здравоохранения Республики Беларусь. Автор более 60 печатных работ, 3 учебно-методических пособий, 2 патентов и инструкции по применению. Лауреат Президентской стипендии в области здравоохранения. Являлся соисполнителем НИР по разработке и организации серийного производства первого в Беларуси электрохирургического генератора с функцией ЛигаШу.

ISBN 978-985-584-233-1



9 789855 842331

