

Обструкция верхних дыхательных путей

Фурманчук Д.А.

Показания к интубации

- Функциональное или анатомическое нарушение проходимости дыхательных путей
- Потеря или снижение защитных рефлексов
- Избыточная работа дыхания
- Необходимость поддержания высокого давления в ДП для обеспечения оксигенации
- Вероятность наступления перечисленных показаний в процессе транспортировки


Подготовка к интубации

● оценить следующие пункты:

- Требуется ли O_2
- Требуется ли поддержание проходимости ДП в процессе подготовки к интубации
- Требуется ли ассистирующая вентиляция
- Ожидаются ли трудности при интубации
- Определить и подготовить объем необходимого мониторинга

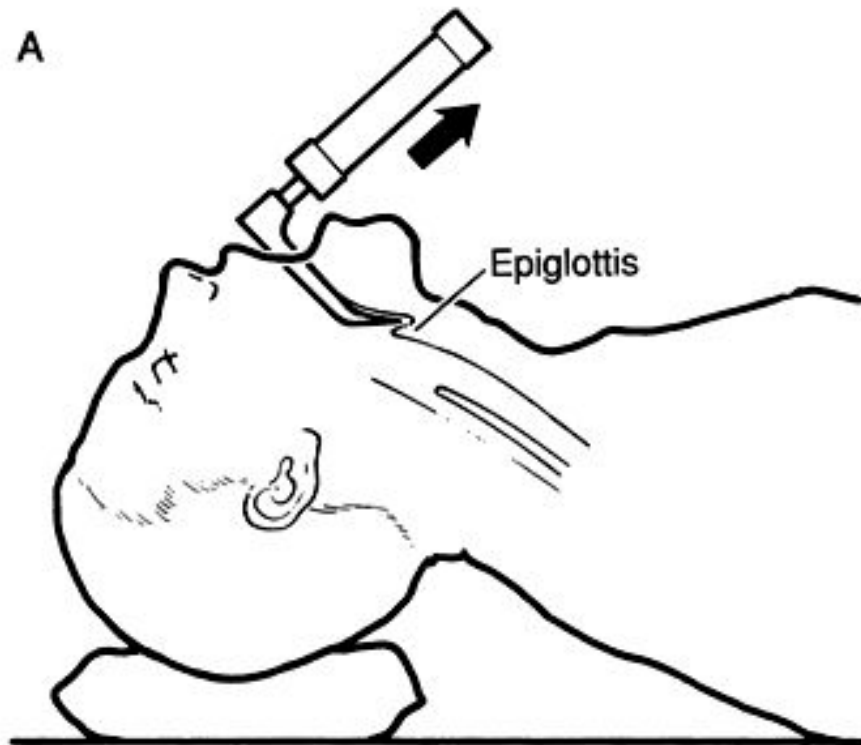
Подготовка к интубации

- Ларингоскоп, два клинка, зажим Magill
- Устройство для аспирации, катетер большого и малого диаметра
- Мешок АМБУ с возможностью вентиляции O₂
- Ротоглоточный воздуховод соответствующего размера
- ЭТТ ожидаемого диаметра ± 0.5-1
- Стиллет
- Монитор (ЭКГ, SpO₂, ETCO₂)
- Ассистент
- Медикаменты (м-холиноблокаторы, гипнотики, релаксанты, опиоиды,)

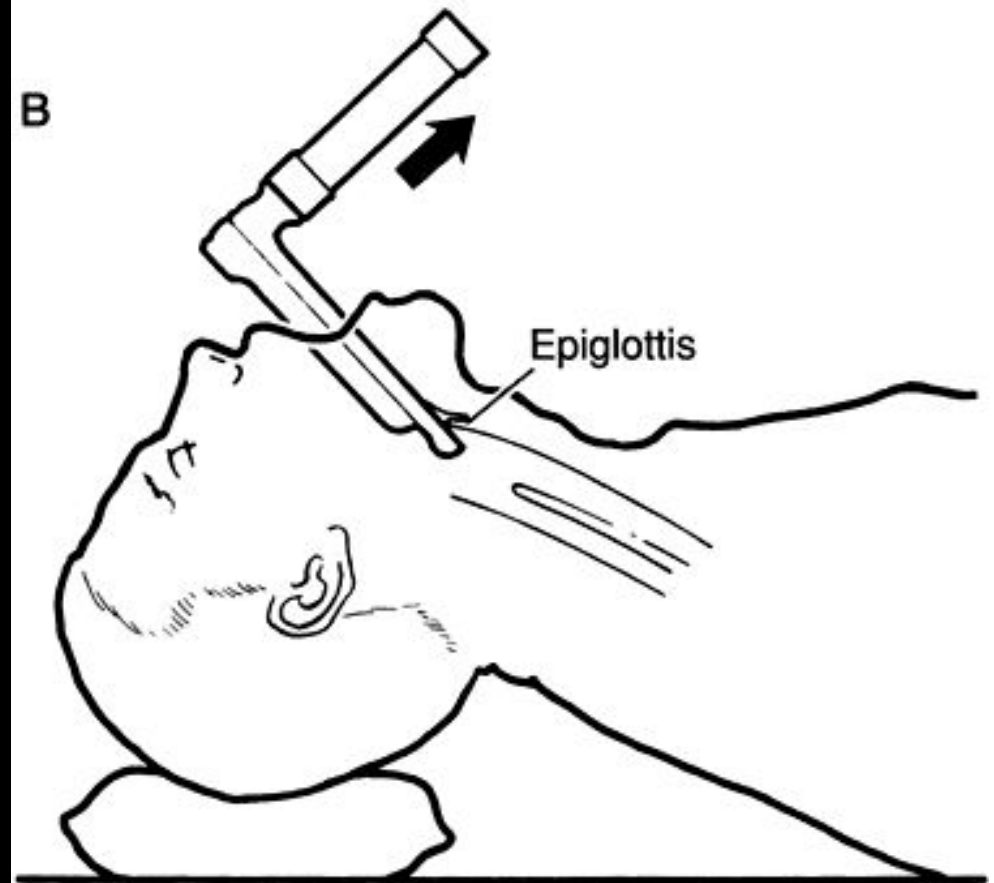


- Jackson-Wisconsin
- Miller
- MacIntosh


A



B




Протокол интубации

- 
- 0 —
 - 1
 - 2
 - 3
 - 4
 - 5 ↓
- **Преоксигенация** и при необходимости ассистирующая вентиляция
 - Оборудование и материалы (аспиратор, ларингоскоп, Magill, трубки, АМБУ, и т.д.)
 - Премедикация
 - Атропин 10 мкг/кг
 - Релаксант: Панкурониум, Ардуан, Павулон (0.1 мг/кг), Атракуриум 0.5 мг/кг
 - Гипнотики: Тиопентал (6) vs Пропофол (1-3) vs Мидазолам (0.1-0.3), Диазепам (0.5) vs Кетамин (2-4);; Halothan
 - ± Опиоиды: Фентанил (1-4 мкг/кг), Морфин (0.1-0.2 мг/кг)
 - Ассистирующая вентиляция (O₂) проводится весь период подготовки к интубации (после введения гипнотика)
 - Прием Селлика
 - Интубация

Протокол быстрой интубации

Rapid sequence of intubation

Причины: полный (предположительно) желудок, гипоксическое состояние,
— отсутствие указаний на ожидаемую трудную интубацию

- 
- 0 ● Преоксигенация (2-3 мин)
 - 1 ● Оборудование и материалы (аспиратор, ларингоскоп, Magill, трубки, АМВУ, и т.д.)
 - 2 ● Премедикация
 - Атропин 10 мкг/кг
 - Дефасцикулирующая доза панкурониума (0.01-0.02 мг/кг)
 - 3 ● Гипнотики: Тиопентал (6) vs Пропофол (1-3) vs Мидазолам (0.1-0.3), Диазепам (0.5) vs Кетамин (2-4);
● ± Опиоиды: Фентанил (1-4 мкг/кг),
● Прием Селлика
● Сукцинилхолин (2мг/кг) → 40 сек
● Интубация

Выбор размера трубки (ЭТТ)

- $$\frac{\text{Возраст (лет)}}{4} + 4$$
- (Наличие сброса при $P_{in} > 20$ мбар)
- Глубина стояния ЭТТ
Внутренний диаметр (мм) $\times 3$
(+3 см при назотрахеальной интубации)

Размер ЭТТ у новорожденных

Масса тела (г)	ЭТТ(размер)
<1000	2.5
1000-2000	3.0
2000-3000	3.5
>3000	3.5-4.0

Глубина стояния ЭТТ должна уточняться Rö-логически


ВСЕГДА

Resistance/сопротивление

$$R \text{ (мбар/л/сек)} = \frac{\Delta P}{\text{Flow (л/сек)}}$$

Уравнение Hagen-Poiseulle

$$\text{Flow} = \frac{\Delta P \times \pi \times r^4}{8 \times L \times \eta} = R \quad R = \frac{1}{r^4}$$



$$r_1 = 2 r_2 \rightarrow R_2 = 16 R_1$$

Причины повышения инспираторного сопротивления

- Отек слизистой
 - Обструкция инородным телом
 - Избыточная секреция
-
- Трахеомаляция
 - Ненормальные анатомические взаимоотношения структур ДП
 - Травматическое повреждение структур головы и шеи

Анатомические особенности ВДП у детей младшего возраста

- Относительно меньший просвет гортани и, как следствие, – более выраженное сужение просвета верхних дыхательных путей при равной степени отека слизистой
- Облигатное носовое дыхание у младенцев, в возрасте ≤ 3 -6 месяцев \rightarrow быстрое развитие респираторного дистресса при нарушении носового дыхания
- Относительно большие размеры языка по отношению к размерам нижней челюсти у детей ≤ 2 лет
- Минимальные размеры диаметра верхних дыхательных путей на уровне перстневидного хряща (подскладочное пространство) у детей в возрасте менее 8-10 лет. У взрослых самым узким местом ДП является голосовая щель.

Патофизиология ОВДП

- Обструкция (отек, нарушение анатомии, инородное тело)+
- Сниженная толерантность к физической нагрузке →
- Частое поверхностное дыхание → V_d/V_t → гиперкапния, гипоксия → легочная гипертензия, миокардиальная депрессия, снижение сократимости → отек легких

- **Круп (Croup)** – термин, объединяющий группу острых состояний (ларингит, ларинготрахеит, ларинготрахеобронхит), сопровождающихся стенозом ВДП вследствие отека слизистой.

Характеризуется

- *инспираторной одышкой,*
- *охриплостью голоса,*
- *респираторным дистрессом (выраженной дыхательной работой)*

- *межреберной, супра- и субстернальной ретракцией* различной степени выраженности (в зависимости от степени сужения верхних дыхательных путей),
- *дисфагией.*

Этиология и эпидемиология

■ Вирусная инфекция

- (за исключением состояний, ассоциирующихся с дифтерией, бактериальным трахеитом, острым эпиглоттитом).
- 75% случаев Парагрипп 1 и 2 типов, 25% -- аденовирусы, РС и возбудитель кори.
- Среди бактериальных возбудителей встречается *Haemophilus Influeza*, Стрептококки.
- Отдельный вариант клинического течения ОСЛТ – мембранозный ЛТ, *Staph. Aureus*, экссудативный отек с образованием пленок

■ Критический возраст для крупа – 3 месяца - 5 лет.

■ У мальчиков круп встречается чаще.

■ Пик заболеваемости приходится на холодное время года.

Клиника

- Продром в течение нескольких дней до появления стеноза
 - Симптоматика чаще характеризуется строгой последовательностью:
 - Средней интенсивности сухой лающий кашель →
 - Нарастающий стридор, “крылья носа”, инспираторная одышка, супра-, субстернальная и межреберная ретракция →
 - Беспокойство, тахипноэ, отказ от еды, вынужденное положение (сидя) →
 - Фебрильная лихорадка →
 - Цианоз, ослабление инспираторных усилий, нарушения ментального статуса
- Выраженность симптомов максимальна в ночное время суток, а также при возбуждении и крике. Симптоматика персистирует в течение нескольких дней, а затем идет на убыль. При аускультации – проводные хрипы, может отмечаться билатеральное ослабление дыхательных шумов, влажные хрипы.

- *При истощении кардиореспираторных резервов выраженность ретракции снижается и дыхание становится частым и поверхностным.*

(Это нередко ошибочно расценивается родителями и клиницистами как улучшение ситуации, уменьшение выраженности обструкции, а не наоборот)

Лечение

Необходимость госпитализации определяется

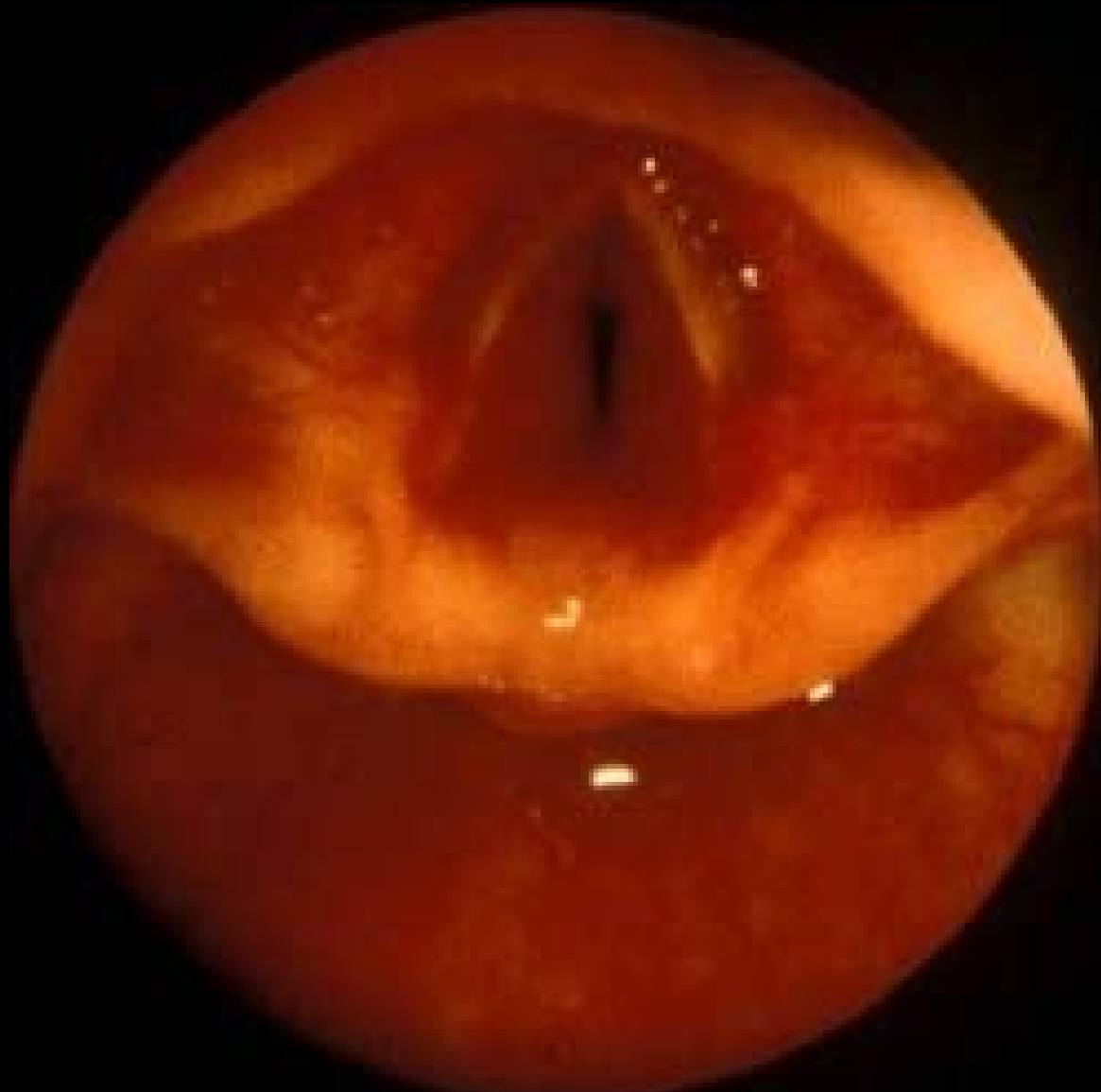1. Выраженностью ДН
2. IQ родителей (и другими парамедицинскими обстоятельствами)

Оценить

- анамнестические данные
- цвет кожи и слизистых
- уровень сознания
- наличие и характер стридора
- выраженность межреберных, супра- и субстернальных втяжений
- наличие слюноотечения

Показания к госпитализации

- Подозрение на эпиглоттит, мембранозный ЛТ
- Прогрессирующий в динамике стеноз
- Выраженная работа дыхания в покое
- Выраженная бледность или цианоз
- Нарушение сознания (выраженное беспокойство с дезориентацией или депрессия сознания)
- Высокая лихорадка



Acquired upper airway obstruction

J.Hammer' 2004

PAEDIATRIC RESPIRATORY REVIEWS (2004) 5, 25–33

Available online at www.sciencedirect.com

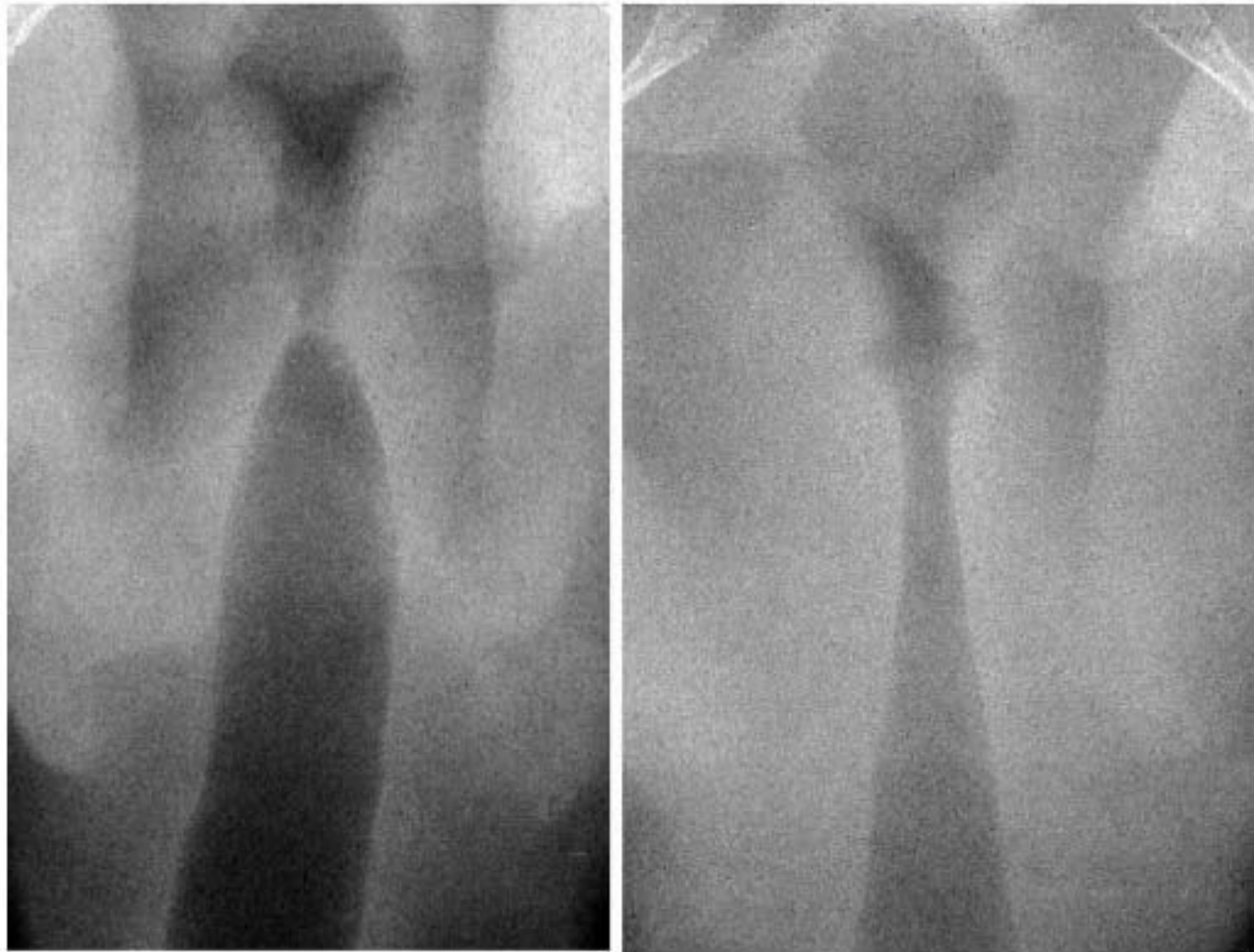

Figure 1 Endoscopic view of subglottic oedema in viral croup (upper panel). Radiological presentation of subglottic oedema in viral croup (lower right) compared with a normal trachea (lower left).

Acquired upper airway obstruction

J.Hammer' 2004

PAEDIATRIC RESPIRATORY REVIEWS (2004) 5, 25–33

Available online at www.sciencedirect.com

Основные принципы терапии

- Положение ребенка на боку, психологический комфорт
- Обеспечение гидратации
- Отмена противокашлевых и антигистаминных препаратов
- O₂-маска с подачей увлажненной, холодной кислородно-воздушной смеси
- Ингаляции с адреналином
- Контроль за температурой (особенно при повышении температуры > 38°C)
- Стероиды
- Терапия Heliox

*Можно добиться успеха при использовании агрессивного (мощного, опережающего, многокомпонентного) консервативного лечения, однако следует помнить, что **интубация трахеи** – быстрая, безопасная, высокоэффективная процедура, обеспечивающая хороший контроль за ситуацией.*

Основные принципы терапии

- **Седация** больных с ОВДП противопоказана, поскольку существует риск “смазывания” клинической картины и недооценка принципиального клинического признака – нарушений сознания
- Использование бронходилататоров (эуфиллина, β -миметиков), спазмолитиков (но-шпа, папаверин), антибиотиков, диуретиков не показано так как не эффективно

Показания к интубации трахеи

- Отсутствие эффекта от консервативных мероприятий
- Выраженное возбуждение или угнетение уровня сознания
- ЧСС > 160 в минуту у детей в возрасте старше 6 месяцев
- Цианоз или выраженная бледность или цианоз
- Усиленная работа дыхания с использованием вспомогательной мускулатуры, утомление дыхательной мускулатуры

Table 2 Recommended sizes of uncuffed endotracheal tubes for acute upper airway obstruction in children.¹⁴

Age	Size of endotracheal tube
<6 months	3.0 mm
6 months–2 years	3.5 mm
2 years–5 years	4.0 mm
>5 years	4.5 mm

Sivan Y, Newth CJL. Acute upper airway obstruction. In: Loughlin GM, Eigen H (eds) Respiratory Disease in Children. Diagnosis and Management. Baltimore: Williams & Wilkins, 1994; pp. 315–334.

Особенности интубации и респираторной поддержки при ОСЛТ

- атравматичная интубация с обязательным использованием недеполяризующих релаксантов
- учитывая вероятность трудной интубации условия готовности к трахеостомии, и крикотиреотомии обязательны
- ЭТТ на 0.5-1 размер меньше возрастной
- температура вдыхаемой смеси 37°C
- режим ИВЛ ассистирующий
- частая санация ТБД
- высокая вероятность спонтанной экстубации
- необходимость седации через 8-12 часов – минимальная
- продолжительность ИВЛ 24-72 часа

ЭПИГЛОТТИТ

Бактериальная инфекция с преимущественным поражением надгортанника и структур гортаноглотки, выраженной жизнеугрожающей обструкцией верхних дыхательных путей

Заболевание характеризуется фульминантным течением. От момента возникновения первых симптомов до тотальной обструкции верхних дыхательных путей и смерти проходит несколько часов

Этиология, эпидемиология

- Haemophilus influenzae тип B

НІВ –вакцина

- Streptococcus pneumonia, Klebsiella pneumonia, Haemophilus parainfluenzae, Neisseria meningitidis, Candida albicans

Gorelick MH, Baker MD. Epiglottitis in children, 1979 through 1992.

Effects of Haemophilus influenzae type B immunization. Arch Pediatr

Adolesc Med 1994; 148: 47–50. 110: 1109–1113.

- Критический возраст – 2-7 лет

Симптоматика, диф. диагностика с крупом

- отсутствие продрома
- фебрильная лихорадка
- стридор, охриплость в отсутствие кашля
- раздражительность, выраженное беспокойство
- боль при повороте головы, глотании
- **слюноотечение** (вследствие неспособности сглатывать слюну),
- боли в горле, быстрое нарастание обструкции и респираторного дистресса, бледность, сменяющаяся цианозом, выраженная интоксикация и угнетение сознания
- обструкция усиливается в положении лежа на спине

● осмотр ротоглотки у детей с подозрением на эпиглоттит

- не обязателен для постановки диагноза (также как R-графия, ОАК, осмотр ЛОР и т.д.)
- может спровоцировать усиление обструкции и углубление респираторных проблем, и даже внезапную смерть
- возможен только в условиях полной готовности к эндотрахеальной интубации, трахеостомии, крикотиреотомии, СРР.

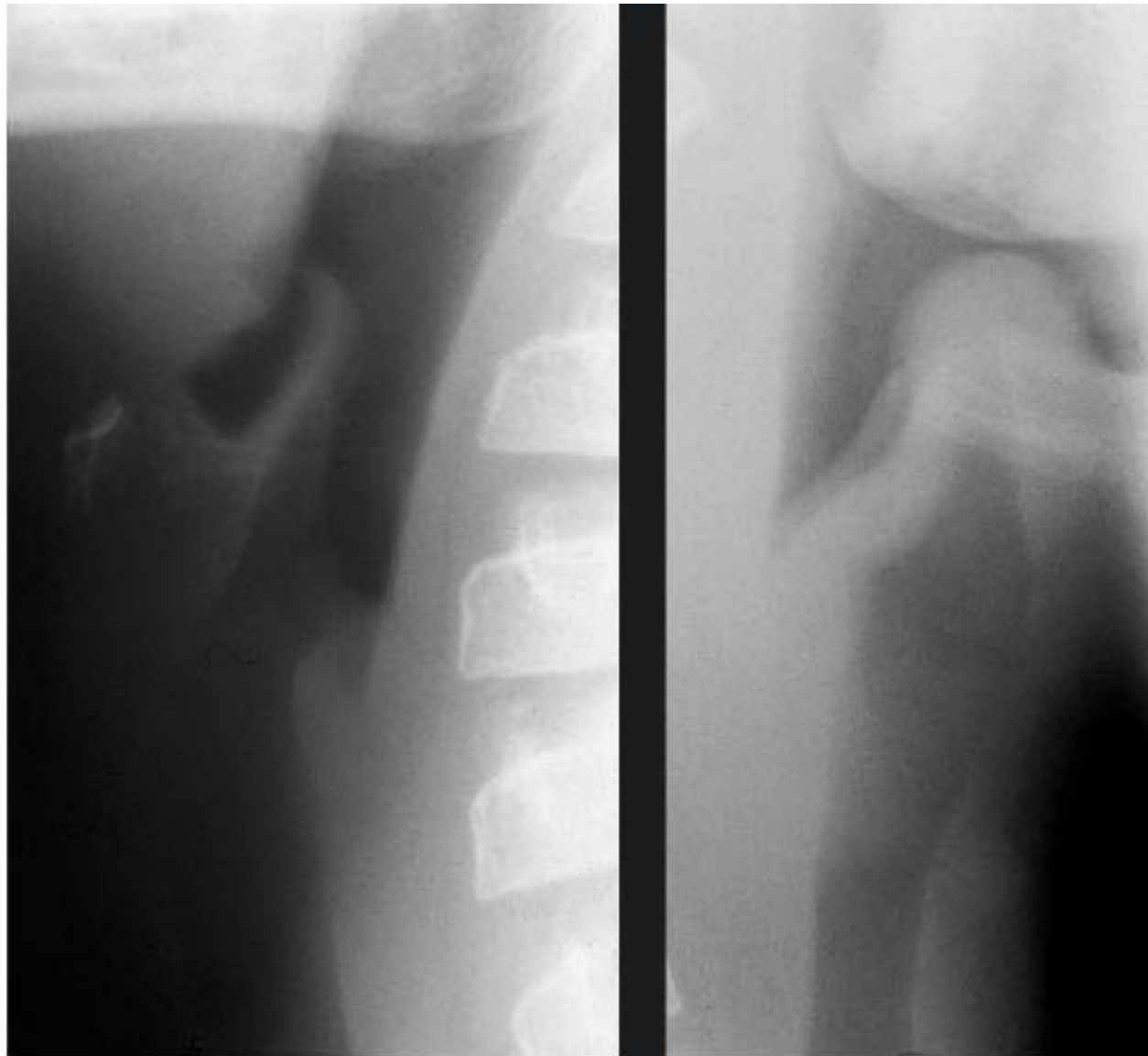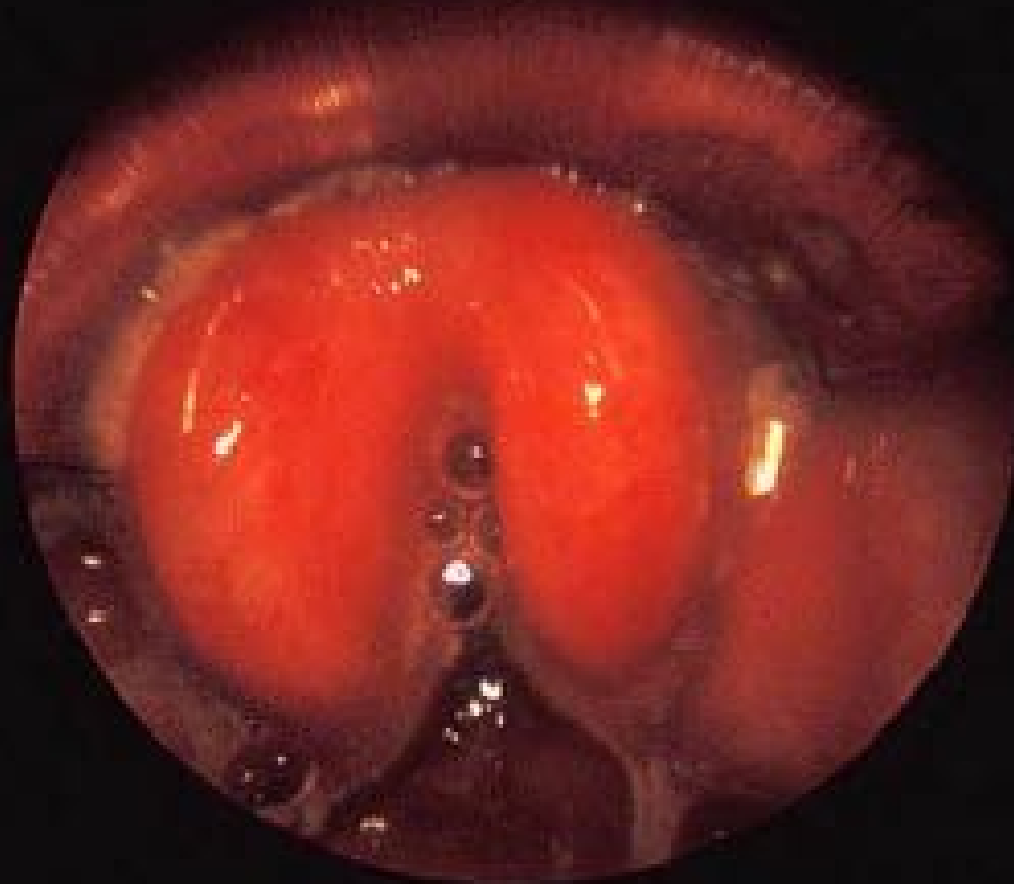


Figure 2 Schematic (upper left) and endoscopic view (upper right) of epiglottitis. The lower panel displays the lateral neck radiographs of a normal child (left) and a child with epiglottitis with the typical thumb sign (right).

Acquired upper airway obstruction

J.Hammer' 2004

PAEDIATRIC RESPIRATORY REVIEWS (2004) 5, 25–33



Acquired upper airway obstruction

J.Hammer' 2004

PAEDIATRIC RESPIRATORY REVIEWS (2004) 5, 25–33

Available online at www.sciencedirect.com

Лечение

- Интубация трахеи, ИВЛ
 - Показанием к интубации является диагноз или подозрение на эпиглоттит
 - (Подозрение подтверждается при проведении прямой ларингоскопии)
- Цефалоспорин III поколения, гемокультура
- Коррекция водно-электролитных и других нарушений

Особенности интубации

- Должна выполняться самым опытным специалистом
- Родители могут присутствовать до наступления мед сна (**do not upset the child!!**)
- Минимизировать инвазивные процедуры до индукции в наркоз (ОАК, вена, инъекции и др.)
- Прямой клинок, трубка обычных размеров
- Преоксигенация, мониторинг ЭКГ SpO₂ до интубации
- Анестезия, метод выбора – Halothan, ассистирующая вентиляция мешком часто неэффективна (кетамин)
- Мышечные релаксанты противопоказаны
- Полная готовность к CPR, транстрахеальной оксигенации

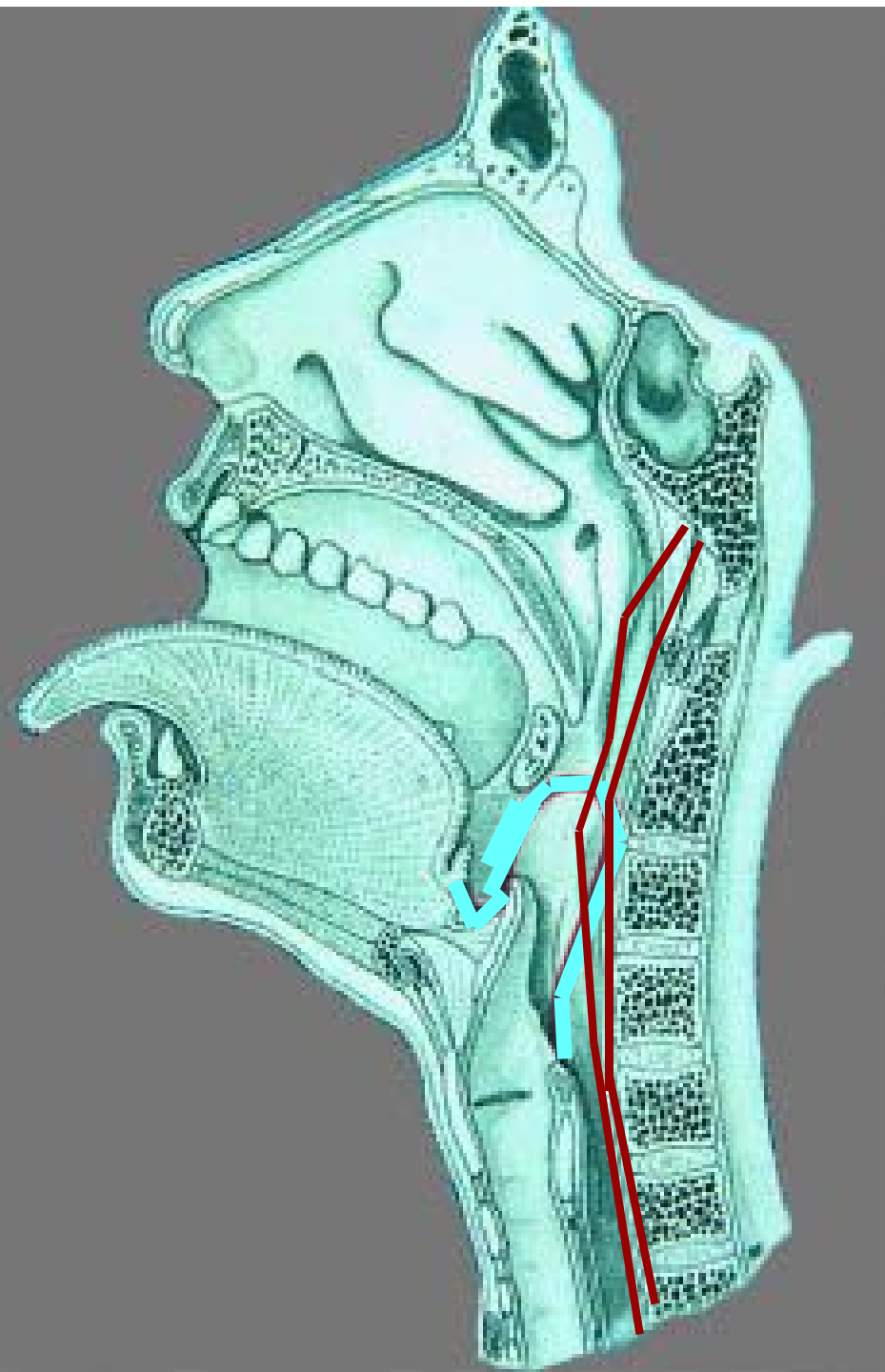
Ошибки при ведении эпиглоттита

1. Полное обследование для принятия решения об объеме респираторной помощи
2. Осмотр полости рта-ротоглотки вне готовности к интубации
3. Сепарация от родителей
4. Использование ингаляций адреналина стероидов
5. Транспортировка без ЭТТ

Ретрофарингеальный абсцесс

Ретрофарингальное пространство сформировано межфасциально, простирается от носоглотки до уровня Th2

включает лимфоузлы, дренирующие носоглотку, синусы, зону евстахиевой трубы



Ретрофарингеальный абсцесс

- встречается у детей возрасте от 1 до 3-4 лет
- развивается после вирусных инфекций ВДП
- этиология – гемолитический стрептококк, стафилококки, грамотрицательная флора

Ретрофарингеальный абсцесс

● Симптоматика (нарастает в течение дней)

- вынужденное положение с запрокинутой головой,
- дисфагия, саливация, слюнотечение
- умеренный стридор, появившись не нарастает
- явления повышения ВЧД

боковая рентгенография шеи

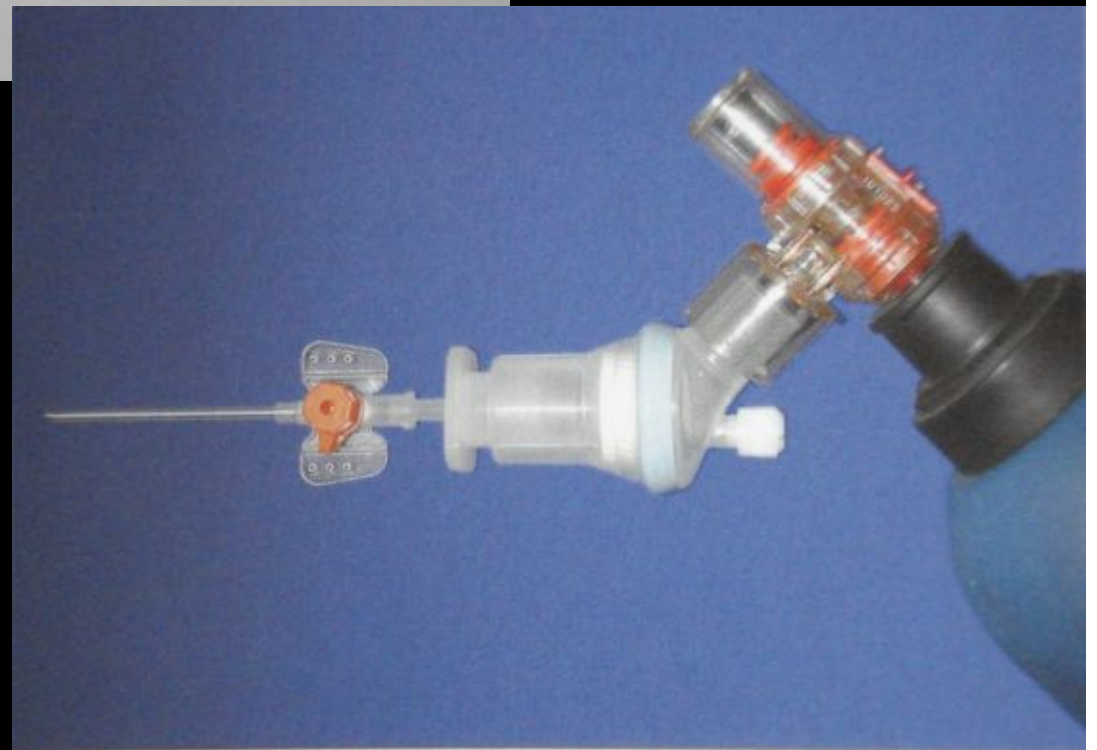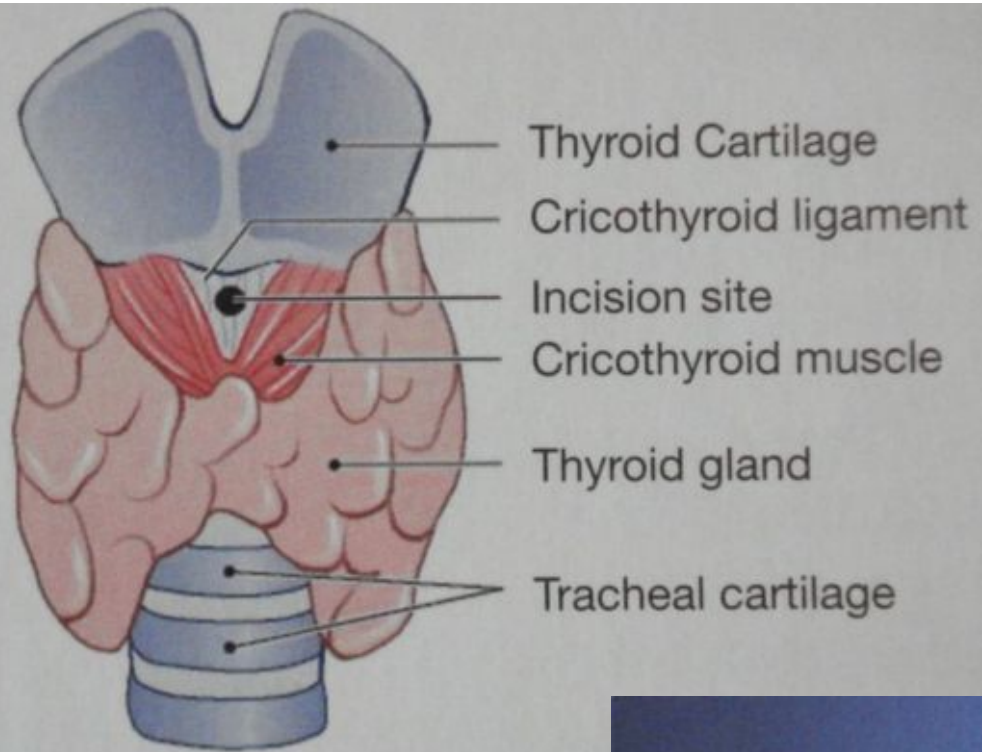
● Лечение

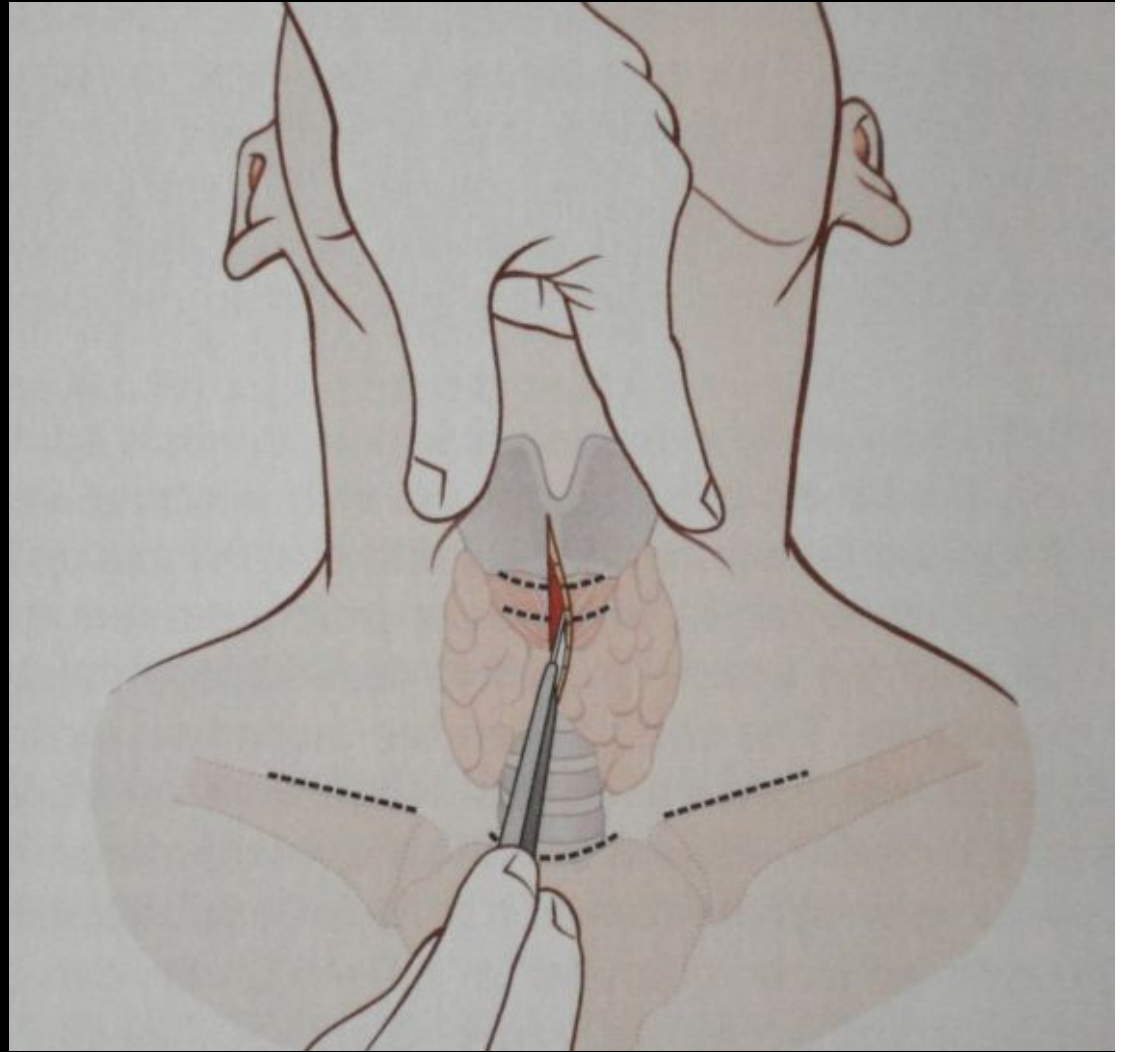
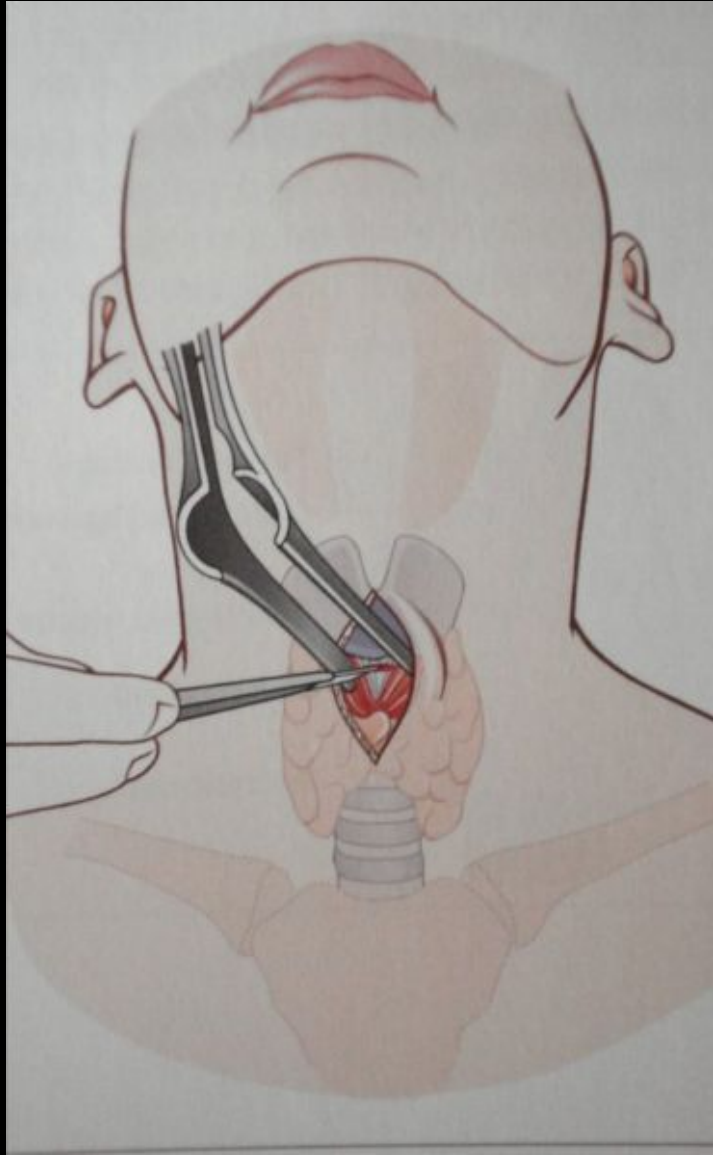
- хирургическое, этиотропное (цефалоспорины III аминопенициллины+)
- респираторная поддержка в периоперационном периоде

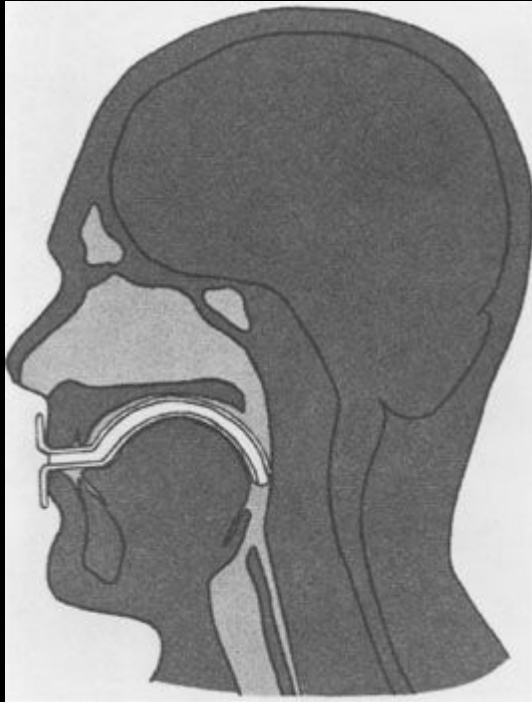
Перитонзиллярный абсцесс

- может быть причиной обструкции ВДП из-за размера абсцесса
- отчетливый продром, плавное нарастание температуры
- этиология – β -гемолитический стрептококк
- локализация – между миндалиной и латеральной стенкой глотки
- не сопровождается стридором
- тризм, дисфагия, боль и затруднение при глотании, слюнотечение, кашель – редко
- отчетливый эффект от антибактериальной терапии ожидается в течение первых 6-8 часов после назначения антибиотика
- хирургическое лечение – \pm

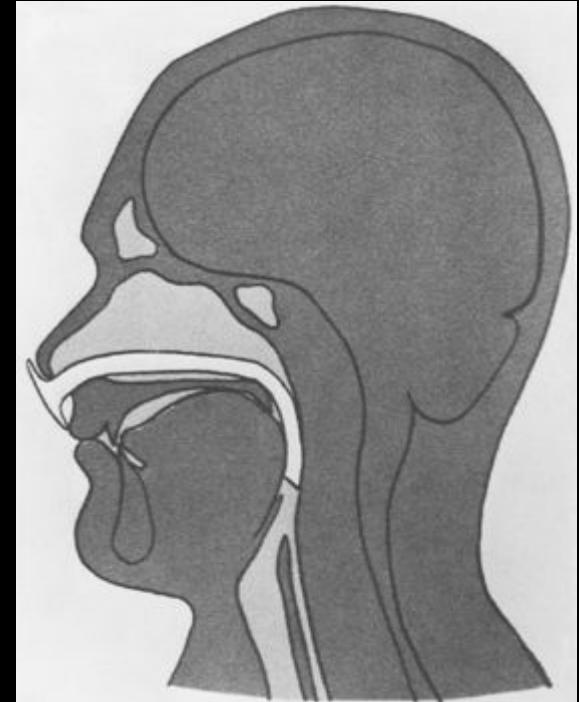
Ведение трудных дыхательных
путей на догоспитальном этапе







Guedel Air ways



Nasopharyngeal Air ways

