

МИНИСТЕРСТВО ЗДРАВООХРАНЕНИЯ РЕСПУБЛИКИ БЕЛАРУСЬ

УТВЕРЖДАЮ
Первый заместитель Министра

_____ Р.А. Часнойть
18 сентября 2007 г.
Регистрационный № 071-0907

**ПУНКЦИОННАЯ БИОПСИЯ ПЕЧЕНИ У БОЛЬНЫХ
С СИСТЕМНЫМИ ЗАБОЛЕВАНИЯМИ СОЕДИНИТЕЛЬНОЙ ТКАНИ
ПОД УЛЬТРАЗВУКОВЫМ КОНТРОЛЕМ**

инструкция по применению

УЧРЕЖДЕНИЕ-РАЗРАБОТЧИК: УО «Белорусский государственный
медицинский университет»

АВТОРЫ: канд. мед. наук, доц. С.В. Губкин, доц. В.Н. Яблонский

Минск 2007

Морфологическое исследование биоптатов занимает в современной гепатологии особое место при диагностике хронических заболеваний печени. Общим показанием для пункционной биопсии печени (ПБП) являются обстоятельства, при которых поставить диагноз с помощью других методов не представляется возможным.

Существуют несколько видов биопсий: чрескожные (пункционные), трансвенозные (трансъюгулярные), прицельные (во время лапароскопии), открытые (краевые) во время операций. Чрескожные пункционные биопсии печени (ПБП) применяют наиболее часто. Возможно применение данного вида биопсий в условиях поликлиник.

Биопсия печени позволяет установить:

1. Диагноз (и исключить группу заболеваний, имеющих сходную клиническую картину путем дифференциальной морфологической диагностики).
2. Активность процесса в печени (с помощью индекса гистологической активности).
3. Степень хронизации процесса в печени (с помощью индекса степени фиброза).
4. Эффективность терапии и прогноз заболевания.

Практически пункция может быть произведена после трех недель безуспешной диагностики. Большое значение придается ПБП при увеличениях печени неясной этиологии. Исследование пункциатов в подобных случаях может оказаться единственно возможным и наиболее достоверным методом диагностики.

ПЕРЕЧЕНЬ НЕОБХОДИМОГО ОБОРУДОВАНИЯ, РЕАКТИВОВ, ПРЕПАРАТОВ, ИЗДЕЛИЙ МЕДИЦИНСКОЙ ТЕХНИКИ

1. Ультразвуковой сканер с конвексным или линейным датчиком, адаптированным к проведению пункционной биопсии (рисунок 1).



Рисунок 1 – Адаптированные к пункционной биопсии УЗ-датчики

2. Пункционные иглы. В диагностической практике врачей гастроэнтерологов и инфекционистов в республике наиболее широкое применение нашли одноразовые наборы для аспирационной биопсии по Менгени и специальные одноразовые биопсийные иглы для трепанбиопсии печени (рисунок 3).

Среди различных систем игл (Iversen, A., Vim Silverman, G., Menghini и

др.) особого внимания заслуживают игла типа Менгини, входящая в набор для аспирационной биопсии (рисунок 2). Эхогенный наконечник, обеспечивающий точность наведения иглы под контролем ультразвука. Передвижной ограничитель для точного размещения иглы по глубине.

Однако основным недостатком биопсии данными иглами является невозможность в некоторых случаях извлечь более плотную соединительную ткань, особенно при цирротически измененной печени, поскольку в основе метода лежит аспирация.

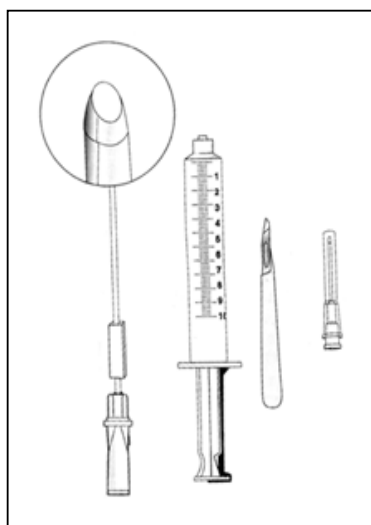


Рисунок 2 – Набор для аспирационной биопсии с иглой Менгини

Для получения пунктатов, доступных гистологическому исследованию, применяют различные специальные инструменты и иглы с диаметром от 12 до 18 мм (рисунок 3).

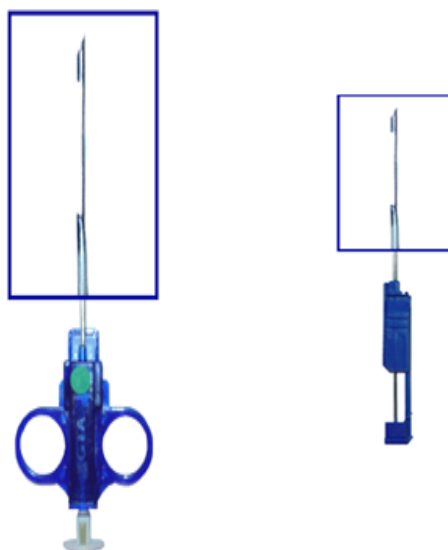


Рисунок 3 – Биопсийные иглы для режущей биопсии печени

ПОКАЗАНИЯ К ПРИМЕНЕНИЮ

Перечень показаний для пункционной биопсии печени по Ш. Шерлок, следующий:

- лихорадка неясного происхождения;
- неясные заболевания, сопровождающиеся желтухой;
- подозрение: на метастазы опухоли в печени; на гранулематозное заболевание (туберкулез, саркоидоз);
- подозрение на портальный цирроз при нехарактерной клинической картине; спленомегалия неясного происхождения;
- последствия вирусного гепатита на фоне СЗСТ;
- установление активности, тяжести течения и формы поражения печени;
- диагностика системных заболеваний с поражением печени;
- оценка эффективности лечения;
- выявление морфологического субстрата измененных функциональных проб;
- амилоидоз, жировая инфильтрация печени, гемохроматоз, липоидоз.

ПРОТИВОПОКАЗАНИЯ ДЛЯ ПРИМЕНЕНИЯ

- Склонность к кровотечениям;
- беспокойное, тяжелое, коматозное и неоперабельное состояние пациента;
- нагноительные процессы в печени и соседних органах, эхинококк печени;
- длительная механическая желтуха;
- отсутствие необходимых условий для проведения пункции, (эмфизема, заболевания нижней доли правого легкого или правой плевральной полости при межреберной биопсии);
- множественные гемангиомы печени;
- застойная печень при сердечной недостаточности, перикардите или тромбозе печеночной вены.

Относительными противопоказаниями являются: асцит, метастазы опухоли в печень, сопутствующие заболевания, повышающие опасность осложнений, отрицательное отношение больного к пункции.

ОПИСАНИЕ ТЕХНОЛОГИИ ИСПОЛЬЗОВАНИЯ СПОСОБА

Пунктировать печень можно в разных местах, однако топографическая близость ряда органов, повреждение которых является нежелательным или опасным, ограничивает места «слепой» пункции.

В настоящее время основными методами выбора места биопсии печени служат латеральный интеркостальный, передний субкостальный и медиальный методы пункций.

Латеральный интеркостальный метод применяется наиболее часто, т. к. в этом случае границы печени определяются четко, а дыхательные

движения менее выражены. Кроме того в этой зоне нет крупных кровеносных сосудов, желчных ходов и граничащих с печенью других внутренних органов брюшной полости.

Передний субкостальный метод пункции применяется только при увеличенной, доступной пальпации печени. Им уместно пользоваться в случаях, когда прощупываются в печени узлы, представляющие интерес для биопсии, при воспалительном процессе в правой плевральной полости, а также при узких межреберных промежутках, что создает опасность повреждения межреберной артерии, если пользоваться интеркостальным методом. Как и предыдущий метод, он не безопасен из-за возможности надрывов печени при дыхательных движениях и повреждениях желчного пузыря.

Медиальная пункция через реберно-мечевидный угол позволяет получать ткань из левой доли печени. При этом методе меньше возможностей повредить крупные сосуды и надорвать ткань печени при дыхании. Тем не менее данный метод не получил широкого применения из-за того, что в этой области трудно определить границы печени.

Техника пункции в зависимости от применения того или иного вида инструмента в деталях может быть различной, хотя принцип ее проведения остается единым для всех вариантов.

Выбор и подготовка больного

Для выполнения биопсии печени больных обычно госпитализируют. Биопсию в амбулаторных условиях производят только при отсутствии желтухи или признаков декомпенсации, таких как асцит или энцефалопатия. Не следует производить биопсию амбулаторно больным с циррозом или опухолями печени.

После решения вопроса о наличии показаний и отсутствии противопоказаний к производству пункции больной должен быть к ней подготовлен: с ним проводится подготовительная беседа с получением письменного разрешения на процедуру (Приложение 1).

В дневнике истории болезни или в амбулаторной карте накануне пункционной биопсии печени должно быть отражено обоснование необходимости данной манипуляции.

Перед пункцией всем больным производится физическое и рентгеноскопическое исследование легких, особенно правого, для выявления высоты стояния и подвижности диафрагмы, состояния правого поддиафрагмального синуса. Перед биопсией следует проводить ультразвуковое исследование (УЗИ) для уточнения места введения пункционной иглы, а также размеров печени, расположения желчного пузыря, крупных сосудов и анатомических отклонений.

Перечень диагностических процедур и мероприятий перед пункционной биопсией печени:

1. Общий анализ крови, включая уровень тромбоцитов ($>100\ 000/\text{л}$).
2. Время кровотечения, свертываемость.
3. ПТИ.

4. Группа крови и резус-принадлежность.
5. УЗИ печени.
6. Подписанное согласие пациента.
7. Отказ от приема аспирина и других нестероидных противовоспалительных препаратов.

8. Необходимо проверить способность больного задерживать дыхание, проинструктировать его о том, что он должен будет по команде в момент пункции после нескольких усиленных дыхательных движений задержать дыхание при глубоком выдохе в случае межреберной пункции и на вдохе при пункции через брюшную стенку. Целесообразно, помимо объяснения, произвести с больным практически упражнения.

Техника выполнения пункционной биопсии печени. Пункционная биопсия печени выполняется двумя методами: слепым чрескожным методом по Менгини или чрескожным пункционным методом трепанбиопсии печени под постоянным УЗИ-контролем.

1. Пункционная биопсия печени по Менгини (Menghini)

Пункционная биопсия «слепым» методом иглами типа Менгини осуществляется после предварительного ультразвукового исследования места предполагаемой пункции.

Перед пункцией всем больным проводится подготовка по общей методике. Для пункции больного укладывают на спину в свободной позе. Прокол печени обычно производят в девятом или десятом межреберье справа между передней и средней подмышечной линией, в месте наибольшей печеночной тупости. Кожу обрабатывают настойкой йода и спиртом, после чего производят анестезию 2% раствором новокаина (5-7 мл) сначала внутрикожно, затем иглу проводят вглубь и анестезируют плевру и капсулу печени. Через 1-3 мин стилетом прокалывают кожу на глубину 2-4 мм. Затем через намеченное место прокола вводится игла в межреберье *строго перпендикулярно к поверхности ребра*. Иглу соединяют с 10-миллиметровым шприцем, содержащим 4-6 мл изотонического раствора хлорида натрия. Достигнув капсулы печени, выпускают 2 мл содержимого шприца, чтобы вытолкнуть из иглы кусочки жировой клетчатки. После этого поршень отводят для получения аспирации, и шприц оставляют в таком положении до окончания пункции. Иглу вводят в паренхиму печени во время задержки больным дыхания, и быстро ее вынимают. Во время всей манипуляции *направление иглы не изменяется*.

На место прокола накладывают стерильную наклейку. Сразу после пункции на область правого подреберья кладут пузырь со льдом, который больной держит с небольшими перерывами в течение 2 ч. Через 2 ч после пункции больному разрешается принимать не горячую пищу; в течение 24 ч он остается в постели. Он может быть выписан из стационара при отсутствии осложнений не ранее, чем через 48 ч после пункции.

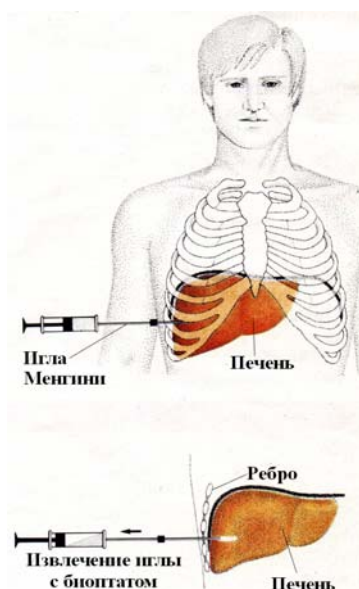


Рисунок 4 – Методика пункционной биопсии по Менгини

У большинства больных пункция печени почти не сопровождается болевыми ощущениями. Некоторые больные при межреберной пункции в течение ближайших 15-20 мин отмечают нерезкую болезненность при глубоком дыхании соответственно месту прокола плевры. Иногда наблюдается иррадиация болевых ощущений по диафрагмальному нерву в правое плечо и правую половину шеи. Кровяное давление и пульс, как правило, не изменяются. У отдельных больных в ближайшее время после пункции может иногда наблюдаться незначительное снижение артериального давления, но оно не бывает продолжительным и в короткое время возвращается к исходным величинам.

2. Чрескожная пункционная трепанбиопсия печени

Методика позволяет получить столбик ткани для гистологического исследования, что важно, прежде всего, в диагностике диффузной патологии печени. Трепаны, как было представлено на рисунке 3, представляют собой иглы для режущей биопсии со специальными проточными выемками и особыми углами заточки, имеющие диаметр 17 G (1,6 мм) и более. «Слепая» пункция такими иглами нежелательна в связи с высоким риском осложнений. Визуализация в режиме реального времени с использованием доплерографии позволяет избирать безопасную траекторию пункционного канала.

Трепанбиопсия печени выполняется иглой диаметром 16 G и длиной 150 мм, что позволяет получить материал, полностью соответствующий международным гистологическим стандартам. Биопсия при диффузных поражениях печени выполняется под местной анестезией с применением при

необходимости нейролептанестезии, под непрерывным УЗ-контролем методом свободной руки, что позволяет использовать вторую руку для стабилизации положения пациента или для манипулирования ультразвуковым датчиком. Место пункции (V-VII сегменты печени), как и при «слепой» биопсии, определяется под контролем УЗИ в VIII-X межреберье между передней подмышечной и средней подмышечными линиями (рисунок 5).

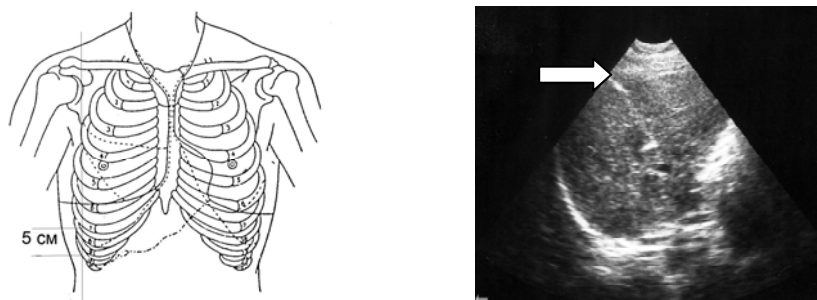


Рисунок 5 – Локализация места пункции в зоне интереса (слева). Игла в паренхиме печени (показана стрелкой)

После уточнения места прокола и подготовки операционного поля производят анестезию новокаином кожи и более глубоких слоев тканей, подлежащих печени. При межреберной пункции анестезируют плевру и диафрагму. Чтобы облегчить прохождение пункционного инструмента через кожу, на ней концом скальпеля делается небольшая насечка. Техника биопсии аналогична методу по Менгини.

Следует отметить существование отдельного направления в исследовании и проведении малоинвазивных вмешательств при очаговых процессах в печени (опухоль, киста, абсцесс) – **тонкоигольной аспирационной биопсии**. Эта методика предоставляет возможность доступа к зоне интереса через полые и паренхиматозные органы. Биопсия иглами меньше 1 мм диаметра (20-24 G) мотивируется снижением травматичности и предупреждением возможных осложнений (геморрагия, перитонит). Полноценное использование подобных игл производится только в режиме непрерывного УЗ-контроля. Тонкие иглы легко гнутся при соприкосновении с жесткими структурами (апоневроз, рубцовая ткань, кальцификаты), поэтому траектория пункционного канала может значительно отличаться от рассчитанной. Метод тонкоигольной аспирационной биопсии печени выполняется исключительно хирургами и используется для малоинвазивных вмешательств, а также с целью диагностики. Получаемый при этом биопсийный материал пригоден только для цитологического исследования.

Наблюдение после биопсии

После биопсии печени больному обеспечивают постельный режим и местную гипотермию области пункции в течение 1-2 ч. Устанавливают врачебное наблюдение за пациентом в течение суток. При необходимости выполняют контрольное рентгенологическое исследование грудной клетки

на стороне пункции при доступе через плевральный синус. На следующий день вновь производят УЗ-контроль зоны биопсии.

Контроль за пульсом и кровяным давлением, в связи с возможным внутренним кровотечением в течение первых суток после прокола, является обязательным. Первые 2 ч после пункции контроль пульса и кровяного давления рекомендуют производить каждые 30 мин, а затем ежедневно в течение дня. Через 2-4 ч и 10-12 ч после биопсии ведут лабораторный контроль за показателями красной крови. Кровотечение наиболее вероятно в первые 3-4 ч после биопсии.

У госпитализированных больных продолжают контролировать пульс в течение 24 ч, врач осматривает больного через 4 и 8 ч после биопсии. Необходимо тщательное наблюдение за больным. Важно соблюдение постельного режима в течение 24 ч. На протяжении 12 ч после пункции больному рекомендуется воздержаться от приема горячей пищи.

Амбулаторные больные поступают для биопсии в палату однодневного наблюдения в 9 ч утра. Биопсию выполняют не позднее 11 ч утра. Пульс, артериальное давление и лабораторный контроль за показателями красной крови регистрируют и производят таким же образом, как у госпитализированных больных. Пациент должен лежать до 16 ч, его осматривают в 16 ч 30 мин, после этого в 17 ч отпускают домой на машине с сопровождающим. При этом необходимо, чтобы больной жил недалеко от больницы (не более 30 мин езды), не оставался один дома и имел телефон.

ПЕРЕЧЕНЬ ВОЗМОЖНЫХ ОСЛОЖНЕНИЙ ИЛИ ОШИБОК И ПУТИ ИХ УСТРАНЕНИЯ

Различают местные и общие осложнения при ПБП. *Местные* – осложнения, связанные с введением в органы и ткани пункционной иглы: повреждение соседних органов, плевропульмональные повреждения, кровотечение, желчный перитонит, воздушная эмболия, нагноение и др. *Общие* – осложнения, связанные с ответной реакцией организма на отдельные компоненты пункций: болевой симптом, вагусные симптомы (головокружение, тошнота, потоотделение, гипотензия, коллапс-симптомы), аллергические реакции на средства премедикации и пр. Количество летальных исходов после ПБП варьирует от 0 до 3,3 на 1 000. Количество и качество осложнений может быть связано с недостаточной оснащенностью медицинских центров, прежде всего, с невозможностью проведения всей процедуры под УЗ-контролем. В 169 случаях проведенных биопсий печени основной проблемой было малое количество биопсийного материала (в 5,6% случаев), который забирался аспирационно при использовании методики «слепой» биопсии печени.

Плеврит и перигепатит. На следующий день после биопсии может выслушиваться шум трения брюшины или плевры, обусловленный фибринозным перигепатитом или плевритом. Существенного значения это осложнение не имеет, боли облегчаются приемом анальгетиков. При рентгенографии грудной клетки можно выявить незначительный

пневмоторакс.

Кровотечение из печени на месте прокола обычно длится не более 1-2 мин, о чем свидетельствуют лапароскопические наблюдения и наши наблюдения при пункциях во время лапаротомии. Так как крупных артериальных стволов в местах доступных пункции не встречается, опасность артериального кровотечения незначительна. Кровотечение при пункциях печени может иметь место в случаях геморрагических диатезов, со значительным нарушением свертываемости крови, а также при грубой травматизации органа вследствие технических погрешностей при проведении пункции (толстая игла, грубая, неумелая манипуляция, беспокойное поведение больного, игнорирование необходимости пунктировать в дыхательной паузе и др.). С увеличением калибра пункционной иглы опасность кровотечения при пункции печени увеличивается в геометрической прогрессии. Возможны кровотечения при повреждении межреберной артерии. Опасны внутренние кровотечения при проколе гемангиомы и пузырьной артерии в случае аномального ее расположения. Кровотечение со смертельным исходом наблюдается у 0,11% больных, не смертельное кровотечение – у 2,4%. К факторам риска кровотечения относятся злокачественная опухоль, пожилой возраст, женский пол и многократные попытки биопсии. Частота осложнений выше у больных с заболеваниями крови, чем у больных с патологией печени. Кровотечение обычно развивается, когда его менее всего ожидают, и риск кажется незначительным. Возможно, оно обусловлено не нарушением свертывания крови, а другими факторами, например, концентрацией факторов свертывания в паренхиме печени и недостаточным механическим сдавливанием пункционного канала эластичной тканью печени.

Внутрипеченочные гематомы. Частота внутрипеченочных гематом, выявляемых при УЗИ через 2-4 ч после биопсии, составляет около 2%. Этот показатель, вероятно, занижен, так как гематомы в течение первых 24-48 ч остаются изоэхогенными и не обнаруживаются при УЗИ. Гематомы (обычно бессимптомные) выявляют у 23% больных через 1 сутки после биопсии. С развитием гематом связывают лихорадку, повышение активности сывороточных трансаминаз, снижение показателя гематокрита. Большие гематомы могут сопровождаться увеличением печени и уплотнением в правом подреберье, определяемом при пальпации.

Гемобилия является следствием кровотечения в желчный проток из поврежденной печеночной артерии или вены. Признаками гемобилии являются желчная колика, сопровождающаяся увеличением и болезненностью печени, а иногда и увеличением желчного пузыря. Диагноз подтверждается при УЗИ или эндоскопической ретроградной холангиопанкреатикографии.

Артериовенозная фистула. Формирование артериовенозной фистулы, выявляемой при печеночной артериографии, осложняет биопсию печени в 5,4% случаев. При морфологическом исследовании обнаруживают выраженный склероз ветвей воротной вены. Фистула может спонтанно

закрыться; в противном случае показаны прямая катетеризация печеночной артерии и эмболизация поврежденной артерии.

Желчный перитонит – второе по частоте осложнение биопсии после кровотечения. Обычно желчь просачивается из желчного пузыря, который может быть атипично расположен, или из расширенных желчных протоков. Истечение желчи выявляют при сцинтиграфии желчных путей. Как правило, необходимо хирургическое лечение, однако могут оказаться успешными консервативные мероприятия, включающие внутривенное введение растворов, назначение антибиотиков и наблюдение в отделении интенсивной терапии.

Пункция других органов. При биопсии печени возможна случайная пункция почки или толстой кишки, которая редко имеет клиническое значение.

Инфекция. Транзиторная бактериемия наблюдается довольно часто, особенно у больных с холангитом. Сепсис развивается реже; при посевах крови обычно обнаруживают *Escherichia coli*.

В отдельных случаях после пункции описано развитие плеврального шока: резкие боли в месте пункции, падение артериального давления, тахикардия; редким и скоропреходящим осложнением являются пневмоторакс и рефлекторный парез кишечника.

Строгое соблюдение технических правил при производстве пункций печени с непременным учетом показаний и противопоказаний к ним в значительной мере сокращает риск возникновения указанных осложнений и делает эту процедуру почти безопасной.

Биопсию следует считать успешной, если получен столбик или несколько фрагментов печеночной ткани длиной от 1,5 см. В этом случае можно надеяться, что морфолог обнаружит три портальных тракта и две центральные вены, что, как правило, является достаточным для гистологического исследования. Количество неинформативных биопсий печени составляет в среднем 1-2% и зависит от группы обследуемых, особенностей конституции пациента, опыта исследователя.

Основными причинами неудачной биопсии являются:

- крупноузловой цирроз печени. В этом случае аспирируется содержимое ложной доли, тогда как строма с измененными портальными трактами, прочно фиксированная мощными пластами соединительной ткани, в иглу не попадает. Вероятность неинформативной биопсии при крупноузловом циррозе печени может составлять до 5%;

- отсутствие герметичности в месте соединения шприца с иглой или плохо подогнанный поршень шприца: невозможно создать вакуум для аспирации печеночной ткани. Место соединения шприца и иглы должно быть тщательно притерто;

- не удалены из иглы путем вымывания фрагменты мягких тканей: имеется механическое препятствие попаданию ткани печени в иглу даже при наличии вакуума в системе;

- пациент не сделал глубокий выдох или не задержал дыхание: в момент прохождения капсулы печени пациент «уходит» от иглы. Для преодоления этих трудностей целесообразна тренировка больного с задержкой дыхания, а также использование ассистента. Им может быть лечащий врач больного, присутствующий в операционной. Ассистент становится напротив оператора – слева от больного, кладет свои ладони на переднюю брюшную стенку пациента в области правого подреберья за пределами операционного поля. В момент глубокого выдоха ассистент фиксирует грудную клетку и печень путем надавливания ладонями на край реберной дуги и подреберье;

- при введении иглы на всю длину оператор не достиг капсулы печени. Возможно, не была правильно учтена толщина подкожного жирового слоя, выбрана короткая игла. Выбрана неудачная точка введения иглы, как правило, слишком высоко по средней подмышечной линии. Выбрано неверное направление продвижения иглы: она отклоняется либо вверх по направлению к передней брюшной стенке, либо влево к грудной полости и диафрагме из-за боязни хирурга перфорировать желчный пузырь или толстую кишку. В этом случае острие иглы не прокалывает капсулу печени, а скользит по ее поверхности вдоль купола диафрагмы. У пациентов с гиперстеническим типом телосложения даже при точном соблюдении методики оператором и его ассистентом достичь капсулы печени иногда не удастся вследствие широко развернутого реберного угла. В этой ситуации может помочь валик, подложенный под лопатки больного, можно также попросить больного несколько наклониться на правый бок или подложить под левый бок валик для смещения печени вправо.

Биопсию следует повторить, как правило, из этой же точки; реже прокол иглой производится в другом месте. В случае если и эта биопсия окажется безрезультатной, дальнейшие попытки ее выполнения следует прекратить из-за увеличивающейся опасности развития тяжелых осложнений. Необходимо вызвать в операционную более опытного оператора, либо перенести биопсию на другой день и пригласить специалиста из другого подразделения.

Альтернативой является выполнение чрескожной аспирационной биопсии, когда пациент укладывается на живот, а обе руки его согнуты и находятся под головой. Дальнейшие этапы процедуры аналогичны описанным выше. Считается, что в этом положении достигается лучшая фиксация печени во время исследования, она более плотно прилегает к брюшной стенке. Вероятность безрезультатной биопсии крайне низкая. По-видимому, данная методика может использоваться специалистом, имеющим немалый опыт биопсий, поскольку при таком положении пациента теряются некоторые анатомические ориентиры (край реберной дуги).

Предварительная обработка биопсийного материала

Предназначенный для исследования биопсийный материал помещается на кусочек фильтровальной бумаги, который опускается в фиксатор. Фиксация биоптата проводится по методу Лилли в 10% забуференном

формалине. Материал заливается в парафин, с каждого блока приготавливается по 10 срезов, которые монтируются на 2 предметных стеклах, так как в одном кусочке на разных уровнях морфологические изменения могут варьироваться. Срезы окрашиваются гематоксилин-эозином. В ряде наблюдений используются методы окраски по Ван-Гизона и MSB, для исследования степени коллагенообразования.

Патоморфологическое определение степени активности ХГ

Для оценки основных морфологические параметров при патологии печени используется ранговая система учета, предложенная В.В. Серовым и Л.О. Севергиной, – гистологический индекс степени активности (таблица 1).

Таблица 1 – Гистологический индекс степени активности (ГИСА)

Морфологическое проявление	Характеристика проявлений	Баллы
1. Некрозы гепатоцитов	А. Перипортальные сегментарные некрозы гепатоцитов части портальных трактов	1-4
	Б. Перипортальные сегментарные некрозы всех портальных трактов	5-8
	В. Перипортальные перисинусоидальные некрозы вплоть до мостовидных	9-12
	Г. Внутридольковые фокальные некрозы в части долек	1-4
	Д. Внутридольковые фокальные некрозы в большинстве долек	5-8
2. Дистрофии гепатоцитов	А. Гидропическая и (или) жировая (слабая, умеренная, выраженная)	1-6
	Б. дистрофия и (или) ацидофильные тельца (Каунсильмена)	1-4
3. Воспалительный инфильтрат	А. В портальных трактах (в зависимости от числа пораженных портальных трактов)	1-3
	Б. В портальной зоне (слабый, умеренный, выраженный)	2-6
	В. Внутри долек	1-3
	Г. Лимфоидные фолликулы в портальных трактах и (или) внутри долек (в зависимости от числа пораженных трактов или долек)	1-6
4. Изменения синусоидов	А. Гиперплазия звездчатых ретикуло-эндотелиоцитов и эндотелия	1-6
	Б. Цепочки лимфоцитов в синусоидах	1-3
5. Поражение желчных протоков	А. Деструкция желчных протоков	1-3
	Б. Пролиферация желчных протоков (слабая, умеренная, выраженная)	1-6

Слабая степень активности при хроническом гепатите В соответствует 1-14 баллам; при хроническом гепатите С – 1-18 баллам; умеренная степень

активности – соответственно 15-27 и 19-40 баллам; выраженная степень активности – соответственно 28-42 и 41-66 баллам.

Патоморфологическое определение стадии ХГ

Для оценки стадии процесса в печеночной ткани (выраженности фиброза) существуют несколько систем учета Knodell, Scheuer, Sciot и Desmet. Однако наиболее распространенным является гистологический индекс стадии хронизации (ГИСХ) □ разработанный В.В. Серовым и Л.О. Севергиной (таблица 2).

Таблица 2 – Гистологический индекс стадии хронизации (ГИСХ)

Морфологические проявления	Характеристика проявлений	Баллы
1. Фиброз	А. Фиброз большинства портальных трактов, их расширение	1-2
	Б. Фиброз большинства портальных трактов с их расширением и сегментарный перипортальный фиброз	3-4
	В. Синусоидальный фиброз большинства долек	1-4
	Г. Фиброз с образованием порто-септальных септ (более 1)	3-5
	Д. Фиброз с образованием порто-септальных септ (более 1) и нарушением строения печени	9-12
	Е. Фиброз с образованием септ и ложных долек	13-16
2. Цирроз		13-16

Слабый фиброз (I стадия хронизации) соответствует 1-4 баллам. Умеренный фиброз (II стадия хронизации) – 5-8 баллов. Тяжелый фиброз (III стадия хронизации) – 9-12 баллов. Цирроз (IV стадия хронизации) – 13-16 баллов.

Комплексная оценка патологии печени с включением в исследование пункционной биопсии наряду с изучением общепринятыми лабораторными и инструментальными тестами позволяет объективно установить клинический диагноз, определить прогноз и подобрать индивидуальную терапию. Использование УЗИ при чрескожной биопсии печени позволило совершенствовать методику получения материала из печени, что повысило диагностическую ценность ПБП при диффузных заболеваниях печени, в частности, при вирусных гепатитах на фоне системных заболеваний соединительной ткани.

РАЗЪЯСНИТЕЛЬНЫЙ ЛИСТ К РАЗГОВОРУ С ВРАЧОМ О БИОПСИИ ПЕЧЕНИ

Уважаемый(ая) пациент(ка),

Ф.И.О. пациента

Получите информацию!
исследование, которое мы Вам предлагаем, требует Вашего согласия. Для того чтобы Вы могли принять решение, мы информируем Вас этим разъяснительным листом и беседой о виде, значении и возможных осложнениях запланированного исследования.

Почему мы советуем Вам биопсию печени?

В связи с Вашими жалобами, изменениями функциональных проб печени и для динамического контроля за Вашим заболеванием необходимо проведение биопсии печени для формирования окончательного мнения о Вашем заболевании. В результате микроскопического исследования ткани печени будет возможно проводить адекватные лечебные мероприятия или оценить эффективность проведенного медикаментозного лечения.

Методика проведения

Под местной анестезией тонкой полый иглой с правой стороны грудной клетки с секундной быстротой получают маленький фрагмент ткани печени. Иногда после биопсии больные отмечают боль в месте пункции, в правом плече или шее после пункции, возникающую при дыхании, которая проходит через 1-1,5 ч после манипуляции.

Возможные осложнения

Ни один врач не может быть застрахован от риска при проведении своих мероприятий. Очень редко бывает кровотечение или выделение желчи из пункционного канала, повреждение плевральной полости или легкого, падение артериального давления. Некоторые из этих осложнений могут устраняться исключительно оперативным путем.

Небольшие повреждения могут, при неблагоприятном стечении обстоятельств, как, например, заражение крови (сепсис), приводить к опасным для жизни тяжелым последствиям.

Для того чтобы уменьшить риск кровотечения и местной анестезии, мы просим Вас ответить на следующие вопросы:

1. Бывают ли у Вас большие кровотечения после мелких повреждений или удаления зубов? Нет Да

2. Бывают ли у Вас синяки или наблюдалась ли у Ваших родственников (только кровных) склонность к этому? Нет Да
3. Возникает ли аллергия (например, сенной насморк), непереносимость продуктов питания, медикаментов, пластыря, при местном обезболивании? Нет Да

Поведение после исследования

После пункции Вы должны около 2 ч лежать на правом боку, чтобы прижимать место пункции. Если Вы почувствуете усиление боли, попросите Вашего врача об обезболивании. В день проведения пункции печени Вы должны строго соблюдать постельный режим, избегать употребления горячей пищи.

Пожалуйста, спросите нас, если Вы что-то не поняли

Или если Вы хотите больше узнать об исследовании, возможных других методах исследования, здесь упомянутых осложнениях, их частоте, о других редких рисках. Кроме того, с риском могут быть связаны побочные вмешательства (например, инъекции). Мы предоставим Вам информацию в разъяснительной беседе. Спрашивайте, пожалуйста, нас обо всем, что Вам кажется важным.

Заявление пациента после разъяснительного разговора

Врач _____ посредством этого листа и лично провел со мной сегодня разъяснительную беседу, в которой я мог задать ему все интересующие меня вопросы. Я больше не имею вопросов и не нуждаюсь в дополнительной отсрочке для размышления.

Настоящим даю согласие на предложенное исследование и предупрежден о последствиях и побочных эффектах вмешательства.

Или Я не даю своего согласия

О возможном вреде для моего здоровья в случае отказа от исследования я информирован.

Заметки врача к разъяснительному разговору:

Дата _____ 20 ____ г.

Подпись пациента (опекуна) _____

Подпись врача _____