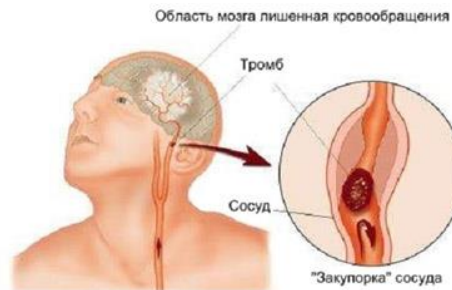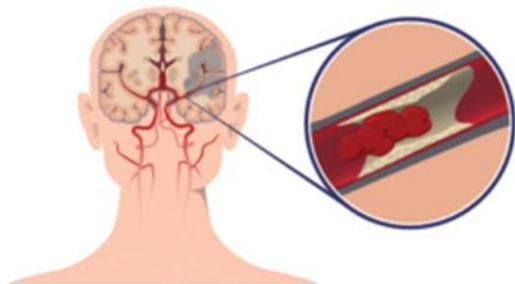




МИНИСТЕРСТВО ЗДРАВООХРАНЕНИЯ РЕСПУБЛИКА БЕЛАРУСЬ БЕЛОРУССКИЙ ГОСУДАРСТВЕННЫЙ МЕДИЦИНСКИЙ УНИВЕРСИТЕТ



Кафедра: нервных и нейрохирургических болезней




Острое нарушение мозгового
кровообращения у людей молодого возраста:
этиология, патогенез, клиника, диагностика.

Подготовил студент 4 курса Ачылов Б.Ч.

Острые нарушения мозгового кровообращения

-остро возникающие поражения головного мозга сосудистого генеза, характеризующиеся менингеальными, общемозговыми и очаговыми симптомами или их сочетанием

- несоответствие между потребностями мозга в кислороде и энергетических субстратах и резким снижением церебральной перфузии.



По данным ВОЗ

около 17 млн человек ежегодно заболевают инсультом.

5 млн. из них умирает, 5 млн. остаются инвалидами

MacKay J, Mensah GA. World Health Organization. Global Burden of Stroke.

The Atlas of Heart Disease and Stroke, 2017

Global burden of stroke

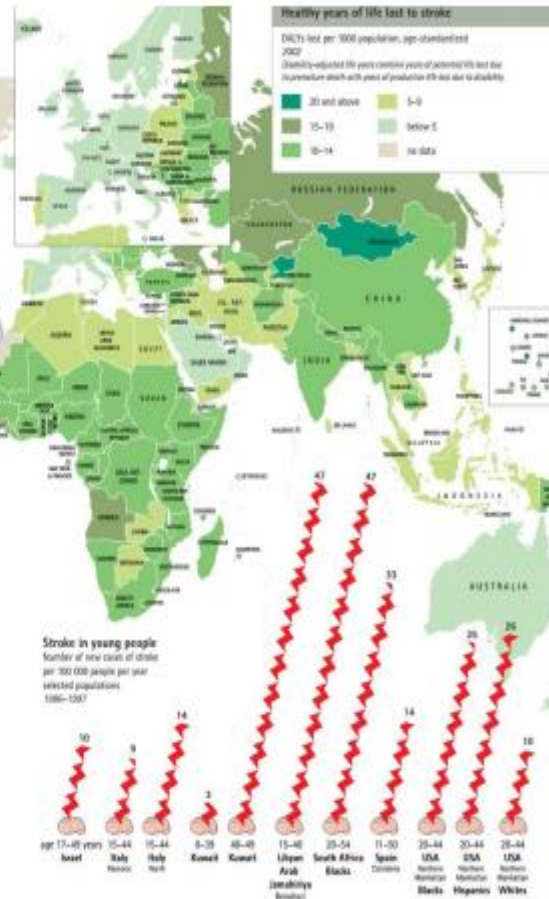

The increased risk of stroke from taking oral contraceptive pills is substantially reduced by using the modern, low-dose pill.

Stroke is the biggest single cause of major disability in the United Kingdom.

Increasing hypertension can reduce the risk of a stroke by up to 40%.

Stroke burden is projected to rise from around 18 million DALYs globally in 1990 to 61 million DALYs in 2020.



DALYs

(Disability-adjusted life years)

– годы потерянные на 1000 населения

Кол-во потенциальных лет жизни, утраченных в результате преждевременной смерти +

годы продуктивной жизни, утраченные в результате инвалидности.

РФ-15-19,

РБ-10-14 лет

Актуальность проблемы ОНМК

**ОНМК
в 80-87% -
инфаркт
мозга
(ИМ)**

Заболеваемость ежегодно в мире – до 16,0 млн чел.; в странах Европы – 95-290 на 100 000, в РБ - до 292 на 100 000 (95%ДИ 282–304); **30 000 чел. в год**

Смертность мире - до 5,9 млн. в год; в РБ остается на среднеевропейском уровне (157,6-167,9 на 100 000 жителей в год); до **10 000 чел в год.**

Зависимость в повседневной жизни – в Европе более 1/2 выживших после инсульта, в РБ показатель первичной инвалидности у лиц трудоспособного возраста – 3,47 на 10 000 населения. **Высокий процент инвалидов I гр. (17,3%).**

Общие расходы на инсульт: Европа - **64.1 million € в год (2015)**. США прямые и косвенные расходы, связанные с инсультом \$ 36,5 и \$ 65 млрд в год, к 2030 году эти суммы превысят \$ 180 млрд (2016), в группе пациентов с сосудистой деменцией - \$14 387 в год (2003).

Классификация ОНМК

Острые нарушения мозгового кровообращения

Ишемические-НМК

Ишемический инсульт/инфаркт мозга. I63

**Переходящие НМК (до 24 часов)
Транзиторные церебральные ишемические приступы G45**

Негнойный тромбоз вен/синусов мозга. I67.6

**Геморрагические -НМК:
-инсульты/нетравматические**

Субарахноидальное кровоизлияние(САК) I60

Внутри мозговое кровоизлияние. (ВМК) I61

Классификация нарушения мозгового кровообращения (Е.В. Шмидт, 1985)

А. Начальные проявления недостаточности мозгового кровообращения (НПМК)

Б. Преходящие нарушения мозгового кровообращения (ПМК)

1. транзиторные ишемические атаки
2. гипертонические церебральные кризы
 - общемозговые
 - с очаговыми нарушениями (Острая гипертоническая энцефалопатия)

В. ИНСУЛЬТ (стойкие нарушения мозгового кровообращения)

1. Субарахноидальное нетравматическое кровоизлияние (под оболочки головного или спинного мозга)
2. Геморрагический инсульт — нетравматическое кровоизлияние в мозг
 - 2.0 Кровоизлияние в головной мозг
 - 2.1 Кровоизлияние в спинной мозг
3. Другие и неуточненные внутричерепные кровоизлияния
 - 3.0. Нетравматическое экстрадуральное кровоизлияние
 - 3.1. Нетравматическое острое субдуральное кровоизлияние

4. Ишемический инсульт (инфаркт)

4.0. Церебральный ишемический инсульт

4.0.0. При поражении прецеребральных магистральных артерий

4.0.1. При поражении церебральных артерий

4.0.2. При эмболии церебральных артерий

4.1. Спинальный ишемический инсульт

5. Инсульт с восстановимым неврологическим дефицитом — малый инсульт

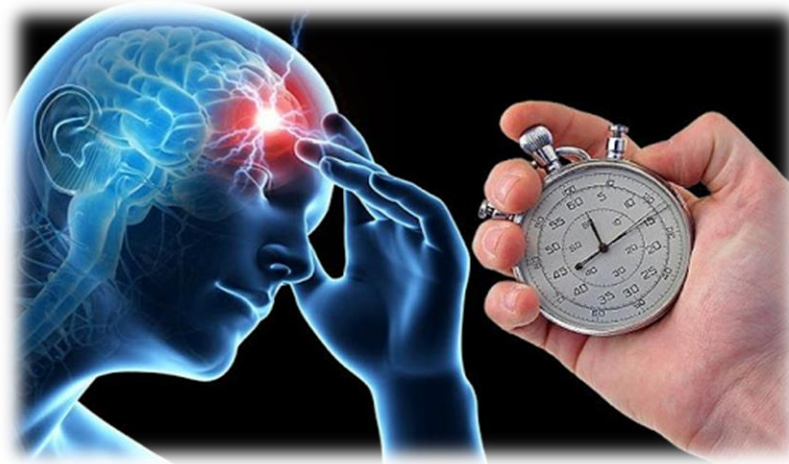
6. Недостаточно уточненные острые нарушения мозгового кровообращения

7. Последствия ранее (более 1 года) перенесенного инсульта

Инсульт

что такое инсульт?

Инсульт — **синдром** характеризующиеся быстрым/внезапным (в течение минут , реже часов) развитием **стойких** (более 24 часов) **признаков очагового и/или общего нарушения функций головного мозга** или приводящий к смерти при **отсутствии** каких-либо причин, кроме причин **сосудистого происхождения**.



Данное определение охватывает все типы инсульта (субарахноидальное кровоизлияние, внутримозговое кровоизлияние, инфаркт мозга и инсульт , не уточненный как кровоизлияние или инфаркт).

ГЕМОРАГИЧЕСКИЕ НЕТРАВМАТИЧЕСКИЕ НМК (ИНСУЛЬТЫ): САК И ВМК

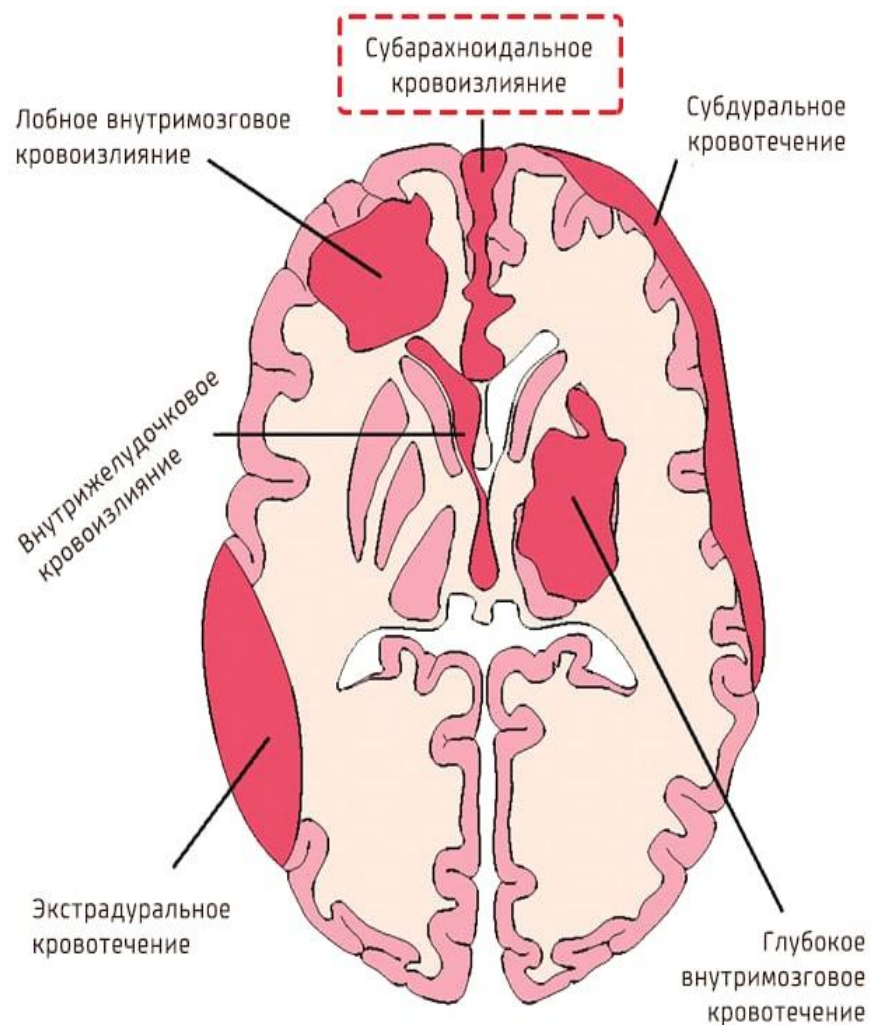
Классификация геморрагического инсульта по МКБ 10:

I60. субарахноидальное кровоизлияние.

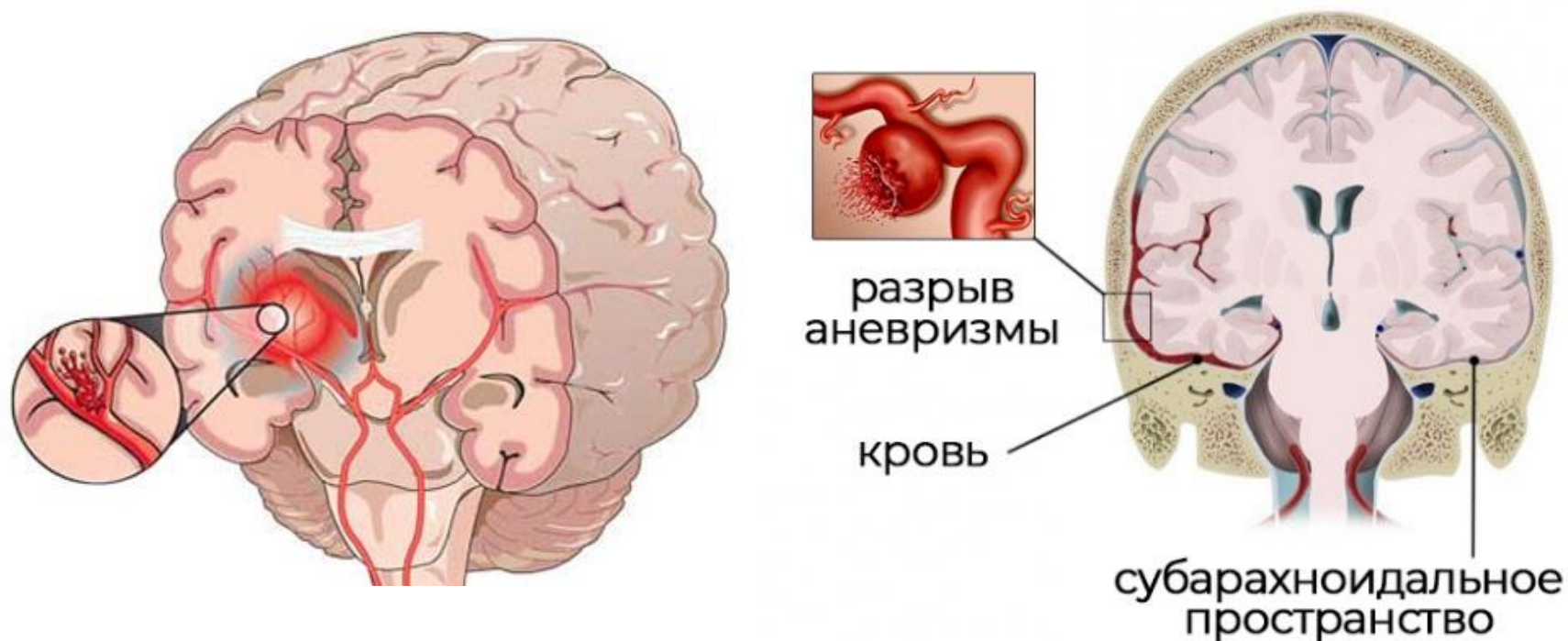
I61. субдуральное кровоизлияние (паренхиматозные и вентрикулярные и их сочетание).

I62 - Другое нетравматическое внутричерепное кровоизлияние (субдуральное и экстрадуральное)

НЕ травматический генез !!!!!!!!!!!



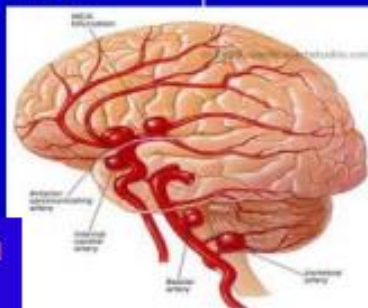Определение нетравматического САК = кровоизлияние в субарахноидальное пространство головного мозга, не связанное с черепно-мозговой травмой
(Клинический протокол МЗ РБ от 01. 06 .2017 №55)



Кровь, излившаяся в тонкое субарахноидальное (ликворное) пространство распространяется по нему диффузно, поэтому употребляется термин «кровоизлияние», **А НЕ ГЕМАТОМА**

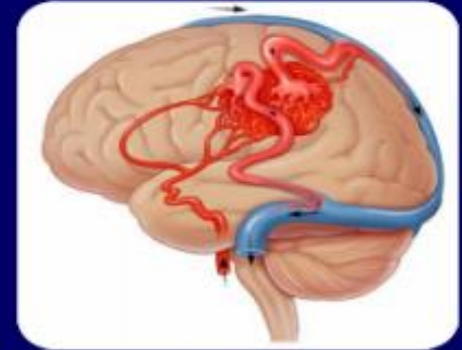Этиология САК

Причина	Доля	Типичная локализация
<i>Травма (наиболее распространённая причина)</i>		
<p><u>Разрыв мешотчатой аневризмы</u></p> <p>Факторы риска разрыва:</p> <ul style="list-style-type: none"> • АГ • Курение • Злоупотребление алкоголем <p>Беременность, послеродовый период, ангиография, наследственность – 2 родственника первой линии</p>	70% - 85%	<p><u>Артерии Виллизиева круга:</u></p> <ul style="list-style-type: none"> • 30% - ПСоА • 25% - ЗСоА • 20-25% - СМА • 10-15% - ВББ (10% - ОА, 5% - ПА, нижняя мозжечковая) • 25% - множественные



Более редкие причины САК

- Разрыв АВМ
- Разрыв микотической аневризмы
- Разрыв кавернозной ангиомы
- Разрыв венозной гемангиомы
- Разрыв артериовенозного свища в *dura mater*
- Разрыв веретенообразной аневризмы (ОА, ВСА, СМА, ПМА)
- Расслоение ПА и реже СА (следствие травмы, мануальной терапии)



Редкие причины САК

- Гематологические заболевания (серповидно-клеточная анемия, лейкоз, тромбоцитопения, ДВС-синдром)
- Антикоагулянтная терапия
- Кровотечение из опухоли оболочек мозга
- Амилоидная ангиопатия (пожилой возраст)
- Церебральный васкулит
- Тромбозы корковых и или менингельных ветвей
- Употребление кокаина
- Использование симпатомиметиков

Эпидемиология САК

- 3% в структуре ОНМК
- В 5% случаев – причина смерти
- Встречаемость в РФ в 3,4 % случаев (ИИ 79,8%; ВМК 16,8%)
- Наиболее высокая заболеваемость в Японии и Скандинавских странах
- У женщин более высокий риск (60% случаев)
- ФР: курение, использование КОК, употребление алкоголя и транквилизаторов
- Частое сочетание аневризм с: синдромом Марфана, поликистозом почек, коарктацией аорты, ФМД, синдромом Элерса-Данло-Руссакова

1 % до 7 % случаев ОНМК.

САК — угрожающее жизни состояние, высокая смертность, тяжёлая инвалидизация.

Общая смертность до 50%

и 10%-25% умирают течение первых 24 часов, часто до поступления

Заболеваемость аневризматическим САК у 7 - 10 на 100,000 в год

Характерные признаки САК

- Острый период - 21 день
- Относительно молодой возраст (чаще до 50 лет)
- **Внезапное начало** на фоне полного здоровья, во время активной, особенно физической деятельности
- Первоначальный симптом - сильнейшая («непереносимая») **головная боль** с возможной потерей сознания, эпилептики
- Часто развитие эмоционального возбуждения, подъема АД, в последующем иногда гипертермии
- Выраженный **менингеальный синдром**: ригидность затылочных мышц, положительные симптомы Брудзинского и Кернига, светобоязнь и повышенная чувствительность к шуму **нередко при отсутствии очаговой симптоматики**
- **Всегда - наличие крови в ликворе**(если LP не ранее 3 часов от начала)
- 30% - стертая или атипичная клиника

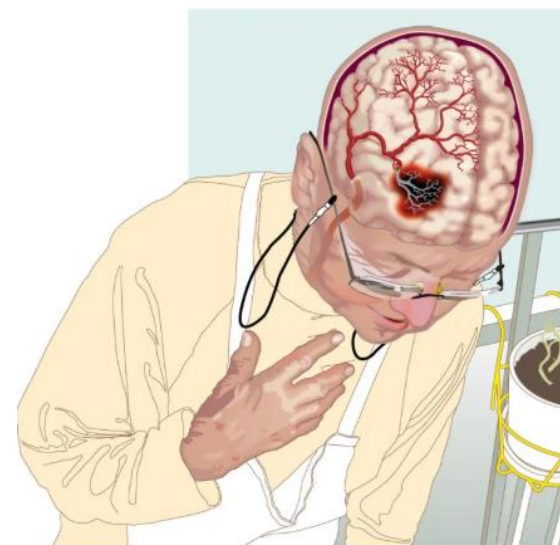Симптомы САК

- Внезапная сильнейшая быстро нарастающая головная боль (по типу "удара в голову") - генерализована, иррадирует в шею и лицо



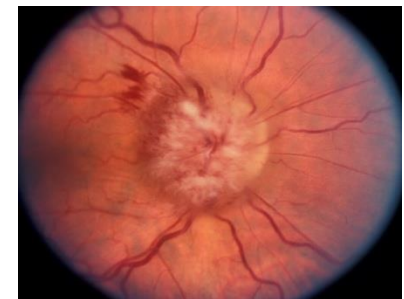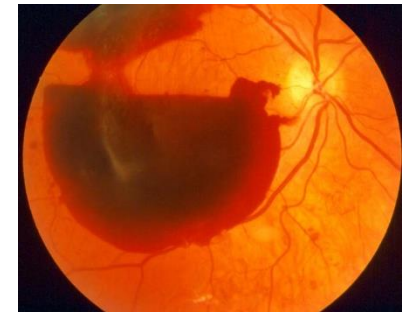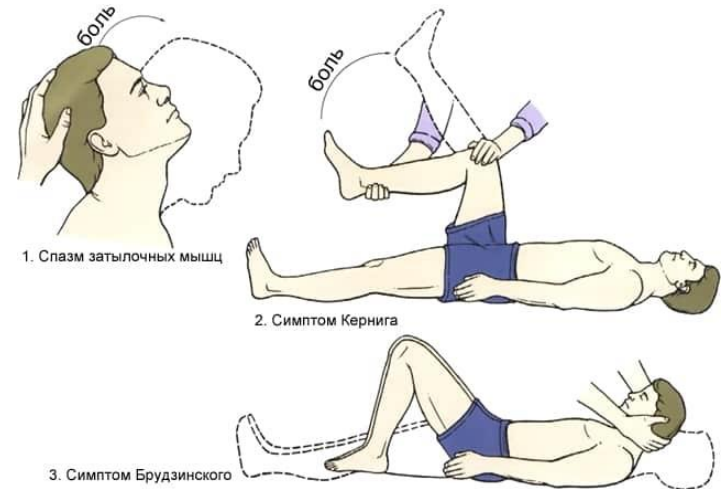
- Может быть без др. симптомов и очагового дефицита !!!

- В дебюте - транзиторные нарушения сознания, судороги, нарушения ритма сердца
- Тошнота и рвота
- Светобоязнь и звукобоязнь
- Головокружение
- Боль в шее
- Изменение ментального статуса



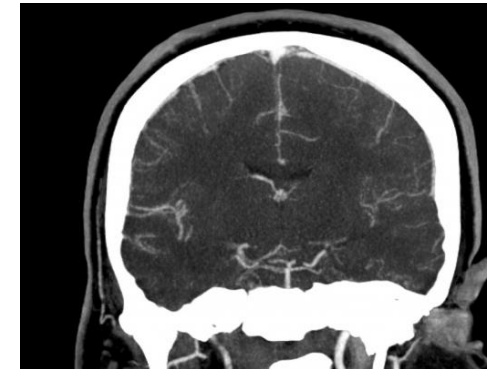
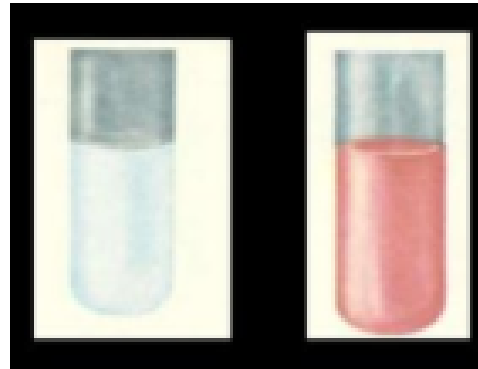
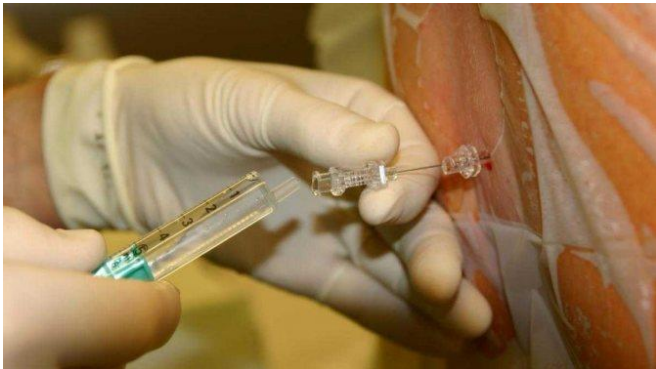
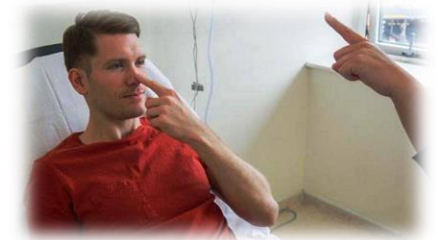Объективные признаки САК

- **Менингеальные симптомы:** Ригидность затылочных мышц через несколько часов, + симптомы Кернига и Брудзинского)
- **Общемозговые симптомы:** угнетение сознания (оглушение, сопор, кома)
- **Очаговые симптомы:** поражение ЧМН, полушарные и ствольные симптомы
- **Субгялоидная ретинльная геморрагия** (редко)
- **Повышение ВЧД** (отёк ДЗН, отсутствие спонтанного венного пульса)



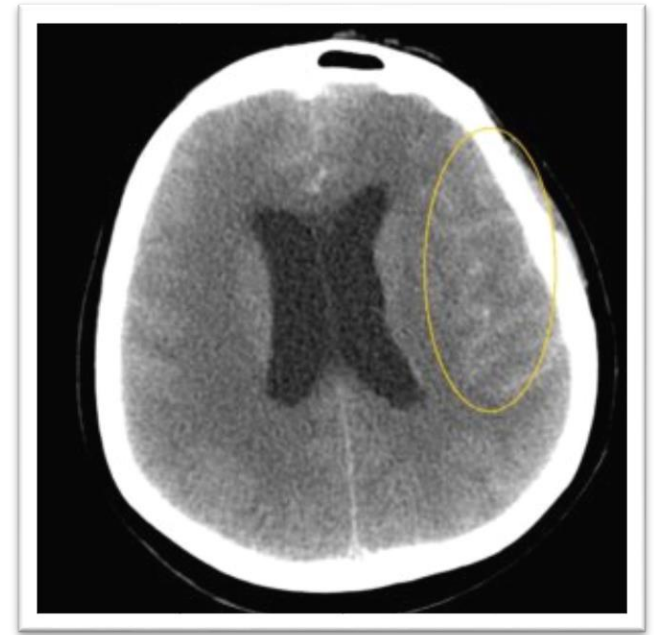
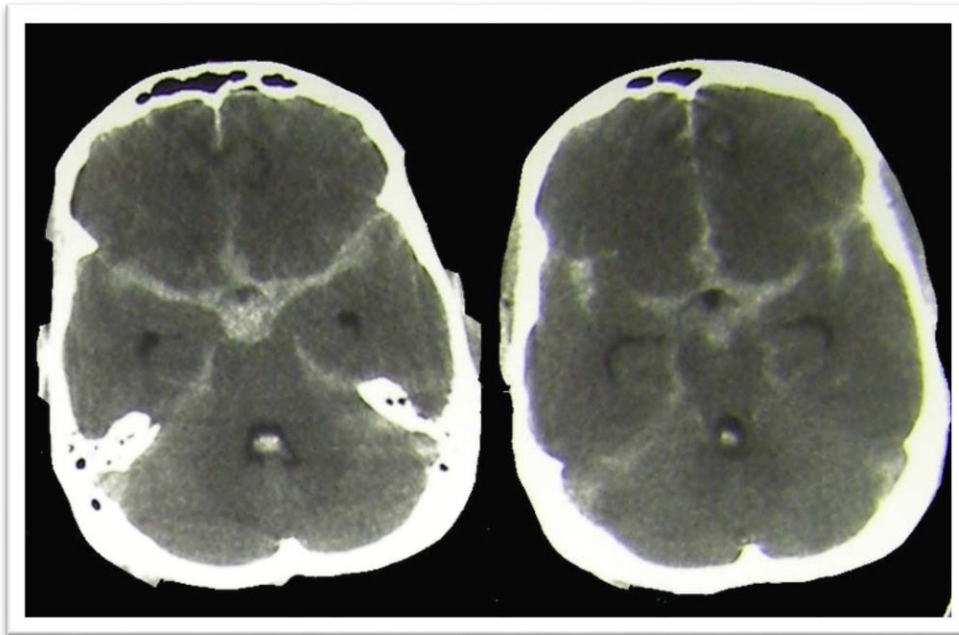
Обследования при САК

- Клинико-неврологический осмотр
- Оценка сознания по шкале комы Глазго
- КТ или МРТ головного мозга (для верификации САК)
- Люмбальная пункция при отсутствии признаков дислокации (если при КТ или МРТ нет признаков САК !!!)
- Консультация нейрохирурга для решения вопроса о переводе в нейрохирургический стационар.



КТ при САК

- **Метод выбора**
- **Чувствительность 85-100%** (в первые 24 часа, затем ↓)
- **Гиперденсный сигнал**



МРТ при САК

Острое САК:

Чувствительность ТЬ и Т2-ВИ 36-50% (выше для изображений, взвешенных по протонной плотности и тя ГИТ)

Гиперинтенсивное на Т2-ВИ

Изоинтенсивное на Т1.ВИ

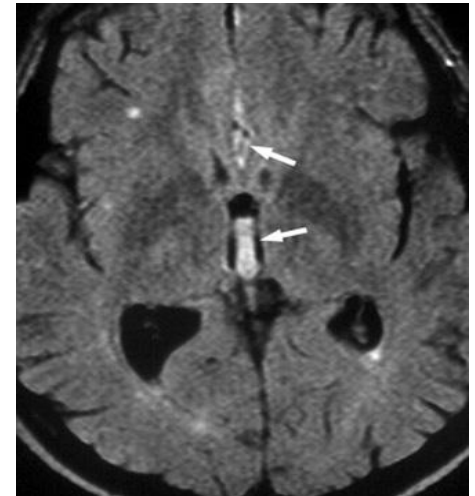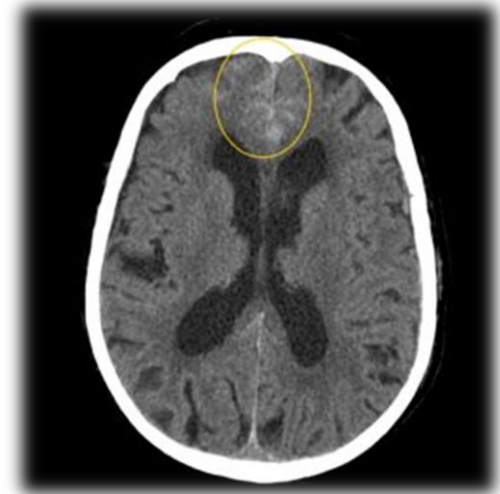
Подострое САК (после 5 дней):

Чувствительность Л) ПДТ и изображений, взвешенных по протонной плотности - 100%

Хроническое САК:

На Т2-ВИ и изображениях взвешенных по протонной плотности

гипоинтенсивная зона вдоль прилежащей мягкой мозговой оболочки (отложения геллосидерина, особенно на поверхности моста, мозжечка и вдоль межножковой цистерны)

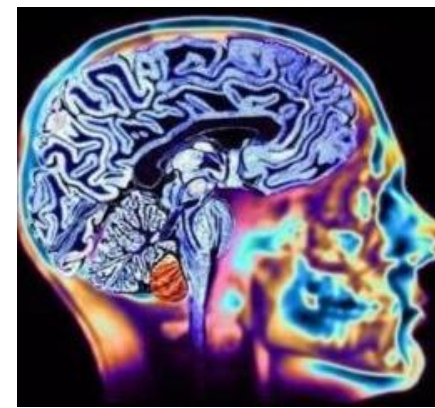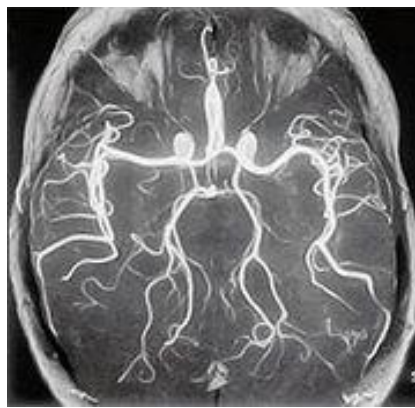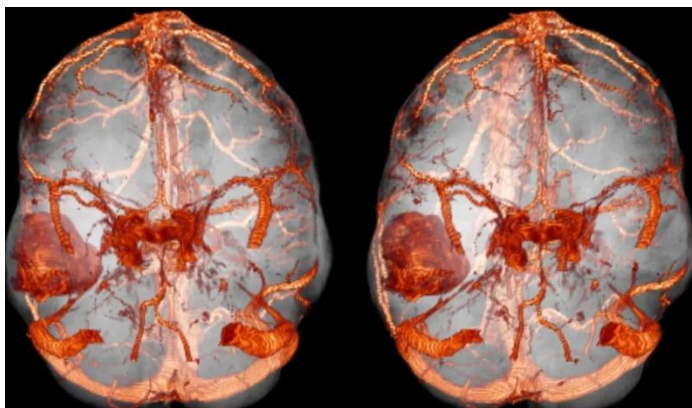


Диагностика источника кровотечения

Непосредственная визуализация церебральных аневризм на сегодняшний день возможна с использованием трех лучевых методов диагностики:

- спиральной компьютерно-томографической ангиографии (КТА),
- магнитно-резонансной ангиографии (МРА),
- цифровой или субтракционной ангиографии (ЦСА).

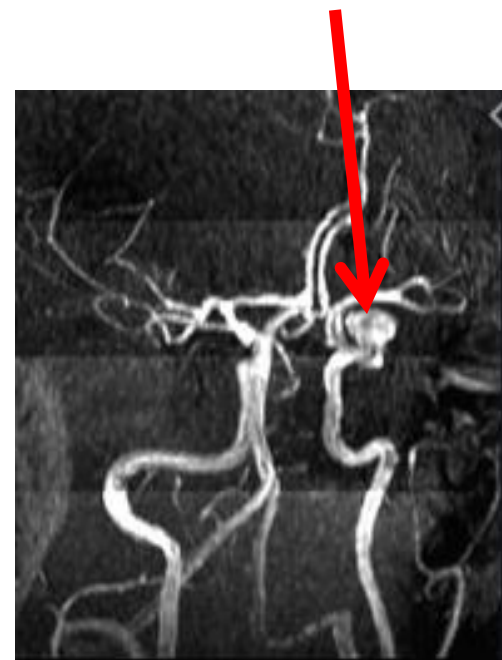Диагностику следует начинать с неинвазивных методов.



Современная спиральная КТА с обладает чувствительностью в пределах 87,9—97% и специфичностью — 95—100%.

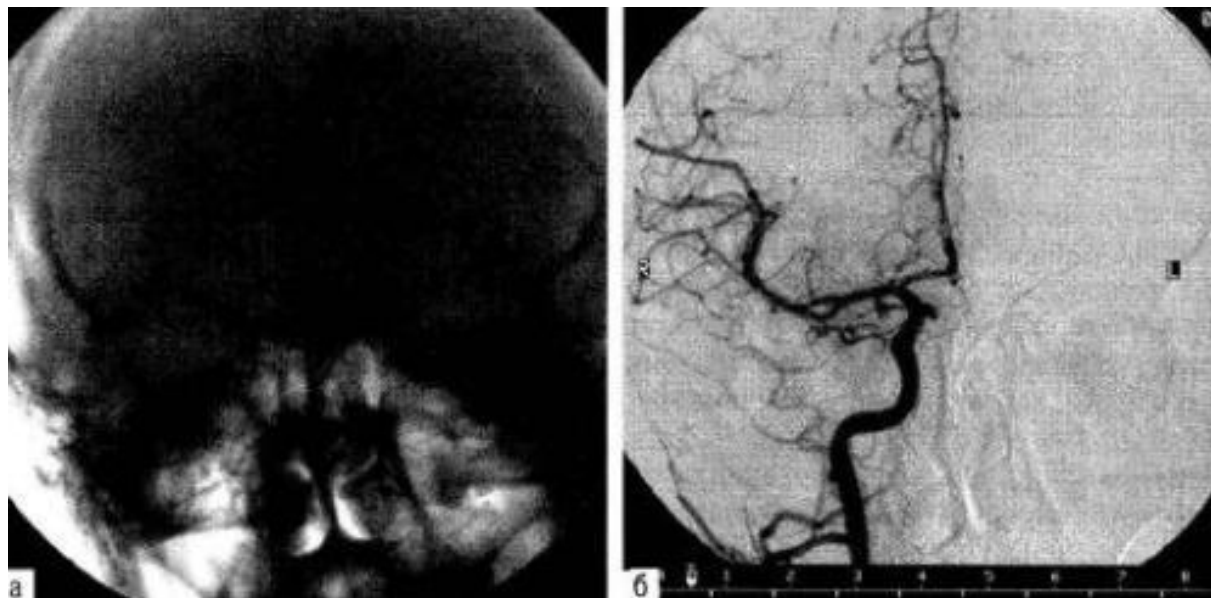
Магнитно-резонансная ангиография

- Современная МРА обеспечивает верификацию внутричерепных аневризм с **чувствительностью в пределах 74—100% и специфичностью — 76—100%.**
- На сегодняшний день чувствительность в обнаружении аневризм диаметром **более 3 мм составляет 86%, что сравнимо с результатами ЦСА.**
- При аневризмах диаметром **менее 3 мм чувствительность** снижается.
- МРА предпочтительно выполнять в первые трое суток после кровоизлияния.
- В сроки от 3 суток до 3 недель после кровоизлияния точность информации снижается, что связано с



Цифровая субтракционная ангиография

- Селективная ЦСА выполняется в следующих случаях: нет возможности провести КТА или МРА, КТА или МРА не выявили источника кровотечения или полученные данные недостаточны для проведения хирургического вмешательства.

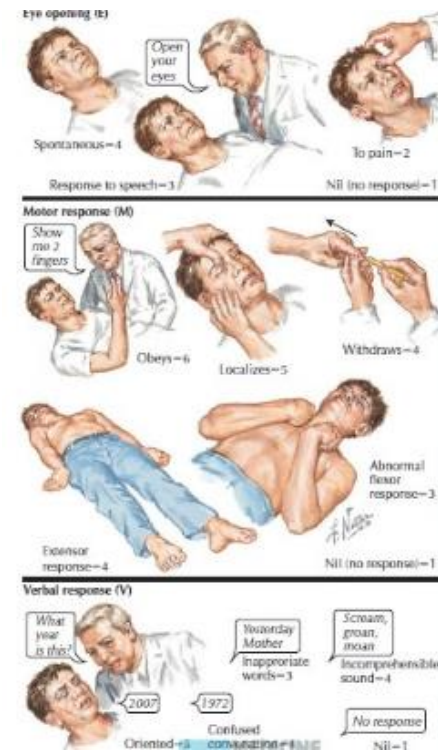


Тяжесть состояния пациента с ВЧК оценивается по:

- Степени угнетения сознания согласно шкале комы Глазго,
- Тяжесть состояния пациента с САК оценивается по шкале Hunt Hess,
- Оценка степени тяжести базальных субарахноидальных кровоизлияний по данным компьютерной томографии (далее – КТ) производится по шкале Fischer

Шкала комы Глазго

Симптомы	Баллы
1. Двигательные реакции:	
<ul style="list-style-type: none"> Выполняет инструкции 	6
<ul style="list-style-type: none"> Защищает рукой область болевого раздражения 	5
<ul style="list-style-type: none"> Отдергивает конечность в ответ на боль 	4
<ul style="list-style-type: none"> Декортикационная ригидность 	3
<ul style="list-style-type: none"> Децеребрационная ригидность 	2
<ul style="list-style-type: none"> Движения отсутствуют 	1
2. Вербальные реакции:	
<ul style="list-style-type: none"> Участвует в беседе, речь нормальная, ориентация не нарушена 	5
<ul style="list-style-type: none"> Участвует в беседе, но речь спутанная 	4
<ul style="list-style-type: none"> Бессвязные слова 	3
<ul style="list-style-type: none"> Нечленораздельные звуки 	2
<ul style="list-style-type: none"> Реакция отсутствует 	1
3. Открывание глаз:	
<ul style="list-style-type: none"> Спонтанное 	4
<ul style="list-style-type: none"> На речь и обращение 	3
<ul style="list-style-type: none"> На боль 	2
<ul style="list-style-type: none"> Не открывает глаз 	1



Интерпретация:

Ясное сознание	15
Оглушение	13–14
Сопор	9–12
Кома	3–8

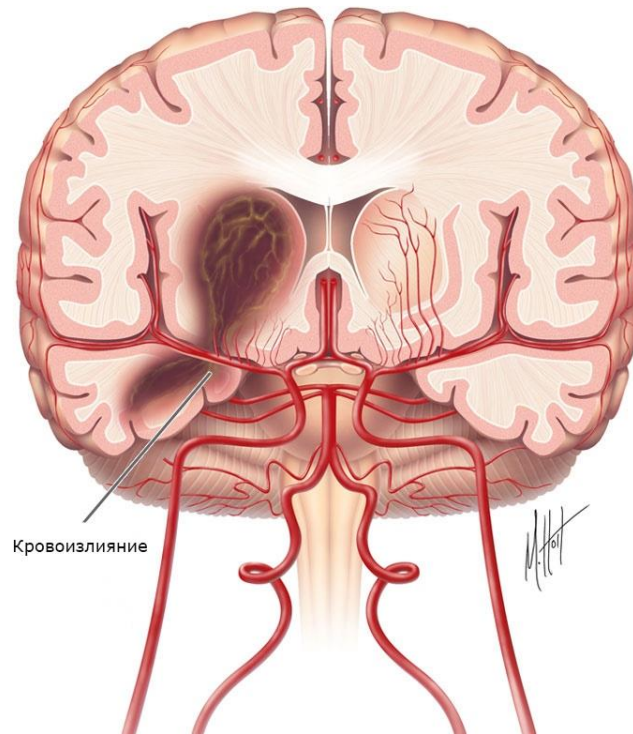
Шкала для оценки состояния при САК. (Ханта и Хесса)

- 0 – неразорвавшаяся аневризма
- 1 – бессимптомный разрыв аневризмы: умеренная головная боль, слабо выраженная ригидность мышц затылка.
- 2 – неврологический дефицит отсутствует, за исключением пареза ЧМН: головная боль от умеренной до выраженной, ригидность мышц затылка
- 3 – сонливость, спутанность и (или) фокальный неврологический дефицит
- 4 – сопор, неврологический дефицит от умеренного до выраженного
- 5 – глубокая кома, внешне агонирующий пациент.
- При наличии существенной системной патологии или выраженного вазоспазма градация увеличивается на единицу.

Кровоизлияния в головной мозг (ВМК)

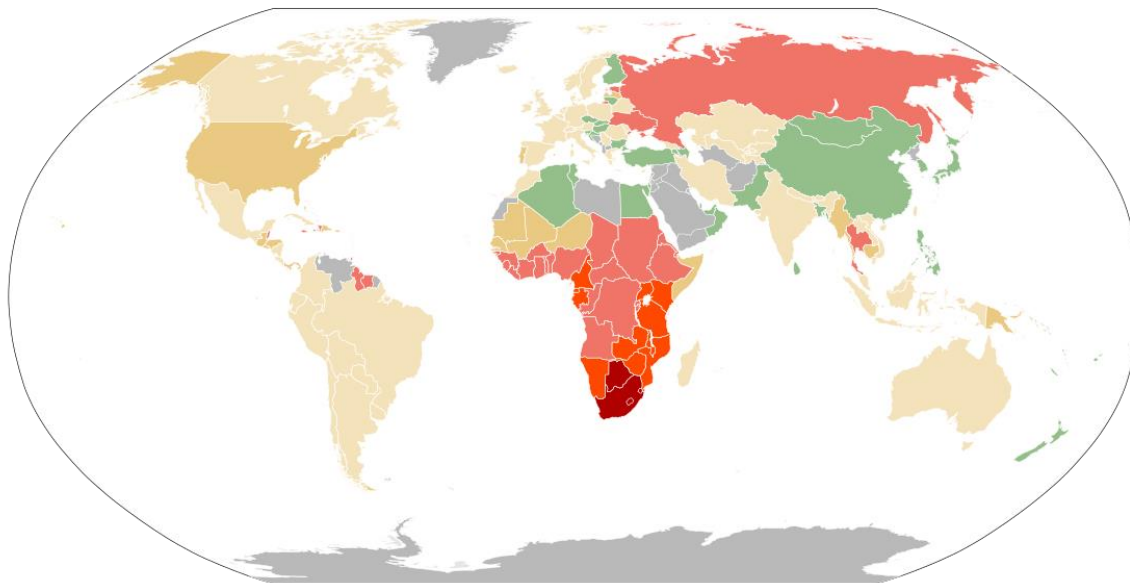
Определение:

-клиническая форма острого нарушения мозгового кровообращения, возникающая вследствие разрыва интрацеребрального сосуда или повышенной проницаемости его стенки и проникновения крови в паренхиму и желудочки мозга.



Эпидемиология ВМК

- Заболеваемость 16,8% от общего числа ОНМК.
- В РФ 45 – 70 000 пациентов с ВМК ежегодно.
- Основная причина летальности и инвалидизации.



Классификация ВМК по механизму развития:

- по типу **разрыва** патологически измененного или аномального сосуда с образованием **гематомы**;
- по типу **диapedеза** из мелких артериол, вен и капилляров;

По объемуизлившейся крови:

малые – менее 30 см³;

средние – от 30 до 60 см³;

большие – свыше 60 см³.

Морфология ВМК

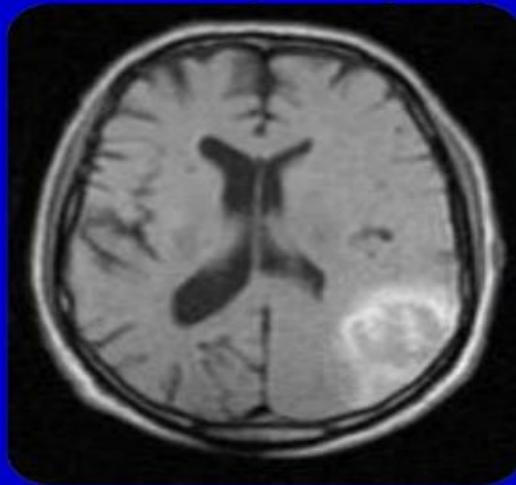
По типу гематому

- 85% при АГ
- Гематома- полость с жидкой кровью и её сгустками, четко ограниченная от окружающих тканей.

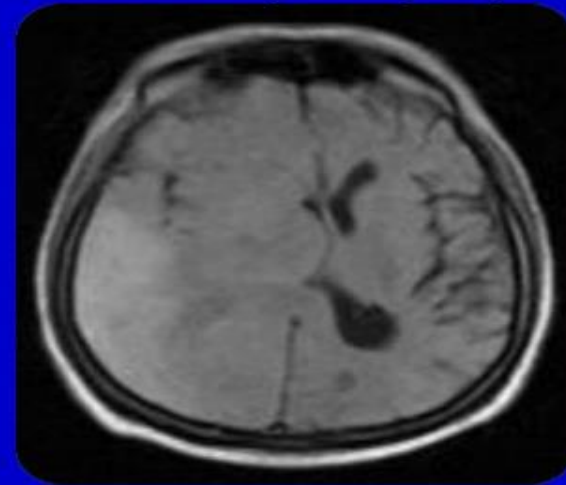
По типу геморрагического пропитывания

- Диапедезное кровоизлияние из мелких артерий и сосудов МЦР.
- Пропитывание- состоит из мелких сливающихся или рядом расположенных кровоизлияний с неровными контурами и без четких границ
- Чаще в таламусе и мосту

• T1 – ВИ (10-е сутки)



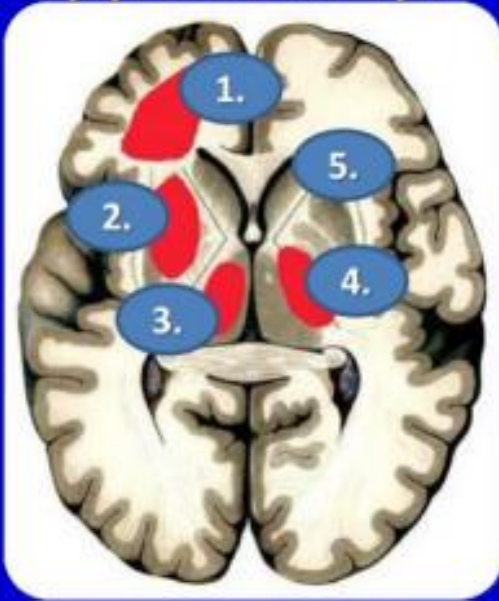
• T1 – ВИ (10-е сутки)



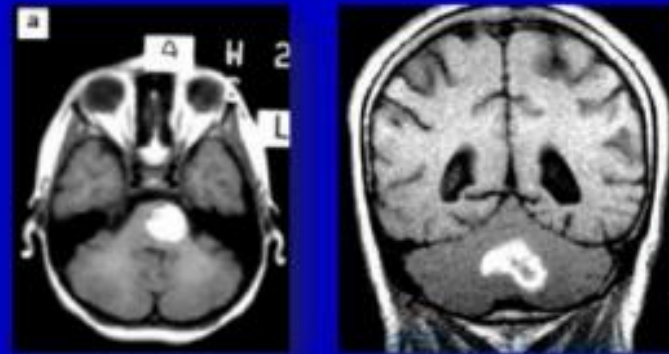
Классификация ВМК по локализации

Супратенториальная гематома

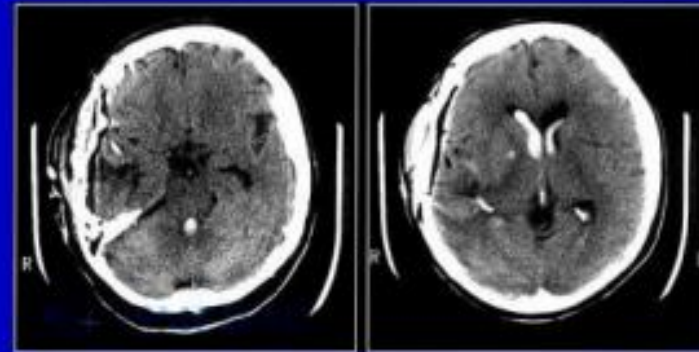
- 1. - Поверхностная (лобарная)
- 2. – Глубокая латеральная
- 3. – Глубокая медиальная
- 4. – Глубокая смешанная
- 5. – Внутренняя капсула



Инфратенториальная гематома

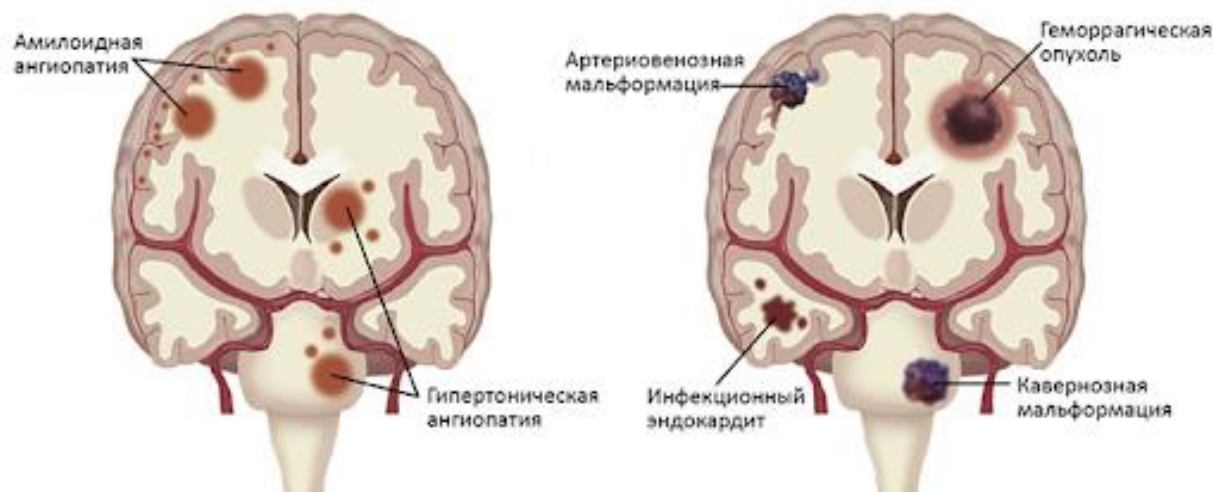


Вентрикулярное кровоизлияние



Этиология ВМК

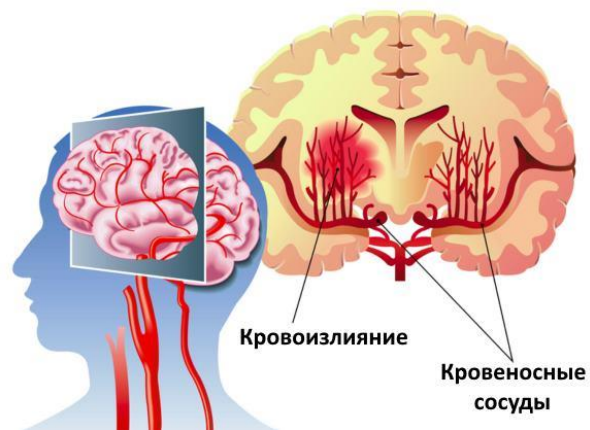
- 1. Артериальная гипертензия 50%
- 2. Сосудистые мальформации
- 3. Коагулопатия
- 4. Церебральная амилоидная ангиопатия
- 5. Системная фибринолитическая терапия
- 6. Алкоголь
- 7. Прием наркотических препаратов (кокаин, амфетамин)



Артериальная гипертензия

Наиболее значимая причина первичного ВМК, выявляется в 60% всех больных с ВМК, особенно в следующих категориях:

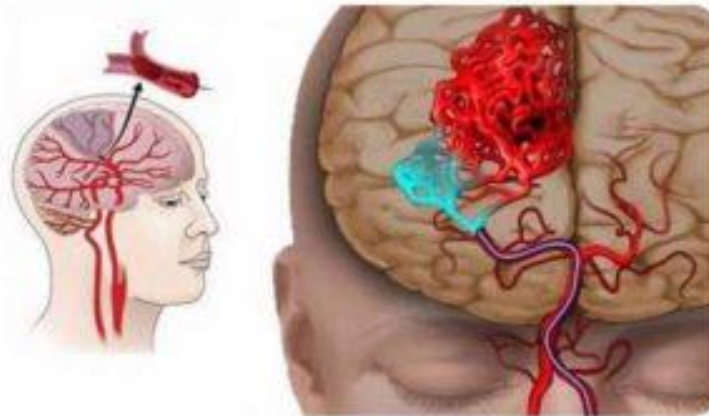
- Больные, получающие неадекватную антигипертензивную терапию
- Возраст моложе 55 лет
- курильщики



Сосудистые мальформации

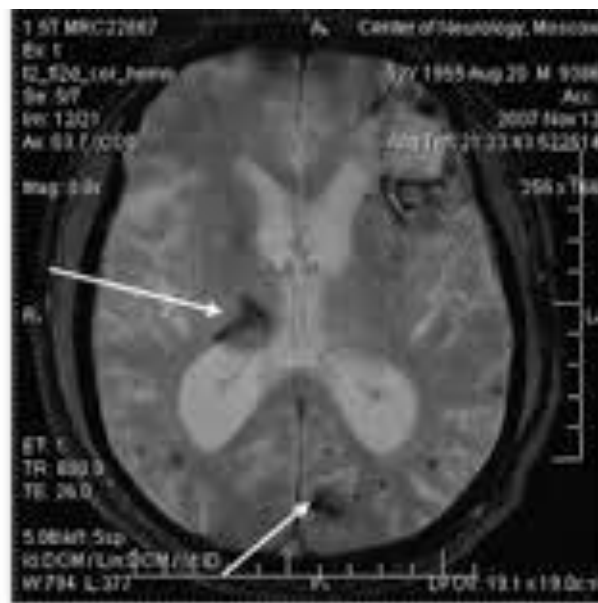
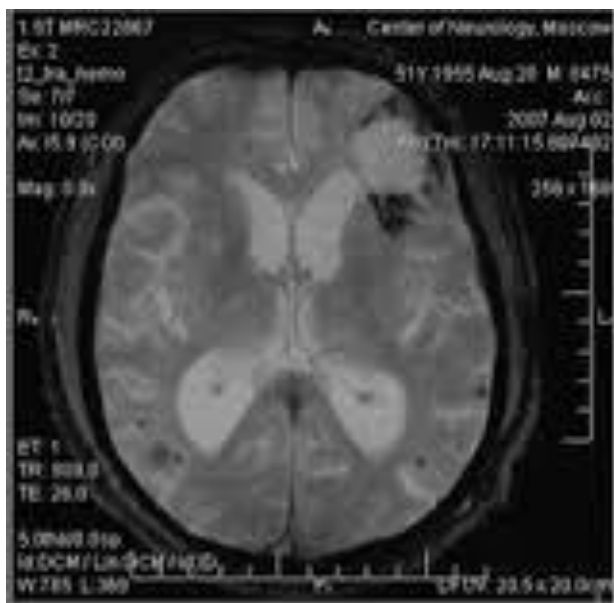
- артериовенозные
- кавернозные
- венозные

Наибольшее количество мальформаций отмечается в полушариях мозга, реже в стволе, чаще единичные, но могут быть и множественные при аутосомно-доминантом пути наследования.



Церебральная амилоидная ангиопатия – 10%

Патологическое отложение амилоида в средней оболочке и адвентиции мелких кортикальных и лептоменингеальных артерий и артериол – чаще приводит к развитию лобарных ВМК.



Коагулопатия

- наследственная (гемофилия)
- приобретенная (при циррозе печени)
- у пациентов, получающих антикоагулянтную терапию варфарином, гепарином, даже при подборе дозировки в соответствии с МНО.
- При приеме аспирина риск ВМК значительно ниже и увеличивается у пациентов с очень низким уровнем холестерина и АГ.

Редкие причины ВМК

Кровоизлияние по механизму геморрагического пропитывания

- Гематологические заболевания

глубокая тромбоцитопения ($< 20 \cdot 10^9/\text{л}$)
гемофилия

- Артерииты

- Синдром Мойя-Мойя

- Диссекции артерий

- Тромбоз внутричерепных вен

- Алкоголизм (нарушение функции печени и гипокоагуляция)

- Прием наркотиков (амфетамин, метамфетамин, кокаин)

- Дисплазии соединительной ткани (кровоизлияния у детей, подростков и молодых пациентов)

Характерные признаки ВМК

- Развитие во время эмоционального или физического перенапряжения
- Высокое АД в первые минуты, часы после начала . Длительная артериальная гипертензия в анамнезе (часто кризовое течение)
- Бурное развитие неврологической и общемозговой симптоматики
- Через несколько минут может развиваться коматозное состояние (особенно при кровоизлиянии в ствол или мозжечок)
- Характерный вид некоторых пациентов — багрово-синюшное лицо (особенно при гиперстенической конституции), тошнота или многократная рвота выраженная общемозговая симптоматика и головная
- боль в определенной области головы, предшествующие (за несколько

- Внезапная слабость или потеря чувствительности на лице, в руке или ноге
- Внезапное нарушение зрения на один или оба глаза
- Нарушение речи
- Нарушение глотания
- Головокружение, нарушение координации (особенно в сочетании с нарушением речи, онемением и слабостью в руке или ноге, двоением в глазах)

Очаговые симптомы зависят от локализации ВМК, но преобладает как правило общемозговая симптоматика, особенно в начале заболевания

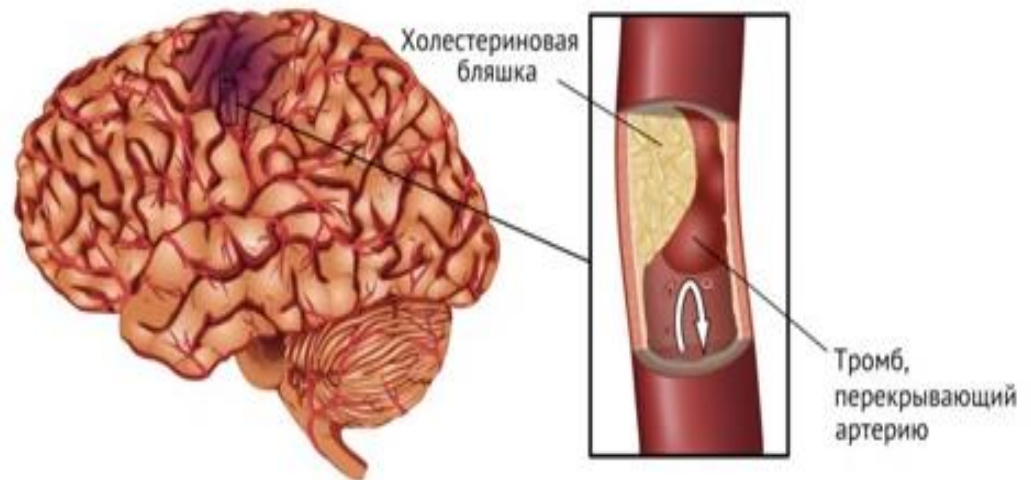
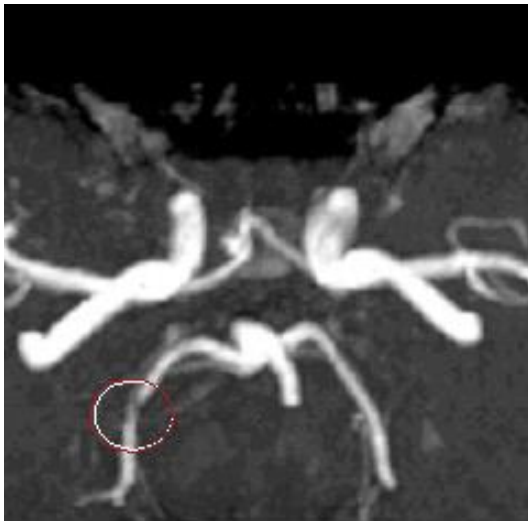- НО Клинически дифференцировать ВМК и ИМ НЕВОЗМОЖНО !!!
- В клинике $\frac{1}{4}$ части случаев ошибки.

Ишемический инсульт = Инфаркт мозга

- **Ишемический инсульт (ИИ)** – клинический синдром, обусловленный острой фокальной церебральной ишемией, приводящей к инфаркту (зона ишемического некроза) головного мозга .
 - **Клинический подход к определению** - инфаркт ГМ определяли с учетом развития клинических симптомов продолжительностью « ≥ 24 ч» которые соответствуют расстройствам определенного «сосудистого бассейна».
 - **2002, 2009 – АНА/ ASA :** инфаркт это гибель клеток головного, спинного мозга или сетчатки, обусловленная ишемией, подтвержденной на основе объективных доказательств : патологического или визуализационного
- Sacco RL, Kasner SE, Broderick JP, Caplan LR, Connors JJ, Culebras A, et al. An updated definition of stroke for the 21st century: a statement for healthcare professionals from the American Heart Association/American Stroke Association. Stroke(2013) 44:2064–89.

Этиология ишемического инсульта (ИМ)

- Стеноз (окклюзия) магистральных артерий головы или артерий мозга;
- Тромбоз мозговых артерий;
- Эмболия артерий мозга.



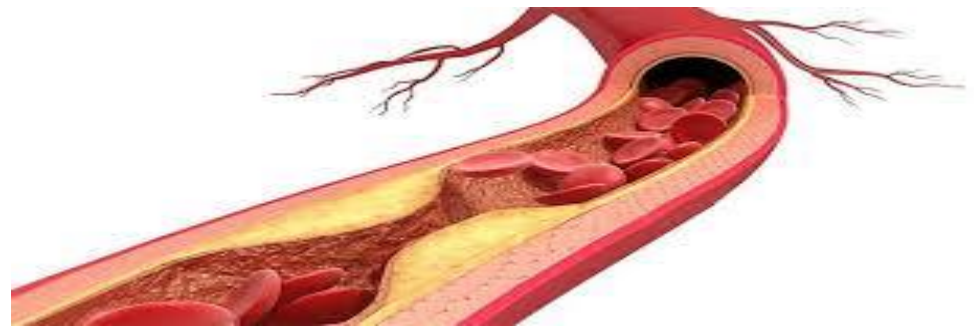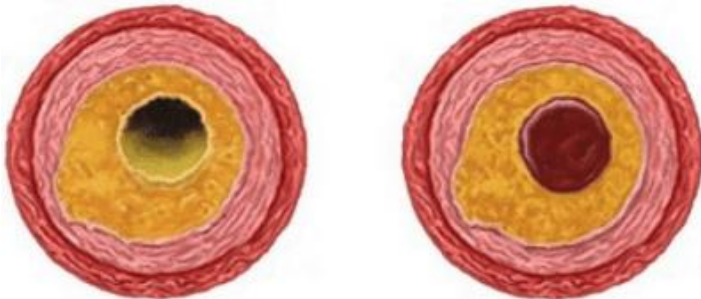
Условия, предрасполагающие к развитию инсульта:

Локальные факторы:

- Атеросклероз;
- Тромбообразование;
- Поражение сердца;
- Изменения шейного отдела позвоночника.

Системные факторы:

- Нарушение центральной гемодинамики (кардиальный гиподинамический синдром, артериальная гипертензия, нарушение сердечного ритма);
- Другие системные факторы (коагулопатии, эритроцитоз и полицетемия)



Этапы «ишемического каскада»

Энергетический дефицит

Глутаматная «эксайтотоксичность», повышение содержания ионов Ca^{2+} внутри клетки, лактат-ацидоз

Оксидантный стресс

Дисбаланс цитокинов, локальное воспаление, микроциркуляторно-клеточные реакции

Апоптоз

минуты часы

дни

Реперфузия (тромболизис, антикоагулянты)

3 6 12 24 3 7

Первичная нейропротекция: сульфат магния 65 ммоль/с, глицин 1-2 г/с

Вторичная нейропротекция: ингибиторы провосп. цитокинов и молекул адгезии; антиоксиданты; ингибиторы NOS/COX-2; трофические факторы; нейропептиды

Усиление репаративных процессов: трофические факторы роста, ростовые протеины, производные ГАМК)

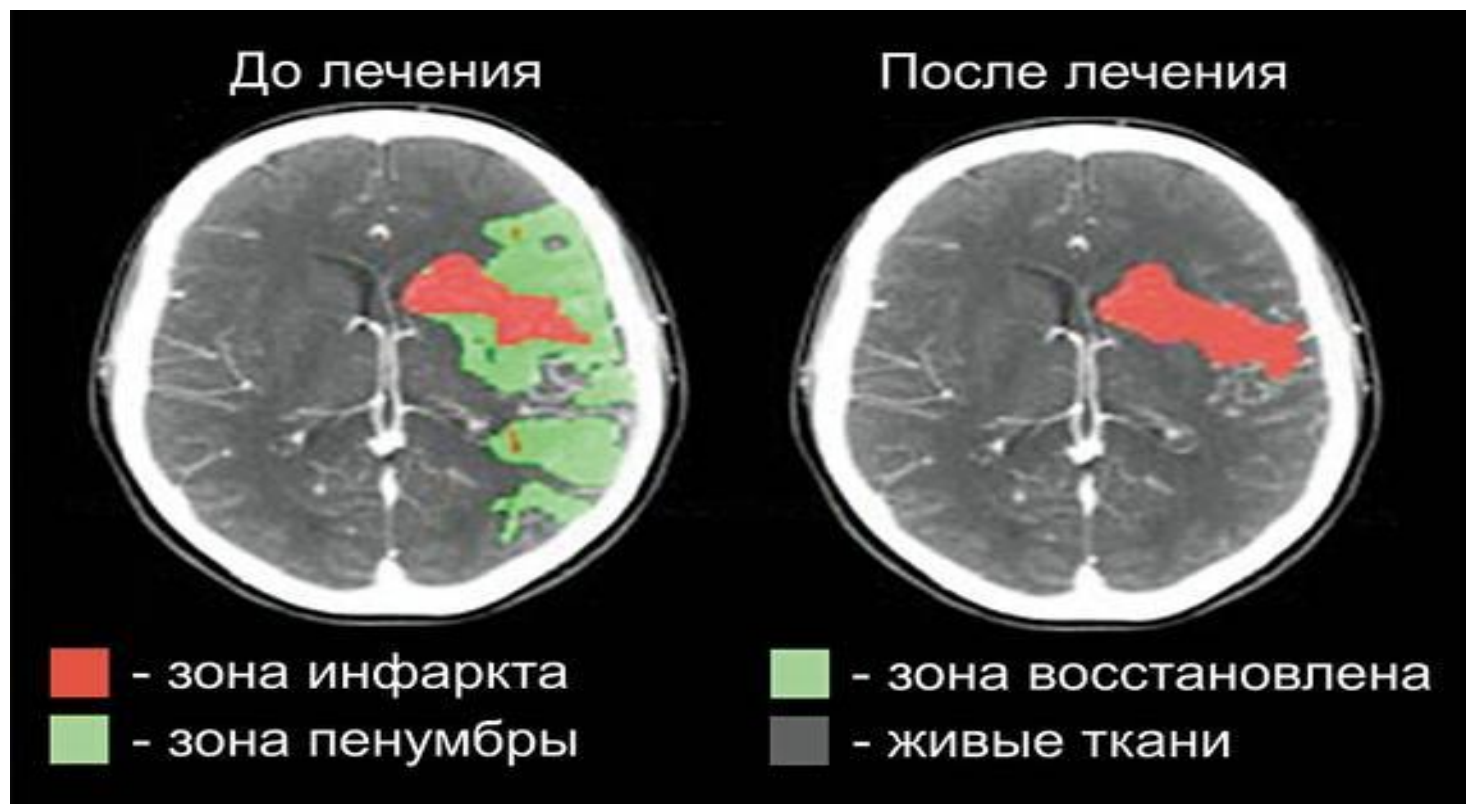
По В.И. Скворцовой, 2003

Пространственная структура снижения мозгового кровотока после окклюзии СМА в эксперименте (обезьяны), демонстрирующий градиент от ишемического ядра (красный) до полутени и олигемии (синего цвета) в нормально перфузируемую кору (серый). Значения указывают приблизительный церебральный мозговой кровоток в мл на 100 г.

Некротическое ядро = некроз, необратимые изменения, неврологический дефицит в начале заболевания. На клеточном уровне-- энергетический дефицит, нарушение функции мембран, не поддерживается физиологический градиент, выпавшие нарушения ионного и водного гомеостаза: выход K^+ , массивное поступление Na , Ca . Аноксическая деполяризация → смерть клеток.

Пенумбра (более низкий объем кровотока, но потенциально обратимые изменения клеток). При распространении волны деполяризации от зоны ядра ишемическую полутень, невосстановленном кровотоке + отсроченные изменения (воспаление и др) –распространение очага некроза на зону пенумбры.

Пенумбра- цель терапевтических воздействий-тромболизис, нейропротекция.

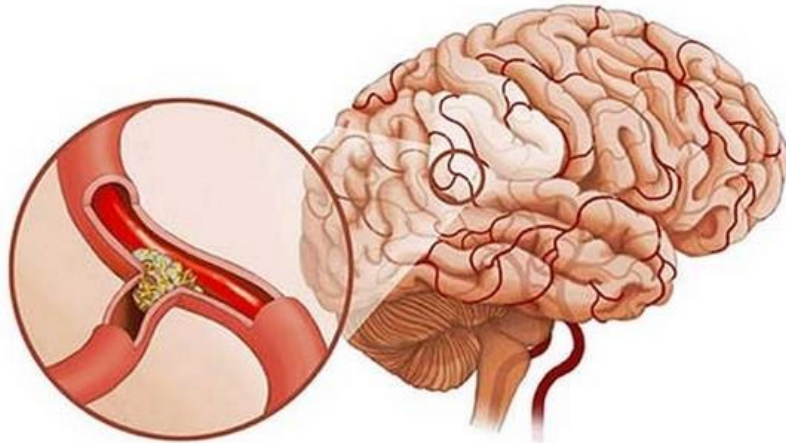


Типы ишемического инсульта:

- **Атеротромботический (34%);**
- **Кардиоэмболический (22%);**
- **Гемодинамический (15%);**
- **Лакунарный (20%);**
- **По типу гемореологической микроокклюзии (9%).**

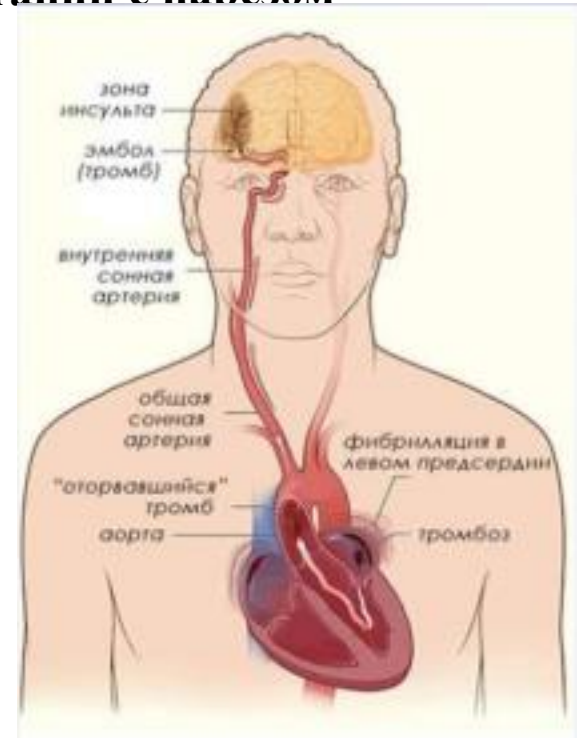
Атеротромботический подтип ИМ:

- Стеноз ВСА, ОА, крупных стволов ИКА >50% преимущественно АС.
- Начало заболевания чаще ночью или утром сразу после сна, с постепенным нарастанием неврологических нарушений в течение нескольких часов или суток.
- Развитию неврологического дефицита предшествуют кратковременные частые ТИА в зоне кровоснабжения той же артерии.
- В анамнезе имеются факторы риска развития церебрального атеросклероза – артериальная гипертензия, сахарный диабет, курение, гиперлипидемия.



Кардиоэмболический подтип ИМ:

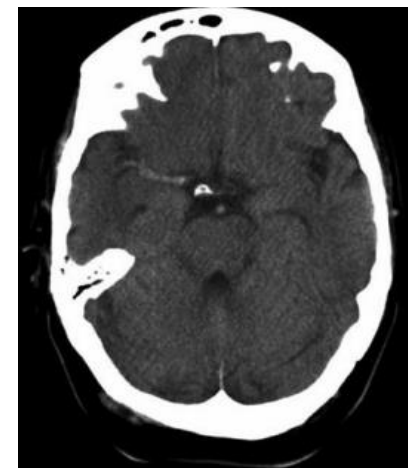
- Внезапное развитие неврологических нарушений на фоне физического или эмоционального напряжения. Часто начинается с потери сознания, джексоновского или генерализованного эпилептического припадка.
- Чаще наблюдается изолированная сенсорная или моторная афазия, гемипарез с преобладанием в руке, парез руки в сочетании с парезом мышц лица и языка по центральному типу.
- Локализация : чаще – корковые инфаркты в бассейне СМА.



Клинические особенности кардиоэмболического ИМ

Клиническая – острое начало с максимального неврологического дефицита, м.б. эпилепсия

- **Быстрый регресс симптомов** (быстрая реканализация тромба м.б.) или усугубление на фоне геморрагической трансформации.
- **Разнообразие клинических проявлений**- кардиальный эмбол может мигрировать вдоль интракраниальных сосудов в зависимости от его размеров вызывать либо массивные ИМ при окклюзии проксимальных отделов сосудов, либо небольшие поверхностные ИМ при окклюзии дистальных артерий, единичные и множественные ИМ в разных артериальных бассейнах
- **Нарушение зрения, неглект или афазия**
- Сопутствующие сердцебиение/боль в груди
- **Лабораторные тесты** – повышение уровня тропонина , креатинкиназы, СРБ, прокальцитонин, Д-димеры.

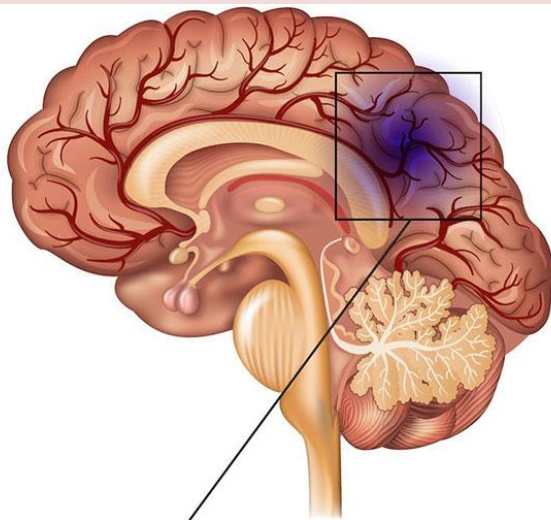


Гемодинамический подтип ИМ:

- Увеличение циркуляторного сопротивления на уровне стенозирующего поражения МАГ
- Прогрессирующее снижение перфузионного давления в постстенотических сегментах вследствие нарастания степени стеноза, гипоперфузия в бассейнах кровоснажения

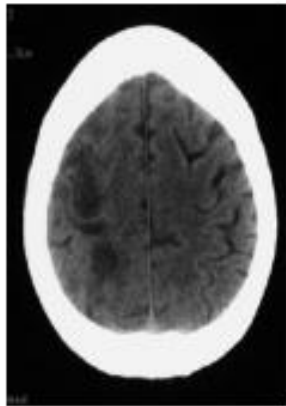
Факторы, определяющие проявления гемодинамического механизма:

- Степень и распространенность стенозов ЭКА, ИКА (одно, двусторонние и тд)
- Состояние виллизиева круга, коллатерального кровообращения, ЦВР
- Состояние общей гемодинамики (МОС, АД)
- Клиника проявляется – в момент декомпенсации коллатералей: падение АД,

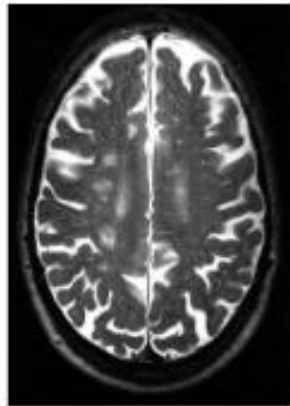


Локализация гемодинамического ИМ

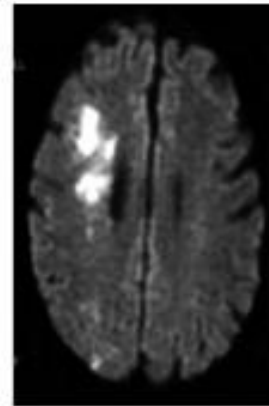
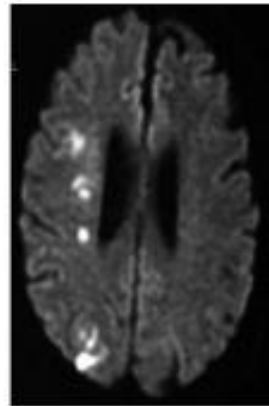
- Бассейны «водораздела» - смежного кровообращения (СМА-ПМА, СМА-ЗМА-лобно-теменная, темено-затылочная).
- Зона «дальнего луга» (супра-перивентрикулярное белое вещество – зона водораздела между территорией длинных перфорирующих ветвей СМА и глубоких пиальных кортикальных артерий).
- Размеры инфаркта варьируют от малых до больших



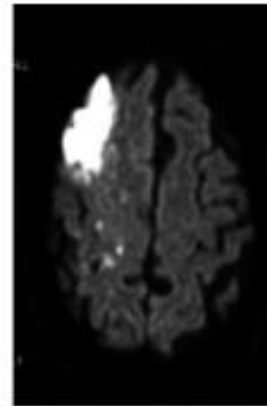
A



B



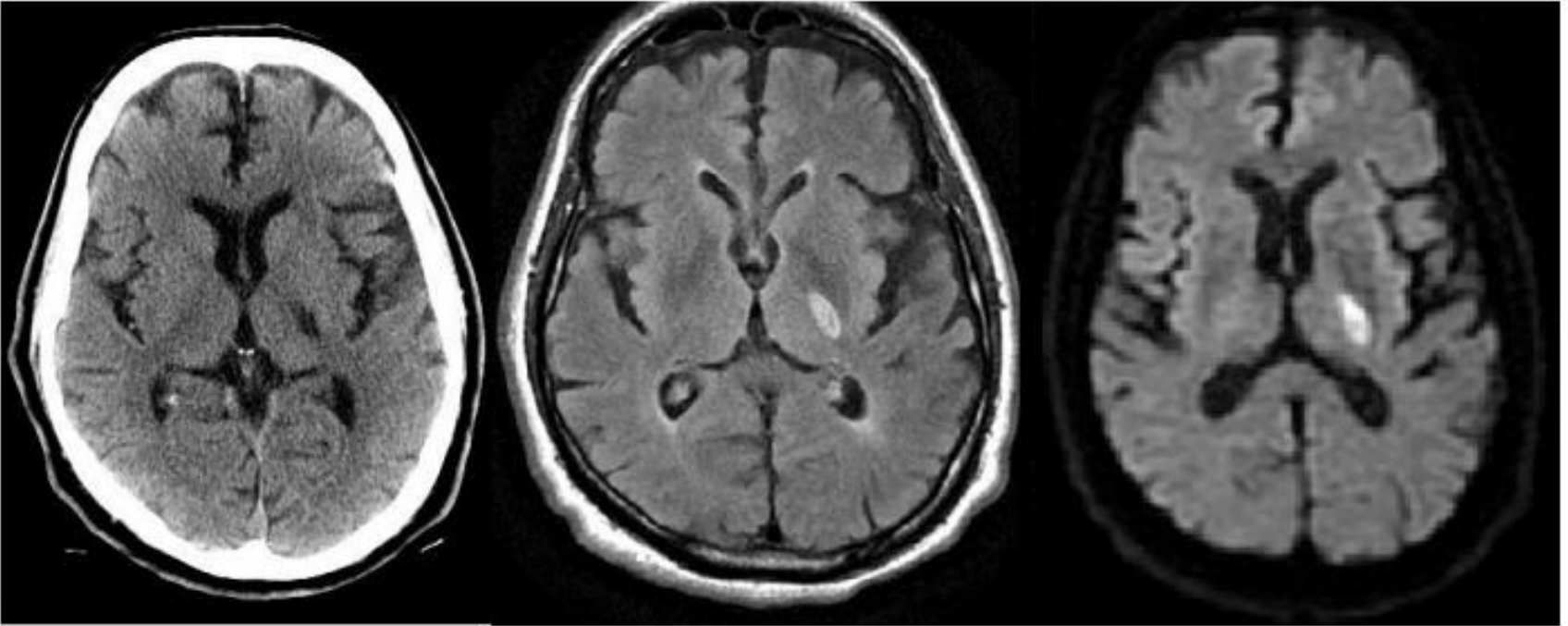
C



Лакунарный подтип ИМ:

- Диаметр очага ИМ составляет до 20 мм (КТ) и 15 мм (МРТ). ИМ локализуется в белом веществе полушарий головного мозга, подкорковых ганглиях, внутренней капсуле, лучистом венце, семиовальном центре, мосту и стволе.
- Лакунарные инфаркты чаще визуализируются на МРТ головного мозга.
- Начинается быстро в виде легкого или умеренно выраженного неврологического дефицита, но может развиваться постепенно в течение 3-х суток или прогрессировать в течение 6 дней.
- ЛИМ могут предшествовать стереотипные ТИА в бассейне мелких сосудов.
- ЛИМ чаще всего проявляется лакунарными синдромами: чисто сенсорным, чисто двигательным, сенсомоторным, «атактическим гемипарезом», «дизартрией и неловкой кистью».
- Отсутствие общемозговых проявлений и нарушений высших корковых функций при локализации инфарктного очага в доминантном полушарии.

Лакунарные инфаркты мозга



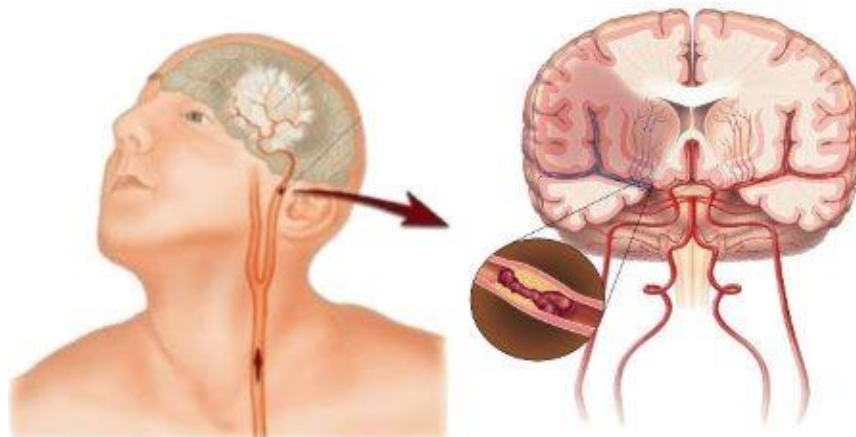
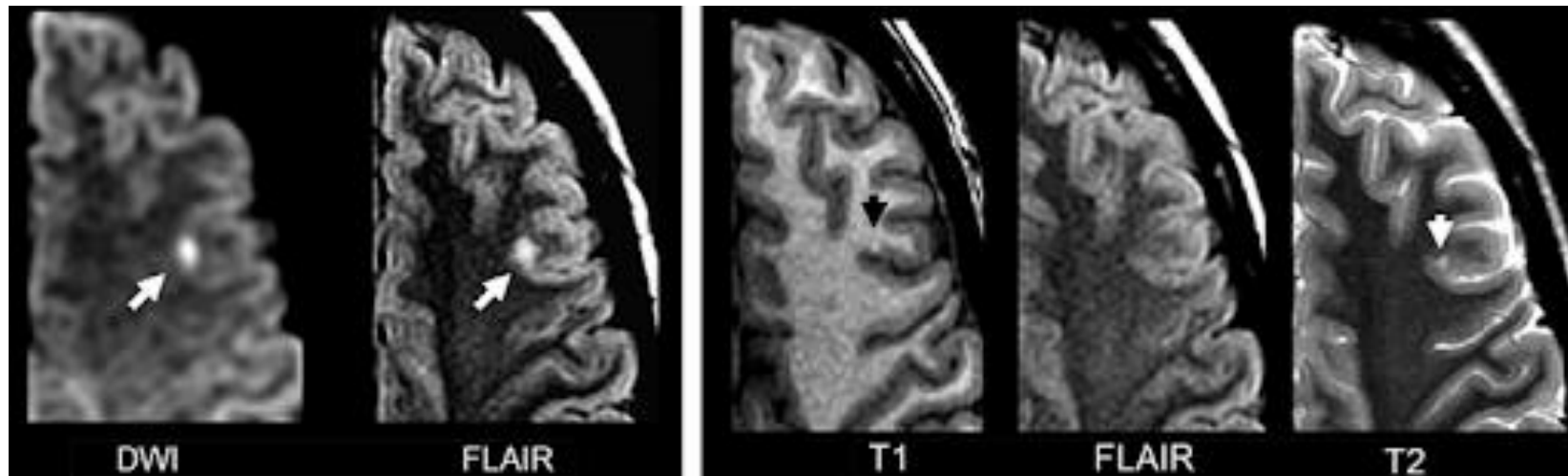
Обычно не превышают 20 мм на КТ и 15 мм в диаметре на МРТ , могут располагаться в глубинных отделах серого вещества, corona radiata, стволе мозга и мозжечке.

Преходящие транзиторные церебральные ишемические приступы [атаки] и родственные синдромы (G45) из класса «ЭПИЗОДИЧЕСКИЕ И ПАРОКСИЗМАЛЬНЫЕ РАССТРОЙСТВА (G40-G47)»

Определение ТИА:

- На основе клинических данных и временного фактора – продолжительности симптомов National Institutes of Health (NIH) 1975 определил ТИА как «эпизоды преходящей очаговой церебральной (включая ретинальную) дисфункцию сосудистого происхождения, быстрое начало которой обычно длится 2–15 минут, но **иногда до суток** (24 часа) с быстрой отстройкой и без остаточного неврологического дефицита.
- В соответствии с критериями **Всемирной организации здравоохранения**, предложенными в 1988 году, транзиторная ишемическая атака (ТИА) определяется как быстро развивающиеся клинические признаки очаговых или глобальных нарушений церебральной функции, продолжающиеся менее 24 часов, без явной «несосудистой» причины.
- Национальный институт неврологических расстройств (The National Institute of Neurological Disorders and Stroke Report) в 1990 году, определяет ТИА как короткие эпизоды очаговой потери функции мозга продолжительностью менее 24 часов из-за ишемии, которая обычно может быть локализована в той части мозга, которая снабжается одной сосудистой системой

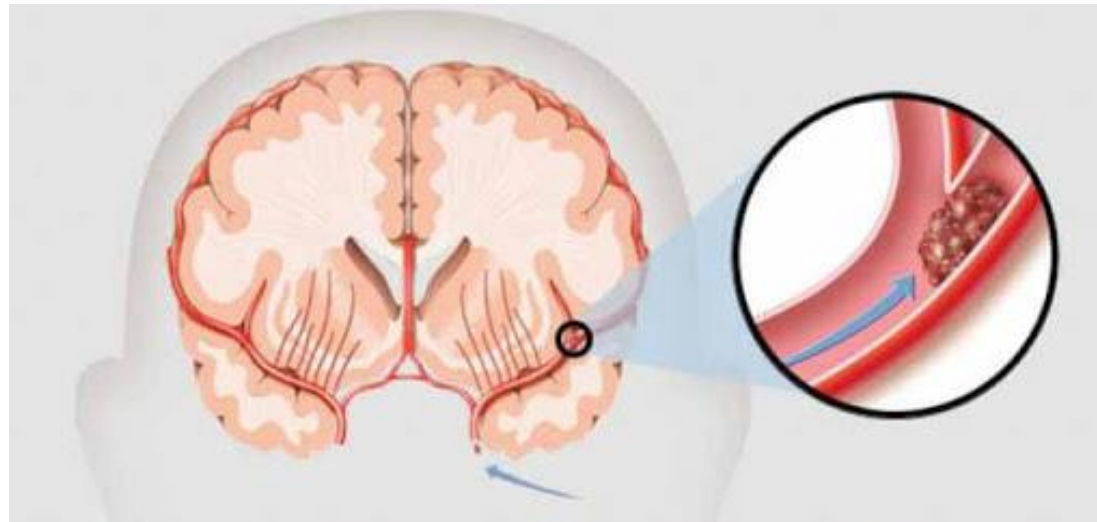
В 21-67%, в среднем – в 33% случаев «ТИА» выявляются очаги ИМ при применении современных методов нейровизуализации (особенно ДВИ МРТ).



Классификация ТИА

G45. Преходящие транзиторные ишемические приступы (атаки) и родственные синдромы:

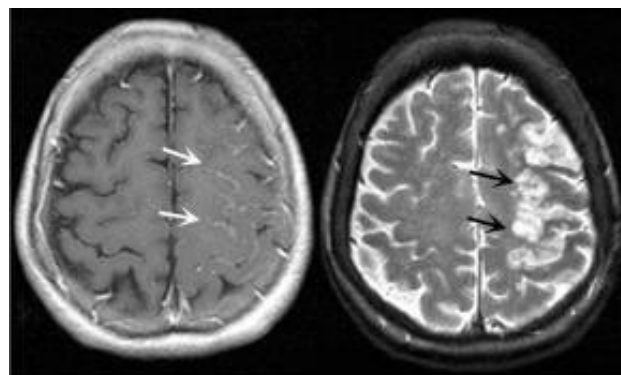
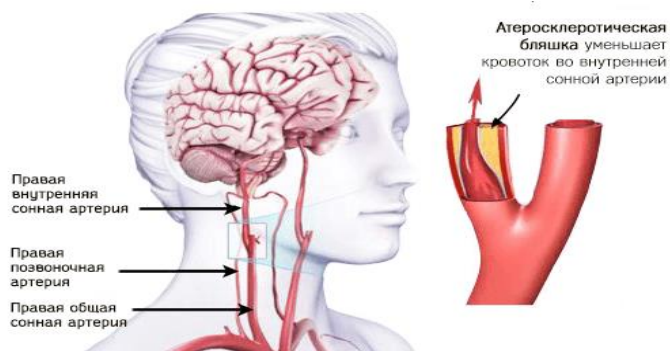
- Синдром ВББ артериальной системы (G45.0)
- Синдром сонной артерии (полушарный) (G45.1)
- Множественные и двусторонние синдромы церебральных артерий (G45.2)
- Преходящая слепота (G45.3)
- Транзиторная глобальная амнезия (G45.4)
- Другие ТИА и связанные с ними синдромы (G45.8)



Клинические проявления полушарных ТИА

90% всех ТИА

1. Слабость или чувство онемения на контрлатеральной стороне -50% больных
 2. Дисфазия, апраксия –при поражении доминантного полушария.
 3. Спутанность и игнорирование контрлатеральной половины пространства при поражении недоминантного полушария.
 4. Преходящее снижение остроты зрения или слепота на ипсилатеральный глаз (amaurosis fugax)- 40% больных.
- (Дж. Тул, 2007)



Клинические проявления ТИА в ВББА

7% всех ТИА

1. Поражение верхнего отдела спинного мозга и нижней части ствола головного мозга (передние спинномозговые и позвоночные артерии).

- **Drop-attacks** (синдром падающей капли –НМК с обл.шейного утолщения – падения без потери сознания из-за нижнего пара-или тетрапареза)
- **Синдром Унтерхарншейдта** (ишемия в обл. ствола с падением, пара-или тетрапарезом и потерей сознания).
- Головокружение, усугубляющееся при поворотах головы, разгибании шеи.
- Атаксия
- Дизартрия
- Одно-двустороннее чувство онемения

Клинические проявления ТИА в ВББА (продолжение)

2. Поражение лабиринта и улитки (артерия лабиринта- a. auditiva int.)

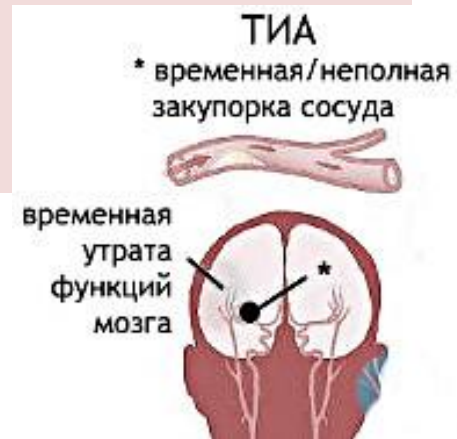- Головокружение, тошнота, рвота
- Шум в ухе, острая потеря слуха

3. Мост и средний мозг (основная артерия-а. basillaris)

- Спутанность сознания, кома
- Диплопия
- *Альтернирующие синдромы*
- Одно-, двусторонние парезы, онемение

4. Затылочные доли и височно-теменная область (ЗМА)

- Гомонимные дефекты полей зрения
- Кортиковая слепота
- Амнезия при двустороннем нарушении кровообращения
- 3% всех ТИА – затрагивают КБА+ВББА

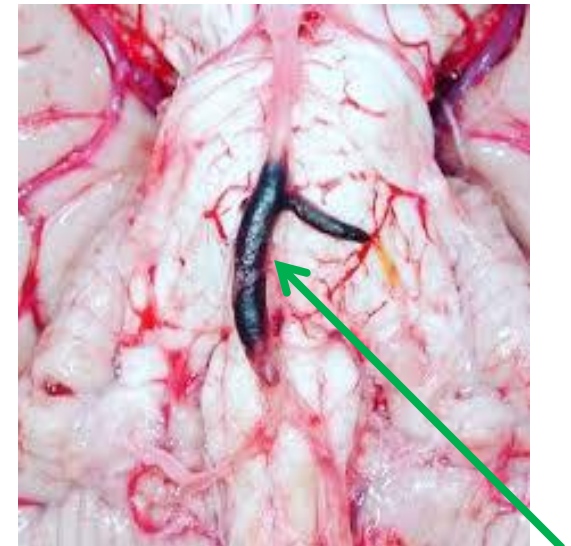
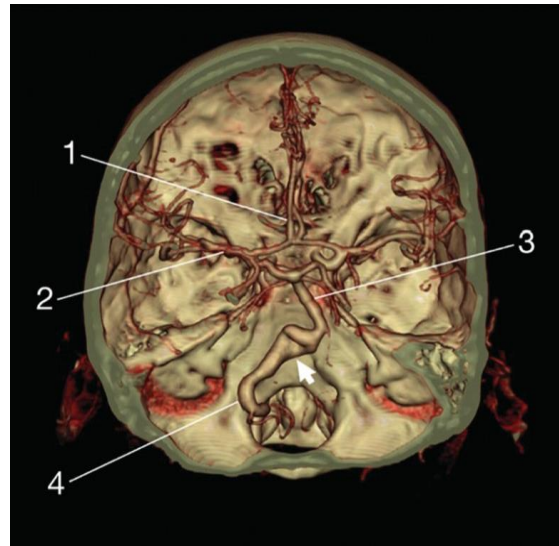
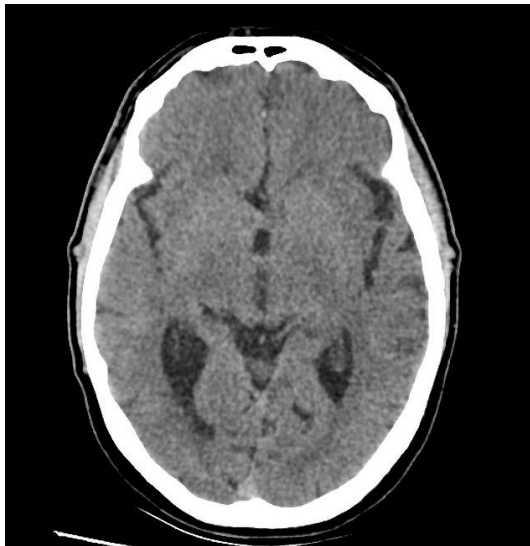

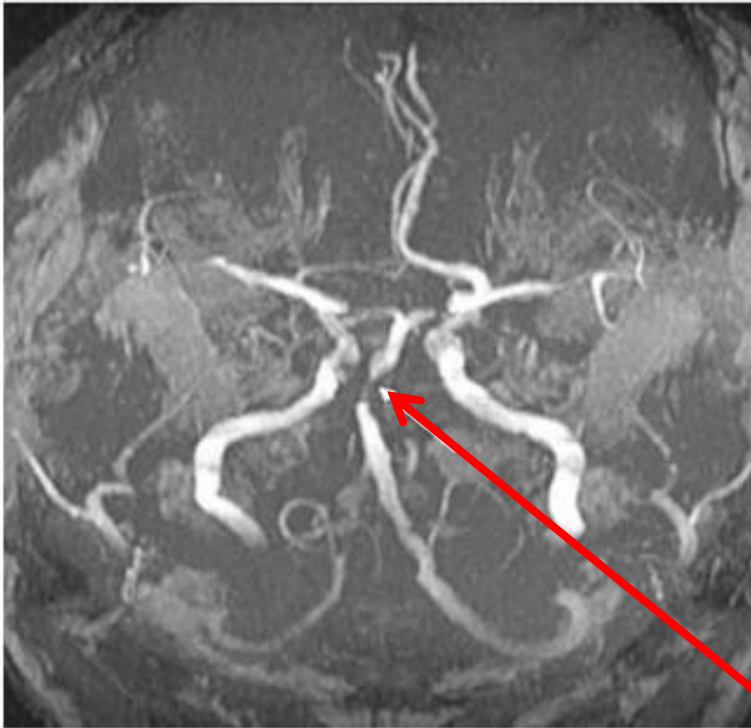
Транзиторная глобальная амнезия (G45.4)

- Внезапно наступающая тотальная (ретро- и антероградная) амнезия, сопровождающаяся нарушением ориентации во времени, пространстве, регрессирующая в течение нескольких минут/часов (до 1 суток).
- Причина – **преходящая двусторонняя ишемия медиобазальных отделов височных долей**
- Чаще у женщин среднего-пожилого возраста, иногда после стресса (Шток В.Н., Левин О.С.) по другим данным – у мужчин среднего возраста – Дж. Тул, 2007) после физических и эмоциональных перегрузок.
- Возможны рецидивы
- Диф. диагноз – эпилепсия, мигрень, диссоциативное расстройство
- В большинстве случаев – доказательств в пользу точного диагноза недостаточно.

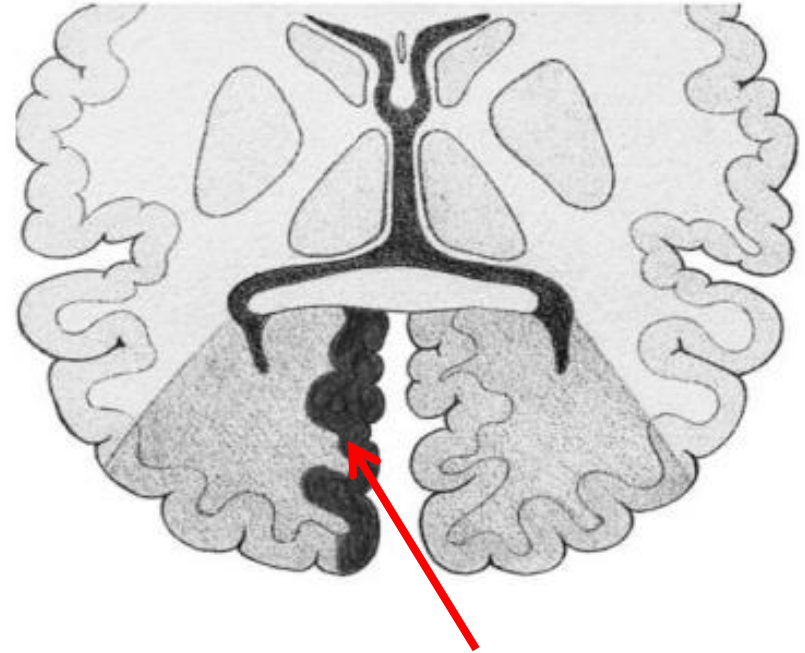
Изолированная двусторонняя слепота как единственное проявление преходящего ишемического атаки в ВББА

- Кортикальная слепота из-за транзиторной ишемии двусторонней затылочной доли
- Тромбоз/ эмболия базилярной или обеих задних мозговых артерий



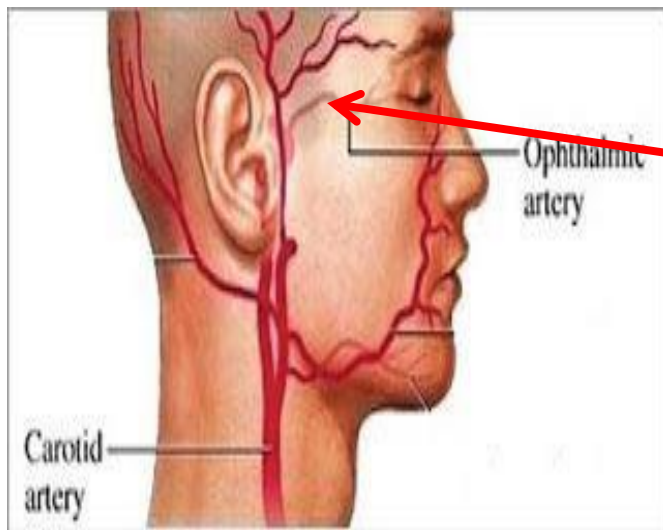


Стеноз основной артерии
arteria basilaris thrombosis



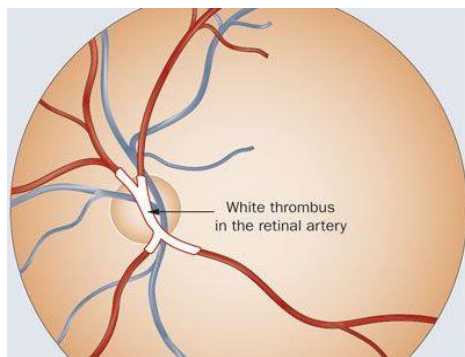
**Зрительная кора и регион
кровообращения ЗМА**

Изолированная односторонняя слепота как единственное проявление преходящего ишемического атаки в КБА Транзиторная монокулярная слепота



Транзиторная монокулярная слепота (ТМС) = amaurosis fugax – это преходящее ухудшение (утрата) зрения одного глаза или части поля зрения глаза.

Основными причинами являются **эмболия** в бассейне **глазничной артерии** или падение кровотока в ней и ишемия сетчатой оболочки глаза (и дистальных отделов зрительного нерва ?).



При сочетании с контрлатеральным пирамидным синдромом (окулопирамидный синдром) – относят к синдрому сонной артерии (G45.1)

Чаще развивается при АС стенозировании ипсилатеральной сонной артерии, может развиваться ретинальный инфаркт. Повторный ИМ – чаще в бассейне ипсилатеральной сонной артерии (DeSchryver et al., NNP, 2006)

Диагностика ОНМК

«Обычные тесты»

- ОАК , в тч кол-во отдельных клеток, СОЭ.
- ОАМ
- Протромбиновое время , МНО, АЧТВ
- БАК (электролиты, функция печени, почек)
- Липидные спектр, СРБ
- Тест на беременность
- КТ, МРТ ГМ
- Визуализация сосудов ГМ (КТ, МР или дигитальная субтракционная ангиография головы, шеи, дуплексное сканирование БЦА, транскраниальная доплерография
- Перфузионная визуализация (КТ-перфузия или МР-перфузия (по желанию)
- ТТ и/или ТЭ ЭХО-КГ
- Холтеровское мониторирование ЭКГ

Диагностика инфаркта мозга

Тесты для выявления «специфических причин» инсульта

- **Токсикологический скрининг крови и мочи**
- **УЗИ сосудов ног, КТ малого таза или МР -венография (у пациентов с ООС)**
- **Методы нейровизуализации: аксиальные T1 взвешенные изображения с подавлением жира (TOF MRA с методикой FatSat), ПЭТ., МР спектроскопия.**
- **ЦСЖ – цитоз. Белок, глюкоза, олигоклональные антитела, специфические тесты по выявлению вирусных, бактериальных, грибковых и паразитарных инфекций, митохондриальных и ревматических болезней**
- **Панель ревматологических тестов: антинуклеарные антитела, антитела к к двухцепочечной ДНК, ревматоидный фактор, антитела антикардиолипиновые, уровни комплемента, криоглобулинов уровень , антитела к цитоплазме нейтрофилов (сANCA и рANCA), сывороточный ангиотензин-превращающий фермент, нтипротеиназа 3.**
- **Инфекционная панель: VZV, YSV, EBV, HIV, гепатит В и С, туберкулез.**
- **Сифилис, Лайм-боррелиоз, и др.**

Панель тестов для выявления гиперкоагуляции

Литературы

1. Инсульт: диагностика, лечение, профилактика / Под ред. З.А. Суслиной, М.А. Пирадова. — М.: МЕДпресс-информ, 2008. — 288 с
2. Гусев Е.И., Скворцова В.И. Ишемия головного мозга. — М.: Медицина, 2001. — 328 с.
3. Скворцова В.И., Евзельман М.А. Ишемический инсульт. —Орел, 2006. — 404 с.
4. Дуус П. Топический диагноз в неврологии.: Пер. с англ.- М.: ИПЦ “Вазар-ферро”, 2016.
5. Гусев, Е.И. Неврология и нейрохирургия. Т.1 / Е.И.Гусев, А.Н.Коновалов, В.И. Скворцова. Москва: Издательская группа «ГЭОТАР-Медиа», 2015. 640 с.
6. Гусев, Е.И. Неврология и нейрохирургия Т.2 / Е.И.Гусев, А.Н.Коновалов, В.И.Скворцова. Москва: Издательская группа «ГЭОТАР-Медиа», 2015. 408 с.
7. Смянович А.Ф., Цыбин А.К., Короткевич Е.А., Евстигнеев В.В., Астапенко А.В., Сидорович Р.Р. Итоги и перспективы неврологической и нейрохирургической служб Республики Беларусь. // Медицинская панорама.-2002. —№ 10. — С. 21-23.
8. Engelhorn T., von Kummer R., Reith W., Forsting M., Doerfler A. What Is Effective in Malignant Middle Cerebral Artery Infarction: Reperfusion, Craniectomy, or Both? // Stroke.- 2002. — Vol. 33. — P. 617.
9. Tedgui A., Mallat Z. Anti-Inflammatory Mechanisms in the Vascular Wall // Circulation Research. 2001. — Vol. 88. — P. 877.