

ЛАЗЕРНО-ОПТИЧЕСКИЙ МЕТОД ДИАГНОСТИКИ НА ОСНОВЕ СПЕКЛ-ФОТОГРАФИЧЕСКОГО АНАЛИЗА У ПАЦИЕНТОВ С ХРОНИЧЕСКИМ ПЕРИОДОНТИТОМ

УО «Белорусский государственный медицинский университет»

Провели изучения изменений в тканях периодонта при хроническом периодонтите с использованием лазерно-оптического метода на основе спекл-фотографического анализа.

Ключевые слова: болезни периодонта, лазерно-оптический метод.

S. P. Rubnikovich

LAZERNO-OPTICAL METHOD OF DIAGNOSTICS ON THE BASIS OF THE SPEKL-PHOTOGRAPHIC ANALYSIS AT PATIENTS WITH A CHRONIC PERIODONTITIS

Have spent studying of changes in periodontium fabrics at a chronic periodontitis with use of a lazerno-optical method on the basis of the spekl-photographic analysis.

Key words: Illnesses of a periodontium, lazerno-optical method.

Блезни периодонта – это заболевания со сложными патогенетическими механизмами, которые ведут к потере зубов. Проблема болезней периодонта является социальной и содержит много спорных и нерешенных вопросов. Результаты специальных исследований показали, что существует связь между характером локальной гемодинамики и активным воспалением. Причем сосудистые изменения включают изменения в сосудистой топографии, увеличение сосудистой проницаемости, повышение ломкости сосудов. Чем больше выражены эти связи, тем интенсивнее протекает деструктивный процесс в тканях периодонта [1, 3, 4].

Болезни периодонта являются одной из наиболее важных проблем современной стоматологии. Это связано с высокой и практически повсеместной распространенностью этих заболеваний. По данным экспертов ВОЗ (1990) – у лиц в возрасте от 35 до 44 лет уровень болезней периодонта составляет от 65 до 98%, а в возрасте 13 – 19 лет – от 55

до 95%. В Республике Беларусь болезни периодонта выявлены у 92,5 % в возрасте 35 – 44 года [1]. Следует заметить, что при развитии болезней периодонта воспалительного характера точкой приложения действия патогенных факторов является сосудистое русло, особенно его микроциркуляторная часть. Сложность патогенеза периодонтита требует применения достаточно чувствительных методов диагностики микроциркуляторного звена. Микрососуды являются наиболее чувствительным индикатором, реагирующим на неблагоприятные факторы еще до появления клинических симптомов воспаления в тканях периодонта. Большое внимание при обследовании и составлении плана комплексного лечения пациентов с болезнями периодонта отводят функциональным методам исследования микроциркуляторного русла тканей периодонта [5].

В настоящее время в стоматологической практике широко используют современные методы функциональной диагностики, которые основаны на измерении различных

Таблица 1. Показатели интенсивности микроциркуляции крови в зависимости от степени тяжести патологического процесса, УЕ.

Группы Тяжесть	I группа	II группа	Контрольная группа
	Хронический простой периодонтит (n=31)	Хронический сложный периодонтит (n=30)	Интактная десна (n=30)
Легкая	19,23±1,41*	12,83±1,06*	
Средняя	17,23±0,89 *	10,83±0,92*	
Тяжелая	12,42±1,39 *	6,1±0,74*	
Среднее значение	16,29±1,23*	9,92±0,91*	36,4 ± 1,11

*P<0,001 - показатель достоверности по сравнению с контролем

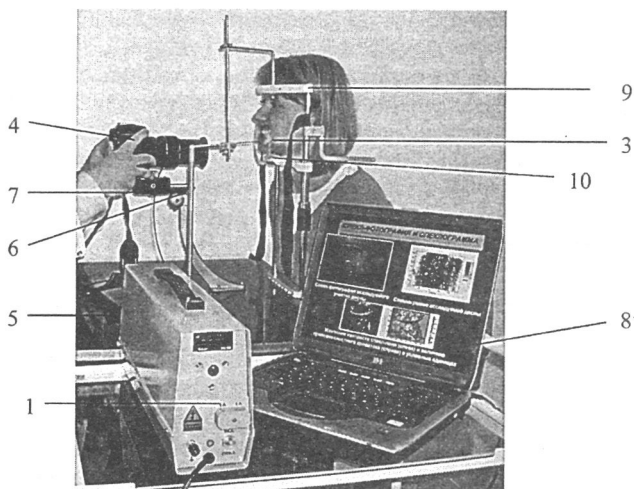


Рис.1. Установка для лазерно-оптической диагностики и лечения тканей периодонта

физических свойств исследуемых тканей. Лазерное исследование биотканей является чрезвычайно важным и быстро развивающимся междисциплинарным направлением на стыке лазерной физики, оптики рассеивающих сред, биофизики и инженерной физики, включая современные методы диагностики и контроля, основанные на глубокой компьютерной обработке результатов измерений в режиме реального времени [2]. Стремительное развитие этого направления в последние два десятилетия отмечено успехами в лазерной и цифровой технологиях ввода когерентных изображений в ПЭВМ с использованием ПЗС-камер в сочетании с опытом накопления экспериментальной информации и её статистического анализа. Эти исследования получили название – цифровая динамическая спекл-фотография. В результате рассеяния когерентного излучения в диффузном объекте и 3-х мерной интерференции рассеянного излучения формируется спекл-поле, которое состоит из мельчайших гранул излучения, – спеклов, имеющих характерные размеры порядка 1 – 2 мкм. Аналогичные спекл-поля создаются также и при рассеянии лазерного излучения биотканями. Так видимый свет, проникая на глубину 1 – 2

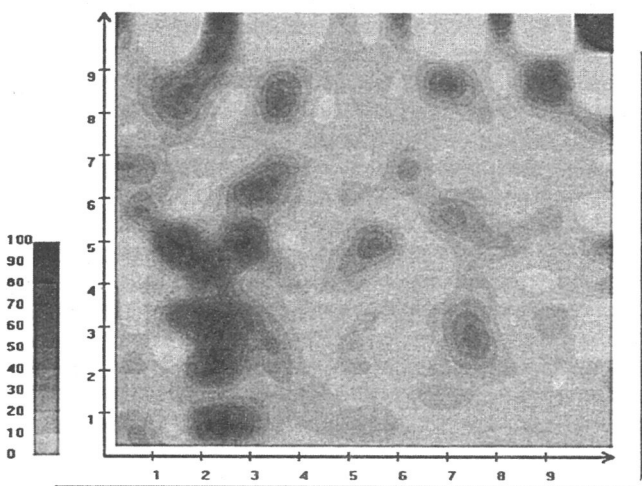


Рис. 2. Контраст интенсивности микроциркуляции десны.

мм в кожу человека, рассеивается на эритроцитах крови, протекающей в мельчайших капиллярах ткани (рис.2). В результате процессов многократного рассеяния формируется динамическое био-спекл-поле, изменяющееся в пространстве и во времени в результате движения эритроцитов [6-9].

Современным функциональным методом исследования является ультразвуковая доплерография, которая основана на регистрации сигнала, отраженного от движущегося объекта на величину, пропорциональную скорости движения отражателя, а также разработанный нами лазерно-оптический метод (ЛОМ) измерения интенсивности кровотока микроциркуляторного русла (патент на изобретение РБ №13188 от 30.04.2010 г.).

Лазерно-оптический метод имеет ряд преимуществ, которые явились основной причиной выбора для нашего исследования: сканирование тканей периодонта происходит с высоким разрешением на глубину 1 – 2 мм, не инвазивно, в реальном времени с получением оптических изображений внутренней структуры поверхностного кровотока; ускоренная временная компьютерная обработка позволяет получать качественные и количественные результаты исследования; отсутствует эффект сдавливания мягких тка-

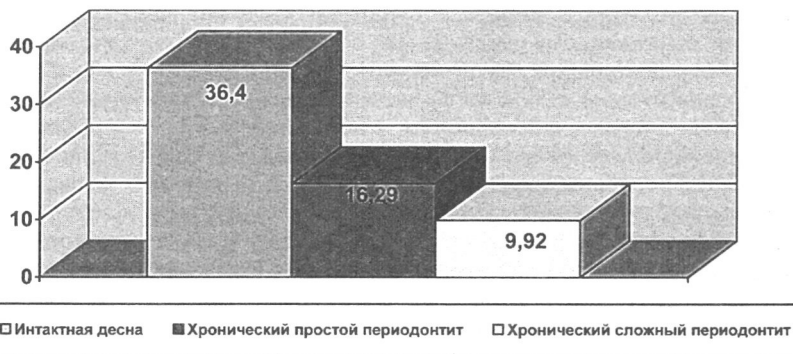


Рис. 3. Средние показатели интенсивности микроциркуляции крови в десне в трех группах, UE.

ней ротовой полости, так как исследование проводят бесконтактным способом путем лазерного зондирования; исследования проводят на участке мягких тканей ротовой полости (от 20 x 30 мм и более), при этом оценку ведут одновременно по всему выбранному участку, что дает наиболее объективную оценку микроциркуляции; безболезненный и безопасный метод для врача и больного, не требует дополнительных средств защиты пациента и персонала.

Цель исследования

Целью нашего исследования явилось изучение изменений в тканях периодонта при хроническом периодонтите с использованием лазерно-оптического метода на основе спекл-фотографического анализа.

Материал и методы

В процессе работы нами разработана и апробирована экспериментальная установка на базе 3-й кафедры терапевтической стоматологии в сотрудничестве с ГНУ ИТМО НАНБ. В данной установке при исследованиях мягких тканей динамическое биоспекл-поле генерировалось непосредственно исследуемой биотканью при ее зондировании *in vivo* когерентным лазерным излучением путем процессов многократного рассеяния света на движущихся эритроцитах.

Для исследования микроциркуляторного русла десны в норме и при хроническом периодонтите обследованы 61

пациент в возрасте 35-44 лет с давностью заболевания до 5 лет, которые были разделены на две группы. Первую группу составили 31 пациент с генерализованным простым периодонтитом. Во вторую группу вошли 30 пациентов с генерализованным сложным периодонтитом. Контрольную группу составили 30 пациентов с интактным периодонтом. Лазерно-оптическим методом у всех пациентов исследовали десну в области 3.1-4.1 зубов.

При клинических исследованиях пациента усаживали в кресло, голову неподвижно фиксировали в офтальмологическом уставе с помощью стабилизирующих лангет. Доступ к ротовой полости был осуществлен с помощью стоматологического ретрактора. К исследуемому участку десны подводили фокус осветительной и приемной оптической систем так, чтобы не было контакта со слизистой оболочкой, а расстояние между фокусом и десной составляло около 1 см. Ориентировали фокус осветительной и приемной оптической систем таким образом, чтобы на приемной системе получить максимально четкое изображение выбранного участка с последующей регистрацией динамики капиллярного кровотока путем фиксирования изображения. Фиксирование изображения проводили как на отдельных цифровых снимках, так и в записи на цифровые носители на протяжении любого времени. После записи изображения переводили на ПЭВМ, в котором обрабатывалось по специальному программному обеспечению, с целью получения числовых характеристик гемодинамики. Монитор компьютера одновременно выполнял функции телемонитора для визуального наблюдения кровотока, а компьютер – функцию устройства накопления видеоданных с целью их последующего воспроизведения и хранения. Качественную и количественную оценку гемодинамики микрососудов осуществляли с помощью цифровой динамической спекл-фотографии. В результате рассеяния когерентного излучения в диффузном объекте и 3-х мерной интерференции рассеянного излучения формируется спекл-поле, состоящее из мельчайших гранул излучения, – спеклов, имеющих характерные размеры порядка 1 – 2 мкм. Аналогичные спекл-поля создаются также и при рассеянии лазерного излучения биотканями. Так видимый свет, проникая на глубину 1 – 2 мм, рассеивается на эритроцитах крови, протекающей в мельчайших капиллярах ткани. В результате процессов многократного рассеяния формируется динамическое биоспекл-поле, изменяющееся в пространстве и во времени в результате движения эритроцитов.

Устройство для лазерно-оптической диагностики и лечения тканей периодонта и слизистой оболочки ротовой полости состоит из лазера (1), создающего оптическое излучение с световодным кабелем (2), фокусирующее это излучение на объект исследования (3) (ткани периодонта, слизистая оболочка ротовой полости), регистрирующую оптическую систему для воспроизведения и увеличения отражающегося изображения на фотоаппарат (4). Данный фотоаппарат неподвижно укрепляется к столу (5) на металлической рельсе (6) сдвигающимся основанием посредством винтов (7). После процедуры записи полученное изображение переводят на ПЭВМ (8), где его обрабатывают в специальной программе, с целью получения числовых характеристик микроциркуляции тканей периодонта (рис. 1).

Всем пациентам проводили тщательный первичный осмотр. В обследование включили больных периодонтитом без патологии со стороны внутренних органов (по данным интерального обследования). Для учета и объективной оценки периодонтального статуса пациента был подобран комплекс диагностических тестов. При периодонтологическом

осмотре оценивали состояние тканей периодонта, включая гигиенический индекс (OHI-S, Green J.C., Vermillion J.R., 1960), степень воспаления (GI, Loe H., Silness J., 1963), распространенность воспаления в десне (PMA, Parma C., 1960), периодонтальный индекс (PI, Russel A.L., 1956, 1967).

Результаты и обсуждение

При изучении интенсивности кровотока в микроциркуляторном русле десны лазерно-оптическим методом определили интенсивность микроциркуляции крови в папиллярной, маргинальной и альвеолярной десне у лиц с интактным периодонтом, которая составила соответственно - $38,8 \pm 0,92$ УЕ; $36,83 \pm 1,02$ УЕ; $33,57 \pm 1,38$ УЕ, в среднем - $36,4$ УЕ (рис. 2). У пациентов контрольной группы наблюдали хорошее состояние мягких тканей периодонта: OHI-S был равен $0,56 \pm 0,08$; GI – $0,4 \pm 0,01$; IPMA – $6,1 \pm 0,47\%$.

У пациентов первой группы интенсивность микроциркуляции крови у пациентов с генерализованным простым периодонтитом легкой степени тяжести составила $19,23 \pm 1,41$ УЕ ($p < 0,001$). У пациентов с генерализованным простым периодонтитом средней степени тяжести значения интенсивности микроциркуляции крови в десне была в пределах $17,23 \pm 0,89$ УЕ ($p < 0,001$). При изучении интенсивности кровотока лазерно-оптическим методом на основе спекл-фотографии у пациентов с генерализованным простым периодонтитом тяжелой степени тяжести отмечены значительные изменения показателей. Так, интенсивность микроциркуляции крови у пациентов с генерализованным простым периодонтитом тяжелой степени тяжести составила $12,42 \pm 1,39$ УЕ, при этом среднее значение по группе составило $16,29 \pm 1,23$ УЕ ($p < 0,001$), что в 2,23 раза меньше по сравнению с контролем (табл. 1). Параметры объективных тестов, характеризующие воспаление в тканях периодонта, у пациентов с генерализованным простым периодонтитом составляли: OHI-S – $1,58 \pm 0,08$; GI – $2,34 \pm 0,13$; IPMA – $49,78 \pm 1,04\%$; PI – $2,17 \pm 0,21$.

У пациентов первой группы интенсивность микроциркуляции крови у пациентов с генерализованным сложным периодонтитом легкой степени тяжести составила $12,83 \pm 1,06$ УЕ ($p < 0,001$). У пациентов с генерализованным сложным периодонтитом средней степени тяжести значения интенсивности микроциркуляции крови в десне была в пределах $10,83 \pm 0,92$ УЕ ($p < 0,001$). При изучении интенсивности кровотока лазерно-оптическим методом на основе спекл-фотографии у пациентов с генерализованным простым периодонтитом тяжелой степени тяжести отмечены значительные изменения показателей. Так, интенсивность микроциркуляции крови у пациентов с генерализованным простым периодонтитом тяжелой степени тяжести составила $6,1 \pm 0,74$ УЕ, при этом среднее значение по группе составило $9,92 \pm 0,91$ УЕ ($p < 0,001$), что в 3,67 раза меньше по сравнению с контролем. (Рис. 3). Вместе с этим, у пациентов с хроническим сложным периодонтитом показатели воспаления были на высоких пределах (GI – $1,95 \pm 0,14$; индекс PMA – $59,83 \pm 2,80\%$; PI – $4,58 \pm 0,12$).

Таким образом, полученные результаты свидетельствуют о том, что лазерно-оптический метод диагностики выявляет нарушения микроциркуляции в тканях периодонта. Так, при хроническом простом периодонтите выявлено снижение интенсивности кровотока в 2,23 раза ($p < 0,001$), а для хроническом сложном периодонтите в 3,67 раза ($p < 0,001$) по сравнению со здоровыми тканями периодонта.

Литература

1. Дедова, Л. Н. Диагностика болезней периодонта: учеб.-метод. пособие / Л. Н. Дедова; Белор. госуд. мед. унив. Минск, 2004. 70 с.
2. Козлов, В. А. Ультразвуковая доплерография сосудов макро-

и микроциркуляторного русла тканей полости рта, лица и шеи / В. А. Козлов [и др.] // Минимакс. СПб., 1999. 22 с.

3. Кречина, Е. К. Нарушения микроциркуляции в тканях пародонта при его заболеваниях и клинико-функциональное обоснование методов их коррекции: автореф. на соиск. уч. степени д-р мед. наук / Е. К. Кречина. М., 1996. 43 с.

4. Логинова, Н. К. Функциональная диагностика в стоматологии: Партнер / Н. К. Логинова. М., 1994. 77 с.

5. Орехова, Л. Ю. Исследование микроциркуляторных нарушений при заболеваниях пародонта методом ультразвуковой доплеровской флоуметрии / Л. Ю. Орехова [и др.] // Труды V съезда Стоматологической Ассоциации России, Москва, 14-17 сентября 1999 г. М., 1999. С. 158-160.

6. Aizu, Y. Bio-Speckle Phenomena and Their Applications to Blood-Flow Measurements / Y. Aizu, T. Asakura // In Proceedings of SPIE Conference on Time Resolved Spectroscopy and Imaging of Tissues. Bellingham. SPIE Press. 1991. Vol. 1431. P. 239 – 250.

7. Briers, J. D. Laser Speckle Techniques in Biology and Medicine / J. D. Briers // In SPIE Proceedings. Bellingham-Washington. SPIE Press. 1994. Vol. 2083. P. 238 – 249.

8. Fomin, N. Tissue Blood Flux Monitoring by Laser Speckle Photography / N. Fomin [et al.] // Laser Physics. 2001. Vol. 11, № 4. P. 525 – 529.

9. Fomin, N. Speckle Photography for Fluid Mechanics Measurements / N. Fomin. Berlin: Springer Verlag, 1998. 328 p.

Поступила 3.01.2011 г.

☆ **Обзоры и лекции**

А.А. Бова¹, Г.В. Водчиц²

СОВРЕМЕННЫЕ РЕКОМЕНДАЦИИ ПО АНТИБИОТИКОПРОФИЛАКТИКЕ ИНФЕКЦИОННОГО ЭНДОКАРДИТА

*Кафедра военно-полевой терапии ВМедФ в УО «БГМУ»,¹
ГУ «432 Главный военный клинический медицинский центр ВС РБ»²*

В статье представлены современные данные по антибиотикопрофилактике инфекционных эндокардитов, основанные на национальных рекомендациях по диагностике и лечению инфекционного эндокардита, утвержденных в 2010 году.

Ключевые слова: инфекционный эндокардит, антибиотикопрофилактика, группы риска.

A.A. Bova, G.I. Vodcitz

MODERN RECOMMENDATIONS ON ANTIBIOTIC PREVENTION OF INFECTIVE ENDOCARDITIS

The article contains modern data on antibiotic prevention of infective endocarditis, based on national recommendations about diagnostics and treatment of infective endocarditis, confirmed 2010.

Key words: infective endocarditis, prevention, risk groups.

Инфекционный эндокардит (ИЭ)-заболевание внутрисердечных поверхностных структур (клапанный, пристеночный, хордальный эндокард), включающее и поражение крупных внутригрудных сосудов, отходящих от сердца, возникающее вследствие воздействия микробной инфекции (5).

В XXI веке проблема ИЭ сохраняет свою актуальность. Несмотря на активную разработку и широкое внедрение в клиническую практику новых антибактериальных препаратов и кардиохирургических технологий, ИЭ по-прежнему остается нозологической формой, характеризующейся нарастающей частотой и высокой летальностью (20-45%). Последнее определяет профилактику этого заболевания как задачу особой важности(2). Профилактическое применение антибиотиков может предотвратить бактериемию или свести до минимума ее значимость. Антибиотикопрофилактика должна проводиться перед возможным возникновением эпизода бактериемии. Если она не была проведена заранее; то может быть проведена в ближайшие 2-3 часа путем внутривенного введения препаратов.

Рекомендации по антибиотикопрофилактике ИЭ разрабатывались на протяжении последних 55 лет. Первые из них были предложены еще в 1955 году. Затем были многочисленные протоколы антибиотикопрофилактики ИЭ, включая известные рекомендации Европейского Консенсуса, Американского колледжа кардиологии и Американской кардиологической ассоциации. С целью объединения разрозненных классификаций и рекомендаций по диагностике, терапии, профилактике ИЭ и выработки единых международных стандартов Европейское общество кардиологов

(ЕОК) в 2004 году опубликовало “Рекомендации по профилактике, диагностике и лечению инфекционного эндокардита”(4), которыми мы пользовались в практической деятельности до 2010 года.

При профилактике ИЭ следует учитывать его риск, обусловленный, во-первых, имеющимся заболеванием сердца, и, во-вторых, планируемым вмешательством, которое может вызывать бактериемию, приводящую к развитию ИЭ (3).

Риск ИЭ при разных заболеваниях сердца

Высокий риск ИЭ

- Инфекционный эндокардит в анамнезе
- Потезированные клапаны
- Врожденные пороки синего типа
- Хирургические системно-легочные шунты

Умеренный риск ИЭ

- Приобретенные пороки сердца
- Пропалс митрального клапана с регургитацией или пролапсы нескольких клапанов
- Большинство врожденных пороков сердца (помимо перечисленных выше и ниже)

Гипертрофическая кардиомиопатия

Низкий риск ИЭ (не выше, чем в популяции)

- Изолированный дефект межпредсердной перегородки
- Состояние после хирургической коррекции пороков сердца с минимальными нарушениями гемодинамики через 6 месяцев после операции
- ИБС, в том числе состояние после коронарного шунтирования
- Пропалс митрального клапана без регургитации
- Небольшая регургитация без структурных изменений