

ВЫБОР РАЦИОНАЛЬНОЙ ХИРУРГИЧЕСКОЙ ТАКТИКИ У ПАЦИЕНТОВ СО СПОНТАННЫМ ПНЕВМОТОРАКСОМ

УО «Белорусский государственный медицинский университет»

Проанализированы результаты лечения 1084 пациентов со спонтанным пневмотораксом (СПТ) в Минском городском центре торакальной хирургии на базе УЗ «10-я городская клиническая больница» г. Минска. Разработан лечебно-диагностический алгоритм с использованием рентгенологических и видеоторакоскопических миниинвазивных лечебных технологий, который позволил сократить длительность послеоперационного лечения пациентов со СПТ в 1,6 раза, количество послеоперационных осложнений - в 2,6 раза по сравнению с трансторакальными вмешательствами.

Ключевые слова: спонтанный пневмоторакс, лечение.

A. V. Plandovskiy

THE CHOICE OF RATIONAL SURGERY TACTICS IN CASE OF SPONTANEOUS AEROTHORAX.

The treatment of 1084 patients with arothorax was analyzed and the tactics of the treatment and diagnosis was worked out.

Key words: spontaneous arothorax, treatment.

Проблема выбора рациональной хирургической тактики при спонтанном пневмотораксе (СПТ), являющегося осложнением буллезной эмфиземы легких (БЭЛ), до настоящего времени остается предметом дискуссий. Существующие методы лечения СПТ принято разделять на консервативный, аспирационный и радикальный хирургический. Консервативное лечение предполагает самостоятельную резорбцию воздуха из полости плевры с реэкспансией легкого. Аспирационный метод включает применение герметичных плевральных пункций, клапанного пассивного дренирования плевральной полости (ДПП) или активной вакуум-аспирации. Радикальное хирургическое лечение заключается в проведении трансторакотомной или видеоторакоскопической (ВТС) резекции буллезно-трансформированных участков легкого в сочетании с коагуляцией, лигированием или иссечением булл и индукцией плевродеза. Считается, что плевродез способствует улучшению кровоснабжения и повышению плотности кортикального слоя лег-

кого, в результате чего в нем приостанавливаются дегенеративно-дистрофические процессы и снижается риск развития рецидива СПТ. Общепринятого метода достижения плевродеза нет. Рекомендуется выполнение плеврэктомии, введение химических агентов, проведение механической абразии, электро-, аргонплазменной или лазерной коагуляции плевры [4, 10, 11, 14, 15]. Частота рецидивов СПТ при консервативной тактике достигает 12,9-32%, при активной вакуум-аспирации - 36%, при ее сочетании с плевродезом тальком - 8%, а при радикальных трансторакотомных вмешательствах не превышает 3%, а после ВТС-операций - 5% [5, 7, 12].

Таблица 1. Характеристика сравниваемых групп пациентов в зависимости от пола и возраста

Возраст (лет)	I группа				II группа				III группа			
	мужчины		женщины		мужчины		женщины		мужчины		женщины	
	n	%	n	%	n	%	n	%	n	%	n	%
<20	75	26,4	7	2,5	4	11,8	1	2,94	147	19,2	17	2,2
21-30	111	39,1	6	2,1	5	14,7	1	2,94	265	34,6	25	3,3
31-40	37	13	12	4,2	6	17,6	1	2,94	80	10,4	17	2,2
41-50	13	4,6	7	2,5	4	11,8	2	5,9	60	7,8	18	2,4
51-60	6	2,1	2	0,7	5	14,7	1	2,94	55	7,2	7	0,9
>60	8	2,8	0	0	3	8,8	1	2,94	61	8	14	1,8
ВСЕГО	250	88	34	12	27	79,4	7	20,6	668	87,2	98	12,8

Хирургическая тактика при СПТ в настоящее время не определена. Имеются рекомендации использования, как только консервативного, выжидательного подхода, так и применения одновременных билатеральных вмешательств на легких и плевре во всех без исключения случаях [6, 9]. На практике наиболее часто проводится срочное ДПП с целью резекпансии легкого и ликвидации дыхательной недостаточности. Пока у пациентов со СПТ, несмотря на многочисленность исследований, четко не определены показания, диагностические критерии и последовательность выполнения мультиспиральной компьютерной томографии (МСКТ) и ВТС. Дискутабельными остаются вопросы выбора оптимального метода лечения первичного и рецидивного СПТ, целесообразности выполнения одномоментных билатеральных ВТС-операций при двухстороннем СПТ или при наличии одностороннего СПТ и контрлатеральной БЭЛ, рациональные методы повышения первичного герметизма легочного шва, определения простого и эффективного способа плевродеза [1, 2, 6]. Сегодня при лечении СПТ отсутствует общепринятая интраоперационная тактика, учитывающая характер выявленных при ВТС изменений в легких и плевре, четко не определены показания к применению видеоассистированных миниторакотомий и конверсии на широкую торакотомию [3, 9]. В раннем послеоперационном периоде у 1,7-12,2% пациентов развиваются внутриплевральные осложнения, большую часть из которых составляют негерметичность швов легкого и развитие плеврита, что также требует оптимизации хирургической тактики [9, 12, 13].

Целью нашего исследования является улучшение непосредственных и отдаленных результатов лечения больных со СПТ путем разработки и внедрения рациональной хирургической тактики с использованием МСКТ и миниинвазивных ВТС-технологий.

Материал и методы

Проанализированы результаты лечения 1084 больных со СПТ, госпитализированных в 2003-2011 г.г. в Минский городской центр торакальной хирургии (МГЦТХ) на базе отделения торакальной хирургии УЗ «10-я городская клиническая больница» г. Минска. Превалировали (87,2%) пациенты мужского пола. Правосторонняя локализация процесса наблюдалась у 641 (59,1%), левосторонняя-у 439(40,5%), двусторонняя-у 4 (0,4%). Лечебно-диагностический алгоритм включал оценку жалоб, количества рецидивов с ипсилатеральной стороны, наличие БЭЛ с контрлатеральной стороны, эффективность предыдущего лечения. Степень коллабирования легкого (20% или >20% объема) оценивали при рентгенографии органов грудной клетки в прямой проекции, характер БЭЛ и изменения плевры-при МСКТ на аппарате фирмы «General Electric» CT Light Speed 32 Pro и ВТС с использованием приспособлений и инструментов фирмы «Karl Storz». Легочно-плевральные изменения, выявленные при ВТС, трактовали по R. Vanderschueren (1981) и С. Boutin (1991): I тип-отсутствие визуальной патологии; II тип-наличие плевральных сращений при отсутствии изменений в легком; III тип-наличие субплевральных булл диаметром менее 2 см; IV тип-наличие крупных более 2 см в диаметре булл. В зависимости от хирургической тактики больные были разделены три группы. Первую, основную группу составили 284 пациента, лечение которых осуществлялось по разрабо-

танному нами лечебно-диагностическому алгоритму с использованием ВТС и МСКТ. Во вторую группу вошли 34 пациента, которым при хирургическом лечении был применен трансторакотомный доступ. Третью, контрольную группу составили 766 пациентов, которым в качестве основного метода лечения применялось ДПП с вакуум аспирацией (95,4%), плевральные пункции (0,4%) или консервативное ведение (4,2%), т.е. паллиативные методики. Значимость различий сравниваемых параметрических показателей оценивали по критерию Стьюдента, непараметрических-по критерию Мана-Уитни. Результаты исследования считали значимыми при вероятности безошибочного прогноза не менее 95,5% ($p < 0,05$).

Результаты и обсуждение

Актуальность анализируемой проблемы подтверждается увеличением за последние 8 лет более чем в 2 раза количества пациентов со СПТ в г. Минске. Если в 2003 году в МГЦТХ поступило 90 больных со СПТ или 6,1% от всех госпитализированных, то в 2010 году-соответственно, 199 или 12 %. С первым эпизодом СПТ лечился 921 пациент (85%), с рецидивом заболевания-163 (15%). Рецидивом СПТ считали повторный коллапс легкого с ипсилатеральной стороны после рентгенологически доказанного полного его расправления после первого эпизода пневмоторакса. В первой группе частота рецидивного СПТ составила 37%, во второй-50%, в третьей-12,5%. Соотношение мужчин и женщин было 7:1. Максимум заболеваемости (35%) пришелся на молодых мужчин в возрасте 21-30 лет. 92% пациентов были трудоспособного возраста, что соответствует литературным данным [5, 7, 13] и подчеркивает социальную значимость проблемы. Как видно из табл. 1 сравниваемые группы пациентов были сопоставимы по полу и возрасту. Основным клиническим проявлением СПТ была различной интенсивности торакалгия (74,5%). Одышка отмечена у 55,4% пациентов, кашель-у 21,7%. Полное отсутствие жалоб при поступлении в стационар отмечено у 7,6% больных.

Рутинная рентгенография органов грудной клетки остается основным методом неотложной диагностики СПТ. Она позволяет выявить и документировать степень коллапса легкого, наличие смещения средостения, выпота в плевральной полости, грубых плевральных сращений. Коллабирование легкого диагностировано у 1070 анализируемых пациентов (98,7%). Пневмоторакса не было у 14 пациентов, поступивших в МГЦТХ после перенесенного ранее СПТ, расправления легкого аспирационным методом и верификацией наличия легочных булл при МСКТ для планового оперативного лечения БЭЛ. Коллапс легкого 20% выявлен у 7,3% больных, > 20%-у 92,7%. В первой группе коллапс легкого 20% отмечен у 10,9% пациентов, во второй – у 3,3%, в третьей-у 6,5%, а > 20%, соответственно, у 89,1%, у 96,7% и у 94,5% ($P > 0,05$).

МСКТ-исследование выполнено у 116 пациентов: у 60 больных перед радикальным оперативным вмешательством и 56 пациентам, которым проводилось ДПП. Перед оперативным вмешательством БЭЛ была выявлена у 42 из 60 пациентов (70%), причем у 29 из них (69%) были поражены оба легких. После радикального хирургического лечения СПТ у 2 из 8 больных была выявлена БЭЛ контрлатерального легкого. У 10 пациентов БЭЛ при МСКТ не была визуализирована, причем у 4 из них она не была

выявлена и при последующей ВТС, а у 6, напротив, при ВТС установлена буллезная трансформация III типа. Отрицательные результаты у 5 из 6 пациентов были обусловлены выполнением МСКТ на фоне персистирующего пневмоторакса с коллабированием легкого. Среди пациентов третьей группы у 18 пациентов БЭЛ не выявлено (32,1%), а у 38 (67,9%) визуализирована, причем у 23 из них (60,5%) в обоих легких. Таким образом, информативность МСКТ с целью верификации БЭЛ среди пациентов, которым было выполнено радикальное хирургическое лечение СПТ, составила 87,5% и соответствует данным литературы [7, 8]. Мы считаем, что МСКТ легких у пациентов со СПТ является обязательным компонентом диагностической программы, позволяющим определить локализацию, размеры и количество булл, наличие внутриплевральных срощений и определить показания к выполнению ВТС. Анализ результатов показал, что выполнение МСКТ целесообразно только после стойкой реэкспансии легкого. При персистирующем СПТ она достоверно позволяет оценить состояние только контрлатерального легкого, а наличие и выраженность БЭЛ ипсилатерального коллабированного легкого должна уточняться при ВТС.

Основными показаниями для проведения радикального хирургического лечения СПТ у пациентов первой и второй групп послужили персистирующий в течение 2-4 суток СПТ после активного ДПП у 215 больных (68,6%) и рецидивный СПТ-у 65 (20,4%) (табл. 2).

ВТС-технологии применены нами у 284 пациентов со СПТ. У 157 из них вмешательства выполнены через торакопорты, наложенные во II или III межреберьях по передней подмышечной линии, IV или V межреберьях по средней подмышечной линии и в VII межреберье по задней подмышечной линии. Видеоассистированная миниторакотомия в IV межреберье была выполнена у 127 пациентов. Лишь у 34 пациентов в качестве операционного доступа использовали стандартную боковую или переднебоковую торакотомию в V межреберье. У 9 из них после проведения диагностической ВТС потребовалась конверсия. Показаниями к ней явились рецидивный СПТ с выраженным спаечным процессом (77,8%), обширная буллезная трансформация легкого (11,1%), неэффективность эндоскопического гемостаза при пневмолизе (11,1%). Таким образом, после выполнения диагностического этапа ВТС конверсия на торакотомию потребовалась 3,1% пациентов, что соответствует литературным данным [2, 5].

При анализе легочно-плевральных изменений, выявленных на диагностическом этапе ВТС, нами установлено, что у 96,4% пациентов наблюдались III (76,3%) или IV

(20,1%) типы. В группе ВТС вмешательств III тип изменений встречался в 1,5 раза чаще, чем IV. Напротив, при видеоассистированных миниторакотомиях отмечено преобладание (12%) пациентов с IV типом. По локализации буллезно-измененные участки легких преимущественно (82,7%) располагались в сегментах верхней доли. Преобладали буллы, расположенные в одном (59%) или двух (27%) сегментах. Мульти сегментарное (3 и более) поражение легкого установлено у 14% пациентов.

ВТС-резекцию буллезных участков выполнили у 136 пациентов (86,6%) эндостеплерами «AutoSuture-30, 45, 60». У 11 больных (7,0%) степлерная резекция сочеталась с лигированием и коагуляцией булл, у 2 (1,3%) проведено только лигирование и коагуляция, у 8 (5,1%) при II типе изменений-только плевродез. При видеоассистированных миниторакотомиях использовали линейные сшивающие аппараты УО-40, УО-60, «AutoSuture-30, 60». Резекция буллезно-измененных участков легкого выполнена у 110 больных (86,6%), в сочетании с лигированием и коагуляцией булл-у 17 пациентов (13,4%). Средние продолжительность ДПП, составившая при ВТС-операциях $5,5 \pm 2,2$ суток, при миниторакотомном доступе- $5,6 \pm 2,6$ суток, и длительность послеоперационного лечения, соответственно, $12,8 \pm 4,8$ и $14,4 \pm 11,3$ суток, достоверно не различались. Это свидетельствует о том, что видеоассистированная миниторакотомия с использованием относительно более дешевых сшивающих аппаратов может быть альтернативой проведения дорогостоящих эндостеплерных ВТС-резекций.

При использовании трансторакотомного доступа резекция буллезно-измененных участков легкого выполнена у 27 больных (79,4%), в сочетании с лигированием булл-у 5 (14,7%). Средние длительность ДПП и стационарного лечения, составившие, соответственно, $9,4 \pm 9,9$ суток и $21,7 \pm 12,9$ суток, были достоверно ($p < 0,05$) выше, чем при применении ВТС-технологий.

С целью профилактики рецидивов СПТ всем пациентам под ВТС-контролем с использованием имеющихся торакопортов или миниторакотомного доступа выполняли плевродез. Мы, как и [7, 14], отдаем предпочтение химическому плевродезу, который провели у 72% пациентов. В последнее время преимущественно применяем для индукции плевродеза тальк, вследствие быстроты и простоты его доставки, возможности обработки всей поверхности плевры, отсутствия риска тяжелых осложнений и достаточно высокой эффективности. Важным завершающим этапом операции являлась постановка под видео-контролем в плевральную полость апикальной и базальной дренажных трубок.

Консервативный метод, предусматривающий самостоятельную резорбцию воздуха из плевральной полости, был эффективен у 32 больных со СПТ, герметичные плевральные пункции-у 3. Основным паллиативным вмешательством было активное ДПП одной или двумя трубками, проведенное у 731 пациента. Средняя длительность ДПП

Таблица 2. Показания к радикальному хирургическому лечению СПТ в зависимости от выбора операционного доступа

Показания	Операционный доступ						ВСЕГО	
	I группа				II группа Торакотомия			
	ВТС		Видеоассистированная миниторакотомия					
	n	%	n	%	n	%	n	%
Персистирующий СПТ	102	65,0	87	68,5	26	76,5	215	68,6
Рецидивный СПТ	37	23,5	27	21,2	1	2,9	65	20,4
КТ-верификация БЭЛ	12	7,7	8	6,3	4	11,8	24	7,6
Контрлатеральный СПТ	5	3,2	2	1,6	0	0	7	2,2
Пневмогемоторакс	1	0,6	3	2,4	3	8,8	7	2,2
ВСЕГО	157	100	127	100	34	100	318	100

Таблица 3. Структура ранних послеоперационных осложнений при радикальном хирургическом лечении СПТ

Характер осложнений	Операционный доступ				ВСЕГО n=318	
	ВТС - технологии n=284		Торакотомия n=34		n	%
	N	%	n	%		
Плеврит	36	12,7*	10	29,4*	46	14,5
Эмпиема плевры	2	0,7*	5	14,7*	7	2,2
Негерметичность швов	20	7,0	2	5,9	22	6,9
Внутриплевральное кровотечение	0	0	2	5,9	2	0,6
Раневая инфекция	6	2,1	0	0	6	1,9
Остеомиелит ребер, лигатурный свищ	1	0,4	1	2,9	2	0,6
ВСЕГО	65	22,9*	20	58,8*	85	26,7

*Различия достоверны при $p < 0,05$

составила $4,6 \pm 2,9$ суток, а длительность пребывания в стационаре $11,0 \pm 5,7$ суток. Осложнения, среди которых превалировал экссудативный плеврит, развились у 3,3% пациентов. При паллиативном лечении рецидив заболевания развился у 146 больных (19,1%). После аспирационного лечения у 117 пациентов наблюдался один рецидив (80%), у 19 (13%) - два и у 10 (7%) - три и более.

Нами установлено достоверное снижение частоты послеоперационных осложнений при выполнении ВТС-вмешательств (22,9%) по сравнению с торакотомными операциями (58,8%) (табл. 3).

Мы считаем, что при распространенной (генерализованной) БЭЛ с поражением более трех сегментов анатомическая резекция легкого нецелесообразна, вследствие чрезмерной травматичности и риска развития больших осложнений. Операцией выбора являются экономные степлерные резекции буллезно-трансформированных участков легкого с ин-

дукцией плевродеза тальком на протяжении от купола плевры до диафрагмы. Применение ВТС-вмешательств при СПТ позволяет сократить продолжительность операции, длительность лечения и реабилитационного периода. ВТС-миниторакотомии позволяют нивелировать такие недостатки «закрытой» ВТС, как отсутствие полноценных тактильных ощущений, трудности диссекции и гемостаза, отсутствие трехмерного изображения на экране, необходимость использования дорогостоящих эндостеплеров.

Анализ отдаленных результатов показал, что в течение первого года после радикального хирургического лечения развилось 89% всех рецидивов СПТ. После ВТС-вмешательства рецидив СПТ отмечен у 8 пациентов (2,8%), после торакотомного - у 1 (2,9%). Это свидетельствует об абсолютно сопоставимой эффективности обоих радикальных лечебных подходов. У 5 пациентов (62,5%) нами выполнена повторное видеоассистированное вмешательство: у 4 выявлен отрыв спаек с формированием бронхоплеврального свища, а у 1 причина рецидива не установлена и операция завершена плевродезом. У трех пациентов реэкспансия легкого достигнута при ДПП, у одного - консервативными мероприятиями. Нами установлено, что после плевродеза йодонатом рецидив СПТ диагностирован у 6 пациентов (3,6%), после применения талька - у 1 (1,6%), т.е. в 2 раза реже ($p < 0,05$).

На основании опыта лечения 1084 пациентов со СПТ в условиях МГЦТХ нами разработан и внедрен в практику лечебно-диагностический алгоритм при СПТ, позволивший с учетом оценки клинико-рентгенологических и ВТС-критериев СПТ и БЭЛ определить оптимальный метод их лечения (рис. 1).

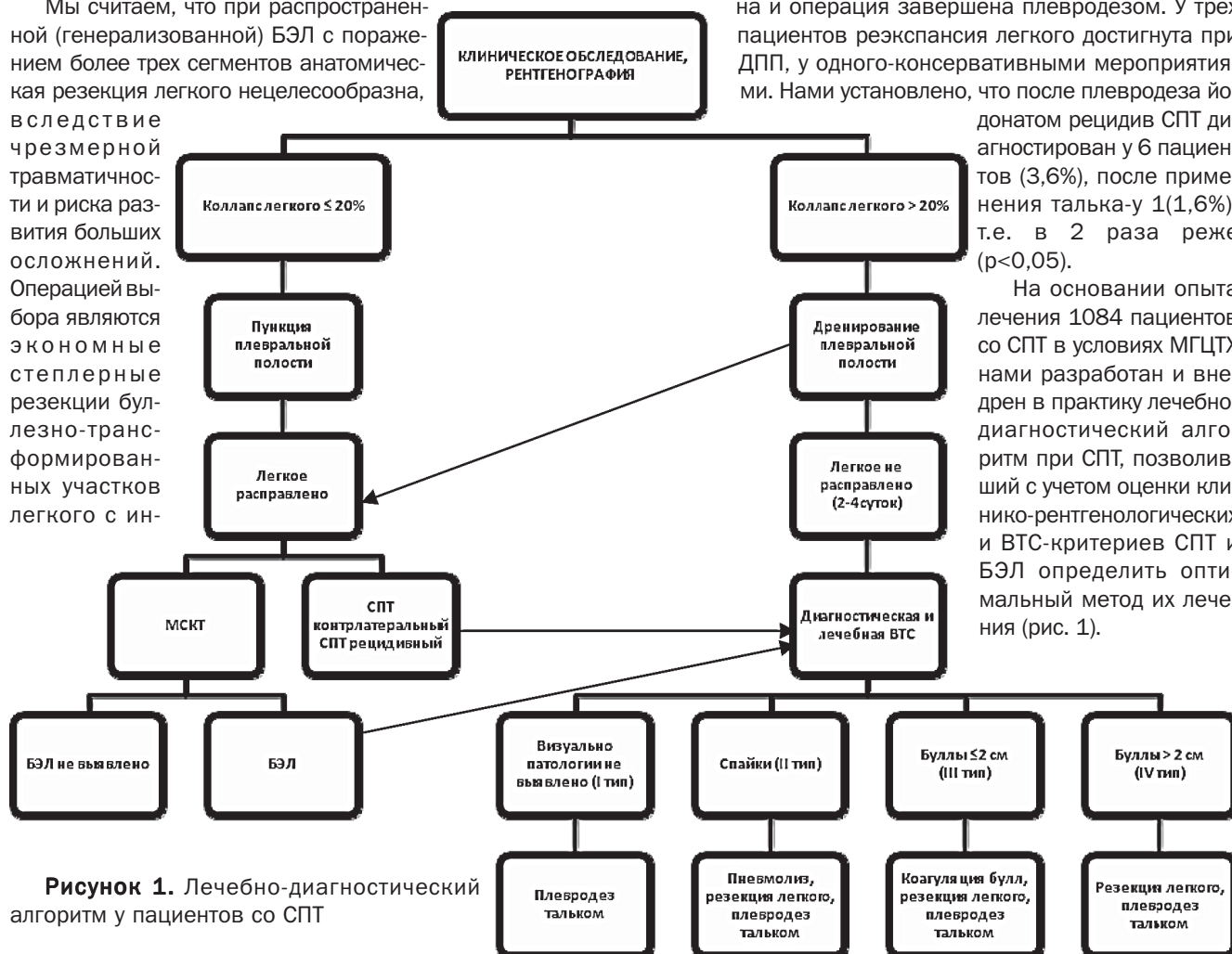


Рисунок 1. Лечебно-диагностический алгоритм у пациентов со СПТ

Таким образом, мы считаем, что методом выбора лечения первого эпизода СПТ в зависимости от степени коллабирования легкого является ДПП, либо, реже-плевральная пункция. Показаниями к проведению диагностического и лечебного этапа ВТС являются: 1) персистирующий пневмоторакс после предшествующего ДПП в течение 2-4 суток; 2) рецидивный СПТ; 3) СПТ в анамнезе с контрлатеральной стороны; 4) МСКТ-верификация ипсилатеральной БЭЛ.

Выводы

1. Ежегодная заболеваемость СПТ в г. Минске за последние 8 лет возросла более чем в 2 раза, среди мужчин она в 7 раз выше, чем у женщин пик, преимущественно (35%) в возрасте 21-30 лет.

2. Методом выбора первичной диагностики СПТ и определения показаний для ДПП является обзорная рентгенография органов грудной клетки, которая позволяет установить факт наличия пневмоторакса и степень коллабирования легкого. МСКТ показана для визуализации БЭЛ, определения локализации, размеров и количества булл, наличия внутриплевральных сращений. Информативность МСКТ с целью верификации БЭЛ составила 87,5%. ВТС у 97% пациентов позволила выявить причину СПТ и определить объем радикальной коррекции БЭЛ.

3. Методом выбора радикального хирургического лечения СПТ является резекция буллезно-измененного участка легкого из видеоторакоскопического или миниторакотомного доступа с видеоподдержкой и проведением химического плевродеза тальком. Основными показаниями к конверсии ВТС на торакотомию у 3,1% оперированных пациентов явились массивные сращения в плевральной полости и неэффективность эндоскопического гемостаза при пневмолизе.

4. Разработанный лечебно-диагностический алгоритм у пациентов со СПТ позволил сократить длительность послеоперационного лечения в 1,6 раза, количество послеоперационных осложнений-в 2,6 раза по сравнению с трансторакальными вмешательствами, а количество рецидивов по сравнению с аспирационными методами лечения-в 6,8 раза.

Литература

1. Дибиров, М. Д. Роль видеоторакоскопии в выборе метода

лечения спонтанного пневмоторакса при буллезной эмфиземе / М. Д. Дибиров, М. М. Рабиджанов // Эндоскопическая хирургия. 2007. – № 4. – С.16 – 18.

2. Торакоскопия в лечении буллезной болезни легких, осложненной пневмотораксом / Л. Н. Бисенков и др. // Пульмонология. – 2005. – № 1. – С.29 – 33.

3. Al-Tarshih, M. Comparison of the efficacy and safety of video-assisted thoracoscopic surgery with the open method for the treatment of primary spontaneous pneumothorax / M. Al-Tarshih // Ann. Thorac. Med. – 2008. – Vol. 3. – P.9 – 12.

4. Aspiration versus tube drainage in primary spontaneous pneumothorax: a randomised study / AK. Aayed [et al.] // Eur. Respir. J. – 2006. – Vol. 27. – P.477 – 482.

5. BTS guidelines for the management of spontaneous pneumothorax / M. Henry [et al.] // Thorax. – 2003. – Vol. 58, Supple 2 – P.39 – 52.

6. Is video-assisted thoracic surgery indicated in the first episode primary spontaneous pneumothorax? / SH. Chou [et al.] // Int. Cardiovasc. Thorac. Surg. – 2003. – Vol. 2. – P.552-554.

7. Management of spontaneous pneumothorax: state of the art / J-M. Tschopp [et al.] // Eur. Respir. J.-2006.-Vol. 28, № 3.-P.637 – 650.

8. Nonsmoking, non-a1-antitrypsin deficiency-induced emphysema in nonsmokers with healed spontaneous pneumothorax, identified by computed tomography of the lungs / L. Bense [et al.] // Chest. – 1993. Vol. 103.-P. 433 – 438.

9. Salvage for unsuccessful aspiration of primary pneumothorax: thoracoscopic surgery or chest tube drainage? / JS. Chen [et al.] // Ann. Thorac. Surg.-2008.-Vol.85. – P.1908 – 1913.

10. The role of awake video-assisted thoracoscopic surgery in spontaneous pneumothorax- / E. Pompeo [et al.] // J. Thorac. Cardiovasc. Surg. – 2007. – Vol. 133. – P.786-790.

11. Video assisted thoracic surgery for treatment of pneumothorax and lung resections: systematic review of randomised clinical trials / A. Sedrakyan [et al.] // B. M. J. – 2004. – Vol. 329. – P.1008 – 1010.

12. Video-assisted thoracic surgical treatment of initial spontaneous pneumothorax in young patients / M. Margolis // Ann. Thorac. Surg. – 2003. – Vol. 76. – P.1661 – 1664.

13. Videothoracoscopic bleb excision and pleural abrasion for the treatment of primary spontaneous pneumothorax: long-term results / L. Lang-Lazdunski [et al.] // Ann. Thorac. Surg. – 2003. – Vol. 75. – P.960 – 965.

14. Videothoracoscopic talc poudrage in primary spontaneous pneumothorax: a single-institution experience in 861 cases / G. Cardillo [et al.] // J. Thorac. Cardiovasc. Surg.-2006. – Vol. 131. – P.322-328

Zehtabchi, S. Management of emergency department patients with primary spontaneous pneumothorax: needle aspiration or tube thoracostomy? / S. Zehtabchi, CL. Rios // Ann. Emerg. Med. – 2008.-Vol. 51. – P.91 – 100.

Поступила 31.01.2012 г.