

И. К. Каснерик

**СРАВНИТЕЛЬНЫЙ АНАЛИЗ ИНФОРМАТИВНОСТИ
ОРТОПАНТОМОГРАФИИ И КОНУСНО-ЛУЧЕВОЙ
КОМПЬЮТЕРНОЙ ТОМОГРАФИИ ПРИ ИССЛЕДОВАНИИ
АНАТОМИЧЕСКОГО РАСПОЛОЖЕНИЯ ТРЕТЬИХ МОЛЯРОВ
ВЕРХНЕЙ ЧЕЛЮСТИ**

*Научные руководители: канд. мед. наук, доц. А. З. Бармуцкая,
ассист. Е. В. Шотт*

*Кафедра хирургической стоматологии,
Белорусский государственный медицинский университет, г. Минск*

Резюме. В статье приведены результаты сравнительного анализа информативности конусно-лучевой компьютерной томографии и ортопантомографии при исследовании дистопированных, ретинированных и полуретинированных третьих моляров верхней челюсти.

Ключевые слова: конусно-лучевая компьютерная томография, ортопантомография, третьи моляры верхней челюсти, верхнечелюстная пазуха.

Resume. The article presents the results of comparative analysis of cone-beam computer tomography and orthopantomography informational content in the study of distopic, impact and semiympact upper third molars.

Keywords: cone-beam computer tomography, orthopantomography, the third molars of the upper jaw, maxillary sinus.

Актуальность. В настоящее время в хирургической стоматологической практике остаются актуальными вопросы определения анатомического расположения дистопированных, ретинированных и полуретинированных третьих моляров верхней челюсти, а также проблема установления числа корней и каналов и их анатомо-топографические взаимоотношения с верхнечелюстной пазухой (ВЧП).

Главными методами визуализации в стоматологической практике, позволяющими диагностировать основные заболевания зубочелюстной системы, на протяжении многих лет остаются внутриротовая рентгенография и панорамная томография (ОПТГ). За последние десятилетия развитие науки привело к внедрению в стоматологию цифровых технологий трехмерной и интерактивной визуализации. С конца 1990-х активное развитие при исследовании зубочелюстной системы получила конусно-лучевая компьютерная томография (КЛКТ)[1]. КЛКТ позволяет проводить исследования зубочелюстной патологии, положение и оценку дистопированных, ретинированных и полуретинированных зубов, сверхкомплектных зубов, а также соотношение челюстей, степень атрофии костной ткани челюстей и оценку качества костных трансплантатов при проведении реконструктивных операций. КЛКТ широко применяется при планировании ортогнатических хирургических вмешательств, требующих подробной визуализации окклюзионного соотношения для трехмерного виртуального моделирования черепа.

Анатомо-топографические взаимоотношения корней верхних премоляров и моляров и ВЧП играют одну из ведущих ролей в переходе воспалительного процесса из периапикальных тканей на слизистую ВЧП. КЛКТ обеспечивает

точную оценку близости зуба к ВЧП, а также их анатомо-топографические взаимоотношения[2].

Цель: провести сравнительный анализ информативности ортопантомографии (ОПТГ) и конусно-лучевой компьютерной томографии (КЛКТ) при дистопии, ретенции и полуретенции верхних третьих моляров.

Материал и методы. Рентгенологическое исследование пациентов ООО «Элегия» проводилось с помощью дентального компьютерного томографа «Galileos» и его программного обеспечения. Были изучены ортопантомограммы и 3-D изображения челюстей 53 пациентов в возрасте от 18 до 40 лет (Me=26). Всего исследовано 103 дистопированных ретинированных и полуретинированных верхних третьих моляра.

Результаты и их обсуждение. По данным ОПТГ верхних третьих моляров в 46 зубах (45%) корни располагались дистально (дистальный наклон зуба), в 18 зубах (17%) – медиально (медиальный наклон), в 39 зубах (38%) – вертикально (вертикальное положение зуба). При анализе КЛКТ-томограмм были получены следующие результаты: 24 зуба (24%) располагались в дистально-щечном, 22 зуба (22%) – дистальном, 6 зубов (6%) – дистально-небном, 13 зубов (13%) – медиальном, 7 зубов (7%) – медиально-щечном, 3 зуба (3%) – медиально-небном направлениях, 15 зубов (15%) зубов располагались вертикально, 8 зубов (8%) случаев наблюдалась букковерсия, 5 зубов (5%) – лингвоверсия.

При исследовании числа корней при помощи ОПТГ было установлено: 55 зубов (53%) имели 1 корень, 35 зубов (34%) – 2 корня, 13 зубов (13%) – 3 корня. При изучении изображений КЛКТ из 55 третьих моляров, с определяемым одним корнем на ОПТГ, 47,2% зубов имели 1 корень, 21,8% – 2 корня, 30,0% – 3 корня. Из 35 зубов, с определяемыми двумя корнями на ОПТГ, по данным КЛКТ 85,3% имели 3 корня, 5,9% – 1 корень, 5,9% – 2 корня, 2,9% – 4 корня. Из 13 зубов с наличием по данным ОПТГ трех корней, по данным КЛКТ в 69,3% случаев определялось 3 корня, у 30,7% зубов – 4 корня.

На диаграмме (рисунок 1) представлены результаты изучения анатомо-топографических взаимоотношений зубов с ВЧП.

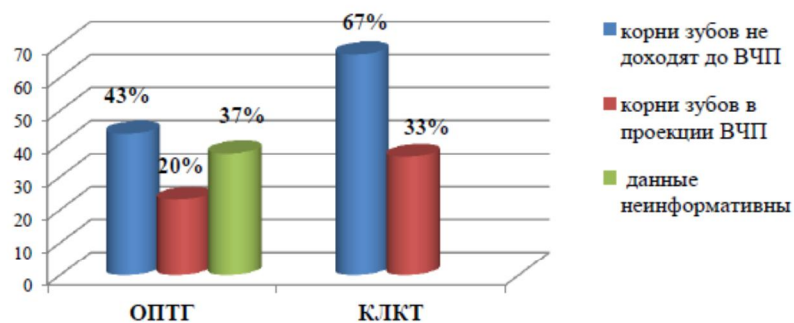


Рисунок 1 – Взаиморасположение зубов с ВЧП.

«Студенты и молодые учёные Белорусского государственного медицинского университета –
медицинской науке и здравоохранению Республики Беларусь»

Заключение. Применение КЛКТ по сравнению с ОПТГ позволило более точно определить анатомо-топографическое расположение третьих моляров верхней челюсти, а также определить морфологию их корней и их взаиморасположение с ВЧП, что позволяет рекомендовать указанную методику исследования для широкого применения в хирургической стоматологии с целью подготовки пациентов к оперативному вмешательству.

Информация о внедрении результатов исследования. По результатам настоящего исследования опубликовано 1 статья в сборниках материалов, 1 тезис докладов, получен 1 акт внедрения в образовательный процесс (кафедра хирургической стоматологии БГМУ), 1 акт внедрения в производство (УЗ «10-я городская стоматологическая поликлиника» г. Минска).

I. K. Kasnerik

**COMPARATIVE ANALYSIS OF CONE-BEAM COMPUTER
TOMOGRAPHY AND ORTOPANTOMOGRAPHY INFORMATION CONTENT
IN RESEARCH OF DISTOPIC, IMPACT AND SEMYIMPACT THIRD MOLARS
OF THE UPPER JAW ANATOMICAL LOCATION**

*Tutors: associate professor. A. Z. Barmutskaya, assistant E.V. Schott
Department of Oral Surgery,
Belarussian State Medical University, Minsk*

Литература

1. Наумович, С. С. Конусно-лучевая компьютерная томография: современные возможности и перспективы применения в стоматологии / С. С. Наумович // Современная стоматология. – 2012. – №2. – С. 31-36.
2. Ярулина, З. И. Роль осложнений эндодонтического лечения зубов верхней челюсти в развитии воспалительных заболеваний верхнечелюстных синусов по данным конусно-лучевой компьютерной томографии / З. И. Ярулина // X-Ray Art. – 2013. – № 3. – С. 12-17.