

УДК 617.731-007.23

Качан Т.В.¹, Марченко Л.Н.¹, Далидович А.А.¹, Усман Абубакар Боссо¹, Муштина Т.А.², Скрипник О.В.²¹ Белорусский государственный медицинский университет, Минск, Беларусь² 3-я городская клиническая больница имени Е.В. Клумова, Минск, БеларусьKachan T.¹, Marchanka L.¹, Dalidovich A.¹, Usman Abubakar Bosso¹, Mushtina T.², Skrypnik O.²¹ Belarusian State Medical University, Minsk, Belarus² The 3rd Klumov Clinical Hospital, Minsk, Belarus

Толщина хориоидеи у пациентов с первичной открытоугольной глаукомой по данным оптической когерентной томографии-ангиографии

The possibility of determining the thickness of the choroid in patients with primary open-angle glaucoma according to optical coherence tomography-angiography

Резюме

Целью нашего исследования было сравнение толщины хориоидеи (ТХ) у пациентов с развитой (II) и далеко зашедшей (III) стадиями первичной открытоугольной глаукомы (ПОУГ) по данным ангио-ОКТ.

Материалы и методы. В исследование было включено 47 глаз 24 пациентов основной группы с ПОУГ и 9 здоровых лиц (18 глаз) контрольной группы. Со II стадией заболевания – 21 глаз (15 пациентов) и с III стадией – 26 глаз (19 пациентов). Оптическая когерентная томография проводилась на приборе ОКТ-ангиография RTVue-100 Optovue. ТХ измерялась в центре фовеа протокола Cross Line.

Результаты и обсуждение. Выявлено статистически значимое истончение хориоидеи у пациентов основной группы по сравнению с контрольной. При этом достоверным различие было как для пациентов со II стадией ПОУГ, так и для пациентов с III стадией ПОУГ основной группы по сравнению с контрольной. При сравнении ТХ пациентов со II и III стадией ПОУГ основной группы, наряду с тенденцией к ее истончению у пациентов с III стадией ПОУГ, статистически значимых различий по показателю ТХ между ними не выявлено.

Выводы: применение протокола Cross Line ОКТ-ангиографии системы RTVue-100 Optovue для определения ТХ в центральной зоне является эффективным способом оценки ее изменений при глаукоматозной оптиконеуропатии; выявлено значимое снижение ТХ у пациентов с развитой и далеко зашедшей стадиями ПОУГ по сравнению со здоровыми лицами; включение препаратов, улучшающих микроциркуляцию при лечении ГОН, является патогенетически обоснованным у пациентов с развитой и далеко зашедшей стадиями ПОУГ.

Ключевые слова: оптическая когерентная томография-ангиография, глаукомная оптическая нейропатия, толщина хориоидеи.

Abstract

Purpose: to compare the choroid thickness (CT) in patients with developed (II) and advanced (III) stages of primary open-angle glaucoma (POAG) according to angio-OCT.

Materials and methods. The study included 47 eyes of 24 patients of the main group with POAG and 9 healthy persons (18 eyes) of the control group. The developed stage of the disease – 21 eyes (15 patients) and the advanced stage – 26 eyes (19 patients). Optical coherence tomography was performed on the OCT-angiography RTVue-100 Opovue. CT was measured in the center of the fovea of the Cross Line protocol.

Results. The statistically significant thinning of the choroid in patients of the main group was revealed in comparison with the control group. At the same time, the difference was significant, both for patients with II stage of POAG and for patients with III stage of the main group POAG compared with the control group. When comparing the CT of patients with the II and III stage of the POAG of the main group, along with the tendency to its thinning in patients with the III stage of POAG, no statistically significant differences in the CT between them were detected.

Conclusions: 1) using of the Cross Line protocol of OCT-angiography of the RTVue-100 Optovue system for the determination of CT in the central zone is an effective way of assessing its changes in glaucomatous optic neuropathy; 2) significant decrease in CT in patients with developed and advanced stages of POAG was found in comparison with healthy individuals; 3) the inclusion of drugs that improve microcirculation in the treatment of glaucomatous optic neuropathy is pathogenetically justified in patients with developed and advanced stages of POAG.

Keywords: optical coherence tomography-angiography, glaucomatous optic neuropathy, choroid thickness.

■ ВВЕДЕНИЕ

Для объяснения патогенеза развития глаукомной оптической нейропатии (ГОН) предложены две основные теории: механическая и сосудистая. Сосудистая теория основана на предположении о ведущей роли пониженной гемоперфузии в развитии ишемии ганглионарных клеток сетчатки с последующим развитием ГОН. Важным в изучении патогенеза глаукомы является возможность дифференцировать сосудистую и нервную ткань сетчатки и исследовать роль сосудистого фактора в развитии ГОН [1, 2].

Академик С.Н. Федоров (1974, 1981) предложил сосудистую теорию развития ГОН, основанную на системном атеросклеротическом изменении сосудов, в том числе и глазной артерии. Ишемическое поражение цилиарного тела приводит к сниженной секреции внутриглазной жидкости (ВГЖ), развитию дистрофических изменений в дренажной системе с нарушением оттока ВГЖ и повышением офтальмотонуса [3].

Признано, что первоначальной областью повреждения аксонов зрительного нерва является решетчатая мембрана склеры, а прелиминарная зона зрительного нерва получает кровоснабжение из перипапиллярной хориоидеи [4].

Наличие в хориокапиллярах фенестрированной стенки дает возможность крупномолекулярным соединениям, роль которых в патогенезе ГОН доказана, проникать в сетчатку и зрительный нерв. Этот факт указывает на вероятное участие хориоидеи в иммунных и воспалительных

процессах, сопровождающих развитие глаукоматозной оптиконейропатии. Предыдущие исследования хориоидеи методом флуоресцентной ангиографии уже выявили ее повреждение при глаукоме [5].

Косвенным фактором возможного участия хориоидеи в развитии глаукоматозной оптиконейропатии является нередкое ее прогрессирование даже после компенсации внутриглазного давления. Это вызывает безусловный интерес у исследователей к изучению структуры хориоидеи и мониторингованию ее толщины у пациентов с ГОН. Вопрос о том, является ли снижение гемоперфузии первичным или вторичным (результат гибели нервной ткани) в развитии глаукоматозной оптиконейропатии, до сих пор остается дискуссионным.

Важным шагом в клиническом изучении хориоидеи стало внедрение в офтальмологическую практику поколения спектральных оптических когерентных томографов (ОКТ, использующих преобразование Фурье (Spectral domain, SD; Fourier domain, FD)). Их высокое разрешение (до 5 мкм) и возможность интравитреальной сегментации сделало реальным визуализацию структуры хориоидеи и измерение ее толщины [6]. Уже первые результаты измерения толщины хориоидеи (ТХ) на спектральных ОКТ выявили совершенно иные результаты по сравнению с данными гистологических измерений [7]. Кроме того, ТХ у пациентов с глаукомой по данным одних авторов была тоньше по сравнению с контрольной группой [8], другие же, напротив, выявили ее утолщение [9].

В следующем поколении ОКТ – ангио-ОКТ была усовершенствована техника оптического сканирования сетчатки. Наряду с увеличением в 2,7 раза скорости сканирования по сравнению со спектральными ОКТ, внедрен алгоритм декорреляции амплитуды с разделением спектра (split-spectrum amplitude-decorrelation angiography – SSADA). Это обеспечило возможность как интравитреальной сегментации с визуализацией хориоидеи, так и визуализации кровеносных сосудов глазного дна [10]. По сравнению со спектральными ОКТ ангио-ОКТ дает возможность более эффективного изучения структуры и толщины хориоидеи в связи с его большим разрешением – до 3 мкм и большей глубиной проникновения оптического сигнала [11].

■ ЦЕЛЬ ИССЛЕДОВАНИЯ

Сопоставление толщины хориоидеи у пациентов с развитой и далеко зашедшей стадиями первичной открытоугольной глаукомы по данным ангио-ОКТ.

■ МАТЕРИАЛЫ И МЕТОДЫ

В исследование было включено 47 глаз 24 пациентов (основная группа) с первичной открытоугольной глаукомой (ПОУГ) и 9 здоровых лиц (18 глаз), которые вошли в контрольную группу. У 15 пациентов (21 глаз) основной группы была II развитая стадия заболевания; у 19 пациентов (26 глаз) диагностирована III далеко зашедшая стадия ПОУГ. Медиану возраста, а также 25-й и 75-й процентиля в основной группе составили 67 лет, 60 и 69 лет, в контрольной группе – 64 года, а процентиля соответственно 62 и 69 лет. Распределение пациентов по стадиям ПОУГ представлено в табл. 1.

Таблица 1
Распределение пациентов по подгруппам в зависимости от стадии заболевания, абс. (%)

Стадия ПОУГ	Количество глаз
Развитая (II)	21 (44,7)
Далеко зашедшая (III)	26 (55,3)

Оптическая когерентная томография-ангиография проводилась на приборе RTVue-100 Optovue с применением алгоритма SSADA. Для измерения толщины хориоидеи в центральной зоне использовался протокол Cross Line (перекрестный скан). Он является усредненным сканом каждого меридиана (горизонтального и вертикального). Протокол Cross Line обеспечивает четкую визуализацию хориоидеи.

Толщина хориоидеи измерялась в центре фовеа, так как в этой зоне она толще, чем в других. При этом ТХ уменьшается по направлению от центра к периферии [11]. Кроме того, именно в центре макулы, в ее фовеальной зоне, сосредоточено максимальное количество ганглионарных клеток сетчатки [12], интерес к которым у глаукоматологов крайне высок, так как их поражение считается одним из самых ранних маркеров наличия ГОН [13, 14].

Определяли медиану и интерквартильный размах (25%, 75%) исследуемого параметра толщины хориоидеи в основной и контрольной группах. Значимость различий полученных данных определяли с использованием U-критерия Манна – Уитни для независимых групп.

■ РЕЗУЛЬТАТЫ И ОБСУЖДЕНИЕ

Результаты измерения толщины хориоидеи у пациентов основной и контрольной групп представлены в табл. 2.

Проводилось сравнение исследуемого параметра – толщины хориоидеи между представленными группами: основной и контрольной, между пациентами с развитой стадией (II) ПОУГ и лицами контрольной группы, между пациентами с далеко зашедшей стадией (III) ПОУГ и лицами контрольной группы, а также между пациентами со II и III стадиями ПОУГ основной группы. Полученные данные межгруппового анализа представлены в табл. 3.

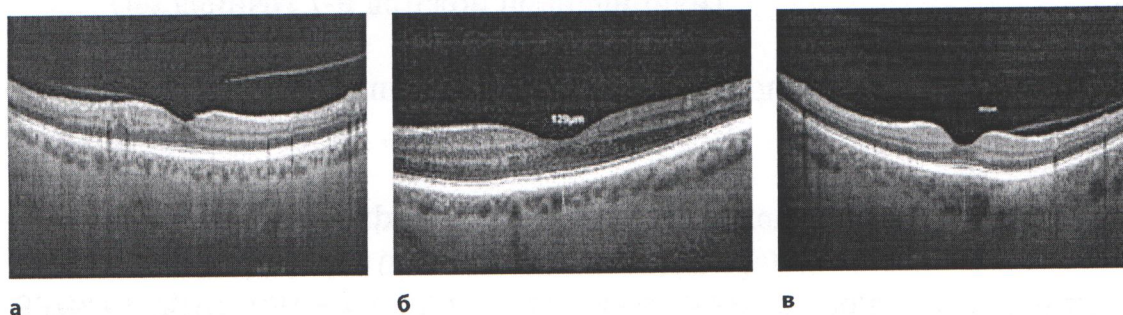
Таким образом, выявлено статистически значимое истончение хориоидеи у пациентов основной группы по сравнению с контрольной. При этом достоверным различие было как для пациентов со II стадией ПОУГ, так и для пациентов с III стадией заболевания основной группы по сравнению с контрольной. Данный факт свидетельствует о том, что уже на стадии умеренных периметрических потерь, характерных для

Таблица 2
Результаты измерения толщины хориоидеи (мкм) по протоколу Cross Line у пациентов основной и контрольной групп, Me (25%, 75%)

Группы	Толщина хориоидеи	
Основная	Развитая (II)	230 (188, 283)
	Далеко зашедшая (III)	215 (140, 280)
Контрольная		287 (263, 317)

Таблица 3
Результаты межгруппового сравнения толщины хориоидеи

Сравниваемые группы	Достоверность различий
Основная и контрольная	U=200,5, p<0,05
Подгруппа со II стадией ПОУГ и контрольная	U=96,5, p<0,05
Подгруппа с III стадией ПОУГ и контрольная	U=104, p<0,05
Подгруппы со II и III стадиями ПОУГ	U=247, p>0,05



Толщина хориоидеи в глазу с развитой стадией ПОУГ (а), с далеко зашедшей стадией (б) и в здоровом глазу контрольной группы (в)

развитой стадии ПОУГ, происходят выраженные изменения не только зрительного нерва и сетчатки, но и хориоидеи. Истончение собственно сосудистой оболочки неизбежно приводит к нарушению питания фоторецепторного слоя сетчатки.

При сравнении ТХ у пациентов со II и III стадией ПОУГ в основной группе, наряду с тенденцией к ее истончению у пациентов с III стадией ПОУГ, статистически значимых различий в значениях толщины хориоидеи между ними не выявлено (см. рисунок).

Таким образом, развитие глаукоматозной оптиконейропатии сопровождается значимым истончением хориоидеи в центре фовеа как у пациентов с развитой, так и с далеко зашедшей стадиями ПОУГ. Независимо от того, является ли это следствием вторичного поражения хориоидеи при глаукоматозных дегенеративных изменениях сначала внутренних слоев сетчатки, либо имеет место первичное поражение собственно сосудистой оболочки, патогенетически обоснованным является назначение препаратов, улучшающих кровоснабжение сетчатки.

■ ВЫВОДЫ

1. Применение протокола Cross Line ОКТ-ангиографии системы RTVue-100 Optovue для определения толщины хориоидеи в центральной зоне является эффективным способом оценки ее изменений при глаукоматозной оптиконейропатии.
2. Выявлено значимое истончение хориоидеи у пациентов с развитой и далеко зашедшей стадиями ПОУГ по сравнению со здоровыми лицами.
3. Включение препаратов, улучшающих микроциркуляцию, при лечении глаукоматозной оптиконейропатии является патогенетически обоснованным у пациентов с развитой и далеко зашедшей стадиями ПОУГ.

■ ЛИТЕРАТУРА

1. Bakshinskiy P. (2006) Osobennosti glaznoy mikrocirkulyacii u bolnyh pervichnoy otkrytougolnoy glaukomoy do operacii I v rannem posleoperacionnom periode [Features of ocular microcirculation in patients with primary open-angle glaucoma before surgery and in the early postoperative period]. *Glaukoma*, no 2, p. 9.
2. Kuryшева N. (2001) Mehanizmy povreshdeniya zritel'nogo nerva pri pervichnoy otkrytougolnoy glaukome [Mechanisms of optic nerve damage in primary open-angle glaucoma]. *Glaukoma*, no 1, p. 38–43.
3. Fedorov S., Ivashina A., Mihaylova G. (1981) Obschaya sosudistaya patologiya i otkrytougolnaya glaucoma [General vascular pathology and open-angle glaucoma]. *Voprosy patogeneza i lecheniya glaukomy*, pp. 59–63.
4. Hayreh S. (2001) Blood flow in the optic nerve head and factors that may influence it. *Prog Retin Eye Res*, vol. 20, no 5, pp. 595–624. doi.org/ 10.1016/s1350-9462(01)00005-2.
5. Grunwald J., Piltz J., Hariprasad S., DuPont J. (1998) Optic nerve and choroidal circulation in glaucoma. *Invest Ophthalmol Vis Sci*, vol. 39, no 12, pp. 2329–2336. doi.org/10.1016/s0002-9394(01)00871-6.
6. Tan O., Li G., Lu A. (2008) Mapping of macular substructures with optical coherence tomography for glaucoma diagnosis. *Ophthalmology*, vol. 115, pp. 949–956.
7. Mrejen S., Spaide R. (2013) Optical coherence tomography: imaging of the choroid and beyond. *Surv Ophthalmol*, no 58, pp. 387–429. doi.org/10.1016/j.survophthal.2012.12.001.
8. Hirooka K., Fujiwara A., Shiragami C., Baba T., Shiraga F. (2012) Relationship between progression of visual field damage and choroidal thickness in eyes with normal-tension glaucoma. *Clin Exp Ophthalmol*, vol. 40, no 6, pp. 576–582. doi.org/10.1111/j.1442-9071. 2012.02762.x.
9. Cennamo G., Finelli M., Iaccarino G., de Crecchio G. (2012) Choroidal thickness in open-angle glaucoma measured by spectral-domain scanning laser ophthalmoscopy/optical coherence tomography. *Ophthalmologica*, vol. 228, no 1, pp. 47–52. doi.org/10.1159/000336903.
10. Morrison J., Tan O., Lombardi L., Baumann B., Chen D., Choi W., Fujimoto J., Huang D. (2012) Quantitative OCT angiography of optic nerve head blood flow. *Biomedical optics express*, vol. 3, no 12.
11. Manjunath V., Taha M., Fujimoto J. (2010) Choroidal thickness in normal eyes measured using Cirrus HD optical coherence tomography. *Am J Ophthalmol*, no 150, pp. 325–329.
12. Mori S., Hangai M., Sakamoto A. (2010) Spectral – domain optical coherence tomography measurement of macular volume for diagnosing glaucoma. *J Glaucoma*, no 19, pp. 528–534.
13. Oli A., Joshi D. (2015) Can ganglion cell complex assessment on cirrus HD OCT aid in detection of early glaucoma? *Saudi J Ophthalmol*, vol. 29, no 3, pp. 201–204.
14. Harwerth R., Carter-Dawson L., Shen F. (1999) Ganglion cell losses underlying visual field defects from experimental glaucoma. *Invest Ophthalmol Vis Sci*, no 40, pp. 2242–2250.

Поступила/Received: 22.11.2017
Контакты/Contacts: Tvk35@yahoo.com