

МИНИСТЕРСТВО ЗДРАВООХРАНЕНИЯ РЕСПУБЛИКИ БЕЛАРУСЬ

«УТВЕРЖДАЮ»

Первый заместитель министра

_____ Д.Л. Пиневиц

19 мая 2011 г.

Регистрационный № 020-0311

МЕТОД ХИРУРГИЧЕСКОГО ЛЕЧЕНИЯ АВАСКУЛЯРНОГО
НЕКРОЗА ПОЛУЛУННОЙ КОСТИ

инструкция по применению

Охранный документ:

Способ хирургического лечения аваскулярного некроза полулунной кости:
Уведомление о положительном результате предварительной экспертизы по
заявке на выдачу патента на изобретение № 20090896 от 17.09.2009.

УЧРЕЖДЕНИЯ-РАЗРАБОТЧИКИ:

УО «Белорусский государственный медицинский университет»

УЗ «6-я городская клиническая больница» г. Минска

АВТОРЫ:

канд. мед. наук А.И. Волотовский

канд. мед. наук А.П. Беспальчук

П.П. Пашук

Д.И. Михалкевич

Минск 2011

Аваскулярный некроз полулунной кости (болезнь Кинбека) — заболевание, которое возникает преимущественно у людей трудоспособного возраста (от 20 до 40 лет). Наличие данной патологии ведет к функциональным нарушениям кисти вследствие патологических изменений биомеханики и развития нестабильности в виде адаптивного коллапса запястья. В дальнейшем постепенно развивается вторичный остеоартроз и снижение трудоспособности пациентов вплоть до стойкой ее утраты.

Существует несколько подходов к лечению болезни Кинбека, каждый из них имеет свои преимущества и недостатки. В Республике Беларусь до недавнего времени хирургическое лечение аваскулярного некроза полулунной кости в стадии фрагментации заключалось в ее удалении. Недостатком этой методики является то, что она усугубляет развивающуюся на фоне заболевания дисконгруэнтность суставных поверхностей лучезапястного пространства. Таким образом, сохраняются условия для прогрессирования вторичного остеоартроза.

Среди вариантов хирургического лечения, сочетающих в себе удаление полулунной кости и выполнение артрорезов между костями запястья, до настоящего времени в республике производили межзапястный артрорез по методу Graner. Ее суть заключается в том, что после удаления некротизированной полулунной кости проводят поперечную остеотомию головчатой кости на уровне средней трети и низводят ее проксимальную головку на место полулунной кости. Дефект между фрагментами головчатой кости, а также межкостные пространства между костями проксимального и дистального рядов запястья заполняют аутогенным костным трансплантатом. Кости на уровне проксимального ряда запястья фиксируют спицами.

Недостатком этой методики является то, что проксимальная часть головчатой кости после низведения и латерализации (для замещения дефекта после удаления полулунной кости) теряет контакт с источниками кровоснабжения. Это вызывает угрозу аваскулярного некроза низведенного фрагмента головчатой кости и затрудняет перестройку костного трансплантата в зоне остеотомии.

Таким образом, основным направлением совершенствования оказания специализированной помощи пациентам с асептическим некрозом полулунной кости является поиск эффективной методики, которая бы исключала возникновение ранее описанных осложнений.

Внедрение в практическое здравоохранение разработанного метода лечения болезни Кинбека может быть использовано для восстановления правильных взаимоотношений в лучезапястном пространстве после удаления разрушенной полулунной кости.

Основными преимуществами метода является то, что снижается риск аваскулярного некроза перемещаемого фрагмента головчатой кости, стабилизируется ладьевидная кость, восстанавливаются правильные взаимоотношения в лучезапястном пространстве.

УРОВЕНЬ ВНЕДРЕНИЯ

Учреждения здравоохранения, оказывающие специализированную травматолого-ортопедическую помощь пациентам с повреждениями и заболеваниями кисти в условиях профильного отделения стационара.

ПОКАЗАНИЯ К ПРИМЕНЕНИЮ

Аваскулярный некроз полулунной кости (болезнь Кинбека): стадия импрессионного перелома (индекс Сталя меньше 0,25), стадия фрагментации.

ПЕРЕЧЕНЬ НЕОБХОДИМОГО ОБОРУДОВАНИЯ, ЛЕКАРСТВЕННЫХ СРЕДСТВ, ИЗДЕЛИЙ МЕДИЦИНСКОЙ ТЕХНИКИ

1. Рентгеновский аппарат для выполнения стандартного рентгенологического обследования.
2. Комплект хирургического инструментария, используемого для выполнения операций на сухожилиях, костях и суставах.
3. Гипсовые бинты для иммобилизации кисти в послеоперационном периоде.
4. Обезболивающие средства, антибиотики.

ОПИСАНИЕ ТЕХНОЛОГИИ ИСПОЛЬЗОВАНИЯ МЕТОДА

Задачами применения разработанной методики хирургического лечения аваскулярного некроза полулунной кости являются: восстановление правильных взаимоотношений в лучезапястном пространстве, устранение адаптивного коллапса запястья, проявляющегося ротационным смещением ладьевидной кости и уменьшением значения запястно-пястного коэффициента запястья; предотвращение аваскулярного некроза перемещаемого фрагмента головчатой кости, стабилизация ладьевидной кости и оптимизация процессов перестройки свободного костного трансплантата.

Суть методики состоит в удалении некротизированной полулунной кости и выполнении Г-образной остеотомии головчатой кости на границе дистальной и средней трети с образованием костного фрагмента, который низводят на место удаленной полулунной кости путем скольжения по лучевому костному выступу, сформированному после остеотомии головчатой кости. Образовавшееся свободное пространство заполняют костным трансплантатом, после чего производят артродез между перемещенным костным фрагментом и проксимальным полюсом ладьевидной кости, затем чрескостно фиксируют к перемещенному костному фрагменту трехгранно-полулунную связку.

Технология методики лечения аваскулярного некроза полулунной кости

Оперативное вмешательство производят под проводниковой или общей анестезией в положении пациента на спине после предварительного

обескровливания предплечья, кисти и наложения пневможгута на границе верхней и средней трети плеча.

По тыльной поверхности области запястья выполняют продольный Z-образный хирургический доступ от основания 3-й пястной кости до точки, расположенной на 1,5–2 см проксимальнее линии суставной поверхности лучевой кости. Между 3 и 4-м каналом разгибателей выполняют артротомию. Обнажают проксимальный ряд костей запястья, межзапястное пространство и головчатую кость. Удаляют некротизированную, фрагментированную полулунную кость, максимально сохраняя целостность связочных структур. Выполняют Г-образную остеотомию головчатой кости, отступив 3–4 мм в локтевую сторону от лучевого края ее суставной поверхности (рис.1, 2). Вначале производят остеотомию для получения вертикального участка 1 головчатой кости от ее проксимального полюса строго в сагиттальной плоскости до уровня границы между средней и дистальной третями. Затем продолжают остеотомию поперечно с наклоном плоскости под углом до 10° в ладонную сторону и формированием горизонтального участка 2 вплоть до крючковидной кости 3.

В результате остеотомии образуется лучевой костный выступ 4 и прямоугольный костный фрагмент 5 головчатой кости. Устраняют чрезмерное горизонтальное положение ладьевидной кости, резецируют верхушку 6 проксимального полюса ладьевидной кости в одной плоскости с вертикальным участком 1 остеотомии головчатой кости. Аккуратно низводят прямоугольный костный фрагмент 5 головчатой кости на место полулунной кости путем скольжения по лучевому костному выступу 4, сформированному после остеотомии головчатой кости, слегка отклоняя его к ладони и по возможности не отделяя полностью от мягких тканей ладонной поверхности запястья. Процесс низведения продолжают до достижения суставной поверхностью прямоугольного костного фрагмента 5 головчатой кости уровня суставного хряща ладьевидной кости.

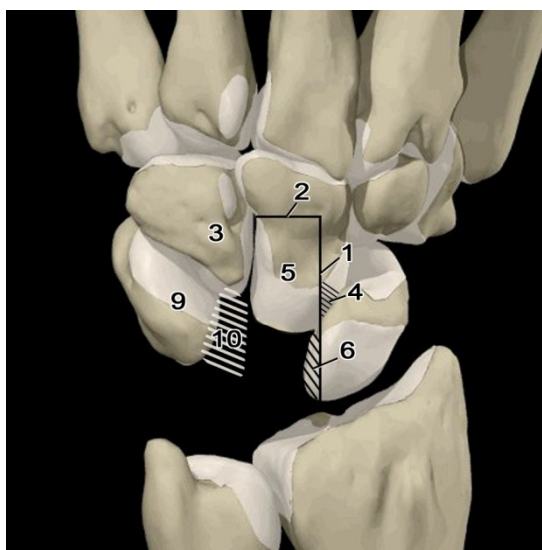


Рис. 1. Представлены кости запястья левой верхней конечности, тыльная поверхность (позициями обозначены):

- 1 — вертикальный участок остеотомии головчатой кости
- 2 — горизонтальный участок остеотомии головчатой кости
- 3 — крючковидная кость
- 4 — лучевой костный выступ головчатой кости
- 5 — прямоугольный костный фрагмент головчатой кости
- 6 — резецируемая часть верхушки проксимального полюса ладьевидной кости
- 10 — трехгранно-полулунная связка

В результате низведения прямоугольного костного фрагмента 5 добиваются его артродеза 7 с резецированным участком верхушки 6 проксимального полюса ладьевидной кости и лучевым костным выступом 4 головчатой кости.

Дефект в головчатой кости после низведения ее прямоугольного костного фрагмента 5 восполняют костным кортикоспонгиозным аллотрансплантатом 8. После коррекции позиционирования трехгранной кости 9 чрескостно фиксируют к трансплантату сохраненную трехгранно-полулунную связку 10.

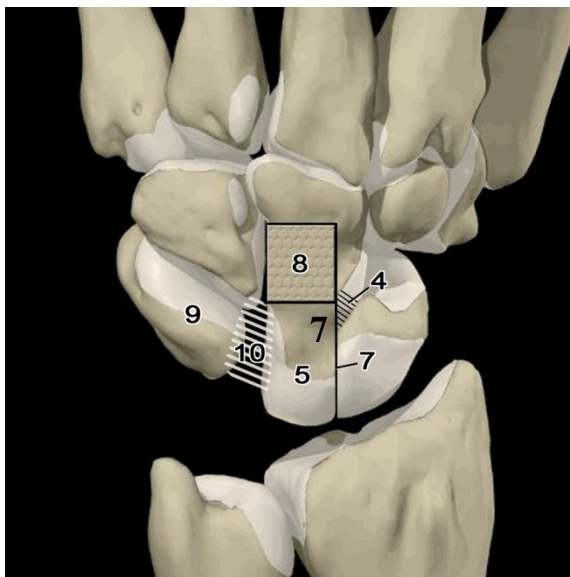


Рис. 2. Изображены кости запястья левой верхней конечности, тыльная поверхность после выполнения способа (позициями дополнительно обозначены):

- 7 — линия артродеза перемещенного костного фрагмента головчатой кости
- 8 — костный кортикоспонгиозный аллотрансплантат
- 9 — трехгранная кость

Осуществляют фиксацию костнопластически удлиненной головчатой кости, зону артродеза ладьевидной кости и низведенного трансплантата головчатой кости, сформированного головчато-треугольного сочленения спицами. Производят послойный шов операционной раны и последующую иммобилизацию гипсовой повязкой.

Преимущества разработанной методики лечения аваскулярного некроза полулунной кости состоят в следующем:

- выполнение Г-образной остеотомии головчатой кости на границе дистальной и средней ее трети позволяет сформировать костный трансплантат на питающей ножке, который бы сохранял связь с ладонным связочным аппаратом. Таким образом предупреждается развитие асептического некроза данного костного трансплантата и улучшаются процессы регенерации костной ткани;

- артрорезирование проксимального полюса ладьевидной кости (после устранения избыточной ротации) с низведенной головкой головчатой кости позволяет установить правильные анатомические взаимоотношения в лучезапястном суставе, что является основным фактором профилактики развития вторичного остеоартроза у пациентов с аваскулярным некрозом полулунной кости.

Послеоперационный период

Конечность обездвиживают ладонной гипсовой шиной от уровня головок пястных костей до средней трети предплечья, с фиксацией первого пальца кисти в функционально выгодном положении до уровня межфалангового сустава. Показано парентеральное введение антибиотиков широкого спектра действия за 30 мин до операции и в течение первой недели после вмешательства. Перевязку выполняют на следующие сутки после операции. Со 2-х сут назначают магнитотерапию и лечебную физкультуру, направленную на предотвращение развития контрактур в суставах пальцев оперированной кисти, и развития гипотрофии мышц предплечья, плеча. Швы снимают на 14-е сут. Продолжительность гипсовой иммобилизации составляет 10–12 недель.

После прекращения иммобилизации выполняют контрольную рентгенографию кистевого сустава. В случае, если констатировано образование вторичной костной мозоли между кортикоспонгиозным аллотрансплантатом и участками остеотомированной головчатой кости — производят удаление спиц и назначают курс восстановительного лечения, которое включает:

- временное постепенно сокращающееся обездвиживание запястья съемным ортезом для профилактики дискомфорта после занятий лечебной физкультурой и постепенно нарастающей бытовой функциональной активности в течение последующих 3–4 недель;
- лечебную физкультуру и механотерапию, направленные на увеличение амплитуды движений в сочленениях оперированного запястья (при этом следует избегать форсированных движений); нагрузка должна быть дозированной и в то же время постоянно увеличиваться с каждым днем — пациенту разрешают самостоятельно в свободное от занятий время совершать дозированные активные движения кистью;
- физиотерапевтические процедуры (электрофорез йодистого калия, лидазы, фонофорез актовегина, гидрокортизона, на тыльную и ладонную поверхность запястья, электростимуляция мышц сгибателей и разгибателей кисти, парафиновые или озокеритовые аппликации);

- массаж мышц предплечья и кисти.

Полную нагрузку на оперированную конечность разрешают через 4–5 недель после удаления спиц, отменив временную иммобилизацию.

ВОЗМОЖНЫЕ ОСЛОЖНЕНИЯ И МЕТОДЫ ИХ УСТРАНЕНИЯ

Возможными осложнениями могут быть *образование послеоперационной гематомы и нагноение раны*. Для их исключения рану ушивают отдельными узловыми швами (непрерывный шов не накладывается), при необходимости осуществляют активное дренирование раны (до 3-х сут); назначают антибиотики широкого спектра действия.

Некроз краев послеоперационной раны возникает в основном из-за недостаточного кровоснабжения кожных лоскутов. Посттравматический отек, травматизация кожных покровов при выполнении вмешательства увеличивают вероятность его возникновения. Для профилактики нарушения питания в зоне разреза во время операции необходимо бережное отношение к краям кожи; рекомендуется использовать прошивание кожных лоскутов на держалки.

Технические погрешности: при остеотомии головчатой кости повреждение анатомических структур ладонной поверхности запястья, дополнительное повреждение хряща в процессе устранения патологической ротации ладьевидной кости и артродезирования низведенного полюса головчатой кости. Для предотвращения возможных осложнений следует неуклонно следовать описанной технике выполнения оперативного вмешательства.

ПРОТИВОПОКАЗАНИЯ К ПРИМЕНЕНИЮ МЕТОДА

- аваскулярный некроз полулунной кости в стадии склероза и импрессионного перелома (индекс Сталя больше 0,25);
- сопутствующий остеоартроз сочленений запястья III–IV стадии;
- воспалительные изменения кожных покровов в области предполагаемой операции;
- тяжелое общее состояние пациента.

ЗАКЛЮЧЕНИЕ

Разработанный метод хирургического лечения аваскулярного некроза полулунной кости обладает высокой эффективностью и позволяет ликвидировать некротический очаг в полости сустава, восстановить правильные взаимоотношения в лучезапястном пространстве, устранить предрасполагающие факторы нестабильности, стабилизировать ладьевидную кость, в итоге улучшив биомеханику верхней конечности и остановив прогрессирование вторичного остеоартроза сочленений запястья.