

МИНИСТЕРСТВО ЗДРАВООХРАНЕНИЯ РЕСПУБЛИКИ БЕЛАРУСЬ

УТВЕРЖДАЮ

Первый заместитель Министра

_____ Д.Л. Пиневиц

28.11.2012 г.

Регистрационный № 100-0712

ИНТЕРПРОКСИМАЛЬНЫЙ МЕТОД РЕНТГЕНОГРАФИИ В СТОМАТОЛОГИИ

инструкция по применению

УЧРЕЖДЕНИЕ-РАЗРАБОТЧИК:

ГУО «Белорусская медицинская академия последипломного образования»

УО «Белорусский государственный медицинский университет»

РУП «Центр экспертиз и испытаний в здравоохранении»

АВТОРЫ:

Д-р мед. наук, проф. Юдина Н.А., канд. мед. наук, доц. Саврасова Н.А.,
канд. мед. наук Люговская А.В., Юрис О.В.

Минск 2012

Настоящая инструкция по применению (далее – инструкция) предназначена для врачей-стоматологов, врачей-рентгенологов, рентгенлаборантов.

ПЕРЕЧЕНЬ НЕОБХОДИМОГО ОБОРУДОВАНИЯ, РЕАКТИВОВ, ПРЕПАРАТОВ, ИЗДЕЛИЙ МЕДИЦИНСКОЙ ТЕХНИКИ

Рентгенологическое оборудование:

Аппарат рентгеновский дентальный;

Фартук защитный стоматологический (для пациента) или накидка (пелерина) защитная и передник для защиты гонад (для пациента);

Фартук защитный односторонний легкий (для персонала), воротник защитный (для персонала);

Набор позиционеров для рентгеновской пленки для выполнения внутриротовой дентальной рентгенографии;

Рентгеновская пленка для внутриротовой рентгенографии размером 2,7×5,4 или 3,0×4,0;

Негатоскоп.

ПОКАЗАНИЯ К ПРИМЕНЕНИЮ

Исследование при первом обращении с целью ранней диагностики апроксимального кариеса и выявления вторичного кариеса под пломбами и коронками у детей и взрослых;

Для оценки состояния альвеолярного гребня на ранних стадиях болезней пародонта, после проведенного лечения (после активного курса лечения и протезирования), а также в ходе диспансерного наблюдения;

Для оценки качества апроксимально расположенных контактных точек пломба-зуб и коронка-зуб;

Для выявления отложения зубных камней в апроксимальных областях;

При наличии признаков окклюзионной травмы и парафункций из-за аномалий прикуса.

ОТНОСИТЕЛЬНЫЕ ПРОТИВОПОКАЗАНИЯ ДЛЯ ПРИМЕНЕНИЯ

Беременность.

ОПИСАНИЕ ТЕХНОЛОГИИ ИСПОЛЬЗОВАНИЯ МЕТОДА

Выбор показаний к проведению рентгенологического метода исследования проводится врачом-стоматологом на основании данных клинического обследования и отсутствия противопоказаний.

Интерпроксимальная рентгенография является разновидностью внутриротовой рентгенографии. Использование интерпроксимальной рентгенографии позволяет получить без искажения изображение краевых отделов альвеолярных отростков верхней и нижней челюсти, визуализировать дефекты апроксимальных поверхностей коронок, выполнять идентичные снимки в динамике.

Применяется для оценки состояния альвеолярного гребня на ранних стадиях болезней периодонта. Для изучения всего прикуса методом контактной внутриротовой рентгенографии необходимо выполнить до 10 снимков на одной челюсти, а интерпроксимальным методом – 3-4 снимка.

Интерпроксимальная рентгенография является лучшим способом выявления ранних стадий аппроксимального кариеса недоступного для обозрения при тесном расположении коронок, так как она исключает проекционные искажения и наложения контактных поверхностей соседних зубов друг на друга. Для диагностики скрытого кариеса аппроксимальных областей в области моляров и премоляров (наиболее часто встречающаяся локализация) достаточно выполнить 2 интерпроксимальных снимка и не менее 8-10 методом внутриротовой контактной рентгенографии.

Методика выполнения. При выполнении интерпроксимальной рентгенографии используются специальные позиционеры (рис.1,2), которые позволяют расположить рентгеновскую пленку параллельно коронкам зубов, на некотором расстоянии от них таким образом, чтобы на снимке были отображены одноименные участки обеих челюстей.



Рисунок 1 – Позиционер (пленкодержатель)

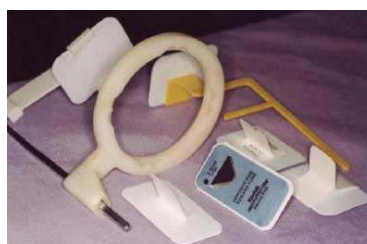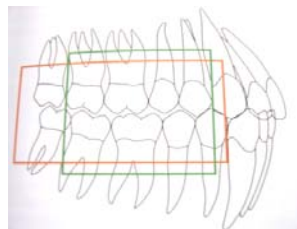
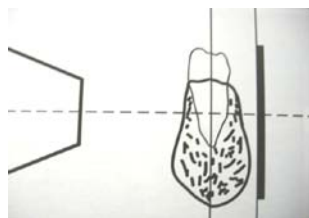


Рисунок 2 – Набор позиционеров для интерпроксимальной

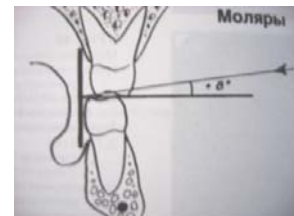
При широко открытом рте пленка размещается в области премоляров и моляров нижней челюсти с лингвальной стороны таким образом, чтобы она полностью перекрывала их в переднезаднем направлении. При этом накусочная площадка располагается на жевательной поверхности зубов в области 5-го – 6-го зуба. Пациента просят медленно закрыть рот (но не губы), постоянно подтягивая за накусочную площадку до полного закрытия в прикус. Центральный луч направляется перпендикулярно межзубным перегородкам, коронкам зубов и пленке.

Размеры пленки и ее расположение зависят от целей и объема визуализации.

Техника съемки у детей. У детей предпочтительно направлять центральный луч почти горизонтально и немного мезиально, но, ни в коем случае, сверху вниз. Луч направляется так, чтобы он проходил через второй молочный моляр и перпендикулярно попадал на пленку.

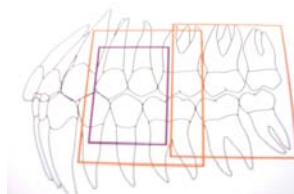


Техника съемки у взрослых. При обследовании взрослых пациентов, если пленка располагается поперечно, центральный луч направляется под углом приблизительно 5° сверху вниз и немного мезиально через первый моляр. Т.е., горизонтальная ангуляция устанавливается таким образом, чтобы центральный луч проходил в центр первого моляра.



Трубку устанавливают перпендикулярно телу нижней челюсти с небольшой мезиализацией ($5-6$ градусов), т.е. поворот трубки спереди назад. Передний край трубки находится на уровне середины нижнего клыка. Такое направление центрального луча позволяет избежать наложения в области верхних моляров, которые, в основании имеют форму ромба, а не квадрата. Вертикальная ангуляция $^\circ +8$. (трубка направляется немного сверху). Необходимость такой ангуляции вызвана анатомией зубных рядов. Верхний зубной ряд расположен под углом: апикально – кнутри (орально), а коронарно – кнаружи (вестибулярно). Нижний – наоборот, апексы зубов расположены более вестибулярно, чем коронки.

Для оценки тяжелых и агрессивных форм течения болезней периодонта более информативной считается методика вертикальной интерпроксимальной рентгенографии с вертикально установленными пленками.



Ошибки и осложнения при проведении интерпроксимальной рентгенографии.

Ошибки технологии	Осложнения	Профилактика
Смещение пленки вверх, вниз	Смещение зоны визуализации	Отсутствие тесного контакта пленки с коронками зубов
Несоблюдение правил центрации луча	Наслоение апроксимальных поверхностей зубов на изображении	Четкое выполнение методики, соблюдение правил центрации луча
Отсутствие контроля за смыканием зубов пациентом	Уменьшение площади визуализации смежных краевых зон альвеолярных отростков челюстей	Инструктаж и контроль пациента

Интерпретация снимков.

Изучение снимка, полученного методом интерпроксимальной рентгенографии, происходит по традиционному, научно-обоснованному алгоритму:

1. Определение качества изображения (наличие артефактов, проекционных наслоений, контроль контрастности, четкость, и.т.д.).

2. Оценка состояния рентгеноанатомической структуры зуба: коронка, шейка, цервикальная, средняя треть корня, наличие/отсутствие кариозных полостей и пломб, величина и структура пульпарной камеры (выполнена пломбирочным материалом, наличие дентиклей, петрификатов).

3. Оценка состояния периодонтальной щели (ширина, равномерность), компактной пластинки альвеолы (наличие, отсутствие, четкость контуров) и межальвеолярных перегородок (форма, особенности и патологическая перестройка костной структуры).

4. Клинико-рентгенологическое заключение.

Рентгенологические признаки форм патологии:

- Скрытого кариозного процесса и вторичного кариеса: начальные апроксимальные кариозные дефекты на рентгенограммах имеют почти треугольную или V-образную форму с вершиной, направленной к эмалево-дентинной границе. По мере углубления поражения правильность формы очага размягчения твердых тканей теряется. Вторичный кариес, развивающийся под пломбой, дает полосу просветления между контуром пломбы и дентином.

- Заболеваний периодонта: утеря целостности контуров кортикальной пластинки, неровность контуров очагов деструкции и появление зон остеопороза вокруг участков разрушенной кости, расширение периодонтальной щели в виде клина в области шейки зуба, снижение высоты межзубных перегородок, деструкция межзубных перегородок по горизонтальному или вертикальному типу.

- Для окклюзионной травмы и парафункции характерны следующие рентгенологические признаки: равномерное расширение периодонтальной щели преимущественно в вестибулярном направлении, избыточное отложение цемента в апикальной трети корня, явления склероза костной ткани альвеолярного отростка в периапикальной области, наличие дентиклей в полости зуба.