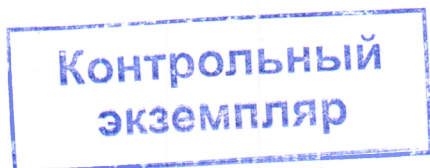


МИНИСТЕРСТВО ЗДРАВООХРАНЕНИЯ РЕСПУБЛИКИ БЕЛАРУСЬ

Учебно-методическое объединение по высшему медицинскому,
фармацевтическому образованию



УТВЕРЖДАЮ

Первый заместитель
Министра здравоохранения
Республики Беларусь,
председатель Учебно-методического
объединения по высшему медицинскому,
фармацевтическому образованию

Е.Н.Кроткова



23.05.2023

Регистрационный № УПД-091-011 /пр./

АНАТОМИЯ ЧЕЛОВЕКА

Примерная учебная программа по учебной дисциплине для специальности
7-07-0911-02 «Медико-профилактическое дело»

СОГЛАСОВАНО

Ректор учреждения образования
«Белорусский государственный
медицинский университет»



С.П.Рубникович

СОГЛАСОВАНО

Начальник Республиканского центра
научно-методического обеспечения
медицинского и фармацевтического
образования государственного
учреждения образования
«Белорусская медицинская академия
последипломного образования»

Л.М.Калацей

23.05.2023

СОГЛАСОВАНО

Начальник управления кадровой
политики, учреждений образования
Министерства здравоохранения
Республики Беларусь



О.Н.Колюпанова

Минск 2023

СОСТАВИТЕЛИ:

Н.А.Трушель, заведующий кафедрой нормальной анатомии учреждения образования «Белорусский государственный медицинский университет», доктор медицинских наук, профессор;

Л.Д.Чайка, доцент кафедры нормальной анатомии учреждения образования «Белорусский государственный медицинский университет», кандидат медицинских наук, доцент;

А.А.Пасюк, доцент кафедры нормальной анатомии учреждения образования «Белорусский государственный медицинский университет», кандидат медицинских наук, доцент;

Г.В.Солнцева, доцент кафедры нормальной анатомии учреждения образования «Белорусский государственный медицинский университет», кандидат медицинских наук, доцент

РЕЦЕНЗЕНТЫ:

Кафедра анатомии человека с курсом оперативной хирургии и топографической анатомии учреждения образования «Гомельский государственный медицинский университет»;

Ф.Г.Гаджиева, заведующий кафедрой нормальной анатомии учреждения образования «Гродненский государственный медицинский университет», кандидат медицинских наук, доцент

РЕКОМЕНДОВАНА К УТВЕРЖДЕНИЮ В КАЧЕСТВЕ ПРИМЕРНОЙ:

Кафедрой нормальной анатомии учреждения образования «Белорусский государственный медицинский университет»
(протокол № 8 от 09.01.2023);

Научно-методическим советом учреждения образования «Белорусский государственный медицинский университет»
(протокол № 2 от 15.02.2023);

Научно-методическим советом по медико-профилактическому делу Учебно-методического объединения по высшему медицинскому, фармацевтическому образованию
(протокол № 2 от 24.02.2023)

ПОЯСНИТЕЛЬНАЯ ЗАПИСКА

«Анатомия человека» – учебная дисциплина морфологического модуля, содержащая систематизированные научные знания о закономерностях развития и строения тела человека.

Примерная учебная программа по учебной дисциплине «Анатомия человека» разработана в соответствии с:

образовательным стандартом высшего образования по специальности 7-07-0911-02 «Медико-профилактическое дело», утвержденным и введенным в действие постановлением Министерства образования Республики Беларусь от 01.09.2023 № 302/127;

примерным учебным планом по специальности 7-07-0911-02 «Медико-профилактическое дело» (регистрационный № 7-07-09-002/пр.), утвержденным первым заместителем Министра образования Республики Беларусь 02.12.2022.

Цель учебной дисциплины «Анатомия человека» – формирование базовой профессиональной компетенции, основу которой составляют знания о закономерностях развития и анатомического строения тела человека, его систем и органов, влиянии факторов окружающей среды на организм человека.

Задачи учебной дисциплины «Анатомия человека» состоят в формировании у студентов научных знаний о строении тела человека, его частей, органов и систем на основе достижений современной науки с учетом их функций и половых особенностей; развитии органов и систем (органогенеза) тела человека, некоторых аномалиях и пороках их развития; этике и деонтологии в медицине.

Знания, умения, навыки, полученные при изучении учебной дисциплины «Анатомия человека», необходимы для успешного изучения следующих учебных дисциплин: «Патологическая анатомия», «Судебная медицина», «Первая помощь»; модулей: «Терапевтический модуль», «Хирургический модуль», «Социально-инфекционный модуль», «Клинико-профилактический модуль».

Студент, освоивший содержание учебного материала учебной дисциплины «Анатомия человека», должен обладать следующей базовой профессиональной компетенцией: использовать знания о закономерностях развития и строения тела человека, его систем и органов с учетом возрастных, половых и индивидуальных особенностей, о влиянии факторов среды обитания на организм человека в профессиональной деятельности.

В рамках образовательного процесса по данной учебной дисциплине студент должен приобрести не только теоретические знания, практические умения и навыки по специальности, но и развить свой ценностно-личностный, духовный потенциал, сформировать качества патриота и гражданина, готового к активному участию в экономической, производственной, социально-культурной и общественной жизни страны.

Всего на изучение учебной дисциплины отводится 236 академических часов, из них 156 аудиторных и 80 часов самостоятельной работы студента.

Рекомендуемые формы промежуточной аттестации: зачет (1 семестр), экзамен (2 семестр).

ПРИМЕРНЫЙ ТЕМАТИЧЕСКИЙ ПЛАН

Название раздела (темы)	Всего аудиторных часов	Примерное распределение аудиторных часов по видам занятий	
		лекции	лабораторные
1. Введение в учебную дисциплину «Анатомия человека»	2	1	1
2. Кости; система скелета	12	1	11
2.1. Анатомия скелета	2	1	1
2.2. Осевой скелет	6	-	6
2.3. Добавочный скелет	4	-	4
3. Соединения; система соединений	13	1	12
3.1. Развитие соединений костей. Классификация соединений	2	1	1
3.2. Соединения костей осевого скелета	1	-	1
3.3. Соединения костей добавочного скелета	10	-	10
4. Мышцы; мышечная система	19	1	18
4.1. Мышечная ткань. Мышца как орган	2	1	1
4.2. Функциональная анатомия мышц	17	-	17
5. Внутренние органы	34	2	32
5.1. Пищеварительная система	15	1	14
5.2. Дыхательная система	7	-	7
5.3. Мочевая система	4	1	3
5.4. Половые системы	6	-	6
5.5. Промежность	1	-	1
5.6. Полости живота и таза	1	-	1
6. Эндокринные железы	2	-	2
7. Сердечно-сосудистая система	28	2	26
7.1. Сердечно-сосудистая система: сердце, артерии, сосуды микроциркуляторного русла, вены, лимфатические сосуды	2	1	1
7.2. Сердце. Перикард	3	-	3
7.3. Артерии	12	-	12
7.4. Вены	7	1	6
7.5. Лимфатические сосуды, стволы и протоки	4	-	4
8. Лимфоидная система	2	-	2
9. Нервная система	35	3	32
9.1. Нервная система и ее функции	1	1	-
9.2. Центральная нервная система	12	-	12
9.3. Периферическая нервная система	13	1	12

Название раздела (темы)	Всего аудиторных часов	Примерное распределение аудиторных часов по видам занятий	
		лекции	лабораторные
9.4. Автономная нервная система	9	1	8
10. Органы чувств	8	1	7
10.1.Анатомо-функциональная характеристика органов чувств	1	1	-
10.2.Глаз и вспомогательные структуры глаза	4	-	4
10.3.Ухо	2	-	2
10.4.Орган обоняния. Орган вкуса	1	-	1
11. Общий покров	1	-	1
Всего часов	156	12	144

СОДЕРЖАНИЕ УЧЕБНОГО МАТЕРИАЛА

1. Введение в учебную дисциплину «Анатомия человека»

Значение изучения анатомии для освоения учебных дисциплин и для последующего применения в профессиональной деятельности. Систематическая анатомия, топографическая анатомия, сравнительная анатомия, возрастная анатомия, пластическая анатомия, антропология. Методы исследования в анатомии. Макроскопическая, микроскопическая анатомия. Методы изучения анатомии на трупном материале: препарирование, наливка сосудов наполнителями, пластинация, просветление, коррозия, рентгенография, распилы по Н.И.Пирогову, макро- и микроскопия. Методы изучения анатомии живого человека: антропометрия, рентгенография, компьютерная томография, ультразвуковое исследование, эндоскопия.

Зародышевые листки и их производные. Эмбриогенез органов и систем.

Понятие о норме, вариантах нормы, типах телосложения человека. Возрастные, половые и индивидуальные особенности строения тела человека. Анатомические термины. Анатомическая номенклатура. Оси и плоскости, используемые в анатомии.

Анатомия в Беларуси. Преподавание анатомии и начало анатомических исследований в первых медицинских учебных заведениях XVIII-XIX вв. в Гродно (Ж.Э.Жилибер). Современная история анатомии: создание школы белорусских анатомов (С.И.Лебедин, Д.М.Голуб, П.И.Лобко, А.Н.Габузов, З.И.Ибрагимов); научные направления, разрабатываемые белорусскими анатомами; разработка белорусской анатомической терминологии (П.Г.Пивченко, С.П.Ярошевич).

2. Кости; система скелета

2.1. Анатомия скелета

Осевой скелет, добавочный скелет. Развитие костей в онтогенезе человека. Понятие «костный возраст». Классификация костей. Строение кости.

Надкостница (периост). Кость как орган. Кость в рентгеновском изображении. Влияние социальных, биологических, физических и химических факторов на развитие и строение скелета.

2.2. Осевого скелет

Позвоночный столб. Краткие данные о развитии позвоночного, варианты и аномалии. Строение позвонков. Особенности шейных, грудных, поясничных, крестцовых и копчиковых позвонков.

Скелет грудной клетки. Ребра и грудина, варианты и аномалии. Развитие костей груди. Строение ребер. Ребра истинные, ложные и колеблющиеся. Строение грудины.

Кости черепа. Развитие черепа, варианты и аномалии. Мозговой череп, лицевой череп. Строение костей мозгового черепа: лобной, клиновидной, затылочной, теменной, решетчатой, височной. Строение костей лицевого черепа: верхней и нижней челюсти, нижней носовой раковины, сошника, носовой, слезной, скуловой, небной, подъязычной.

Топография черепа: свод, наружное и внутреннее основания черепа. Передняя, средняя и задняя черепные ямки; глазница, полость носа; височная, подвисочная и крыловидно-небная ямки.

Череп новорожденного. Половые, возрастные и индивидуальные особенности строения черепа.

2.3. Добавочный скелет

Кости верхней и нижней конечностей. Развитие костей конечностей, варианты и аномалии.

Кости верхней конечности. Кости пояса верхней конечности. Ключица, лопатка. Кости свободной части верхней конечности: плечевая кость, кости предплечья и кисти. Сесамовидные кости.

Кости нижней конечности. Кости пояса нижней конечности. Тазовая кость. Кости свободной части нижней конечности: бедренная кость, кости голени и стопы. Сесамовидные кости.

3. Соединения; система соединений

3.1. Развитие соединений костей. Классификация соединений

Непрерывные соединения (синартрозы): фиброзные соединения (синдесмозы, швы, межкостные перепонки); хрящевые соединения (синхондрозы, симфизы); костные соединения. Прерывные соединения (синовиальные соединения, суставы). Строение сустава. Классификация суставов.

3.2. Соединения костей осевого скелета

Соединения позвоночного столба: синдесмозы, синхондрозы, суставы (дугоотростчатые, атлантоосевые, пояснично-крестцовый, крестцово-копчиковый). Позвоночный столб в целом: строение, изгибы, движения.

Соединения грудной клетки: синдесмозы, синхондрозы, суставы (грудино-реберные, реберно-позвоночные). Грудная клетка в целом: индивидуальные, возрастные и типологические особенности.

Соединения черепа: фиброзные и хрящевые соединения, суставы (височно-нижнечелюстной, атлантозатылочный).

3.3. Соединения костей добавочного скелета

Соединения верхней конечности. Акромиально-ключичный и грудино-ключичный суставы. Соединения свободной части верхней конечности. Плечевой сустав. Локтевой сустав. Соединения костей предплечья. Лучезапястный сустав. Суставы кисти: межзапястные, среднезапястный, запястно-пястные, межпястные, пястно-фаланговые, межфаланговые. Запястно-пястный сустав большого пальца.

Соединения нижней конечности. Соединения пояса нижней конечности. Соединения тазовых костей: лобковый симфиз, крестцово-подвздошный сустав. Таз как целое. Большой и малый таз. Половые особенности таза. Соединения свободной части нижней конечности. Тазобедренный сустав. Коленный сустав. Соединения костей голени. Голеностопный сустав. Суставы стопы: соединения костей предплюсны, предплюсне-плюсневые, межплюсневые, плюснефаланговые, межфаланговые суставы. Своды стопы и связки, их укрепляющие.

4. Мышцы; мышечная система

4.1. Мышечная ткань. Мышца как орган

Гладкая (неисчерченная), поперечно-полосатая (исчерченная) и сердечная мышечная ткани; особенности их строения и функции. Развитие мышц в онтогенезе человека, варианты и аномалии.

Мышца как орган. Строение скелетной мышцы. Вспомогательный аппарат мышц. Классификация мышц по форме, строению, происхождению и функциям. Изменения мышц при старении человека.

4.2. Функциональная анатомия мышц

Мышцы и фасции головы. Классификация мышц головы. Мимические (лицевые) и жевательные мышцы. Фасции головы. Анатомические предпосылки скальпированных ран. Функции мимических и жевательных мышц.

Мышцы и фасции шеи. Классификация мышц шеи. Поверхностные мышцы шеи. Мышцы надподъязычные и подподъязычные. Глубокие мышцы шеи. Подзатылочные мышцы. Топография шеи. Фасции шеи. Функции мышц шеи.

Мышцы и фасции спины. Поверхностные и глубокие мышцы спины. Фасции спины. Функции мышц спины.

Мышцы и фасции груди. Диафрагма. Мышцы груди, прикрепляющиеся к костям верхней конечности, и собственные. Диафрагма, строение, топография и функции. Фасции груди и диафрагмы. «Слабые места» диафрагмы – анатомические предпосылки возникновения диафрагмальной грыжи.

Мышцы и фасции живота. Мышцы передней, боковых и задней стенок живота. Функции мышц живота. Брюшной пресс. Топография областей живота. Влагалище прямой мышцы живота. Белая линия живота, пупочное кольцо. Паховый канал. Фасции живота.

Мышцы и фасции верхней конечности. Мышцы пояса верхней конечности, строение, топография, функции. Мышцы свободной части верхней конечности: мышцы плеча, предплечья и кисти, строение, топография,

функции. Топография верхней конечности: подмышечная ямка, подмышечная полость, локтевая ямка, борозды и каналы плеча, предплечья и кисти.

Мышцы и фасции нижней конечности. Мышцы пояса нижней конечности, строение, топография, функции. Мышцы свободной части нижней конечности: мышцы бедра, голени, стопы, строение, топография, функции. Топография нижней конечности: отверстия, каналы, ямки, борозды.

5. Внутренние органы

5.1. Пищеварительная система

Развитие пищеварительной системы. Первичная кишка, ее головной и туловищный отделы; передняя, средняя и задняя кишка и их производные, аномалии развития. Принципы строения полых и паренхиматозных органов. Общие принципы строения стенки пищеварительной трубки: слизистая оболочка, подслизистая основа, мышечная оболочка, наружная оболочка (адвентициальная оболочка и серозная оболочка). Взаимосвязь строения и функции органов пищеварительной системы. Пищеварительные железы, их развитие, строение и функции. Проекционные линии на поверхности тела человека, области, части тела человека. Скелетотопия, голотопия и синтопия органов.

Рот. Преддверие и собственно полость рта, их стенки. Небо: твердое небо, мягкое небо. Зев. Мышцы мягкого неба и зева. Небные миндалины. Щеки. Губы. Диафрагма рта. Органы полости рта.

Зубы. Строение зубов. Постоянные зубы. Молочные зубы. Формулы зубов. Сроки прорезывания и смены зубов. Аномалии зубов.

Язык. Строение и функции языка. Мышцы языка. Язычная миндалина.

Железы рта. Большие слюнные железы: околоушная, поднижнечелюстная, подъязычная; малые слюнные железы. Строение слюнных желез.

Глотка. Строение, топография и функции глотки. Мышцы глотки. Зев. Глоточная и трубные миндалины. Глоточное лимфоидное кольцо.

Пищевод. Строение, топография и функции пищевода.

Желудок. Строение, топография и функции желудка.

Тонкая кишка. Двенадцатиперстная кишка: строение, топография и функции. Брыжеечная часть тонкой кишки (тощая и подвздошная кишка): строение, топография и функции.

Толстая кишка. Отделы толстой кишки (слепая кишка с червеобразным отростком, ободочная кишка, прямая кишка, заднепроходный канал): строение, топография и функции. Сходство и различие в строении тонкой и толстой кишки.

Печень. Строение, топография и функции печени. Структурная и структурно-функциональная единицы печени. Печеночные протоки. Общий желчный проток. Фиксирующий аппарат печени.

Желчный пузырь. Строение, топография, функции желчного пузыря.

Поджелудочная железа. Строение, топография, функции поджелудочной железы. Протоки поджелудочной железы.

5.2. Дыхательная система

Развитие органов дыхания, аномалии развития. Верхние и нижние дыхательные пути, органы дыхания. Общие принципы строения дыхательных путей. Взаимосвязь строения органов дыхательной системы с их функцией.

Нос, полость носа, околоносовые пазухи: строение, топография и функции.

Гортань. Строение гортани: хрящи и сочленения гортани, мышцы гортани, полость гортани. Топография и функции гортани.

Трахея и бронхи. Строение, топография и функции трахеи и бронхов.

Легкие. Строение, топография и функции легких. Структурные и структурно-функциональные единицы легкого. Проекция границ легких на поверхность тела.

Плевра. Строение, топография и функции плевры. Parietalная и висцеральная плевра. Полость плевры. Плевральные синусы, их значение. Проекция границ плевры на поверхность тела.

Средостение. Отделы, органы средостения.

5.3. Мочевая система

Развитие мочевых органов, аномалии развития.

Почка. Строение, топография и функции почки. Структурные и структурно-функциональные единицы почки. Оболочки почки. Фиксирующий аппарат почки. Малые почечные чашки, большие почечные чашки, почечная лоханка: строение, топография, функции.

Мочеточник. Строение, топография, функция мочеточника.

Мочевой пузырь. Строение, топография, функции мочевого пузыря.

Мочеиспускательный канал. Строение, топография, функции мужского и женского мочеиспускательного канала.

5.4. Половые системы

Система мужских половых органов. Развитие мужских половых органов, аномалии развития.

Внутренние мужские половые органы: яичко, придаток яичка, семенной канатик, семявыносящий и семявыбрасывающий протоки; простата, семенной пузырек, бульбоуретральная железа. Строение, топография и функции внутренних мужских половых органов.

Наружные мужские половые органы: половой член, мошонка. Строение, топография и функции наружных мужских половых органов.

Система женских половых органов. Развитие женских половых органов, аномалии развития.

Внутренние женские половые органы: яичник, маточная труба, матка, влагалище. Строение, топография и функции внутренних женских половых органов.

Наружные женские половые органы: женская половая область (лобок, большие и малые половые губы, клитор, преддверие влагалища, луковица преддверия, железы преддверия). Строение, топография и функции наружных женских половых органов.

5.5. Промежность

Промежность: области, строение, половые особенности. Мышцы и фасции промежности. Клетчаточные пространства промежности. Мышцы и фасции диафрагмы таза.

5.6. Полости живота и таза

Полость живота (брюшная полость). Полость таза (тазовая полость). Внебрюшинное пространство. Брюшина. Строение, топография и функции брюшины. Париетальная и висцеральная брюшина. Полость брюшины. Связки, брыжейки, сальники, углубления, ямки и складки, сумки, борозды, синусы. Экстра-, интра- и мезоперитонеальное положение органов.

6. Эндокринные железы

Развитие и классификация эндокринных желез.

Щитовидная железа: строение, топография, функции.

Околощитовидные железы: строение, топография, функции.

Гипофиз: строение, топография, функции.

Шишковидная железа (шишковидное тело): строение, топография, функции.

Надпочечник: строение, топография, функции.

Параганглии: строение, топография, функции.

Эндокринные части поджелудочной железы, яичников и яичек.

7. Сердечно-сосудистая система

7.1. Сердечно-сосудистая система: сердце, артерии, сосуды микроциркуляторного русла, вены, лимфатические сосуды

Развитие сердечно-сосудистой системы. Аномалии и пороки развития сердца и крупных сосудов. Кровообращение плода. Взаимосвязь строения отделов сердечно-сосудистой системы с их функциями. Взаимосвязь между строением кровеносного русла, строением и функцией органа. Анастомозы кровеносных сосудов: артериальные, венозные, артериовенозные. Межсистемные и внутрисистемные анастомозы. Пути окольного (коллатерального) тока крови.

Малый круг кровообращения. Большой круг кровообращения. Варианты кровеносных сосудов.

7.2. Сердце. Перикард

Строение, топография и функция сердца. Клапанный аппарат сердца. Проводящая система сердца. Артерии и вены сердца. Проекция границ сердца и его клапанов на переднюю грудную стенку, места выслушивания тонов сердца.

Строение, топография, функции перикарда. Перикардальная полость и пазухи перикарда.

7.3. Артерии

Артерии малого круга кровообращения: легочный ствол, легочные артерии, ветви.

Артерии большого круга кровообращения.

Аорта: восходящая часть аорты, дуга аорты, нисходящая часть аорты. Топография аорты.

Восходящая часть аорты. Луковица аорты. Венечные артерии, области кровоснабжения, анастомозы.

Дуга аорты. Ветви дуги аорты: плечеголовной ствол, левая общая сонная артерия, левая подключичная артерия.

Артерии головы и шеи. Общая сонная артерия, топография. Наружная сонная артерия: топография, ветви. Внутренняя сонная артерия: топография, ветви. Кровеносные сосуды головного и спинного мозга. Подключичная артерия: топография, отделы и ветви. Анастомозы артерий, головы и шеи.

Артерии верхней конечности. Подмышечная артерия: топография, отделы, ветви. Плечевая, лучевая и локтевая артерии: топография, ветви, проекция на кожу. Ладонные (поверхностная и глубокая) артериальные дуги кисти, артерии их образующие, топография и проекция на поверхность ладони. Анастомозы артерий верхней конечности.

Нисходящая часть аорты. Грудная часть аорты: топография, париетальные и висцеральные ветви, анастомозы.

Брюшная часть аорты: топография, париетальные и висцеральные ветви. Анастомозы ветвей брюшной части аорты.

Артерии таза. Общая подвздошная артерия, топография. Наружная подвздошная артерия: топография, ветви. Внутренняя подвздошная артерия: топография, ветви (париетальные и висцеральные). Анастомозы артерий таза.

Артерии нижней конечности. Бедренная артерия: топография, ветви. Подколенная артерия: топография и ветви. Передняя большеберцовая артерия и тыльная артерия стопы: топография, ветви. Задняя большеберцовая артерия: топография, ветви. Артериальные дуги стопы и артерии, их образующие. Проекция магистральных артерий нижней конечности на кожу. Анастомозы ветвей артерий нижней конечности.

Места определения пульса и прижатия артерий к костям для остановки кровотечения.

7.4. Вены

Вены малого круга кровообращения. Легочные вены.

Вены большого круга кровообращения.

Верхняя полая вена: притоки, топография. Непарная и полунепарная вены: притоки и топография. Плечеголовые вены: притоки, топография. Внутренняя, наружная, передняя яремные вены. Синусы твердой мозговой оболочки, мозговые вены, вены глазницы. Соединения между внутрочерепными и внечерепными венами (диплоические и эмиссарные вены). Анастомозы вен головы и шеи. Подключичная вена: притоки, топография. Подмышечная вена: топография, притоки. Поверхностные и глубокие вены верхней конечности. Анастомозы вен верхней конечности.

Нижняя полая вена: притоки и топография. Общая подвздошная вена, притоки (внутренняя и наружная подвздошные вены) и топография. Внутренняя подвздошная вена: притоки и топография. Наружная подвздошная вена: притоки и топография. Анастомозы вен таза. Поверхностные и глубокие вены нижней конечности. Анастомозы вен нижней конечности.

Воротная вена печени: притоки (верхняя брыжеечная, селезеночная и нижняя брыжеечная вены) и топография. Анастомозы между притоками верхней и нижней полых вен и воротной вены.

7.5. Лимфатические сосуды, стволы и протоки

Лимфатические сосуды: строение, формирование, классификация.

Лимфатические стволы: формирование, топография, функции.

Лимфатические протоки: грудной проток, правый лимфатический проток. Грудной проток: формирование, строение, топография. Правый лимфатический проток: формирование, строение, топография.

8. Лимфоидная система

Первичные лимфоидные органы. Красный костный мозг: строение, расположение, функции. Тимус: строение, топография, функции.

Вторичные лимфоидные органы. Селезенка: строение, топография, функции. Глоточное лимфоидное кольцо. Лимфатические узлы: строение, топография, функции. Лимфоидные образования пищеварительной, дыхательной, мочевой систем (одиночные и групповые лимфоидные узелки). Региональные лимфатические узлы: головы и шеи, верхней конечности, груди, живота, таза, нижней конечности.

9. Нервная система

9.1. Нервная система и ее функции

Развитие нервной системы в фило- и онтогенезе, аномалии развития. Общий план строения нервной системы: центральная часть (центральная нервная система) и периферическая часть (периферическая нервная система); соматическая и автономная (вегетативная) нервная система.

Нейрон как структурно-функциональная единица нервной системы. Серое и белое вещество центральной нервной системы, структурные элементы периферической нервной системы. Рефлекторная дуга.

9.2. Центральная нервная система

Спинной мозг. Развитие спинного мозга. Топография, внешнее и внутреннее строение, функции спинного мозга. Сегмент спинного мозга. Оболочки спинного мозга.

Головной мозг. Развитие головного мозга, аномалии развития. Отделы головного мозга: продолговатый мозг, задний мозг, средний мозг, промежуточный мозг, конечный мозг. Ствол головного мозга: продолговатый мозг, мост, средний мозг.

Продолговатый мозг: топография, внешнее и внутреннее строение, функции.

Задний мозг: мост и мозжечок. Топография, внешнее и внутреннее строение, функции моста и мозжечка. Четвертый желудочек. Ромбовидная ямка. Топография черепных нервов.

Средний мозг: топография, внешнее и внутреннее строение, функции. Водопровод среднего мозга.

Промежуточный мозг: таламус, эпителиум, метаталамус, субталамус и гипоталамус. Топография, внешнее и внутреннее строение, функции промежуточного мозга. Третий желудочек.

Ретикулярная формация: топография, строение, функции.

Конечный мозг. Полушария большого мозга: доли, борозды и извилины. Обонятельные структуры конечного мозга. Локализация функций в коре полушарий большого мозга. Понятие об анализаторе. Базальные ядра и белое вещество конечного мозга. Боковые желудочки.

Лимбическая система: топография, строение, функции.

Топография черепных нервов на основании головного мозга.

Оболочки головного мозга. Твердая, паутинная и мягкая оболочки головного мозга. Синусы твёрдой мозговой оболочки. Образование и пути оттока спинномозговой жидкости.

Проводящие пути головного и спинного мозга.

9.3. Периферическая нервная система

Структурная организация периферической нервной системы. Принципы строения черепных и спинномозговых нервов.

Черепные нервы. Общая характеристика и классификация черепных нервов. Характеристика отдельных черепных нервов.

Концевой нерв (0): образование, состав волокон, топография, функции.

Обонятельные нервы (I), зрительный нерв (II): образование, состав волокон, топография, функция.

Глазодвигательный нерв (III), блоковый нерв (IV), отводящий нерв (VI): ядра, состав волокон, топография, ветви, области иннервации.

Тройничный нерв (V): ядра, узел, состав волокон, топография нерва и его ветвей, связи с вегетативными узлами и черепными нервами, области иннервации.

Лицевой нерв [промежуточно-лицевой] (VII): ядра, узел, состав волокон, топография нерва и его ветвей, связи с вегетативными узлами и черепными нервами, области иннервации.

Преддверно-улитковый нерв (VIII): ядра, узлы, состав волокон, топография нерва и его ветвей, функции.

Языкоглоточный нерв (IX), блуждающий нерв (X): ядра, узлы, состав волокон, топография нервов и их ветвей, связи с симпатической нервной системой и черепными нервами, области иннервации.

Добавочный нерв (XI) и подъязычный нерв (XII): ядра, состав волокон, топография нервов и их ветвей, связи с черепными и спинномозговыми нервами, области иннервации.

Спинномозговые нервы. Общая характеристика спинномозговых нервов: образование, состав волокон, топография, ветви, области иннервации. Задние ветви спинномозговых нервов и область их иннервации. Менингеальные и соединительные ветви спинномозговых нервов. Передние ветви спинномозговых нервов, образование сплетений.

Шейное сплетение: формирование, топография, нервы, ветви, области иннервации.

Плечевое сплетение: формирование, топография, нервы, ветви, области иннервации.

Межреберные нервы: топография, ветви, области иннервации.

Поясничное сплетение: формирование, топография, нервы, ветви, области иннервации.

Крестцовое сплетение: формирование, топография, нервы, ветви, области иннервации.

Копчиковое сплетение: формирование, топография, нервы, ветви, области иннервации.

9.4. Автономная нервная система

Строение и функции автономной нервной системы. Симпатическая и парасимпатическая части автономной нервной системы. Сегментарные, надсегментарные и местные центры автономной нервной системы. Автономная часть периферической нервной системы. Рефлекторная дуга автономной нервной системы.

Симпатическая часть. Центры в спинном мозге. Симпатический ствол: отделы и узлы симпатического ствола, межузловые ветви и соединительные ветви. Нервы и ветви шейного, грудного, поясничного и крестцового отделов симпатического ствола.

Парасимпатическая часть. Центры в головном и спинном мозге. Периферический отдел: узлы и волокна в составе черепных нервов, тазовые внутренностные нервы, тазовые узлы и ветви.

Автономные сплетения и узлы: шейно-головная, грудная, брюшная, тазовая части. Иннервация органов головы, шеи, груди, живота, таза. Иннервация сосудов.

10. Органы чувств

10.1. Анатомо-функциональная характеристика органов чувств

Развитие органов чувств, аномалии развития.

10.2. Глаз и вспомогательные структуры глаза

Глазное яблоко: оболочки глазного яблока (фиброзная, сосудистая, внутренняя, зрительный нерв), хрусталик, камеры глазного яблока, водянистая влага, стекловидное тело. Вспомогательные структуры глаза: наружные мышцы глазного яблока, фасции глазницы, бровь, веки, конъюнктивы, слезный аппарат. Проводящий путь зрительного анализатора.

10.3. Ухо

Наружное ухо: ушная раковина, наружный слуховой проход, барабанная перепонка. Среднее ухо: барабанная полость, слуховые косточки (суставы и мышцы слуховых косточек) слуховая труба. Внутреннее ухо (преддверно-улитковый орган): костный и перепончатый лабиринты: строение, топография, функции. Проводящие пути слухового и статокинетического анализаторов.

10.4. Орган обоняния. Орган вкуса

Орган обоняния: обонятельная область слизистой оболочки носа. Проводящий путь обонятельного анализатора.

Орган вкуса: вкусовые почки языка, их топография. Проводящие пути вкусового анализатора.

11. Общий покров

Общий покров: кожа и ее производные. Функции кожи. Проводящие пути кожной чувствительности.

ИНФОРМАЦИОННО-МЕТОДИЧЕСКАЯ ЧАСТЬ

Литература

Основная:

1. Трушель, Н. А. Анатомия человека : учебник / Н. А. Трушель, Л. Д. Чайка, Ю. А. Гусева. – Минск : Новое знание, 2022. – 422 с.
2. Трушель, Н. А. Анатомия человека : внутренние органы, сердечно-сосудистая система, лимфоидная система : учебное пособие / Н. А. Трушель, Л. Д. Чайка. – Минск : ИВЦ Минфина, 2021. – 241 с. : ил.
3. Околокулак, Е. С. Анатомия человека : учебное пособие / Е. С. Околокулак, Ф. Г. Гаджиева ; под редакцией Е. С. Околокулака. – Минск : Вышэйшая школа, 2020. – 383 с. : ил.
4. Пивченко, П. Г. Анатомия опорно-двигательного аппарата : учебное пособие / П. Г. Пивченко, Н. А. Трушель. – Минск : Новое знание, 2020. – 271 с. : ил.
5. Трушель, Н. А. Строение внутренних органов человека : учебно-методическое пособие / Н. А. Трушель, Г. Е. Конопелько, Г. В. Солнцева. – Минск : БГМУ, 2021. – 104 с.
6. Ярошевич, С. П. Анатомия нервной системы и органов чувств : учебное пособие / С. П. Ярошевич, Ю. А. Гусева. – Минск : Вышэйшая школа, 2019. – 151 с. : ил.

Дополнительная:

7. Синельников, Р. Д. Атлас анатомии человека : учебное пособие / Р. Д. Синельников, Я. Р. Синельников. // В 4 томах. Том 1. – Москва : РИА «Новая волна» : Издатель Умеренков, 2015. – 348 с. : ил.
8. Синельников, Р. Д. Атлас анатомии человека : учебное пособие / Р. Д. Синельников, Я. Р. Синельников. // В 4 томах. Том. 2. – Москва : РИА «Новая волна» : Издатель Умеренков, 2015. – 248 с.: ил.
9. Синельников, Р. Д. Атлас анатомии человека : учебное пособие / Р. Д. Синельников, Я. Р. Синельников. // В 4 томах. Том. 3. – Москва : РИА «Новая волна» : Издатель Умеренков, 2015. – 216 с.: ил.
10. Синельников, Р. Д. Атлас анатомии человека : учебное пособие / Р. Д. Синельников, Я. Р. Синельников. // В 4 томах. Том. 4. – Москва : РИА «Новая волна» : Издатель Умеренков, 2015. – 312 с. : ил.
11. Привес, М. Г. Анатомия человека : учебник / М. Г. Привес, Н. К. Лысенков, В. И. Бушкович. – Санкт-Петербург : СПбМАПО, 2014. – 720 с.
12. Чайка, Л. Д. Функциональная анатомия сердца и кровеносных сосудов : учебно-методическое пособие / Л. Д. Чайка, О. Л. Жарикова, С. В. Якубовский. – Минск : БГМУ, 2021. – 80 с.
13. Гайворонский, И. В. Нормальная анатомия человека : учебник для медицинских вузов в 2 томах / И. В. Гайворонский. – Санкт-Петербург : СпецЛит, 2020. – Том 1. – 671 с. : ил.

ПРИМЕРНЫЙ ПЕРЕЧЕНЬ РЕЗУЛЬТАТОВ ОБУЧЕНИЯ

В результате изучения учебной дисциплины «Анатомия человека» студент должен

знать:

строение отдельных органов, их положение в теле человека и взаимоотношения с другими органами в организме; связь между строением и функцией органов;

индивидуальные, половые и возрастные особенности строения органов, систем органов и тела человека;

зависимость строения органов, систем органов и тела человека от биологических и социальных факторов;

варианты и аномалии строения органов и систем органов в связи с особенностями эмбрионального развития;

источники кровоснабжения, пути оттока венозной крови и лимфы от областей тела и органов человека, источники их иннервации;

уметь:

показывать на трупе, анатомических препаратах и учебных пособиях органы, их части и другие изучаемые структуры (сосуды, нервы);

на теле человека определять костные выступы, проецировать на поверхность тела органы, крупные сосуды и нервы; находить точки определения пульса;

применять полученные знания и обосновывать ответ при решении ситуационных и проблемных задач;

владеть:

навыком правильного (т.е. соответствующего анатомическому положению у человека) расположения костей осевого и добавочного скелета;

приемами демонстрации движений в суставах тела человека в норме в соответствии с осями вращения;

навыком правильного (т.е. соответствующего анатомическому положению у человека) расположения внутренних органов;

основными анатомическими терминами.

ПРИМЕРНЫЙ ПЕРЕЧЕНЬ ПРАКТИЧЕСКИХ НАВЫКОВ, ФОРМИРУЕМЫХ ПРИ ИЗУЧЕНИИ УЧЕБНОЙ ДИСЦИПЛИНЫ «АНАТОМИЯ ЧЕЛОВЕКА»

1. Демонстрация анатомических образований на трупе, его частях, органах, наглядных учебных пособиях.


2. Расположение органов тела человека по отношению к собственному телу.

3. Описание частей тела, органов, анатомических образований с использованием анатомической терминологии.

4. Определение костных выступов и проекции внутренних органов, крупных сосудов и нервов на поверхность тела человека.

СОСТАВИТЕЛИ:

Заведующий кафедрой учреждения образования «Белорусский государственный медицинский университет», доктор медицинских наук, профессор




Н.А.Трушель

Доцент учреждения образования «Белорусский государственный медицинский университет», кандидат медицинских наук, доцент




Л.Д.Чайка

Доцент учреждения образования «Белорусский государственный медицинский университет», кандидат медицинских наук, доцент



А.А.Пасюк


Доцент учреждения образования «Белорусский государственный медицинский университет», кандидат медицинских наук, доцент



Г.В.Солнцева,

Оформление примерной учебной программы и сопроводительных документов соответствует установленным требованиям

Начальник отдела научно-методического обеспечения образовательного процесса
Управления образовательной деятельности учреждения образования «Белорусский государственный медицинский университет»



Е.Н.Белая