

МИНИСТЕРСТВО ЗДРАВООХРАНЕНИЯ РЕСПУБЛИКИ БЕЛАРУСЬ
БЕЛОРУССКИЙ ГОСУДАРСТВЕННЫЙ МЕДИЦИНСКИЙ УНИВЕРСИТЕТ
КАФЕДРА АНЕСТЕЗИОЛОГИИ И РЕАНИМАТОЛОГИИ

О. Т. ПРАСМЫЦКИЙ, О. Б. ПАВЛОВ

**ПРАКТИЧЕСКИЕ НАВЫКИ
ПО АНЕСТЕЗИОЛОГИИ И РЕАНИМАТОЛОГИИ.
ИНТУБАЦИЯ ТРАХЕИ**

Учебно-методическое пособие



Минск БГМУ 2015

УДК 616-089.5+616-036.882-06:616.33-089.819.3(075.8)
ББК 54.5 я73
П70

Рекомендовано Научно-методическим советом университета в качестве
учебно-методического пособия 17.06.2015 г., протокол № 10

Рецензенты: д-р мед. наук, проф. В. П. Царев; канд. мед. наук, доц.
А. И. Лемешевский

Прасмыцкий, О. Т.

П70 Практические навыки по анестезиологии и реаниматологии. Интубация трахеи: учеб.-метод. пособие / О. Т. Прасмыцкий, О. Б. Павлов. – Минск : БГМУ, 2015. – 30 с.

ISBN 978-985-567-283-9.

Представлены данные для освоения одного из наиболее трудных разделов анестезиологии и реаниматологии — практических навыков — интубации трахеи.

Предназначено для студентов 6-го курса лечебного и педиатрического факультетов.

УДК [616-089.5+616-036.882]-089.819.1(075.8)
ББК 54.5 я73

ISBN 978-985-567-283-9

© Прасмыцкий О. Т., Павлов О. Б., 2015
© УО «Белорусский государственный
медицинский университет», 2015

ВВЕДЕНИЕ

В период реформирования высшего медицинского образования возникает настоятельная необходимость перехода к инновационным моделям обучения, способствующим активному формированию функциональной готовности к профессиональной деятельности и дальнейшему ее развитию. Особое внимание уделяется практической подготовке специалистов.

Составляющими компетентности являются знания, практические навыки и подходы. Практические навыки подразделяются на технические и не технические (поведенческие, лидерство, работа в команде). Важно отметить, что обучение техническим практическим навыкам по анестезиологии и реаниматологии, таким как проведение сердечно-легочной реанимации, интубации трахеи, пункции и катетеризации артерий и центральных вен, обычно проводимым у пациентов в тяжелом или крайне тяжелом состоянии, а также их отработка, возможны только при использовании современных манекенов и симуляторов.

Практические занятия проводятся со студентами на 6-м курсе в процессе изучения основной учебной программы.

Цель преподавания: на основе углубления знаний и умений осуществить формирование профессиональной компетенции путем обучения студентов основе техники интубации трахеи.

Цель занятия: изучить методы восстановления и поддержания проходимости верхних дыхательных путей.

Задачи:

1. Освоить интубацию трахеи.
2. Проводить ИВЛ с помощью респиратора.
3. Проводить метод Sellick.
4. Проводить отсасывание слизи из дыхательных путей.

Оборудование:

1. Тренажер «Ларри» для отработки интубации трахеи.
2. Ларингоскоп со сменными клинками.
3. Интубационная трубка.
4. Кровоостанавливающий зажим Кохера.
5. Емкость с люмбрикантом.
6. Салфетки.

Учебные вопросы:

- идентифицировать пациентов с вероятной трудной интубацией;
- обеспечить правильное положение головы и шеи во время интубации;
- обеспечить проходимость дыхательных путей и безопасность пациента в течение всего времени выполнения навыка;
- удостовериться в правильности положения интубационной трубки;

- знать, что может произойти с пациентом во время интубации;
- определить момент, когда обратиться за помощью профессионала при выполнении интубации;
- обеспечить безопасность пациента, используя простые приспособления для восстановления и поддержания проходимости дыхательных путей;
- интубировать трахею.

Требования к подготовке студента по окончании работы в ЛПО.

Студент должен **знать**:

- анатомические особенности верхних дыхательных путей с позиции реаниматолога;
- патофизиологические механизмы и клиническую картину терминального состояния;
- технику безопасности при проведении интубации трахеи;
- показания, противопоказания к методам реанимации;
- алгоритм легочно-сердечной и мозговой реанимации.

Студент должен **уметь**:

- идентифицировать пациентов с вероятной трудной интубацией;
- обеспечить правильное положение головы и шеи во время интубации;
- обеспечить проходимость дыхательных путей и безопасность пациента в течение всего времени выполнения навыка;
- удостовериться в правильности положения интубационной трубки;
- знать, что может произойти с пациентом во время интубации;
- определить момент, когда обратиться за помощью профессионала при выполнении интубации;
- обеспечить безопасность пациента, используя простые приспособления для восстановления и поддержания проходимости дыхательных путей;
- интубировать трахею.

ХАРАКТЕРИСТИКА ИСПОЛЬЗУЕМЫХ МЕТОДОВ ОБУЧЕНИЯ

Практическое занятие на тренажере «Ларри» — это углубленное изучение раздела общей анестезиологии и реаниматологии, протоколов диагностики, анестезии, реанимации и интенсивной терапии пациентов, находящихся в терминальном и критических состояниях и во время общей анестезии; это возможность овладеть практическими навыками, направленными на обеспечение проходимости верхних дыхательных путей, многократной отработки на высококласном манекене навыков проведения интубации трахеи в различных клинических условиях. Приобре-

тение указанных навыков студентами способствует развитию клинического мышления и оптимизирует тактику врача анестезиолога-реаниматолога в экстремальных ситуациях.

При организации практического занятия используются традиционные методы преподавания, а также элементы управляемой самостоятельной работы студентов, симуляционное обучение. Обучение организуется с использованием традиционных и современных учебно-информационных ресурсов (компьютерных презентаций, видеофильмов), интерактивных ресурсов в локальной компьютерной сети учреждения высшего образования и Internet, манекен тренажер «Ларри».

В учебной комнате вначале обсуждаются показания и противопоказания для интубации трахеи, необходимое оборудование, возможные осложнения, техника выполнения манипуляции, затем используется четырехступенчатая методика обучения практическим навыкам на манекене.

Манекен «Ларри» (рис. 1) имеет четкие анатомические ориентиры и реалистичные ощущения введения ларингоскопа и интубационной трубки при обучении правильной технике интубации трахеи.

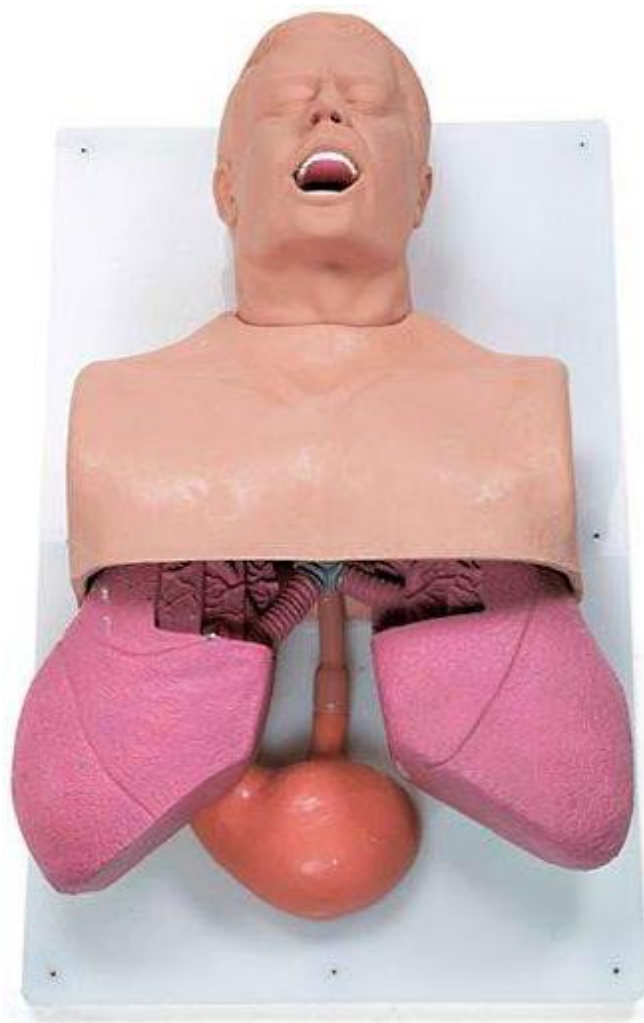

Рис. 1. Манекен Ларри

Он предназначен для отработки приемов манипуляций с верхними дыхательными путями. Легкие, бронхиальное дерево, пищевод, желудок, ротовая полость, выполнены анатомически правильно, имеют натуральный размер, детальную анатомию и открыты для показа. Показаны основные кровеносные сосуды. Рот открыт, полость рта анатомически правильная, имеются язык, зубы, глотка, гортань. Имеется носовая полость. Показана фактура легких, бронхиального дерева, основных кровеносных сосудов, желудка, пищевода. Цвет внутренних органов (легкие, пищевод, желудок, бронхиальное дерево) максимально приближен к натуральному.

Можно производить следующие манипуляции:

- оральная интубация;
- назальная интубация;
- имитация сложной интубации: выламывание зубов при неправильном расположении ларингоскопа, сменный комплект зубов для замены входит в комплект;
- имитация раздувания желудка при проведении интубации пищевода или чрезмерной вентиляции посредством дыхательного мешка с маской;
- интубация пищевода, пищевод должен раздуваться при проведении процедуры интубации пищевода и при избыточном давлении при искусственной вентиляции легких;
- желудок съемный, имеет запорный клапан, есть возможность заполнения желудка жидкостью и рвотными массами;
- имитация рвоты;
- освобождению дыхательных путей при аспирации;
- отработка приема Селлика;
- аускультация дыхательных шумов;
- зрительный контроль раздувания легких при положительном давлении воздуха;
- освоение и оценка техники отсасывания.

Страна-производитель: США.

ПОРЯДОК РАБОТЫ

Занятия должны проводиться строго в соответствии с распорядком работы медицинского университета и лаборатории практического обучения (ЛПО) с соблюдением правил техники безопасности. Инструктаж по технике безопасности при проведении практических занятий осуществляется заведующим или лаборантом ЛПО.

1. Во время работы в учебном практикуме необходимо соблюдать дисциплину и порядок, за которые отвечает дежурный по группе, назначаемый из числа студентов, и староста группы.

2. Студенты обязаны надевать халаты до входа в учебную аудиторию и не снимать их до конца практических занятий.

3. Студенты обязаны надевать сменную обувь до входа в учебную аудиторию.

4. В аудиториях студентам запрещается пользоваться мобильными телефонами, а также другими потенциальными источниками электромагнитных волн.

5. Каждый студент должен работать на закрепленном за ним рабочем месте. Переход на другое место без разрешения преподавателя не допускается.

6. Рабочее место следует содержать в чистоте и порядке, не загромождая его посторонними предметами.

7. В аудиториях и лаборатории запрещается выполнение студентами любых экспериментальных работ, не связанных с учебным занятием.

8. При появлении каких-либо неисправностей в работе электроприборов нужно немедленно отключить их от электросети. При замыкании и возгорании электропроводки категорически запрещается начинать тушение огня, не отключив ток.

9. По окончании работы необходимо: все тренажеры вернуть в исходное положение, навести порядок на рабочем месте.

10. Все вопросы по технике безопасности, возникшие в процессе работы, следует немедленно выяснять у преподавателя или лаборанта.

Контроль подготовки студентов, качества обучения осуществляется путём демонстрации навыков.

БЛОК ИНФОРМАЦИИ

Потеря проходимости дыхательных путей равноценна потере контроля над состоянием больного, однако это до сих пор ежедневно происходит в госпиталях (и др. ситуациях) по всему миру. A. I. J. Brain, 1991.

Для контроля за проходимостью верхних дыхательных путей используют надгортанные и интратрахельные методы.

Надгортанные устройства (рото- и носоглоточные воздуховоды, ларингиальные маски, надгортанный воздуховод I-gel и т. д.) (рис. 2, 4, 5).

Преимущества:

- возможность установки без непосредственной визуализации (рис. 3);
- минимальные изменения со стороны сердечно-сосудистой системы во время установки и удаления;
- минимальные изменения внутригрудного и внутричерепного давлений.

При этом необходимо обеспечить защиту против аспирации.

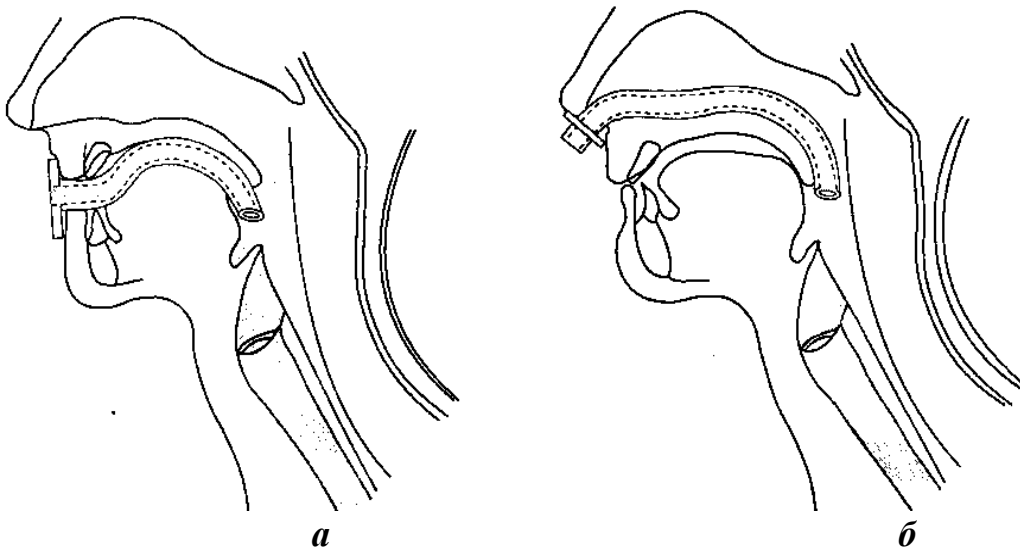


Рис. 2. Воздуховоды:
a — ротоглоточные; *б* — носоглоточные

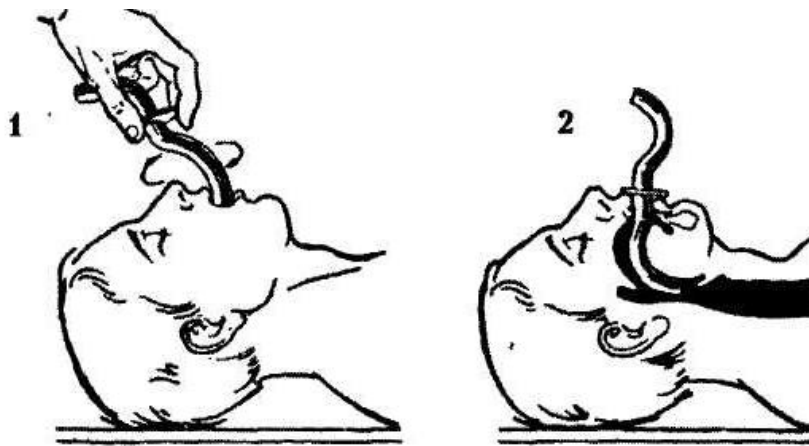


Рис. 3. Надгортанный воздуховод I-gel

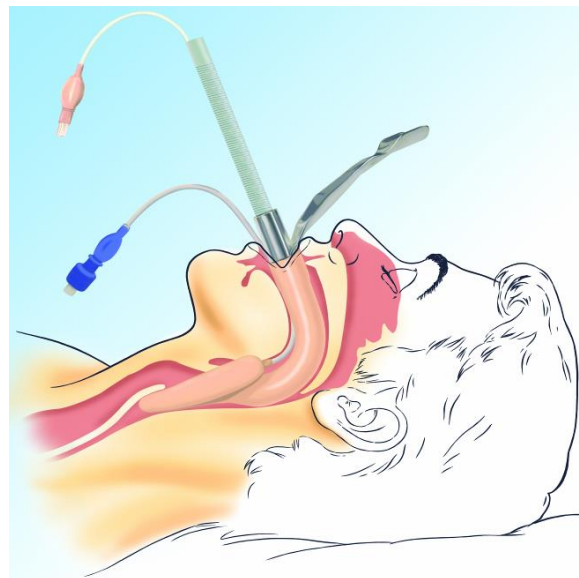


Рис. 4. Ларингиальная маска

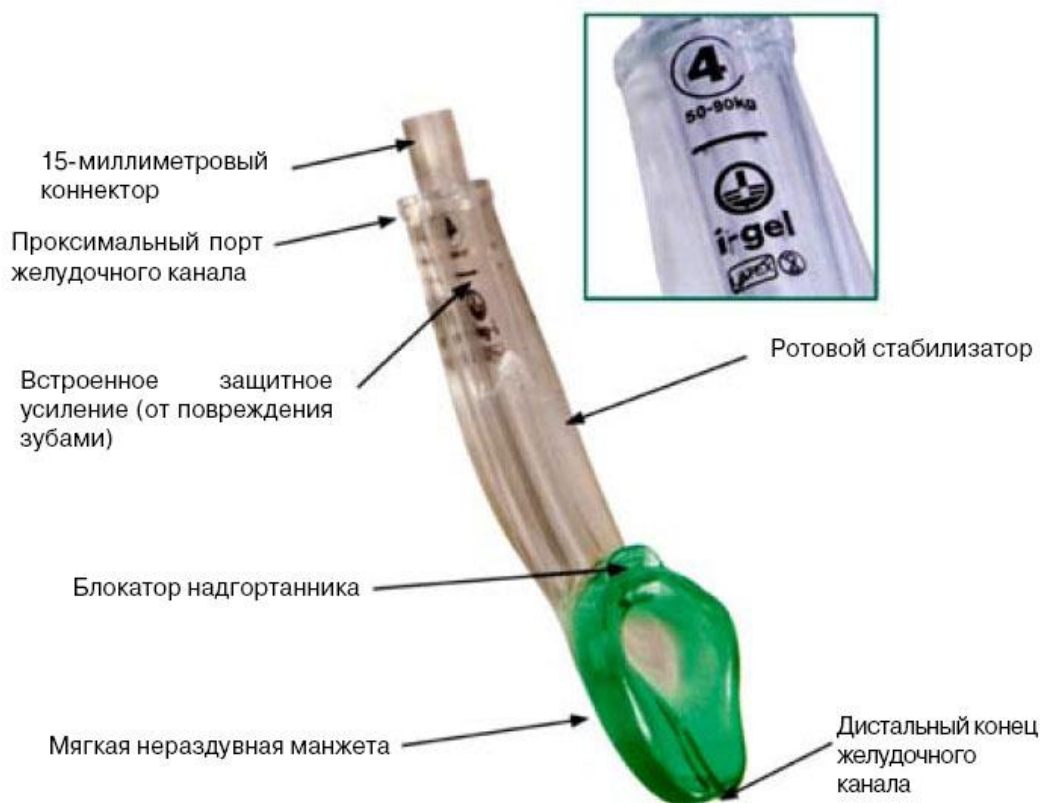

Рис. 5. Надгортанный воздуховод I-gel

Показания:

- обеспечение проходимости дыхательных путей у пациентов с остановкой кровообращения на добольничном этапе или в больнице при неудавшейся интубации трахеи или в отсутствие специалиста, умеющего интубировать трахею;
- обеспечение проходимости дыхательных путей на догоспитальном этапе сотрудниками бригады скорой помощи при трудной или неудавшейся интубации трахеи;
- обеспечение проходимости дыхательных путей в операционной при трудной или неудавшейся интубации трахеи;
- использование в качестве проводника для эндотрахеальной трубки при трудной или неудавшейся интубации трахеи;
- применение в качестве проводника для эластичного бужа при трудной или неудавшейся интубации трахеи. После введения в трахею по эластичному бужу, в свою очередь, проводят эндотрахеальную трубку;
- при высоком риске трудной интубации для проведения фиброскопа с целью визуализации голосовой щели;
- для перевода с ИВЛ на самостоятельное дыхание пациентов, которые плохо переносят интубационную трубку (в отделении реанимации);
- при затрудненном открывании рта I-gel можно вводить под контролем зрения с помощью ларингоскопа.

Противопоказания к постановке:

- высокий риск регургитации и аспирации (ожирение, беременность в последнем триместре, после приёма пищи);
- потребность в высоком давлении вентиляции (тяжёлая астма, низкая податливость лёгких);
- обструкция дыхательных путей на уровне гортани или ниже (т. е. травмы надгортанника, ожоги ДП, инородные тела).

ИНТУБАЦИЯ ТРАХЕИ

Интубация — это введение специальных трубок в просвет любого органа.

В анестезиологии и реаниматологии интубацию трахеи проводят для обеспечения проходимости верхних дыхательных путей на фоне релаксации в 3-й стадии наркоза или в сознании пациента под местной анестезией на спонтанном дыхании.

Интубировать трахею можно как через рот (оротрахеальная), так и через нос (назотрахеальная интубация трахеи).

Существуют 5 методов интубации трахеи:

1. Вслепую (эндотрахеальную трубку вводят через рот или нос и проводят через голосовую щель вслепую, учитывая анатомию глотки и гортани).
2. По пальцу.
3. Под контролем прямой ларингоскопии при помощи ларингоскопа.
4. С помощью бронхоскопа.
5. Ретроградная интубация трахеи.

Инструментарий и материалы:

1. Ларингоскоп с прямым (лезвие Миллера) или изогнутым (лезвие МАС) клинком. Ларингоскоп предназначен для осмотра полости глотки и гортани.

2. Набор интубационных трубок. Они должны быть стерильными. Интубационные трубки изготавливаются из пластика или плотной резины. При различных способах интубации применяют трубки различных конструкций. При проведении односторонней интубации используют специальные интубационные трубки, позволяющие исключить одно лёгкое из акта дыхания, а для раздельной интубации бронхов — двухпросветные трубки, которые дают возможность изолированной вентиляции правого и левого лёгких. Односторонняя интубация и раздельная интубация главных бронхов применяются для защиты здорового легкого от инфицирования и профилактики имплантационных метастазов, для создания герметичности дыхательных путей при бронхиальных свищах, при реконструктивных операциях на трахее и бронхах.

Эндотрахеальные трубки бывают с надувными манжетами и без них. При раздувании манжеты создаётся герметичность между дыхательными путями и стенкой трубки. При отсутствии манжеты герметичность создают с помощью тампонады ротовой полости и глотки марлевыми тампонами. Форма, диаметр интубационной трубки и расстояние, на которое она вводится, зависит от методики интубации и индивидуальных анатомических особенностей строения дыхательных путей пациента. Диаметр трубки для взрослых колеблется от 7,5 до 10 мм, для детей — от 2,5 до 7 мм. Диаметр трубки для детей определяется по формуле:

$$d = \frac{16 + \text{возраст (годы)}}{4}.$$

Длина стояния от угла рта в сантиметрах (при оротрахеальной интубации):

$$L = \frac{\text{Возраст (годы)}}{2} + 12.$$

При назотрахеальной интубации к формуле прибавляется не 12, а 15.

3. Изогнутые анестезиологические щипцы для введения трубок (при назотрахеальной интубации) — щипцы Hartmann и щипцы Magill.

4. Коннекторы для соединения интубационных трубок с дыхательным аппаратом.

5. Кислород.

6. Могут понадобиться мешок Амбу, отсос и препараты, применяемые при сердечно-легочной реанимации.

Противопоказания:

1. Для оротрахеальной и назотрахеальной интубации — разрыв трахеи.

2. Для назотрахеальной интубации:

– беременность (из-за сосудистого застоя после первого триместра);

– коагулопатия;

– окклюзия полости носа;

– переломы костей носа;

– искривление носовой перегородки;

– назальная ликворрея;

– трансфеноидальная гипофизэктомия в анамнезе;

– использование заднего фарингеального лоскута для закрытия краниофасциального дефекта в анамнезе.

ПОДГОТОВКА И ОБЩАЯ ТЕХНИКА ИНТУБАЦИИ

Ниже описывается методика интубации под наркозом. Интубация в сознании в данных рекомендациях не описывается.

Перед интубацией врач должен изучить анатомические особенности верхних дыхательных путей данного пациента. Анамнез, физикальное обследование (в том числе полости рта, глотки, шеи) позволяют оценить состояние верхних дыхательных путей, что важно для определения степени сложности предстоящей интубации трахеи, а также выбора и расположения оборудования для потенциально трудной интубации. Большое значение имеют указания на плохую проходимость дыхательных путей в прошлом. Для диагностики некоторых состояний, например, острого эпиглоттита, может потребоваться рентгенограмма шеи в боковой проекции. Следует помнить, что перед интубацией нужно извлечь вставные челюсти, если таковые имеются. К числу анатомических особенностей, осложняющих интубацию, относят короткую мускулистую шею, гипоплазию нижней челюсти, увеличенный, неподвижный язык, расщепленное или изогнутое твердое нёбо, артрит височно-нижнечелюстного сустава или межпозвоночного сустава в шейном отделе с нарушением подвижности шеи. Для поддержания проходимости дыхательных путей у высоких пациентов может потребоваться фиброоптическая ларингоскопия или немедленная трахеостомия. Для предотвращения осложнений со стороны сердечно-сосудистой системы (так называемой вагусной остановки сердца, развития нарушений ритма) перед началом наркоза и интубацией необходима премедикация. Взрослым можно рекомендовать внутривенное введение следующего медикаментозного комплекса: 0,8–1,0 мл 0,1 % раствора атропина + 1 мл 2 % раствора промедола + 1 мл 1 % раствора димедрола. При глубоком коматозном состоянии пациента можно ограничиться только введением атропина. Уже во время премедикации следует проводить ингаляцию O_2 через маску.

Даже если у пациента есть только элементы сознания, последнее должно быть надежно выключено. С этой целью используют 20 % раствор натрия оксибутирата (соль гамма-оксимасляной кислоты, ГОМК) в дозе 50–100 мг/кг, раствор 1–1,5–2,5 % раствор тиопентал-натрия в дозе порядка 8–15 мг/кг или 0,5 мг/кг (0,1 мл 0,5 % раствора/кг) реланиума. От применения барбитуратов следует отказаться, если есть признаки сердечной недостаточности, нарушения ритма сердца, снижения АД. На вводном наркозе начинают принудительную ИВЛ маской в ритме самостоятельного дыхания пациента. Для предупреждения регургитации, если опасность таковой существует, с момента начала и до конца интубации ассистент выполняет прием Селлик (надавливает на перстневидный хрящ по направлению к позвоночнику, чтобы перекрыть просвет пищевода).

Только после полного исключения сознания можно вводить миорелаксанты. В тех случаях, когда пациент находится в глубоком бессознательном состоянии, интубацию трахеи можно произвести сразу после введения атропина, на фоне самостоятельного дыхания во время вдоха. При необходимости проводят аспирационный туалет ротоглотки.

После удачной интубации нужно раздуть манжетку, причём так, чтобы она герметично закрывала просвет трахеи, а с другой стороны — не слишком сдавливала слизистую трахеи (может развиться пролежень слизистой трахеи, а затем и трахеопищеводный свищ). Практически это можно произвести так: сразу после интубации, когда манжетка ещё не раздута, наклониться ко рту пациента — на аппаратном вдохе часть газа будет выходить из дыхательного контура, слышится шум просачивания. Медленно раздувать манжетку и, как только шум исчезнет, остановиться — достигнуто нужное давление в манжетке. При длительном стоянии трубки избежать образования пролежней можно и так: каждые 2–3 часа ослаблять давление в манжетке и менять глубину стояния трубки в трахее на 1,5–2 см (избегать попадания в бронхи и гортань!) — используется при продлённой ИВЛ. Другой вариант — при продлённой ИВЛ манжетка не используется, при этом увеличивается дыхательный объём (ДО).

В зависимости от способа введения интубационной трубки, различают оротрахеальную и назотрахеальную интубации, интубацию через трахеостому и применяемую при отсутствии ларингоскопа оротрахеальную интубацию по пальцу.

ИНТУБАЦИЯ ЧЕРЕЗ РОТ (ОРОТРАХЕАЛЬНАЯ)

Оптимальное положение: на спине, голова приподнята на подушечке и разогнута в атлантозатылочном соединении («улучшенное» положение Джексона (1913)). Это положение часто сравнивают с положением человека, «вдыхающего утренний воздух».

Техника:

1. Проверьте манжету эндотрахеальной трубки — нет ли утечки при введении в неё воздуха.

2. Проверьте ларингоскоп — подходит ли клинок, горит ли лампочка.

3. Положите большой и указательный палец правой руки на нижний и верхний моляры справа и откройте рот ножницеобразным движением, «вывихивая нижнюю челюсть».

4. Возьмите ларингоскоп в левую руку. Осторожно введите клинок ларингоскопа в правую часть рта, стараясь не защемить губы и язык между зубами и клинком ларингоскопа, а также предохраняя от повреждения зубы. Кончик кривого клинка ларингоскопа с правого угла рта продвигают по боковой поверхности языка к правой миндаликовой нише. При появлении её в поле зрения кончик клинка передвигают к средней линии.

Затем клинок осторожно продвигают позади основания языка, отжимая его вверх до появления в поле зрения надгортанника. Кончик клинка передвигают в грушевидную ямку кпереди от основания надгортанника, который при этом поднимается вверх и в поле зрения появляется голосовая щель.

5. Прямой клинок вводят по средней линии рта, обнаруживают надгортанник, подводят клинок под надгортанник, поднимают его вверх и в поле зрения появляется голосовая щель.

6. При использовании клинков любого типа при обнаружении голосовой щели осуществляют тракцию по оси рукоятки, как бы приближая плоскость клинка к воображаемой точке над левой ступнёй пациента. При выполнении этой манипуляции не следует нажимать клинком ларингоскопа на зубы или альвеолярные края, используя их в качестве рычага. Если визуализация голосовых складок невозможна в связи с передней позицией гортани, можно осторожно надавить на перстневидный хрящ.

7. Введите снабжённую твёрдым проводником трубку со сдутой манжетой в правую часть рта и через голосовые складки; помощник извлекает проводник сразу после того, как манжета пройдёт через голосовые складки, чтобы предотвратить повреждение трахеи.

8. Введите трубку так, чтобы манжета оказалась сразу за складками (ни в коем случае между или перед ними).

9. Расстояние от кончика трубки до бифуркации трахеи должно быть не менее 2 см, так как изменение положения головы (разгибание или сгибание) может вызвать смещение кончика трубки примерно на 2 см от его исходной позиции.

10. Подсоедините трубку к респиратору или сделайте однократное вдыхание воздуха. Если трубка стоит в трахее, то при вдувании воздуха будет отчётливо видна экскурсия грудной клетки, при аускультации лёгких слышны дыхательные шумы. При этом в зоне желудка никаких связанных с дыханием шумов выслушиваться не должно, иначе трубка стоит в пищеводе. При наличии капносата можно измерить $p\text{CO}_2$ в выдыхаемом воздухе. Процент «выдыхаемого» CO_2 во время вентиляции в пищевод обычно равен нулю. Измеряйте $p\text{CO}_2$ как минимум за 6 дыхательных движений, в этом случае можно быть уверенным, что выдыхаемый воздух поступает из лёгких, а не из раздутого при интубации желудка.

11. Если все клинические признаки свидетельствуют об интубации трахеи, отметьте расстояние, на которое трубка выступает изо рта.

12. Раздуйте манжету 5–10 мл воздуха и тщательно зафиксируйте трубку на губах. Давление в манжетке должно быть небольшим, но обеспечивать достаточную герметичность (до 15–20 см вод. ст.). Как подобрать нужное давление в манжетке практически, описано выше.

13. Затампонируйте ротоглотку, предохраните трубку от закусывания с помощью специального загубника, распорки.

14. Проведите рентгенологическое исследование органов грудной клетки для контроля положения трубки (в идеале).

ИНТУБАЦИЯ ЧЕРЕЗ НОС

Является методом выбора в тех случаях, когда данная процедура рассчитана на длительное время (лечение детей в ОИТР) или необходимо избежать выполнения ларингоскопии (перелом шейного отдела позвоночника и т. д.). Ограниченное пространство полости носа способствует устойчивому положению трубки; при этом секреты, образующиеся в полости рта и жевательные движения, не влияют на фиксацию трубки на лице.

Показания к назотрахеальной интубации у пациентов в сознании:

1. Нарушение проходимости дыхательных путей в результате воспалительного процесса или новообразования.

2. Затруднения при ларингоскопии вследствие невозможности открывания рта, наличия «оленьих зубов», агенезии нижней челюсти, «бычьей шеи».

3. Деформация лица и верхней челюсти (после травмы).

4. Невозможность применения маски и интубации через рот.

5. Травмы шеи, ограничивающие её движение.

Существует 3 способа введения трубки через нос:

1. Вслепую.

2. Под визуальным контролем с предварительной интубацией через рот.

3. Под визуальным контролем без предварительной интубации через рот.

ТЕХНИКА НАЗОТРАХЕАЛЬНОЙ ИНТУБАЦИИ ВСЛЕПУЮ

1. Проверьте манжету эндотрахеальной трубки — нет ли утечки при повторном раздувании её воздухом.

2. Проверьте ларингоскоп.

3. Интубацию через нос обычно выполняют у пациента с сохранённым сознанием со спонтанным дыханием. Положение пациента — сидя лицом к врачу.

4. Визуально оцените степень проходимости ноздрей — относительный размер, наличие кровотечения или полипов, или проведите следующие тесты:

– проба Воячека: закрыть одну ноздрю, а к другой поднести кусочек ваты и во время дыхания следить за её колебаниями, то же самое проделать со второй ноздрей;

– необходимо, чтобы пациент выдыхал через нос на клинок ларингоскопа. Большой размер пятна конденсации указывает на более проходимую ноздрю.

5. Для обеспечения местной анестезии и вазоконстрикции носовой полости используйте тампон со смесью: 1 мл 1 % раствора мезатона + 2 мл 2–5 % раствора лидокаина или новокаина.

6. Введите тампон в выбранную ноздрю и дождитесь наступления местной анестезии.

7. Последовательно введите тампоны на стержне глубже в ноздрю, пока три тампона не будут находиться одновременно на уровне задней стенки носа, не причиняя значительных неудобств пациенту.

8. После такой тампонады обычно удаётся провести через полость носа 7,5-мм трубку.

9. Размягчите конец трубки, опустив её в тёплый изотонический раствор на 3 мин, и осторожно согните трубку на расстоянии примерно 3 см от конца для облегчения проведения её под надгортанник. Смажьте конец манжеты интубационной трубки гелем с новокаином. Вместо геля с новокаином можно использовать вазелиновое масло или мазь «Оксикорт».

10. Осторожно введите трубку в нос вогнутой стороной к твёрдому нёбу.

11. Проведите трубку под нижнюю раковину параллельно нёбу или под среднюю раковину, продвигая трубку сначала снизу вверх, затем параллельно нёбу.

12. Если встречается сопротивление в носоглотке, осторожно поверните трубку на 60–90° и продолжайте вводить в зев; может помочь также поворот трубки на 90° против часовой стрелки с последующей ротацией её в исходное положение после прохода через зев.

13. Если трубка не продвигается, извлеките её на 2 см, пропустите через неё небольшой катетер для аспирации, затем попытайтесь ввести трубку, используя катетер в качестве проводника.

14. При приближении трубки к голосовым складкам наблюдается её запотевание, также может изменяться тембр голоса.

15. Попросите пациента дышать глубже, продвигайте трубку при вдохе, когда голосовые складки более открыты.

16. Когда трубка пройдёт через складки, пациент немедленно потеряет голос.

17. Раздуйте манжету, удостоверьтесь в правильном положении эндотрахеальной трубки и зафиксируйте её (см. интубацию через рот).

ИНТУБАЦИЯ ЧЕРЕЗ НОС С ПРЕДВАРИТЕЛЬНОЙ ИНТУБАЦИЕЙ ЧЕРЕЗ РОТ (МЕТОД С ИСПОЛЬЗОВАНИЕМ ДВУХ ТРУБОК)

Это метод выбора при лечении в условиях ОИТР пациентов с нестабильной гемо- и аэродинамикой.

Преимущества:

1. Прекрасная оксигенация в течение всей процедуры и достаточность времени для выполнения кропотливой процедуры.
2. Дыхательные пути защищены практически постоянно.
3. Соответствующий размер трубки устанавливается при интубации через рот так, что манипуляции в полости носа проводятся лишь однократно.

Пациента сначала интубируют через рот под общей анестезией. Ассистент осуществляет вентиляцию лёгких 100 % кислородом, подаваемым через ротовую трубку, в то время как носовую трубку проводят вниз в сторону дна полости носа и далее в ротовую полость.

Для введения носовой трубки в полость рта используют щипцы Magill. Ротовая трубка находится в левой части рта. В этот момент носовую трубку захватывают щипцами приблизительно на 1 см от её верхушки. Затем её помещают в гортани над ротовой трубкой так, чтобы верхушка находилась между голосовыми складками и производят осторожное давление в сторону кровати и вниз. Назальная трубка, таким образом, находится в преддверии гортани между оральной трубкой и надгортанником.

Когда такая позиция достигнута, ассистент осторожно удаляет ротовую трубку, а носовую продвигает дальше. Ротовая трубка используется в качестве шины для гортани во время установки носовой трубки.

ИНТУБАЦИЯ ЧЕРЕЗ НОС С ВИЗУАЛЬНЫМ КОНТРОЛЕМ БЕЗ ПРЕДВАРИТЕЛЬНОЙ ИНТУБАЦИИ ЧЕРЕЗ РОТ

Это безопасный метод, пригодный для использования у людей с нормальным анатомическим строением органов дыхания. Трубку вводят в полость носа и затем продвигают в гортань под прямым визуальным контролем с помощью щипцов Magill.

ИНТУБАЦИЯ ПО ПАЛЬЦУ

Используется в экстренных ситуациях. Проводится опытным врачом, так как в этой манипуляции нужен некоторый опыт. Последовательность действий:

1. **Очистить от инородных тел и рвотных масс ротовую полость и глотку.**
2. Ввести указательный палец левой руки по языку пациента, нащупать надгортанник, пройти под него пальцем, прижать его к языку. Палец находится в углублении надгортанника строго посередине.

3. Приподнять надгортанник, углубив его пальцем в поверхность корня языка, при этом палец желательнее распрямить, насколько это возможно.

4. Строго по средней линии рта ввести интубационную трубку. Кончик её должен скользнуть по пальцу до самого входа в гортань, после чего без усилий нужно ввести трубку в гортань. Если встретилось препятствие, то трубку слегка извлечь и попытаться повторно ввести. Лучше всего интубировать трубкой, в просвет которой введён металлический проводник с заданной формой — тогда трубка принимает нужную форму и не гнётся. Стиллет не должен выступать за кончик трубки. Сразу после успешной интубации его удаляют.

5. Если попытка не удалась, продолжить ИВЛ методом рот в рот. И через некоторое время можно интубировать повторно.

Способы крепления интубационной трубки пластырем:

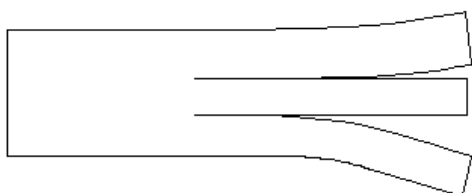


Рис. 6. Нарезанный пластырь

1. Предварительно (лучше до интубации) нарезается пластырь (рис. 6): полоска шириной от 2 до 5 см и длиной от 7 до 11 см, в зависимости от того, взрослый это или ребёнок и какого возраста ребёнок. Эта полоска по одному из краёв (вдоль длинника) надрезается до середины на 3 части: средняя шириной 0,5–1,0 см, крайние — равные.

2. После интубации, отметив длину стояния трубки, сместите её в один из углов рта.

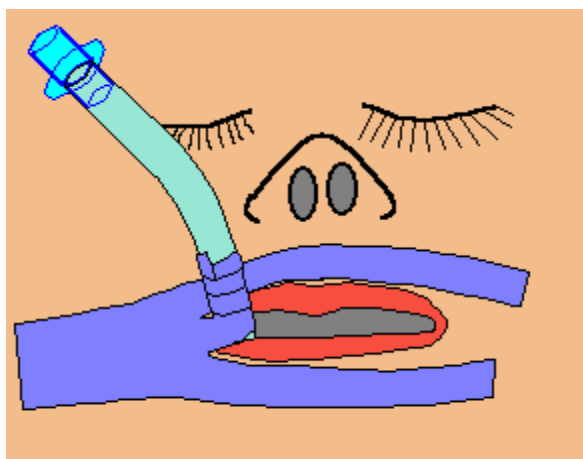


Рис. 7. Первый способ крепления интубационной трубки

3. Тщательно протрите и высушите щеки и губы пациента, лучше всего обезжирить их галотаном или другим жидким ингаляционным анестетиком.

4. Наклейте неразрезанную часть пластыря на щеку пациента так, чтобы начало средней полоски пришлось на угол рта (с той же стороны, от которой выходит трубка).

5. Наклейте крайние полоски на кожу верхней и нижней губ.

6. Намотайте среднюю полоску на основание трубы. Труба закреплена (рис. 7).

Пластырем (способ 2).

1. Менее надёжный способ. Нарезается 2 длинных (10–17 см) полоски пластыря шириной 0,8–1,3 см.

2. После обработки щёк и губ наклейте на щеку половину первой полоски так, чтобы её середина была в районе угла рта, а начало – примерно на нижней части скулы, затем сделайте 1–2 полных витка вокруг трубки (непосредственно у места выхода изо рта) и наклейте остальную часть полоски на нижнюю губу.

3. Вторая полоска наклеивается аналогично, но начинается от угла нижней челюсти и продолжается на верхнюю губу.

4. Полоски можно наклеить и по-другому: первая полоска начинается от нижней части скулы, делает 1–2 полных витка вокруг трубки, а затем наклеивается в направлении угла нижней челюсти с одноимённой стороны, вторая полоска начинается на верхней губе, приклеивается 1–2 турами к трубке, закрепляется на коже нижней губы.

5. Иногда наклеивается 3 или все 4 полоски.

С использованием распорки.

1. Метод подходит только взрослым, потому что это самый ненадёжный метод крепления.

2. Подготавливается распорка — марлевый валик длиной 4–5 см и диаметром не менее 1 см. Посередине длины распорка прочно охватывается и обвязывается верёвкой (чаще из широкого бинта) так, что оба конца верёвки имеют длину не менее 20–25 см.

3. Распорка вставляется между зубов медиальнее трубки.

4. Основание трубки перехватывается и завязывается верёвкой, а затем концы её проводятся вокруг головы через подзатылочную ямку и прочно связываются.

5. В связи с развитием инфекции на распорке она должна меняться ежедневно.

Уход за интубационной трубкой и пациентом при длительной ИВЛ:

1. Трубка должна меняться 1 раз в 3–4 дня.

2. Трубка должна быть надёжно закреплена. Любые манипуляции с трубкой проводятся только в присутствии реаниматолога, который периодически контролирует положение трубки и аускультативную картину в лёгких.

3. По мере необходимости обязательно аспирировать содержимое глотки, ротовой полости и носовых ходов.

4. Проводить санацию трахеобронхиального дерева (ТБД). В первые сутки ИВЛ и при отсутствии экссудата манипуляция проводится 2–4 раза за сутки. В дальнейшем, при развитии экссудативных осложнений, манипуляция проводится чаще — **по показаниям:**

– Кашель пациента (если пациент не седирован — седативные препараты могут подавить кашлевой рефлекс).

– Снижение насыщения крови кислородом (показателя сатурации) относительно исходного (с учетом патологии) уровня, что клинически проявляется побледнением, а затем цианозом. Для людей без лёгочной и сердечной патологии этот показатель в норме составляет 96 % и более. Если после тщательной санации показатель не возвращается к исходному уровню — искать другую причину его снижения. Добавим, что не стоит добиваться повышения сатурации путём увеличения концентрации кислорода, пока не исключены возможные причины и не исчерпаны другие методы (проверка работоспособности аппарата ИВЛ, контроль положения и проходимости трубки (аускультативно и с помощью рентгенологического метода), санация и лаваж трахеобронхиального дерева, вибромассаж грудной клетки (застой, ателектаз!), синхронизация пациента с аппаратом, эффективное обезболивание и седация). Кислород в высоких концентрациях пагубно влияет на сурфактант и слизистую дыхательных путей. Вдыхание 100 % кислорода более 6 часов подряд резко повышает опасность развития респираторного дистресс-синдрома взрослых, что резко утяжелит состояние любого пациента. Максимальная концентрация кислорода, которую можно применять длительно, — 50 %. Вдыхание более обогащённой кислородом смеси проводится только по показаниям, когда исчерпаны другие возможности увеличения показателя сатурации.

– Аускультативное наличие диффузных или односторонних влажных крупнокалиберных хрипов.

– По манометру аппарата — наличие «внутреннего» ПДКВ (положительного давления в конце выдоха), если оно не задано по режиму вентиляции (ИВЛ с ПДКВ или ИВЛ с соотношением длительности вдоха к выдоху более 2:1) и не связано с малым диаметром трубки. Обычно «внутреннее» ПДКВ не бывает очень высоким (порядка 1–5 см вод. ст.), его наличие связано с замедленной эвакуацией газа из лёгких (частичная или полная обструкция трахеобронхиального дерева), что приводит к накоплению его с каждым выдохом. Хочется добавить, что ауто-ПДКВ (синоним внутреннего ПДКВ) является результатом недосмотра и недостаточного ухода за пациентом, находящимся на ИВЛ. Оно проявляется только при большом количестве мокроты.

После того, как пациент заинтубирован, даже если нет никакой исходной легочной патологии, необходимо проводить санацию ТБД хотя бы 1 раз в 3–6 часов, так как нарушается естественная дренирующая функция трахеи и гортани.

Инструменты и материалы:

А. Работающий отсос.

В. Стерильный катетер. Он должен быть мягкий, длинный и с достаточно большим просветом, особенно если мокрота вязкая (диаметром

1,5–4,0 мм, в зависимости от калибра трубки). Наконечник должен быть притупленным во избежание ранения слизистой.

С. Стерильные перчатки. Все манипуляции, связанные с инвазией в нижние дыхательные пути, должны быть проведены с соблюдением правил асептики и антисептики.

Д. Вскрытый флакон с 0,02 % раствором фурацилина или 0,9 % раствором NaCl.

Методика проведения санации трахеобронхиального дерева:

А. Приготовить отсос и проверить его работоспособность.

В. Перевести пациента на дыхание 100 % кислородом за 2–3 мин до начала манипуляции.

С. Санируются поочерёдно правые и левые бронхи. Для санации левого бронха голову пациента необходимо повернуть направо, а для санации правого бронха — налево.

Д. Повернуть голову пациента в нужную сторону.

Е. Надеть стерильные перчатки.

Ф. Взять стерильный катетер.

Г. Отсоединить дыхательный контур от интубационной трубки, быстро провести катетер по ней до ощущения препятствия, не прилагая чрезмерных усилий, затем присоединить к катетеру отсос и медленно (за 2–5 секунд) извлечь катетер, а потом подсоединить дыхательный контур к трубке.

Н. Катетер окунуть во флакон с фурацилином и аспирировать некоторое его количество во избежание закупорки катетера и контура отсоса. При необходимости повторить манипуляцию через 0,5–1 мин, после чего с помощью отсоса промыть катетер фурацилином и оставить его во флаконе до следующей санации. В зависимости от загрязнённости катетера и раствора их необходимо менять 2 и более раза в сутки.

И. Перевести пациента на дыхание газовой смесью с исходным процентом кислорода.

5. В ряде случаев санации трахеобронхиального дерева недостаточно для качественной очистки трахеобронхиального дерева по разным причинам: вязкая мокрота, обтурация экссудатом мелких бронхов с развитием ателектаза. Также показан лаваж трахеобронхиального дерева при гнойных бронхитах. В таких случаях проводят лаваж трахеобронхиального дерева. Обычно задействованы 2 человека, каждый этап манипуляции проводится быстро вслед за предыдущим.

Оборудование:

– Работающий отсос, стерильный катетер для санации, мешок Амбу с подключённым кислородом, перчатки.

– Стерильный физраствор NaCl в шприце (2 шприца – по одному для каждого лёгкого), подогретый до 37 °С. Его количество — 0,5 мл/кг массы тела для детей и 10–20 мл для взрослых на одно лёгкое.

Техника выполнения:

А. За 2–3 минуты подать 100 % кислород в дыхательный контур.

В. Повернуть голову пациента в нужную сторону (см. выше).

С. Отсоединить дыхательный контур от трубки и быстро ввести физраствор в трубку.

Д. Подсоединить мешок Амбу и вентилировать пациента в течение 10–20 секунд адекватным дыхательным объёмом, а также проводить вибромассаж грудной клетки.

Е. Отсоединить мешок Амбу, ввести катетер для санации до упора, подсоединить отсос и медленно (за 2–5 с) извлечь катетер, покручивая его по и против часовой стрелки.

Ф. Подсоединить дыхательный контур.

Г. Провести манипуляцию для второго лёгкого, а затем перевести пациента на дыхание газовой смесью с исходным процентом кислорода.

Повторять данную манипуляцию можно несколько раз за сутки по показаниям. Нужно сказать, что и при обычной санации, и при лаваже могут встречаться осложнения: ранения слизистой трахеи и бронхов, развитие инфекционных осложнений, а также рефлексорные реакции вплоть до остановки сердца, поэтому эти манипуляции проводятся под контролем кардиомонитора (или пульсоксиметра). Показанием к прекращению манипуляции на любом её этапе служат снижение сатурации ниже 90 % и резкое замедление пульса. Катетер быстро извлекают, подсоединяют аппаратный дыхательный контур и при необходимости начинают реанимацию.

6. При использовании манжетки на трубке ослаблять в ней давление каждые 2 часа на 15–30 минут и менять положение трубки в трахее с амплитудой в 1,5–2 см.

7. При отсутствии манжетки или неиспользовании её необходима постановка желудочного зонда с пассивной аспирацией содержимого.

8. Каждые 3 дня необходима смена интубационной трубки. За 3 часа до смены трубки ротовую полость и глотку оросить 1–2 раза раствором антибиотика. За 2–3 минуты до смены трубки пациента перевести на дыхание 100 % кислородом, провести санацию трахеобронхиального дерева, глотки, носовой и ротовой полостей, аспирировать через зонд содержимое желудка и удалить зонд. Кончик трубки перед введением смазать мазью с гидрокортизоном.

9. С целью профилактики застойных явлений в лёгких, а также образования пролежней, несколько раз в сутки менять положение пациента и проводить вибромассаж грудной клетки.

10. Пациентам с лёгочной патологией (бронхит, в том числе обструктивный, пневмония, бронхоэктатическая болезнь, абсцесс лёгкого, бактериальная деструкция легких) необходим **активный респираторный**

уход (АРУ), включающий мероприятия, проводимые в строгой последовательности:

– Предварительная санация ТБД. Цель — убрать крупные частицы мокроты из бронхов и трахеи и освободить доступ к дистальным отделам ТБД.

– Ингаляции. Особенно они показаны при наличии вязкой мокроты и большом её количестве. Большинство зарубежных вентиляторов (аппаратов ИВЛ) имеют возможность подключения в дыхательный контур небулайзеров (ингаляторов). Они должны подключаться в непосредственной близости от трубки. Ингалировать можно различные среды: 0,9 % раствор NaCl, 2–4 % раствор NaHCO₃ (чем меньше ребёнок, тем желательнее использовать меньшую концентрацию раствора), растворы адреналина и эуфиллина (2,4 % и меньшей концентрации, в разбавлении физраствором 1:2–5–10), растворы ацетилцистеина, лазолван, амброксол, солофур и т.д. Что касается адреналина и эуфиллина, ингаляции которых показаны при бронхообструкции, концентрация раствора зависит от возраста (если это ребёнок) и тяжести состояния. Нежелательно ингалировать «чистым», т. е. 0,1–0,18 % раствором адреналина, следует начинать с разведения 1:10–20. Если есть ингаляционные формы бронхолитиков (сальбутамол и т.д.) или парентеральные препараты, особенно бронхоселективные (астмопент), следует наладить их инфузию. Адреналин имеет очень короткий период действия и его хватает только на несколько минут, за которые мы должны успеть освободить дистальные бронхи от мокроты. Эуфиллин и ацетилцистеин можно также вводить внутривенно. Если пациент планово получает бронхолитики, необходимо приурочить цикл АРУ к их введению.

Цель ингаляций: 1) снизить вязкость мокроты, при этом её количество немного возрастает; 2) купировать бронхоспазм и очистить затем дистальные бронхи и бронхиолы от мокроты; 3) стимуляция кашля — наилучшего естественного способа очистки ТБД, особенно дистальных отделов.

– Вибромассаж грудной клетки (руками или вибромассажёром). Проводится по всем лёгочным полям. Противопоказан в раннем периоде после операций на аорте, легких, сердце. Цель — мобилизовать мокроту и «помочь» ей достичь крупных бронхов и трахеи.

– Заключительная санация трахеобронхиального дерева. Такие циклы, в полном или сокращённом объёме, можно проводить ежедневно, 1 раз в 2–3–4–6 часов в зависимости от тяжести состояния.

Неотъемлемая часть АРУ — ротация пациента с одного бока на другой и на спину (чтобы пациент удерживался в определённом положении, можно подкладывать валик из одеял или простыней) каждые 3–6 часов с целью профилактики застойных явлений, новорождённых можно (и нужно) переворачивать на животик.

Кроме того, если речь идёт о маленьком ребёнке (грудного возраста), нужно следить, чтобы не вздувался живот и при необходимости делать клизмы (слабо гипертонические — 1–1,5 % раствором NaCl или изотонические и ни в коем случае — чистой водой) и ставить газоотводные трубки. У таких детей преобладает брюшное дыхание, и экскурсии грудной клетки невелики. И, наконец, если ребёнок кормится по зонду молочной смесью, все мероприятия АРУ проводятся **до кормления**, иначе ребенок может срыгнуть.

ОСЛОЖНЕНИЯ ИНТУБАЦИИ

Во время интубации:

1. Прямая травма зубов, губ, языка, глотки, гортани, носа.
2. Перелом и/или вывих в шейном отделе позвоночника.
3. Кровотечение.
4. Травма глаза.
5. Эмфизема средостения.
6. Повреждение и абсцесс заглочного пространства.
7. Аспирация желудочного содержимого и инородных тел.
8. Случайная интубация пищевода и расширение желудка, что может привести к регургитации.
9. Неправильное положение трубки и однолёгочная вентиляция с ателектазом противоположного лёгкого или выходом трубки из гортани при повороте головы пациента.

После интубации:

1. Обструкция дыхательных путей:
 - С наружной стороны трубки:
 - А. Закусывание трубки.
 - Б. Примыкание скоса трубки к стенке трахеи.
 - Самой трубкой:
 - А. Скручивание трубки.
 - Б. Грыжевое выпячивание манжетки.
 - В. Образование пролежня трахеи, особенно при длительной интубации.
 - Г. Закупорка просвета кровью, слизью и т. д.
2. Разрыв трахеи или бронхов.
3. Аспирация желудочного содержимого.
4. Смещение трубки.

При экстубации:

1. Затруднение или невозможность экстубации (не сдута манжетка, отёк голосовых складок и стеноз гортани).
2. Коллапс трахеи.
3. Обструкция дыхательных путей.

В послеэкстубационном периоде:

1. Раннем (0–24 часа):
 - А. Болезненность в горле.
 - Б. Проявление повреждения язычного нерва.
 - В. Отёк гортани.
 - Г. Паралич голосовых складок.
2. Среднем (24–72 часа): инфекции.
3. Позднем (72 часа и позже):
 - А. Язвы и гранулёмы гортани.
 - Б. Синехии голосовых складок.
 - В. Гортанно-трахеальные мембраны и перепонки.
 - Г. Фиброз гортани.
 - Д. Фиброз трахеи.
 - Е. Стеноз ноздрей.

Экстубация производится **только** при соблюдении некоторых условий. Вот основные из них:

- Компенсированное состояние респираторной функции.
- Наличие устойчивого спонтанного дыхания.
- Наличие сознания.
- Наличие защитных рефлексов (кашлевого и т. д.).
- Стабильное общее состояние.

Алгоритм экстубации:

1. Аспирировать всё содержимое из желудка, маленьких детей не кормить.
2. Провести тщательную санацию носовых ходов, рта, ротоглотки и гортаноглотки.
3. Провести санацию ТБД.
4. **Сдуть манжетку.**
5. Плавно, без усилий, извлечь трубку, лучше на вдохе.
6. Необходимо, чтобы наготове был мешок Амбу с маской, источник кислорода и ингалятор.

Действия при незапланированной экстубации:

1. Чаще всего случается у недостаточно фиксированных и седированных детей и неадекватных взрослых (острые реактивные психозы).
2. Достоверные признаки экстубации:
 - Выход трубки на 2–5 см, в зависимости от возраста и глубины постановки трубки. Стоит сказать, что раздутая манжетка совершенно не предотвращает выход трубки.
 - Голос пациента.
 - Низкое или нулевое давление в дыхательных путях (при герметичности остальных частей контура).

3. Недостоверные признаки:

- резкий приступ кашля и/или цианоз (проверьте пульс);
- резкое беспокойство пациента;
- небольшая дислокация трубки (до 2 см).

4. При наличии одного из достоверных признаков экстубации необходимо **сдуть манжетку** и достать трубку.

5. При необходимости провести санацию ВДП.

6. Начать ИВЛ мешком Амбу через маску или изо рта в рот, лучше, если мешок подключен к источнику кислорода.

7. После стабилизации состояния решить вопрос, нужна ли повторная интубация.

8. Если имеются только недостоверные признаки экстубации, нужно попытаться раздышать пациента мешком Амбу. Если грудная клетка и живот увеличиваются в объёме в такт дыханию, пациент розовеет и в лёгких слышны дыхательные шумы — трубку продвинуть на нужную глубину. Если этого не наблюдается — сдуть манжетку и извлечь трубку. При кашле нужно провести санацию ТБД (сначала раздышав пациента), если катетер проходит свободно — скорее всего, труба не вышла за пределы гортани. Если пациент продолжает синеть, несмотря на усилия, то нужно извлечь трубку и выполнить пункты 5 и 6.

9. Внимание! Ни в коем случае нельзя переинтубировать пациента сразу после экстубации. Вполне достаточно дышать больного 3–5 минут мешком Амбу, затем, после стабилизации состояния, решить вопрос о целесообразности интубации и уж тогда готовить набор для интубации. В противном случае уходит время на ожидание ларингоскопа, трубки, а пациент при этом синеет. Переинтубировать можно только после преоксигенации.

Коникотомия

Коникотомия, или крикотиреотомия, или микротрахеостомия — метод срочного восстановления проходимости дыхательных путей при обструкции на уровне гортани и выше, когда невозможно выполнить интубацию трахеи.

Преимущества:

1. Выполняется быстро – в течение нескольких десятков секунд.
2. Технически проще и безопаснее трахеостомии.

Анатомия. Перстнещитовидная мембрана расположена между нижним краем щитовидного и верхним краем перстневидного хрящей гортани. Между мембраной и кожей имеется незначительная прослойка мышечных волокон, отсутствуют крупные сосуды и нервы, за исключением не слишком опасных перстнещитовидных артерий, иногда перфорирующих среднюю часть мембраны.

Найти мембрану легко, за исключением тех случаев, когда пациент страдает чрезмерным ожирением и/или у врача недостаточно опыта в данном вопросе. У женщин и детей щитовидный хрящ может контурироваться хуже, чем перстневидный; у них надо, двигаясь вверх по средней линии от яремной вырезки грудины, обнаружить перстневидный хрящ, выше которого находится мембрана. Голосовые складки расположены выше мембраны, поэтому при коникотомии они не повреждаются.

Техника:

1. Под лопатки подложить валик высотой 10–15 см.
2. Максимально разогнуть голову.
3. Первым и третьим пальцем фиксировать гортань за боковые поверхности щитовидного хряща, вторым пальцем определяют промежуток между щитовидным и перстневидным хрящами и посередине между ними делают поперечный разрез кожи длиной 1–1,5 см.
4. Вводят второй палец в разрез так, чтобы верхушка ногтевой фаланги упиралась в мембрану. По ногтю, касаясь его плоскостью скальпеля, перфорируют мембрану и вводят через отверстие в трахею канюлю подходящего диаметра.

Остановки кровотечения, как правило, не требуется, а манипуляция занимает обычно 15–30 сек.

В примитивных условиях при неотложной ситуации можно использовать перочинный нож, а вместо трубки — цилиндр от авторучки, кусок трубки от фонендоскопа и т. п.

ТРАХЕОСТОМИЯ

Трахеотомия — операция вскрытия трахеи, заключающаяся в рассечении колец трахеи (этап трахеостомии). **Трахеостомия** — образование временного или стойкого соустья полости трахеи с окружающей средой, осуществляемое путем введения в трахею канюли или подшивания стенки трахеи к коже. **Инструментарий:** скальпель, 2 анатомических и 2 хирургических пинцета, 2 кровоостанавливающих зажима, элеватор для отведения перешейка щитовидной железы, прямые ножницы, 2 тупых и 1 однозубый крючок, хирургические иглы, иглодержатель, трахеоканюли различных номеров, стерильный шелк и кетгут, стерильный перевязочный материал. Различают верхнюю и нижнюю трахеостомию в зависимости от уровня рассечения хрящей трахеи по отношению к перешейку щитовидной железы (выше перешейка — верхняя, ниже — нижняя). При **верхней трахеостомии** разрез выполняют строго по средней линии шеи от середины щитовидного хряща вниз на 5–6 см. Рассекают продольно белую линию шеи (соединение второй и третьей фасций). Грудино-подъязычные и грудино-щитовидные мышцы разъединяют и оттягивают в обе стороны. Нащупывают и захватывают однозубым крючком перстневидный хрящ.

Это дает возможность остановить судорожные движения гортани и трахеи. Затем под нижним краем перстневидного хряща пересекают в поперечном направлении фасцию, прикрепляющую к нему перешеек щитовидной железы. Тупым путем разделяют клетчатку, вены отводят или, перевязав, пересекают. Обнажают первое и второе хрящевые кольца трахеи, между ними поперечно вскрывают ее просвет. Во избежание перихондрита гортани не следует рассекать первый хрящ трахеи. Обнажив хрящи трахеи, вскрывают их продольным разрезом. Конец скальпеля не должен погружаться в трахею на глубину более 1 см, чтобы не повредить ее заднюю стенку. Убедившись по появлению кашлевых толчков в том, что просвет трахеи вскрыт, в него быстро вводят трахеостомическую трубку. При этом трахея фиксируется однозубым крючком. Конец трубки вводится в отверстие сначала в поперечном к длиннику трахеи направлении, а затем переводится в продольное положение. К коннектору трубки подсоединяется тройник наркозного аппарата или респиратора. На фасцию и кожу выше и ниже трубки накладывают редкие швы. Под щиток трубки подкладывают разрезанную до середины салфетку. Трубку фиксируют марлевыми тесемками к шее (тесемки завязывают сзади). При проведении *нижней трахеостомии* перешеек щитовидной железы оттягивают кверху.

Осложнения: кровотечение, эмфизема подкожной клетчатки, пневмоторакс, пневмомедиастинум, остановка дыхания после вскрытия просвета трахеи, ранение пищевода, развитие гнойного трахеобронхита.

ЛИТЕРАТУРА

1. www.bsmu.by. УМК по анестезиологии и реаниматологии.
2. *Сердечно-легочно-мозговая реанимация* : инструкция по технике манипуляций / О. Т. Прасмыцкий [и др.]. Утв. М-вом здравоохранения Республики Беларусь 12.09.2002. Минск. 72 с.
3. *Dobson, S. How to teach : a handbook for clinicians* / S. Dobson, L. Bromley, M. Dobson. Oxford University Press, 2011. 211 p.
4. *Анестезиология и реаниматология* : учеб. / под ред. О. А. Долиной. 3-е изд., перераб. и доп. М. : ГОЭТАР-Медиа, 2006. 576 с.

ОГЛАВЛЕНИЕ

Введение	3
Характеристика используемых методов обучения	4
Порядок работы	6
Блок информации	7
Интубация трахеи	10
Подготовка и общая техника интубации	12
Интубация через рот (оротрахеальная)	13
Интубация через нос	15
Техника назотрахеальной интубации вслепую	15
Интубация через нос с предварительной интубацией через рот (метод с использованием двух трубок)	17
Интубация через нос с визуальным контролем без предварительной интубации через рот	17
Интубация по пальцу	17
Осложнения интубации	24
Коникотомия	26
Трахеостомия	27
Литература	28

Учебное издание

Прасмыцкий Олег Терентьевич
Павлов Олег Брониславович

**ПРАКТИЧЕСКИЕ НАВЫКИ
ПО АНЕСТЕЗИОЛОГИИ И РЕАНИМАТОЛОГИИ.
ИНТУБАЦИЯ ТРАХЕИ**

Учебно-методическое пособие

Ответственный за выпуск О. Т. Прасмыцкий
Компьютерный набор О. Б. Павлова
Компьютерная верстка Н. М. Федорцовой

Подписано в печать 17.06.15. Формат 60×84/16. Бумага писчая «Снегурочка».
Ризография. Гарнитура «Times».
Усл. печ. л. 1,86. Уч.-изд. л. 1,43. Тираж 99 экз. Заказ 482.

Издатель и полиграфическое исполнение: учреждение образования
«Белорусский государственный медицинский университет».
Свидетельство о государственной регистрации издателя, изготовителя,
распространителя печатных изданий № 1/187 от 18.02.2014.
Ул. Ленинградская, 6, 220006, Минск.

