

МИНИСТЕРСТВО ЗДРАВООХРАНЕНИЯ РЕСПУБЛИКИ БЕЛАРУСЬ  
БЕЛОРУССКИЙ ГОСУДАРСТВЕННЫЙ МЕДИЦИНСКИЙ УНИВЕРСИТЕТ  
2-я КАФЕДРА ДЕТСКИХ БОЛЕЗНЕЙ  
1-я КАФЕДРА ДЕТСКИХ БОЛЕЗНЕЙ

**Е. Н. АЛЬФЕРОВИЧ, И. А. ЛОГИНОВА, А. В. САПОТНИЦКИЙ**

# **ПЕРВИЧНАЯ РЕАНИМАЦИЯ НОВОРОЖДЕННЫХ**

Учебно-методическое пособие для занятий  
в лаборатории практического обучения



Минск БГМУ 2016

УДК 616-036.882-053.31(075.8)

ББК 53.5 я73

A59

Рекомендовано Научно-методическим советом университета в качестве  
учебно-методического пособия 16.12.2015 г., протокол № 4

Рецензенты: канд. мед. наук, доц., зав. каф. пропедевтики детских болезней  
Белорусского государственного медицинского университета В. И. Твардовский; канд.  
мед. наук, доц. каф. неонатологии и медицинской генетики Белорусской медицинской  
академии последипломного образования Ю. А. Устинович

**Альферович, Е. Н.**

A59 Первичная реанимация новорожденных : учеб.-метод. пособие для занятий в  
лаб. практ. обучения / Е. Н. Альферович, И. А. Логинова, А. В. Сапотницкий. –  
Минск : БГМУ, 2016. – 40 с.

ISBN 978-985-567-515-1.

Изложены практические рекомендации по первичной реанимации новорожденных в  
соответствии с принципами ABC-реанимации и различными документами по оказанию  
медицинской помощи, утвержденными Министерством здравоохранения Республики Беларусь.

Предназначено для студентов 5–6-го курсов педиатрического факультета, врачей-интернов,  
клинических ординаторов для улучшения отработки практических навыков с использованием  
симуляционного оборудования.

УДК 616-036.882-053.31(075.8)

ББК 53.5 я73

ISBN 978-985-567-515-1

© Альферович Е. Н., Логинова И. А., Сапотницкий А. В., 2016

© УО «Белорусский государственный медицинский  
университет», 2016

## МОТИВАЦИОННАЯ ХАРАКТЕРИСТИКА ТЕМЫ

**Тема занятия:** «Интенсивная терапия и реанимация новорожденных при различных патологических состояниях». Рассматривается в рамках учебной программы для специальности 1-79 01 02 «Педиатрия».

**Общее время занятий:**

– для субординаторов 6-го курса по специальности «Педиатрия» — 12 ч;

– для субординаторов 6-го курса по специальности «Анестезиология и реаниматология» — 12 ч.

Рождение ребенка является сложным и в некоторых случаях небезопасным процессом. Более 90 % детей рождаются легко, с незначительной внешней поддержкой или полностью самостоятельно. А для помощи тем нескольким процентам новорожденных, которым требуется дополнительное вмешательство, и создана программа реанимации новорожденных.

Несмотря на то что доля новорожденных, нуждающихся в реанимационных мероприятиях, не велика, их абсолютное количество значительно в связи с большим количеством родов. Последствия неоказания реанимационной помощи новорожденному могут быть фатальными или привести к проблемам, продолжающимся в течение всей жизни человека. Однако также очень важно правильно оказывать реанимационную помощь.

В рамках подготовки врача-педиатра учебным планом Белорусского государственного медицинского университета предусмотрены занятия в лаборатории практического обучения на специальных манекенах. В качестве учебного оборудования для симуляционных занятий по неонатологии используются следующие мобильные дистанционные манекены: многоцелевой имитатор новорожденного S107, интерактивный имитатор новорожденного S3010, мобильный дистанционный манекен недоношенного младенца S3009. Эти манекены позволяют отработать практические навыки по оказанию неотложной помощи доношенному и недоношенному новорожденному ребенку при различных патологических состояниях с возможностью мониторинга и записи основных жизненных показателей.

Настоящее учебно-методическое пособие предлагается как руководство для подготовки к симуляционным занятиям по оказанию неотложной помощи новорожденному в лаборатории практического обучения.

**Цель занятия:** закрепить полученные на практических занятиях знания по первичной реанимации и интенсивной терапии новорожденных, родившихся в асфиксии; научиться диагностировать другие патологические состояния у новорожденного, определять терапевтическую тактику в зависимости от конкретной клинической ситуации, оценивать эффективность проводимого лечения.

**Задачи занятия.** Студент должен научиться:

- правильно оценивать клиническую картину различных патологических состояний периода новорожденности;
- определять показания к проведению первичной реанимации новорожденного при асфиксии различной степени тяжести (шкала Апгар) и объем оказываемой помощи, руководствуясь различными документами по первичной реанимации новорожденных, утвержденными Министерством здравоохранения Республики Беларусь;
- освобождать дыхательные пути новорожденного, ставить желудочный зонд, обеспечивать масочную вентиляцию легких, проводить интубацию трахеи, катетеризацию вены пуповины и др.;
- оценивать эффективность проводимой терапии, используя виртуальное мониторирование.

**Требования к исходному уровню знаний.** Студент должен знать:

- анатоμο-физиологические особенности плода и новорожденного ребенка;
- патогенетические аспекты и клинические проявления различных патологических состояний периода новорожденности, требующих проведения интенсивной терапии и реанимации;
- основные принципы реанимации и интенсивной терапии новорожденных, родившихся в асфиксии, а также при других патологических состояниях (респираторный дистресс-синдром 1-го типа, мекониальная аспирация, синдром ребенка от матери с сахарным диабетом).

**Контрольные вопросы из смежных дисциплин:**

1. Кровообращение плода.
2. Особенности строения дыхательных путей новорожденного ребенка.
3. Перестройка дыхательной и сердечно-сосудистой систем после рождения ребенка.
4. Особенности фармакокинетики и фармакодинамики адреналина.
5. Аэробный и анаэробный гликолиз.
6. Регуляция углеводного обмена в организме человека.

**Контрольные вопросы по теме занятия:**

1. Механизм первого вдоха.
2. Этиология и патогенез асфиксии.
3. Принципы оказания помощи новорожденным, родившимся в асфиксии, в соответствии с позициями ABC-реанимации.
4. Техника постановки желудочного зонда.
5. Техника постановки пупочного катетера.
6. Техника масочной вентиляции и ошибки при ее неправильном проведении.
7. Техника интубации трахеи.

8. Признаки правильного и неправильного введения эндотрахеальной трубки.
9. Техника непрямого массажа сердца.
10. Медикаментозная терапия при первичной реанимации новорожденных.

## ПЕРЕСТРОЙКА ДЫХАТЕЛЬНОЙ И СЕРДЕЧНО-СОСУДИСТОЙ СИСТЕМ ПОСЛЕ РОЖДЕНИЯ

До рождения кислород, который используется организмом плода, диффундирует через плацентарные оболочки из крови матери в кровь плода, и только небольшая часть крови плода проходит через его легкие. Последние не функционируют как источник кислорода или орган для выделения двуокси углерода, поэтому перфузия крови для фетальных легких менее важна. Внутриутробно легкие плода увеличиваются в объеме, но потенциальные воздушные мешочки в легких (альвеолы) заполнены скорее жидкостью, а не воздухом (рис. 1).

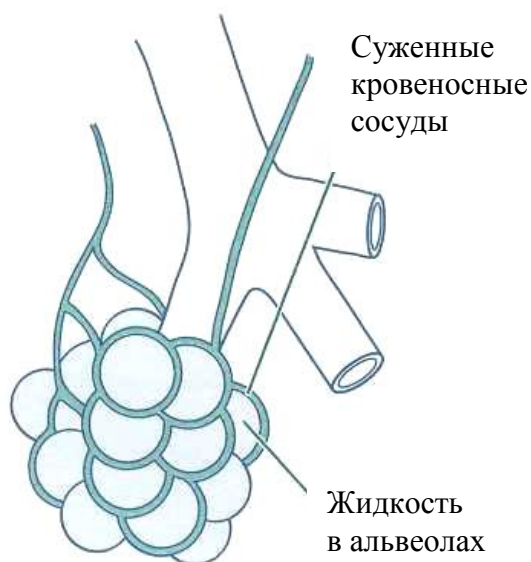


Рис. 1. Заполненные жидкостью альвеолы и суженные сосуды до рождения

После рождения ребенок больше не связан с плацентой и уже зависит от легких как единственного источника кислорода. В связи с этим необходимо, чтобы в первые секунды после рождения легкие заполнились кислородом, легочные сосуды расширились для обеспечения перфузии альвеол и абсорбции кислорода с последующей его доставкой с кровью ко всем органам и тканям организма.

Жидкость из альвеол абсорбируется в легочную ткань, и альвеолы заполняются воздухом. Кислород воздуха диффундирует в кровеносные сосуды, окружающие альвеолы.

После пережатия артерий и вены пуповины плацентарный сосудистый кровоток, имеющий низкое сопротивление, отделяется от кровотока ребенка, что повышает системное артериальное давление.

Вследствие газового расширения легких и повышения концентрации кислорода в альвеолах расширяются кровеносные сосуды легочной ткани. Это расширение вместе с повышением системного артериального давления приводит к резкому увеличению легочного кровотока и уменьшению потока крови через артериальный проток. Кислород из альвеол абсорбируется за счет увеличенной легочной перфузии, и обогащенная кислородом кровь возвращается к левым отделам сердца, откуда идет к тканям новорожденного.

С повышением уровня кислорода в крови и расширением кровеносных сосудов легких артериальный проток начинает сужаться. Кровь, которая раньше попадала через артериальный проток к аорте, теперь идет к легким, захватывает в них большую часть кислорода и обеспечивает им все ткани и органы (рис. 2).

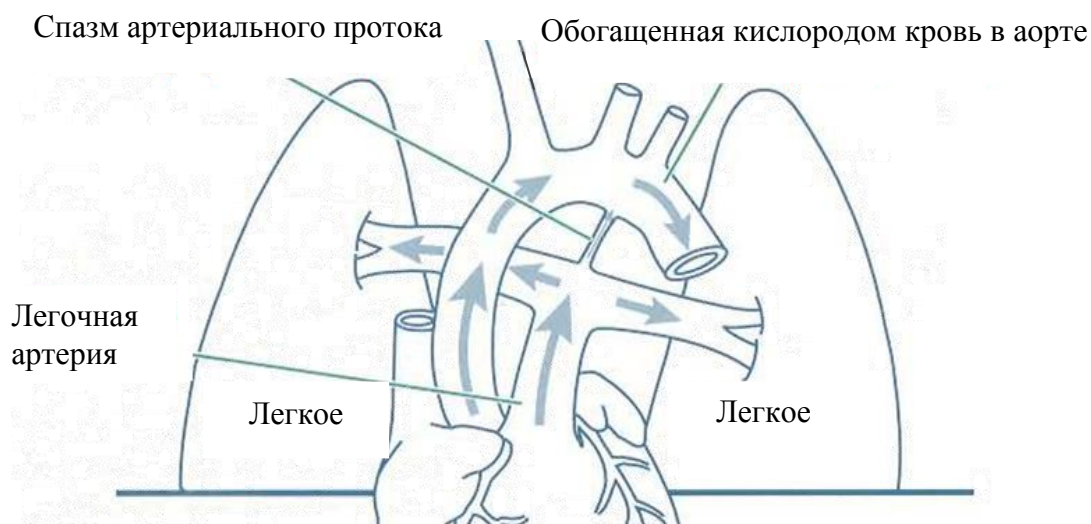


Рис. 2. Перестройка дыхательной и сердечно-сосудистой систем после рождения ребенка

Таким образом, в конце периода ранней физиологической адаптации новорожденный дышит воздухом и получает кислород в результате функционирования собственных легких. Его первый крик и вдохи должны быть достаточно сильными, чтобы легочная жидкость выдавилась из дыхательных путей. Как только достаточное количество кислорода попадает в кровь ребенка, его цианотичная кожа становится розовой.

## ПАТОГЕНЕЗ АСФИКСИИ НОВОРОЖДЕННЫХ

Первым клиническим признаком нарушения состояния плода вследствие асфиксии, которое связано как с антенатальным, так и с интранатальным периодом, является уменьшение ЧСС, что обусловлено нарушением кровотока в плаценте или пуповине. **Проблемы, которые возникают после рождения, чаще связаны с дыхательными путями ребенка.** Они заключаются в следующем:

1. Ребенок дышит недостаточно энергично, что не позволяет вытеснить легочную жидкость или меконий из альвеол и проникнуть воздуху в альвеолы. Вследствие этого легкие не заполняются воздухом и кислород не проникает в кровь в легочном круге кровообращения.

2. Не наступает ожидаемое повышение артериального давления вследствие значительной кровопотери, сниженной сократительной деятельности миокарда или брадикардии в результате гипоксии.

3. Возникает длительный спазм легочных артериол вследствие нехватки кислорода или недостаточного увеличения газового объема легких. Эти сосуды могут оставаться суженными, что препятствует оксигенации тканей тела (стойкая легочная гипертензия).

Вместе со стойким спазмом легочных сосудов будет наблюдаться сужение также артериол в кишечнике, почках, мышцах и коже. В то же время кровоснабжение сердца и мозга первоначально не страдает. Такое перераспределение кровотока, обусловленное централизацией кровообращения, помогает поддерживать функции жизненно важных органов. Однако если кислородное голодание длительное, ухудшается функция миокарда, снижается сердечный выброс и в дальнейшем уменьшается кровоснабжение всех органов. **Следствием недостаточной перфузии и оксигенации тканей может стать повреждение головного мозга и других органов или смерть.**

У ребенка может выявляться один или несколько признаков такого состояния:

- цианоз вследствие сниженного содержания кислорода в крови;
- брадикардия из-за недостаточной доставки кислорода к сердечной мышце или головному мозгу;
- низкое артериальное давление в результате недостаточного обеспечения миокарда кислородом, кровопотери или недостаточного обратного поступления крови из плаценты до и/или во время родов;
- угнетение дыхательного рефлекса вследствие сниженной оксигенации головного мозга;
- сниженный мышечный тонус из-за недостаточного обеспечения головного мозга и мышц кислородом.

Первым нарушением в условиях недостатка кислорода является остановка дыхания. После частых попыток вдохнуть наступает *первичное*

*апноэ*, при котором стимуляция вытиранием кожи или похлопыванием по стопам может привести к восстановлению дыхания.

Однако если недостаток кислорода сохраняется и ребенок делает несколько неэффективных вдохов, наступает состояние *вторичного апноэ*. В это время тактильная стимуляция уже не обеспечивает самостоятельного дыхания. Чтобы остановить патологический процесс на этой стадии, необходимо начать искусственную вентиляцию легких.

Оценить состояние новорожденного в родзале помогает шкала Апгар, согласно которой неонатолог может решить, ребенок родился в асфиксии или без нее.

## **НЕОБХОДИМОЕ ОБОРУДОВАНИЕ И МАТЕРИАЛЫ ДЛЯ ПЕРВИЧНОЙ РЕАНИМАЦИИ НОВОРОЖДЕННЫХ**

Для первичной реанимации новорожденных в основном используется следующее оборудование и материалы:

### **1. Оборудование для отсасывания:**

- резиновая груша;
- механический отсос с системой трубок;
- катетеры для отсасывания 5, 6, 8, 10, 12 F;
- желудочный зонд 8 F и шприц объемом 20 мл;
- аспиратор мекония.

### **2. Оборудование для вентиляции мешком и маской:**

- мешок для реанимации новорожденных с клапаном ограничения давления или манометром (мешок должен обеспечивать подачу 90–100%-ного кислорода);
- лицевые маски двух размеров (для доношенных и недоношенных детей, желательно с мягкими краями);
- источник кислорода со счетчиком потока (скорость потока до 10 л/мин) и комплект трубок.

### **3. Оборудование для интубации:**

- ларингоскоп с прямыми клинками (для доношенных и недоношенных);
- запасные лампочки и батарейки для ларингоскопа;
- эндотрахеальные трубки;
- стилет (проводник) — необязательно;
- ножницы;
- лейкопластырь или фиксатор эндотрахеальной трубки;
- детектор CO<sub>2</sub> — необязательно;
- отсос с катетером и катетеры для отсасывания из эндотрахеальной трубки;
- воздуховод;



- аспиратор мекония;
  - стетоскоп.
- 4. Оборудование для постановки пупочного катетера:**
- физиологический раствор для промывания катетера;
  - набор для катетеризации сосудов пуповины;
  - стерильные перчатки;
  - скальпель или ножницы;
  - 5%-ный раствор перманганата калия;
  - пупочная лигатура;
  - пупочные катетеры 3,5; 5 F;
  - шприцы объемом 1, 3, 5, 10, 20 и 50 мл;
  - иголки размерами 25, 21, 18 G.

## **ЭТАПЫ РЕАНИМАЦИИ НОВОРОЖДЕННЫХ**

Во время родов необходимость в реанимационных мероприятиях может возникнуть внезапно, поэтому на каждом родах должен присутствовать, по крайней мере, один врач, который владеет навыками реанимации новорожденных и будет отвечать за оказание помощи новорожденному. Дополнительный персонал (два медработника) необходим при родах высокого риска.

Разработанные принципы ABC-реанимации позволяют грамотно и последовательно провести все требуемые этапы интенсивной терапии и реанимации новорожденному, родившемуся в асфиксии.

**Этап А** включает:

- согревание ребенка;
- обеспечение правильного положения головы и освобождение дыхательных путей в случае необходимости (предусмотреть возможность интубации трахеи в этот момент);
- высушивание кожи и стимуляцию дыхания ребенка;
- оценку дыхания, ЧСС и цвета кожи;
- подачу кислорода при необходимости.

**Этап В** заключается в обеспечении вспомогательной вентиляции легких под положительным давлением с помощью реанимационного мешка и 100%-ного кислорода (предусмотреть возможность интубации трахеи в этот момент).

На **этапе С** выполняют непрямой массаж сердца, продолжая вспомогательную вентиляцию (предусмотреть возможность интубации трахеи в этот момент).

На **этапе D** вводят адреналин, продолжая вспомогательную вентиляцию и непрямой массаж сердца (предусмотреть возможность интубации трахеи в этот момент).

Чтобы первичная реанимация была своевременной, эффективной и неизбежной, неонатологу-реаниматологу необходимо оценить:

- дыхание ребенка (кричит, дышит или не дышит);
- цвет кожи (розовый или цианотичный).

Наличие самостоятельного дыхания можно выявить, наблюдая за движениями грудной клетки. Громкий крик свидетельствует о наличии дыхания. Однако иногда неопытный неонатолог может ошибочно принять за эффективные дыхательные усилия дыхание типа гаспинг. Гаспинги — это серия глубоких отдельных или серийных судорожных вдохов, которые появляются при гипоксии и/или ишемии. Такой тип дыхания свидетельствует о тяжелой неврологической или дыхательной депрессии.

Гаспинги у новорожденного обычно указывают на наличие серьезной проблемы и требуют такого же вмешательства, как и полное отсутствие дыхания (апноэ).

Цвет кожи, который меняется от синего к розовому в первые несколько секунд после рождения, может быть быстрым визуальным индикатором эффективного дыхания и кровообращения. Цвет кожи ребенка лучше определять осматривая центральные части тела. При значительной недостатке кислорода в крови будет наблюдаться синий оттенок губ, языка и туловища (цианоз).

Иногда центральный цианоз может выявляться у здоровых новорожденных. Однако их цвет быстро, в течение нескольких секунд после родов, должен смениться на розовый. Акроцианоз, под которым подразумевают синий оттенок лишь кистей и стоп, может сохраняться дольше. Акроцианоз без центрального цианоза, как правило, не свидетельствует о низком уровне кислорода в крови ребенка. **Только центральный цианоз требует вмешательства.**

## ПРИНЦИП РЕАНИМАЦИИ А

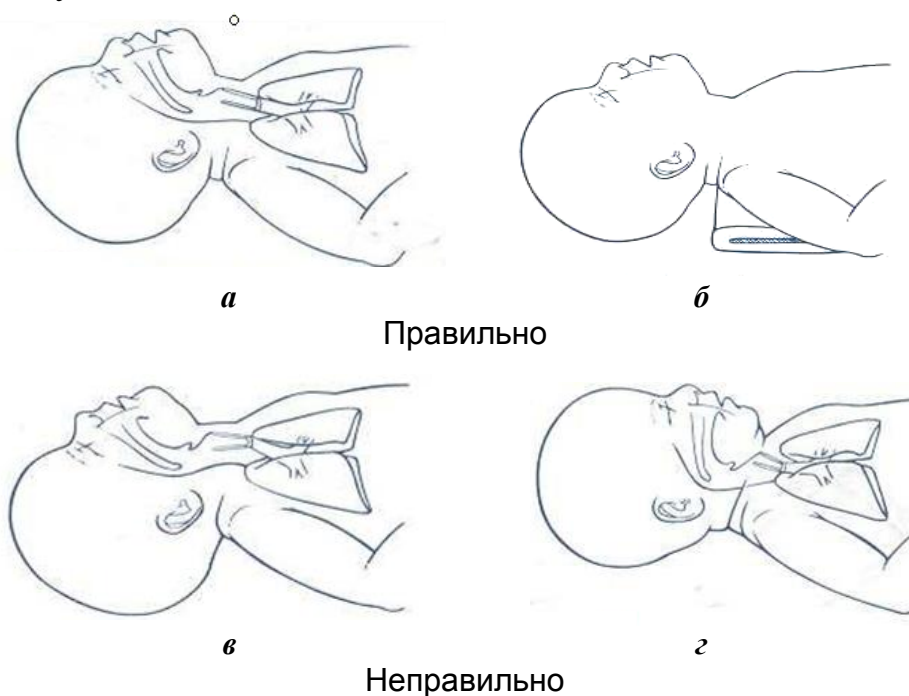
Принцип реанимации А (airway) — обеспечение проходимости дыхательных путей — состоит из следующих этапов:

1. Обеспечения правильного положения ребенка.
2. Освобождения дыхательных путей.
3. Тактильной стимуляции дыхания.

**Обеспечение правильного положения ребенка.** Новорожденного нужно положить на спину, умеренно вытянув его шею и запрокинув голову, в положение, которое выведет заднюю стенку глотки, гортань и трахею на одну линию и будет способствовать свободному доступу воздуха (рис. 3, а).

Такое выравнивание является также наилучшим для проведения эффективной вентиляции мешком и маской и/или введения эндотрахеальной трубки. Чтобы поддерживать правильное положение головы, нужно подложить под плечи ребенка сложенную в виде валика пеленку (рис. 3, б).

Следует быть осторожным и избегать излишнего вытягивания (рис. 3, в) или сгибания шеи (рис. 3, г), что ограничивает поступление воздуха в дыхательные пути.



*Рис. 3.* Правильное и неправильные положения ребенка для проведения вентиляции: *a* — шея вытянута умеренно; *б* — под плечи подложена пеленка; *в* — шея вытянута чрезмерно; *г* — шея согнута излишне

**Освобождение дыхательных путей.** Если околоплодные воды были окрашены меконием, то после рождения плечиков ребенка необходимо отсосать содержимое ротоглотки и носа с помощью катетера или резиновой груши.

Метод дальнейшей санации дыхательных путей после рождения будет зависеть от наличия мекония и уровня активности ребенка.

Секрет и слизь можно удалить из дыхательных путей очищением носа и рта пеленкой или отсасыванием содержимого грушей или катетером. Если у новорожденного выделяется изо рта много секрета, следует повернуть его голову набок.

Для удаления жидкости, которая блокирует дыхательные пути, нужно использовать грушу или катетер, который связан с механическим отсосом. Сначала saniруют полость рта, потом носа, чтобы новорожденный не аспирировал содержимое, если сделает судорожный вдох во время отсасывания из носа.

**Тактильная стимуляция дыхания.** Правильное положение ребенка, отсасывание слизи часто стимулируют самостоятельное дыхание. Вытирание, высушивание тела и головы частично выполняют ту же функцию (сначала ребенка можно положить на одну приготовленную до начала реанимации гигроскопическую пеленку, которая впитает основную часть

жидкости, затем следует использовать другие теплые пеленки для продолжения высушивания и стимуляции).

У большинства детей выполнение этих шагов является достаточным для появления самостоятельного дыхания. Если новорожденный все же не дышит эффективно, можно провести кратковременную дополнительную тактильную стимуляцию дыхания.

Безопасные и правильные методы тактильной стимуляции включают:

- похлопывание или постукивание по подошвам;
- легкое растирание спины, туловища или конечностей новорожденного (рис. 4).

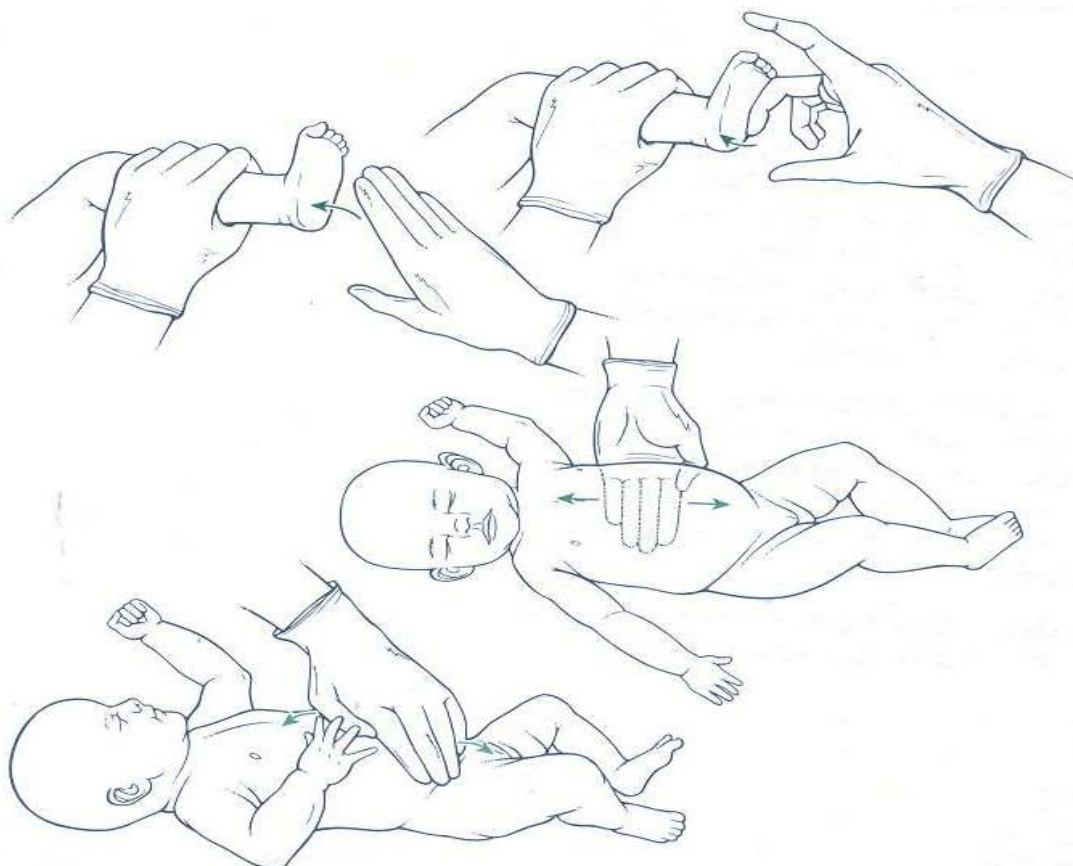


Рис. 4. Способы тактильной стимуляции дыхания

## ПРИНЦИП РЕАНИМАЦИИ В

Принцип В — обеспечение адекватного дыхания с использованием оксигенации.

Кислородное голодание жизненно важных тканей является одной из основных причин возникновения отдаленных клинических последствий, связанных с перинатальной патологией, поэтому необходимо своевременно обеспечить адекватное дыхание. Вентиляция легких — это важнейший и эффективнейший способ сердечно-легочной реанимации новорожденного.

Для **вентиляции** используются:

- реанимационный мешок;
- кислородная трубка;
- кислородная маска.

Чтобы достичь максимально возможной концентрации кислорода, необходимо накладывать маску или удерживать трубку как можно ближе к носу ребенка (рис. 5).

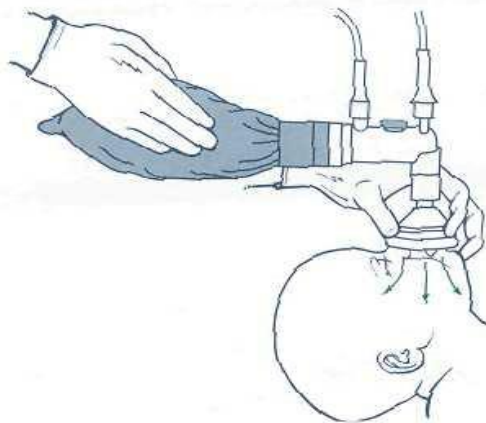
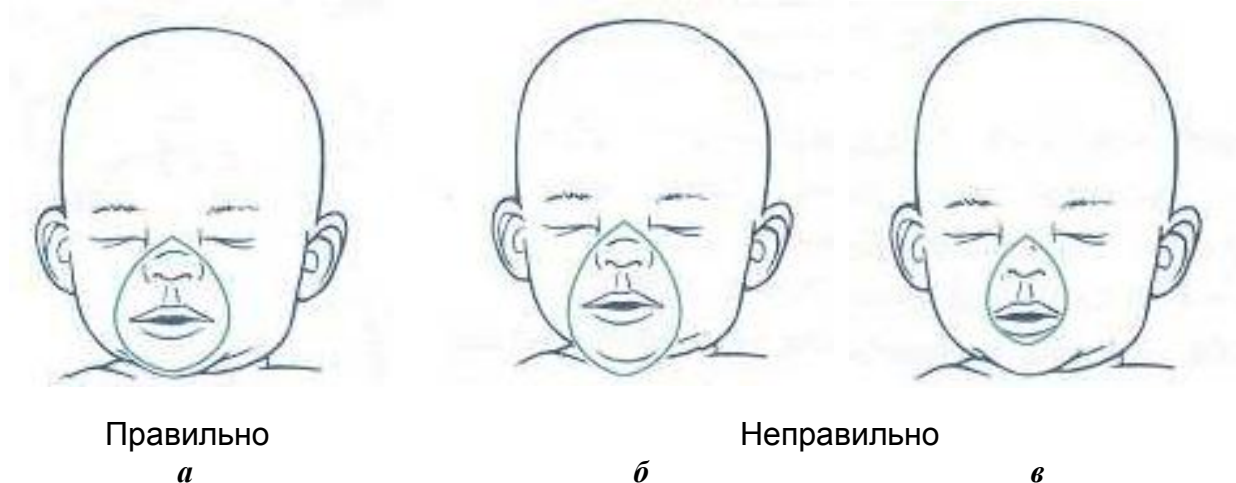

Рис. 5. Вентиляционная поддержка

Для вентиляции легких новорожденных существуют следующие типы реанимационных мешков:

- мешок, который наполняется потоком (наполняется лишь тогда, когда к нему подходит кислород из дополнительного источника сжатого газа), — анестезиологический мешок;
- мешок, который наполняется самостоятельно (после каждого сжатия наполняется спонтанно, засасывая кислород или воздух).

Очень важно, чтобы размер маски был подобран правильно (рис. 6).



Правильно

*а*

Неправильно

*б*

*в*

Рис. 6. Правильное и неправильное наложение вентиляционной маски:  
*а* — маска покрывает рот, нос и подбородок, но не глаза; *б* — маска покрывает переносицу и выступает за подбородок (очень большая); *в* — маска не покрывает достаточно нос и рот (слишком маленькая)

Видимые поднимания и опускания грудной клетки являются лучшими признаками того, что маска прилежит плотно и легкие оксигенируются.

Хотя легкие необходимо вентилировать с минимальным давлением для обеспечения адекватных экскурсий грудной клетки, для нескольких первых вдохов новорожденного ребенка часто требуется высокое давление (более 30 см вод. ст.), чтобы вытеснилась жидкость из легких плода и они наполнились воздухом. Последующие вентиляции требуют более низкого давления.

Частота вентиляции на начальных этапах реанимации — 40–60 в минуту, т. е. приблизительно 1 раз в секунду.

Улучшение состояния новорожденного характеризуется следующими признаками:

- увеличением ЧСС;
- улучшением цвета кожи;
- восстановлением самостоятельного дыхания.

Длительность масочной вентиляции определяется конкретной клинической ситуацией. Если ребенок дышит самостоятельно и ЧСС достаточная, можно прекратить вспомогательную вентиляцию, как только частота и глубина самостоятельного дыхания станут адекватными. Если после прекращения вентиляции появляется цианоз, следует продолжать кислородотерапию.

Если вентиляция мешком и маской длится дольше нескольких минут, дополнительно необходимо ввести в желудок и оставить в нем желудочный зонд. Это является обязательным требованием, т. к. во время вентиляции мешком и маской газ попадает в ротоглотку, откуда свободно доходит не только до трахеи и легких, но и до пищевода. Даже при правильном положении головы часть газа может попасть в пищевод и желудок. А растянутый газом желудок давит на диафрагму, мешая полному расправлению легких. Также газ в желудке может вызвать регургитацию желудочного содержимого, которое позже ребенок может аспирировать во время вентиляции мешком и маской.

Для постановки желудочного зонда необходимы зонд для вскармливания размером 8 F и шприц на 20 мл. Длина вводимого зонда должна быть равна расстоянию от переносицы до мочки уха и от мочки уха до очевидного отростка. Эту длину следует пометить на зонде.

Вводить зонд лучше через рот, а не через нос. Нос должен быть свободным для вентиляции (рис. 7).

В целом вентиляция мешком и маской менее эффективна, чем вентиляция через эндотрахеальную трубку, т. к. в случае использования маски часть воздуха попадает через пищевод в желудок.

Если вентиляция маской оказалась неэффективной, целесообразна будет интубация трахеи.

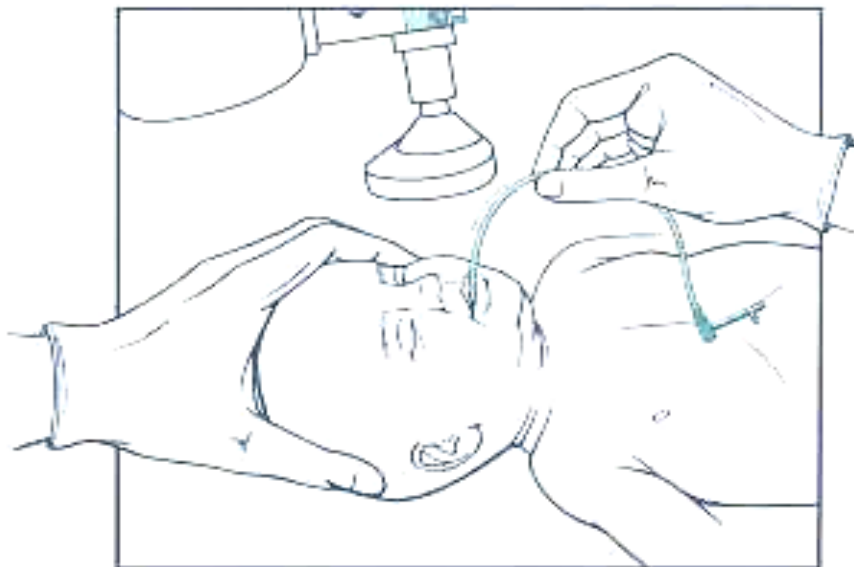


Рис. 7. Правильная постановка желудочного зонда

**Показания к интубации:**

- рождение ребенка в асфиксии;
- глубокая недоношенность;
- введение сурфактанта интратрахеально;
- подозрение на диафрагмальную грыжу;
- неэффективность вентиляции маской.

Оборудование и материалы, необходимые для интубации трахеи, следующие:

1. Ларингоскоп (рис. 8, а).
2. Клинки (рис. 8, б): № 1 (для доношенных новорожденных), № 0 (для недоношенных новорожденных), № 00 (желательно иметь для экстремально недоношенных).
3. Эндотрахеальные трубки с внутренним диаметром 2,5; 3; 3,5 и 4 мм (рис. 8, в).
4. Стиллет (проводник) — желательно (рис. 8, г).
5. Монитор или детектор CO<sub>2</sub> — необязательно (рис. 8, д).
6. Отсос с катетером 10 F или большого диаметра и катетеры 5 F или 6 F для отсасывания из эндотрахеальной трубки (рис. 8, е).
7. Лейкопластырь или фиксатор эндотрахеальной трубки (рис. 8, ж).
8. Ножницы (рис. 8, з).
9. Воздуховод (рис. 8, и).
10. Аспиратор мекония (рис. 8, к).
11. Стетоскоп (рис. 8, л).



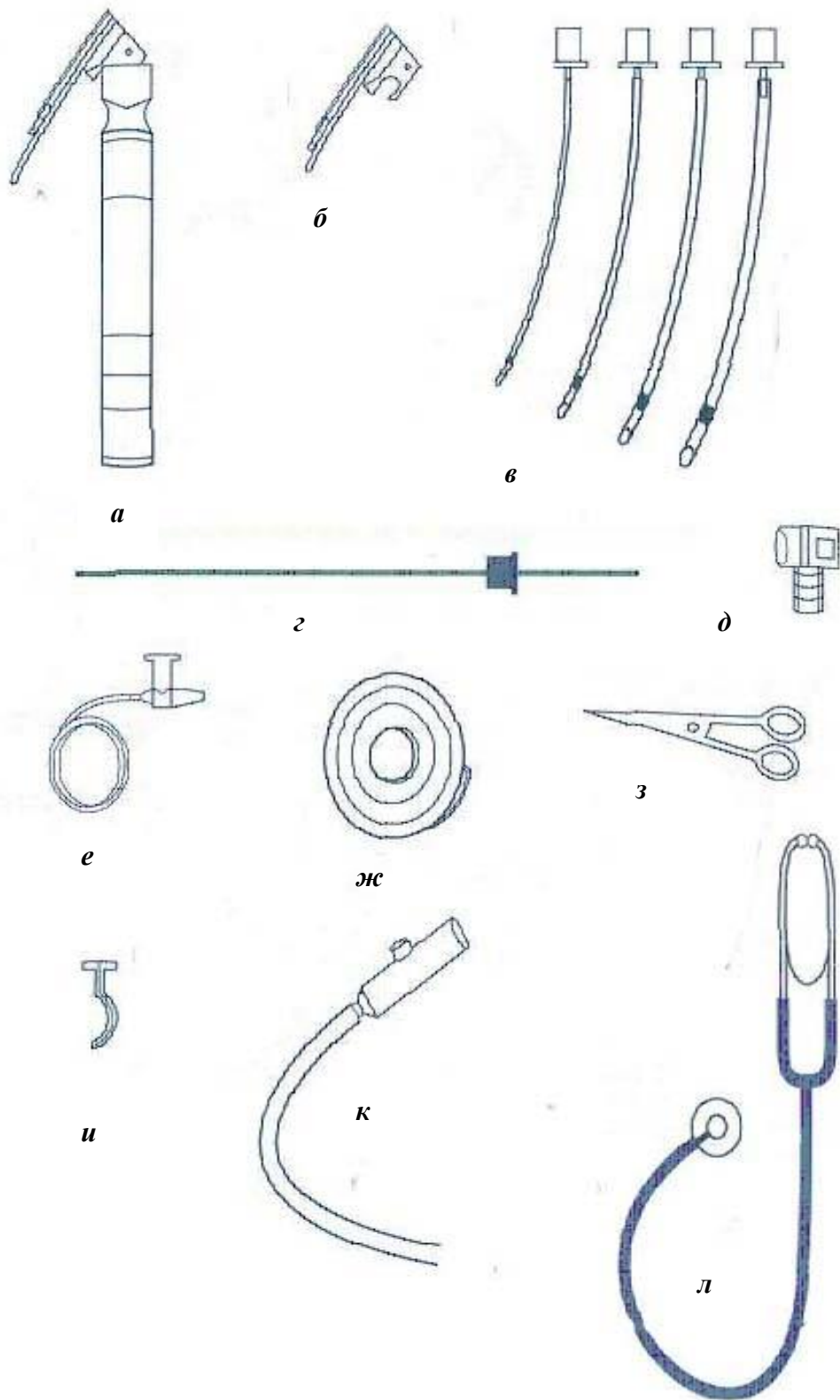


Рис. 8. Необходимое оборудование для интубации трахеи



Необходимо использовать стерильные одноразовые интубационные трубки. По всей длине они должны иметь одинаковый диаметр и не сужаться на конце (рис. 9).

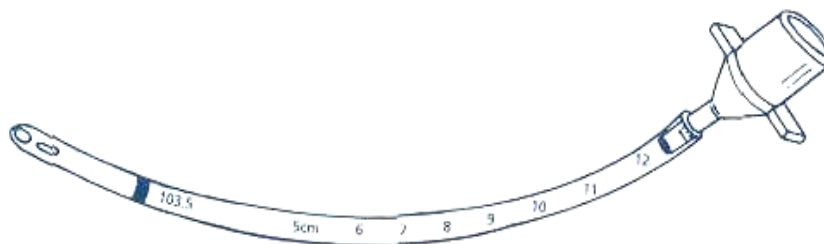


Рис. 9. Интубационная трубка

Большинство эндотрахеальных трубок для новорожденных около своего интубационного конца имеют черную линию, которую называют меткой голосовой щели. После введения трубки метка должна быть на уровне голосовых связок. Обычно это позволяет размещать конец трубки над бифуркацией трахеи.

Размер интубационной трубки определяется в соответствии с массой тела ребенка (табл. 1).

Таблица 1

**Определение размера интубационной трубки**

Размер трубки (внутренний диаметр), мм	Масса тела, г	Гестационный возраст, нед.
2,5	Менее 1000	Менее 28
3	1000–2000	28–34
3,5	2000–3000	34–38
3,5–4	Более 3000	Более 38

Длина трубки должна быть 13–15 см, что обеспечит достаточный выступ над уровнем губ (рис. 10).

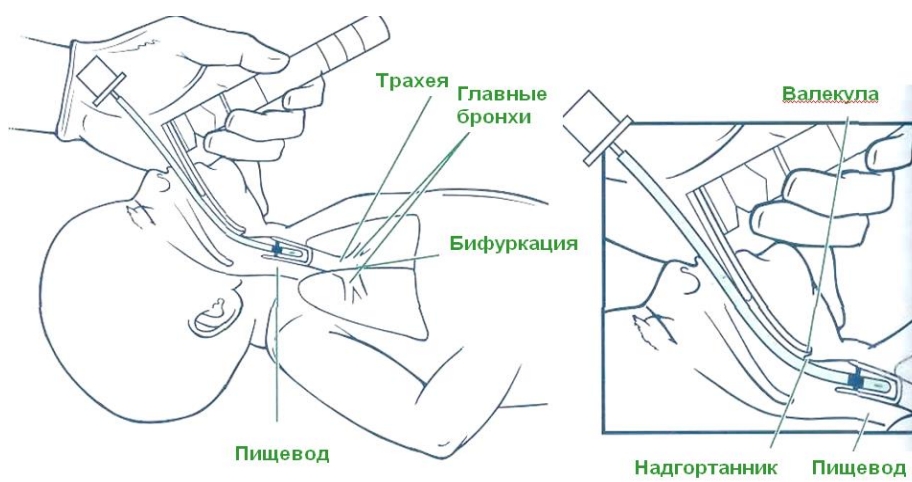


Рис. 10. Техника интубации трахеи

Чтобы максимально облегчить интубацию, необходимо придать ребенку такое же положение, как при вентиляции мешком и маской: уложить на ровной поверхности, зафиксировать по средней линии голову и умеренно вытянуть шею. Под плечи можно положить валик (для того чтобы была умеренно разогнута голова).

Ларингоскоп следует держать (предварительно включив на нем свет) в левой руке между большим и следующими двумя или тремя пальцами, направляя клинок от себя (рис. 11).

Для того чтобы зафиксировать голосовую щель в поле зрения, необходимо:

1. Зафиксировать голову ребенка правой рукой (рис. 12). Во время всей процедуры подавать свободный поток кислорода.

2. Вести клинок ларингоскопа вдоль правого края языка, отесняя его к левой половине рта, и продвигать клинок до тех пор, пока его конец не попадет в углубление (валекула) сразу за основанием языка.

3. Немного поднять клинок, прижимая язык кверху и открывая путь к глотке.

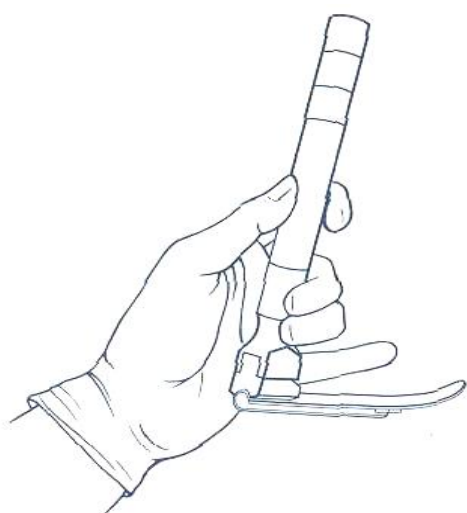


Рис. 11. Правильный захват ларингоскопа

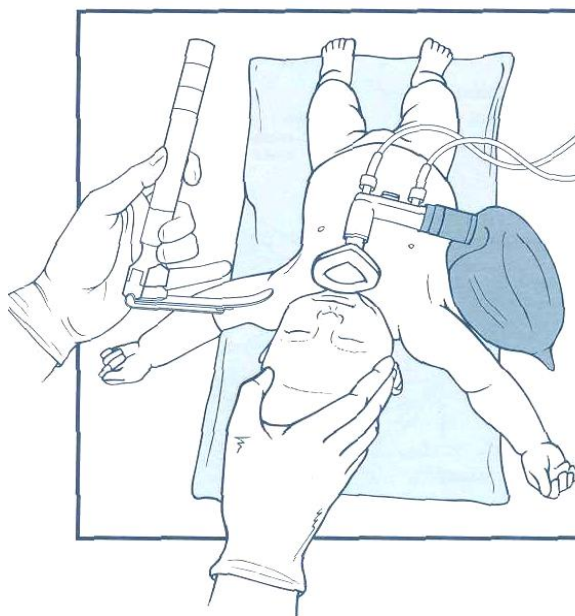


Рис. 12. Правильное положение ребенка при интубации трахеи

Не следует поднимать конец клинка качательными движениями, таща ручку ларингоскопа на себя. Такие движения не обеспечат желаемого видимого доступа к голосовой щели и окажут дополнительное давление на альвеолярные отростки, что может нарушить формирование зубов ребенка в будущем.

Увидеть голосовую щель помогает надавливание на перстневидный хрящ, который прикрывает гортань (прием Селлика). Нажимать может врач (мизинцем), который проводит интубацию, или его ассистент (рис. 13).

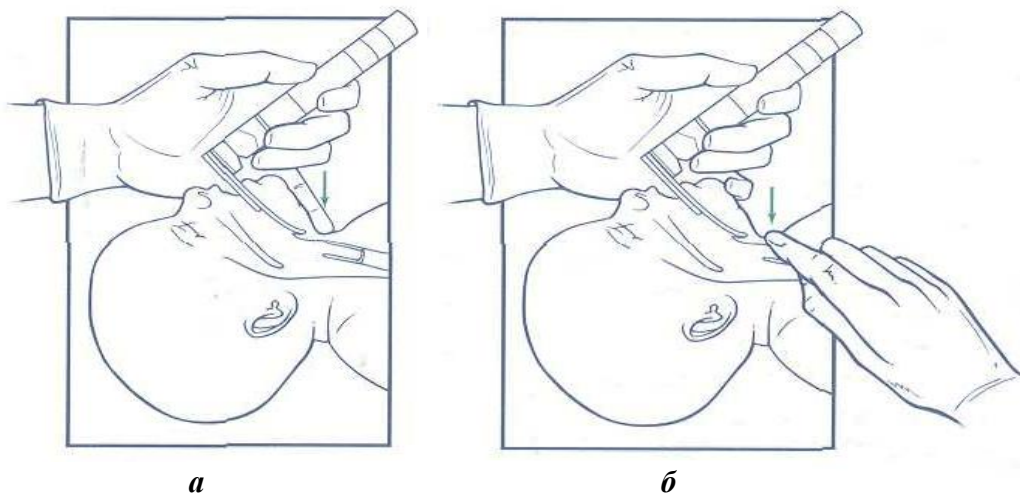


Рис. 13. Обеспечение лучшего обзора голосовой щели нажатием на гортань:  
*а* — врачом, который интубирует; *б* — ассистентом

Держа трубку правой рукой, необходимо ввести ее в правый угол рта новорожденного. Так она не будет мешать осмотру голосовой щели. Следует держать щель в поле зрения и в момент размыкания голосовых связок ввести конец эндотрахеальной трубки в трахею. Нельзя касаться концом трубки сомкнутых связок, поскольку это может вызвать спазм, необходимо подождать их открытия. Если связки не разомкнутся в течение 20 с, следует приостановить интубацию и начать вентиляцию легких мешком и маской. После увеличения ЧСС и улучшения цвета кожи можно повторить попытку интубации.

Вводить трубку нужно только до тех пор, пока метка голосовой щели не остановится на уровне голосовых связок. Это обеспечит положение конца трубки в трахее приблизительно посередине между голосовыми связками и бифуркацией.

Далее нужно вытянуть ларингоскоп. Для этого правой рукой крепко придерживают трубку возле губ ребенка или прижимают ее пальцем к небу, а левой рукой осторожно, не изменяя положения трубки, извлекают ларингоскоп (рис. 14).

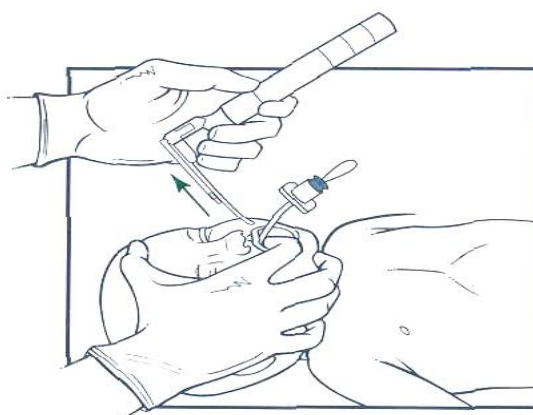


Рис. 14. Извлечение ларингоскопа

Признаки правильного введения трубки следующие:

- видны движения грудной клетки во время каждой вентиляции;
- выслушиваются дыхательные шумы над обоими легкими, но не слышен шум поступления воздуха в желудок;
- отсутствуют признаки прогрессивного растяжения желудка во время вентиляции;
- видна конденсация пара в середине трубки при выдохе ребенка.

**Неправильное положение трубки хуже, чем ее отсутствие!**

Трубка, скорее всего, находится не в трахее, а в пищеводе, если имеются следующие признаки:

- отсутствуют экскурсии грудной клетки;
- плохо проводятся дыхательные шумы над легкими;
- слышен шум движения воздуха над желудком;
- в трубке нет конденсата;
- начинает увеличиваться живот;
- монитор не показывает наличие выдыхаемого  $\text{CO}_2$ ;
- несмотря на вентиляцию под положительным давлением, у новорожденного сохраняется цианоз и брадикардия.

Если имеется подозрение, что трубка введена в пищевод, следует:

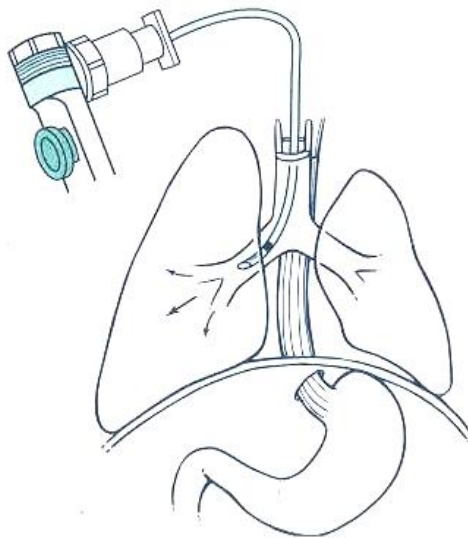
- удерживая ее правой рукой, левой повторно ввести клинок ларингоскопа, чтобы увидеть голосовую щель и определить, проходит ли трубка между голосовыми связками;
- в случае правильного положения трубки вытянуть ее, провести вентиляцию мешком и маской, чтобы стабилизировалась ЧСС и улучшился цвет кожи, а потом повторить процедуру интубации.

Признаки нахождения трубки в правом главном бронхе (трубка введена слишком глубоко) следующие:

- дыхательные шумы выслушиваются только над правой половиной грудной клетки;
- справа дыхание чуть звонче, чем слева;
- не улучшается цвет кожи или не увеличивается ЧСС (рис. 15).

Если трубка введена слишком глубоко, следует немного подтянуть ее вверх.

Глубина введения интубационной трубки (расстояние от конца трубки до красной каймы верхней губы) зависит от массы тела ребенка: при его весе 1 кг глубина составляет 7 см; 2 кг — 8 см; 3 кг — 9 см; 4 кг — 10 см. Она может быть рассчитана по формуле  $m + 6$ , где  $m$  — вес ребенка (кг). Для контроля глубины введения интубационной трубки необходимо провести рентгенографию органов грудной клетки.



*Рис. 15.* Нахождение трубки в правом главном бронхе

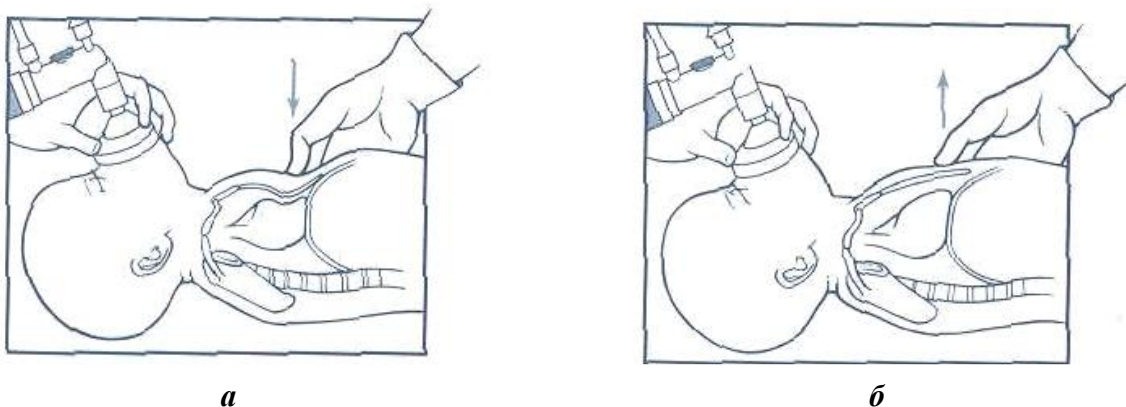
### ПРИНЦИП РЕАНИМАЦИИ С

Принцип реанимации С (cor) — восстановление и стабилизация гемодинамики — включает непрямой массаж сердца и назначение кардиотонической терапии.

Показанием к **непрямому массажу сердца** является значение ЧСС меньше 60 в мин, несмотря на адекватную вентиляцию легких под положительным давлением в течение 30 с.

Сердце находится в полости грудной клетки между нижней третью грудины и позвоночником. Надавливание на грудь вызывает компрессию сердца, повышение внутригрудного давления и выброс крови в артерии.

Каждый цикл непрямого массажа сердца (рис. 16) складывается из периода надавливания на грудь (компрессия) и периода уменьшения давления (декомпрессия).



*а*

*б*

*Рис. 16.* Техника непрямого массажа сердца:  
*а* — надавливание; *б* — отпускание



Надавливание осуществляют на нижнюю треть грудины, расположенную между мечевидным отростком и линией, которая соединяет соски (рис. 17). Реаниматологу необходимо быть внимательным и избегать надавливания на мечевидный отросток.

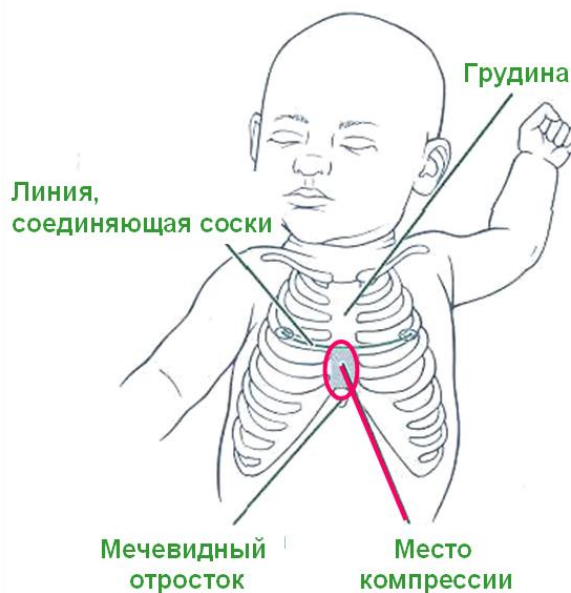


Рис. 17. Определение места компрессии

Существует 2 разных метода проведения непрямого массажа сердца:

- метод больших пальцев обеих рук, который предусматривает компрессию грудины большими пальцами обеих рук, обхват грудной клетки ладонями и поддержку позвоночника пальцами (рис. 18, а);
- метод двух пальцев одной руки, при котором кончиками среднего и указательного пальцев одной руки надавливают на грудину, а другой рукой поддерживают спину ребенка, если только новорожденный не лежит на очень твердой поверхности (рис. 18, б).

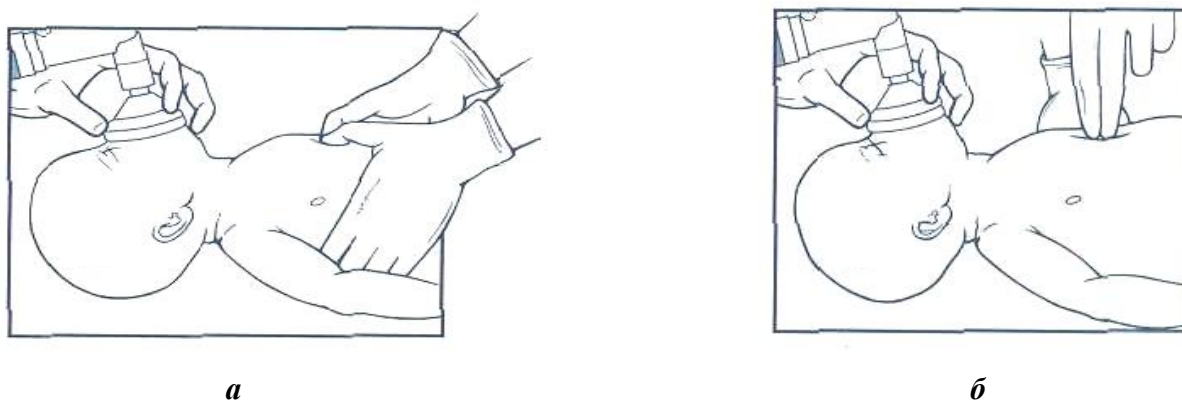


Рис. 18. Различные методы проведения непрямого массажа сердца:  
а — метод больших пальцев обеих рук; б — метод двух пальцев одной руки

При методе больших пальцев последние нужно согнуть в первом суставе, а давление направить вертикально, чтобы сжать сердце между грудиной и позвоночником. Такая позиция позволяет избегать ошибок при проведении непрямого массажа сердца (рис. 19).

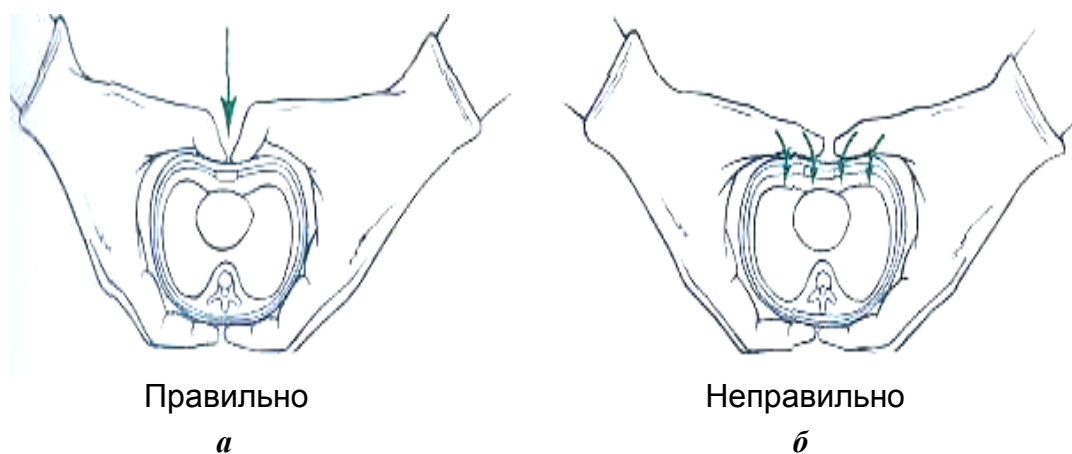


Рис. 19. Правильное и неправильное нажатие при методе больших пальцев:  
а — нажатие на грудину; б — латеральное нажатие

При методе двух пальцев необходимо указательный и средний пальцы поставить на участок компрессии перпендикулярно поверхности грудной клетки и надавить.

Во время надавливания на грудину **только** кончики пальцев должны касаться участка компрессии (рис. 20).

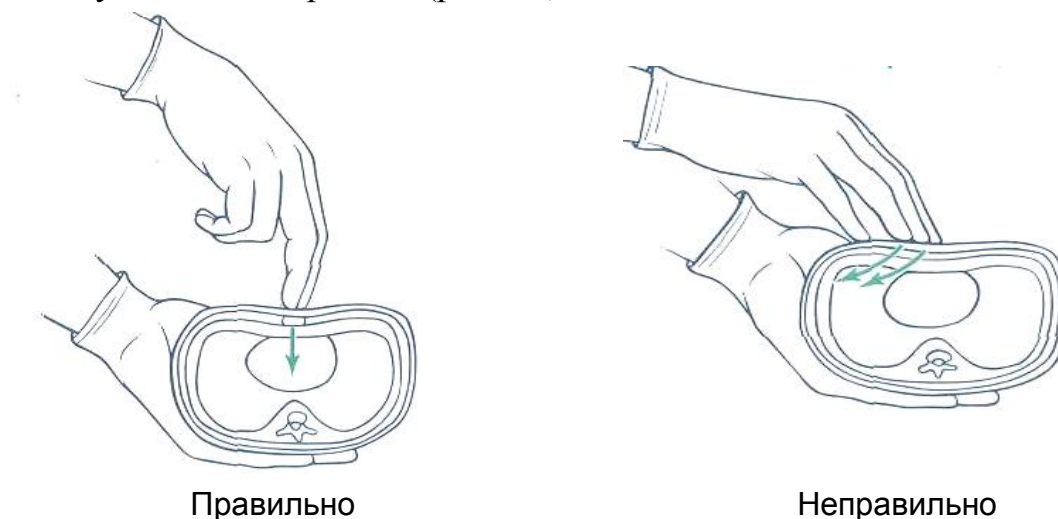


Рис. 20. Правильное и неправильное надавливание при методе двух пальцев

По длительности период надавливания должен быть несколько короче декомпрессии, в таком случае будет обеспечен максимальный сердечный выброс.

Не следует отрывать пальцы от поверхности грудной клетки в промежутке между надавливаниями (рис. 21).

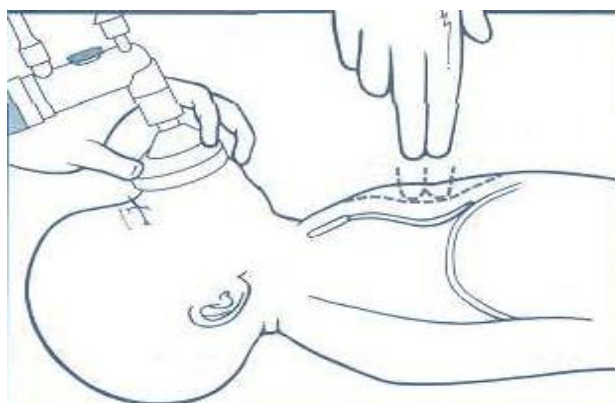


Рис. 21. Ошибка при проведении непрямого массажа сердца — отрыв пальцев от поверхности грудной клетки

Глубина компрессии зависит от размеров ребенка. Необходимо надавливать на грудину с силой, которая обеспечит ретракцию грудины на глубину, равную приблизительно  $\frac{1}{3}$  переднезаднего диаметра грудной клетки (рис. 22).

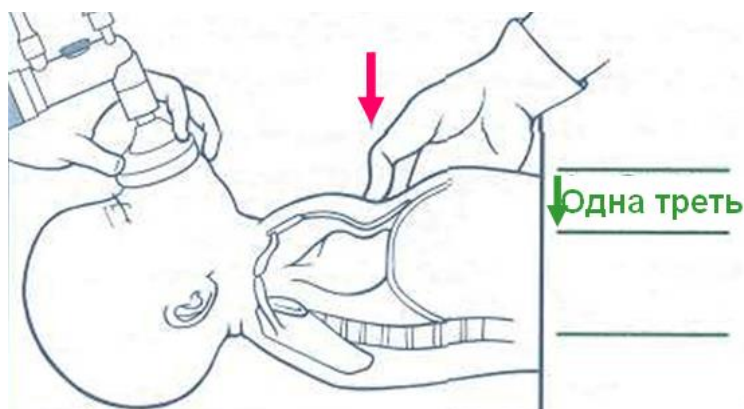


Рис. 22. Определение глубины компрессии

Непрямой массаж принесет мало пользы, если одновременно с ним не проводить вентиляцию легких кислородом. В связи с этим для выполнения непрямого массажа сердца нужны два человека: один для сжатия грудной клетки, другой для продолжения вентиляции. Специалист, который проводит массаж сердца, должен иметь свободный доступ к грудной клетке и возможность правильно положить на нее свои руки.

Реаниматологу, который проводит вентиляцию, следует стать напротив головы ребенка, чтобы обеспечить эффективный контакт между маской и лицом и иметь возможность следить за движениями грудной клетки (рис. 23).



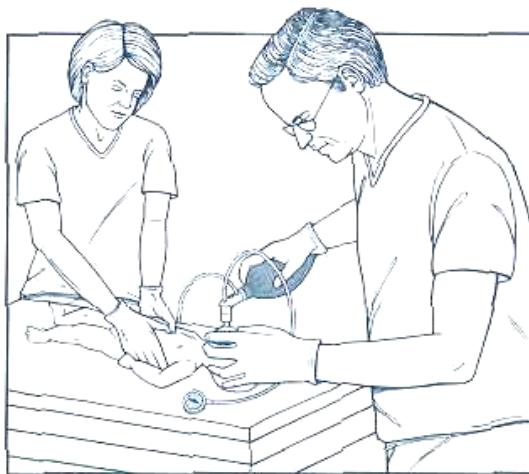

Рис. 23. Правильная позиция реаниматологов

Однако не следует во время сердечно-легочной реанимации одновременно применять компрессию и вентиляцию, потому что они снижают эффективность друг друга. Проводить вентиляцию необходимо после каждого третьего надавливания на грудину, т. е. выполнять 30 вентиляций и 90 компрессий в 1 мин.

Врач, который проводит массаж сердца, должен координировать выполнение процедур, громко считая: «Раз-и-Два-и-Три-и-Вдох-и». На счет «Вдох-и» человек, который отвечает за вентиляцию, сжимает мешок, а на «Раз-и» — отпускает его. Пассивный выдох происходит при следующем надавливании на грудину.

Таким образом, один цикл действий складывается из трех компрессий и одной вентиляции. Цикл из четырех действий должен занимать около 2 с, т. е. за 1 мин приблизительно выполняется 120 действий (90 нажатий и 30 вентиляций).

Через 30 с координированного проведения непрямого массажа сердца и вентиляции необходимо остановить непрямой массаж сердца на время определения ЧСС. Если у основания пуповины пульс можно пропальпировать, то вентиляцию останавливать не надо, если нет, то реаниматологу на несколько секунд придется прервать обе процедуры, чтобы выслушать грудную клетку стетоскопом.

## ПРИНЦИП РЕАНИМАЦИИ D

Принцип D (DRAGS) заключается в применении лекарственных препаратов. Если ЧСС новорожденного остается менее 60 в минуту после проведения вспомогательной вентиляции в течение 30 с и дополнительного координированного непрямого массажа сердца с вентиляцией на протяжении 30 с, то показано введение адреналина.

Адреналина гидрохлорид — кардиостимулятор, который увеличивает силу и частоту сердечных сокращений, но также вызывает спазм периферических сосудов. Адреналин не показан до налаживания эффективной вентиляции, т. к. его введение бессмысленно, пока не обеспечивается активное нагнетание воздушно-кислородной смеси в легкие. Кроме того, адреналин увеличивает нагрузку на сердце и потребление миокардом кислорода, что в условиях его недостатка может обусловить нарушение сердечной мышцы.

Адреналин необходимо вводить наиболее доступным путем, который будет обеспечивать поступление препарата к миокарду. Миокард снабжается кровью от коронарных артерий, размещенных непосредственно за левым желудочком, поэтому адреналин должен попасть в кровь, которая быстро достигнет сердца.

Наиболее доступные пути введения адреналина следующие:

- через эндотрахеальную трубку. Адреналин, введенный эндотрахеально, всасывается в кровь легочных вен, которые впадают прямо в сердце. Однако в данном случае эффект более медленный, чем при введении лекарства непосредственно в кровь, т. к. требуется время на абсорбцию препарата в легких;

- через катетер в вену пуповины. Адреналин попадает в нижнюю полую вену, которая впадает в правое предсердие. Этот путь введения адреналина более эффективен, т. к. быстрее достигается нужная концентрация вещества, но при таком пути введения тратится дополнительное время на катетеризацию сосуда.

**Введение адреналина через эндотрахеальную трубку** может осуществляться двумя способами:

- непосредственно в эндотрахеальную трубку, в результате чего с помощью вентиляции под положительным давлением препарат распространяется в легких;

- через желудочный зонд 5 F, введенный в эндотрахеальную трубку. Этот способ позволяет реаниматологу быть уверенным в том, что адреналин попадает в легкие, а не оседает на стенках трубки и ее коллекторах (т. к. трубка относительно велика, можно использовать 0,5–1 мл изотонического раствора, чтобы смыть препарат со стенок). После введения адреналина зонд удаляют и продолжают вентиляцию под положительным давлением. Адреналин необходимо развести изотоническим раствором в соотношении 1 : 10, т. е. к 1 мл 0,1%-ного адреналина нужно добавить 9 мл изотонического раствора, в результате чего будет получен 0,01%-ный адреналин.

**Техника катетеризации вены пуповины** следующая:

1. В стерильных условиях перерезать пуповину скальпелем ниже места перевязки на расстоянии 1–2 см от пупочного кольца. Срез необходимо делать перпендикулярно пуповине, а не под углом.

2. Наложить неплотную лигатуру на пуповину.
3. В вену пуповины ввести наполненный изотоническим раствором катетер. Вена пуповины выглядит как большая тонкостенная структура, размещенная на 11–12 часах циферблата. В двух артериях пуповины стенки толще, и, как правило, они лежат одна возле другой в зоне 4–8 часов. Вена пуповины идет вверх, к сердцу, поэтому в этом направлении необходимо продвигать и катетер.
4. Продолжить введение катетера на глубину 2–4 см, вытягивая поршень из шприца, пока не будет свободного тока крови из сосуда (рис. 24).

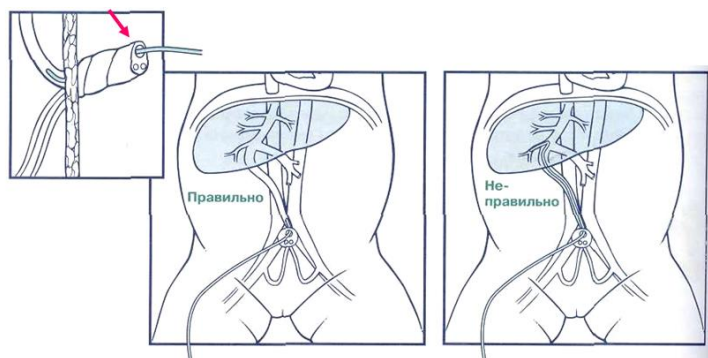


Рис. 24. Катетеризация вены пуповины

## МАНЕКЕНЫ

### МНОГОЦЕЛЕВОЙ ИМИТАТОР НОВОРОЖДЕННОГО S107

Многоцелевой имитатор новорожденного S107 (рис. 25) представляет собой эффективный манекен для обучения приемам сердечно-легочной реанимации, включая вспомогательную вентиляцию легких, интубацию трахеи, катетеризацию пупочных сосудов, а также для приобретения навыков по посттравматическому уходу и общему уходу за пациентом. Размер манекена соответствует размеру ребенка от рождения до 2 мес.

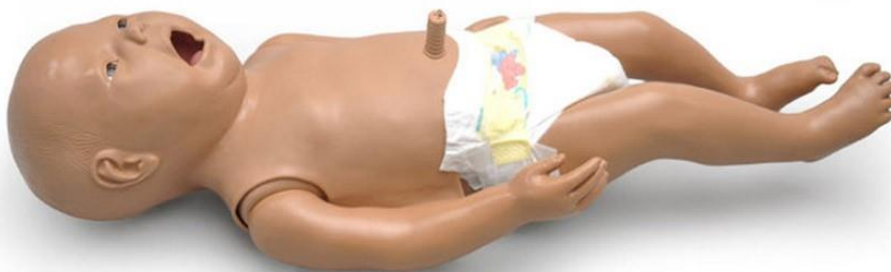

Рис. 25. Многоцелевой имитатор новорожденного S107

### **Основные характеристики:**

– мягкая и гибкая кожа; литая имитация волос; реалистичные глаза; назогастральный доступ для демонстрации кормления через зонд и отсасывания желудочного содержимого; имитируемый ушной канал; мягкие руки и ноги, вращающиеся относительно туловища для реалистичного ощущения и положения; мягкие кисти, стопы, пальцы рук и ног;

– сменный мужской половой орган; мочевыводящий путь и мочевого пузыря; съемные внутренние резервуары; участки наружных стом с внутренними резервуарами; правый/левый главный бронх; рука с переменным, пальпируемым пульсом.

### **Возможности:**

– пяточный прокол и забор крови из пальца; купание; перевязка;  
– катетеризация мочевого пузыря обоих полов; постановка клизмы;  
– оральная, назальная и пальцевая интубация; введение орофарингеальных/назофарингеальных трубок; введение назального и орального желудочного зондов; аспирация; искусственная вентиляция легких мешком Амбу с реалистичной экскурсией грудной клетки; компрессия грудной клетки; пупочная катетеризация; внутрикостная инфузия.

### **МОБИЛЬНЫЙ ДИСТАНЦИОННЫЙ МАНЕКЕН НЕДОНОШЕННОГО МЛАДЕНЦА S3009**

Мобильный дистанционный манекен недоношенного младенца S3009 (рис. 26) предназначен для отработки навыков по оказанию неотложной помощи в команде при различных состояниях новорожденного с возможностью мониторинга и записи основных жизненных показателей.

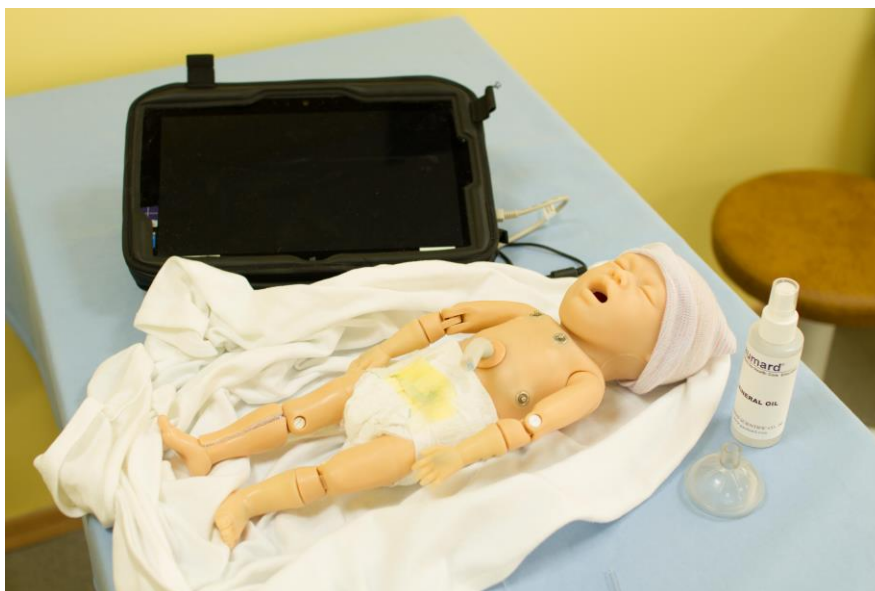

Рис. 26. Мобильный дистанционный манекен недоношенного младенца S3009

### **Характеристики:**

- синхронизация многообразных звуков верхних дыхательных путей с дыханием;
- многообразие кардиоритмов, ЧСС и интенсивности;
- синхронизация экскурсии грудной клетки и звуков легких с выбранным типом дыхания;
- соответствие цвета кожи младенца и показателей жизнедеятельности состоянию гипоксии пациента и его купированию;
- постоянная пульсация артерий (пупочная, бедренная, плечевая, родничковая);
- зависимость частоты пульса от кровяного давления, синхронизация показаний пульса с ЭКГ;
- выбор движения левой и/или правой стенки грудной клетки и звуков легких;
- руки для отработки внутривенных инъекций;
- открытый пупок с двумя артериями и одной веней;
- внутрикостный доступ к большеберцовой кости.

### **Возможности:**

- оральная и назальная интубация;
- использование эндотрахеальной трубки или ларингеальной маски;
- контроль частоты и глубины дыхания (наблюдается экскурсия грудной клетки);
- измерение параметров вентиляции;
- принудительная вентиляция, включая мешок Амбу и механическую поддержку;
- проведение венесекции;
- выполнение инъекций.

## **ИНТЕРАКТИВНЫЙ ИМИТАТОР НОВОРОЖДЕННОГО S3010**

Интерактивный имитатор новорожденного S3010 (рис. 27) позволяет отрабатывать оказание неотложной помощи в неонатологии при различных состояниях новорожденного с возможностью мониторинга, записи основных жизненных показателей.

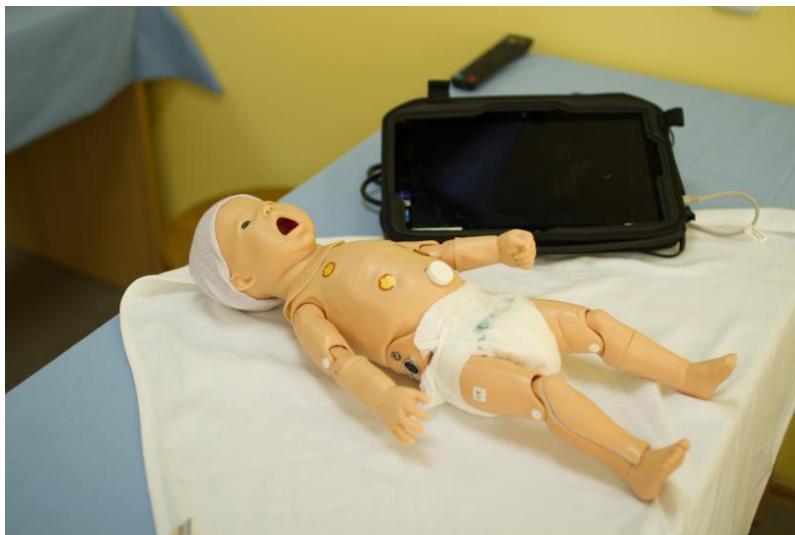

Рис. 27. Интерактивный имитатор новорожденного S3010

### **Характеристики:**

- односторонний подъем грудной клетки при интубации правого ствола бронхов;
- синхронизация звуков верхних дыхательных путей с дыханием;
- изменение цвета манекена в соответствии с наличием гипоксии и воздействиями (розовый, легкий цианоз, сильный цианоз);
- соответствие движений рук мышечному тону (активные, средние, вялые);
- изменение и фиксация объема вентиляций;
- расширение желудка при слишком интенсивной вентиляции мешком Амбу;
- синхронизация подъема груди и звуков легких с выбранным типом дыхания;
- односторонний подъем грудной клетки;
- различные ритмы сердца, ЧСС и имитация осложнений;
- тоны сердца, соответствующие нормальному сердцебиению, а также врожденным порокам сердца;
- постоянная пульсация пупочной и обеих плечевых артерий;
- зависимость наполнения пульса от кровяного давления, синхронизация пульса с ЭКГ;
- сменные половые органы;
- обе руки для отработки внутривенного доступа;
- пупочный доступ;
- внутрикостный доступ к большеберцовой кости;
- управление частотой и глубиной дыхания и наблюдение подъема грудной клетки;
- независимая настройка звуков правого и левого легких.

### **Возможности:**

- вспомогательная вентиляция легких, в том числе мешком Амбу и механически;
- моделирование сердечно-легочной реанимации;
- выполнение оральной и назальной интубации;
- использование эндотрахеальной трубки;
- измерение и фиксация компрессий груди;
- мониторинг ЭКГ с использованием настоящего оборудования;
- измерение артериального давления с обеих сторон при помощи манжеты, методом пальпации или аускультации.

## **САМОКОНТРОЛЬ УСВОЕНИЯ ТЕМЫ**

1. До рождения альвеолы в легких плода:
  - а) в состоянии коллапса;
  - б) расправлены;
  - в) заполнены жидкостью;
  - г) заполнены воздухом.
2. После рождения энергичные дыхательные усилия ребенка способствуют абсорбции из легких:
  - а) кислорода;
  - б) углекислого газа;
  - в) легочной жидкости;
  - г) азота.
3. После расправления альвеол легких у новорожденного:
  - а) легочные артериолы расширяются;
  - б) легочные артериолы сужаются;
  - в) просвет легочных артериол не меняется.
4. Если самостоятельное дыхание новорожденного не восстанавливается после тактильной стимуляции, возможно предположить наличие:
  - а) первичного апноэ;
  - б) вторичного апноэ;
  - в) третичного апноэ.
5. Если достаточное количество кислорода не поступает в кровь новорожденного и наступает вторичное апноэ:
  - а) цвет кожи ребенка будет синий;
  - б) цвет кожи ребенка будет розовый;
  - в) ЧСС будет увеличиваться;
  - г) ЧСС будет уменьшаться;
  - д) АД будет повышаться;
  - е) АД будет снижаться.
6. Минимальное число на каждом роде подготовленных врачей, основной обязанностью которых будет проведение реанимации и оказание помощи новорожденному:
  - а) один;
  - б) два;
  - в) три.



7. Минимальное число на родах высокого риска подготовленных медработников, основной обязанностью которых будет проведение реанимации и оказание помощи новорожденному:

- а) один;                      б) два;                      в) три.

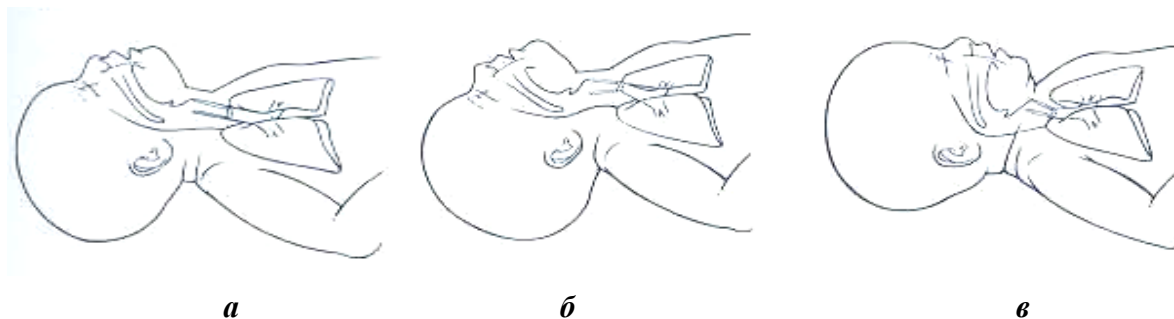
8. Ребенок, который активно дышит, имеет розовый цвет кожи, не имеет остатков мекония на коже и родился после отхождения светлых околоплодных вод, в мероприятиях первичной реанимации:

- а) нуждается;                      б) не нуждается.

9. Новорожденный с низким мышечным тонусом и угрозой аспирации мекония в проведении прямой ларингоскопии и отсасывании содержимого трахеи через эндотрахеальную трубку:

- а) нуждается;                      б) не нуждается.

10. Правильное положение головы новорожденного для отсасывания содержимого:



11. Правильные способы тактильной стимуляции новорожденного:

- а) похлопывание по спине;                      в) похлопывание по подошвам;  
б) растирание спины;                      г) сжатие грудной клетки.

12. Если ребенок находится в состоянии вторичного апноэ, тактильная стимуляция сама по себе:

- а) будет стимулировать дыхание;  
б) не будет стимулировать дыхание;  
в) будет стимулировать самостоятельные движения ребенка.

13. Если после тактильной стимуляции новорожденный все еще не дышит, следует:

- а) продолжить дополнительную стимуляцию;  
б) начать вентиляцию легких под положительным давлением;  
в) начать непрямой массаж сердца.

14. Если ребенок дышит, но сохраняется цианоз, требуется выполнить следующие начальные шаги:

- а) положить его под источник тепла;  
б) отсосать содержимое рта и носа;  
в) обсушить и стимулировать;  
г) забрать все мокрые пеленки;  
д) дать свободный поток кислорода.



15. Новорожденный родился со следами мекония на коже, однако хорошо дышит, имеет розовый цвет, нормальный мышечный тонус и ЧСС 120 в минуту. Правильные действия:

а) проведение ларингоскопии и отсасывание содержимого из трахеи с помощью эндотрахеальной трубки;

б) отсасывание содержимого изо рта и носа с помощью груши или катетера;

в) вентиляция легких под положительным давлением.

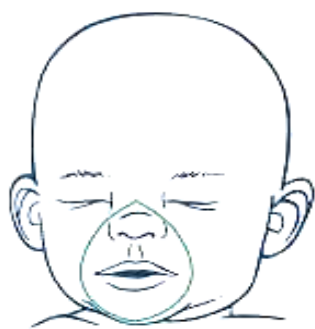16. Новорожденный не дышит и цианотичен. Были освобождены его дыхательные пути и проведена тактильная стимуляция. Через 30 с после рождения клинического улучшения нет. Следующий шаг:

а) продолжать тактильную стимуляцию;

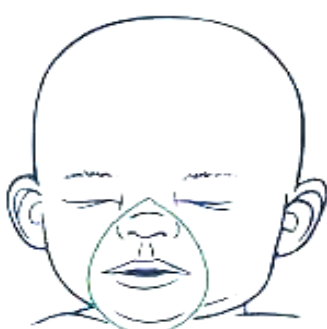б) начать вентиляцию под положительным давлением;

в) провести интубацию трахеи.

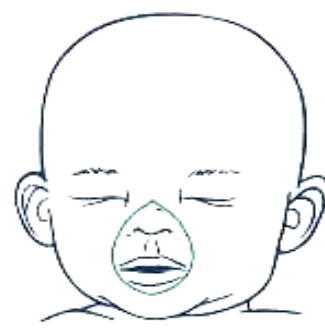17. Правильно подобранная по размеру маска:



*a*

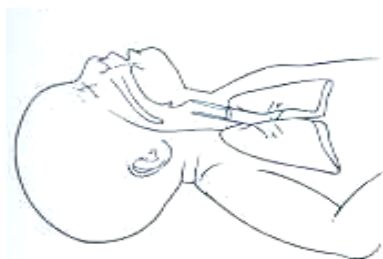

*б*

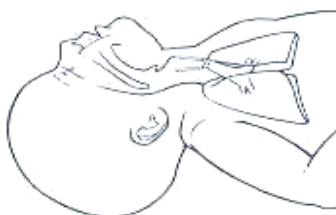

*в*

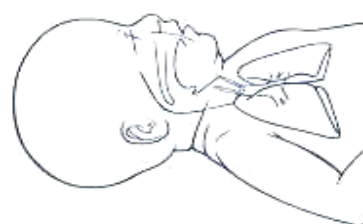18. Правильное положение для проведения вентиляции реанимационным мешком:



*a*

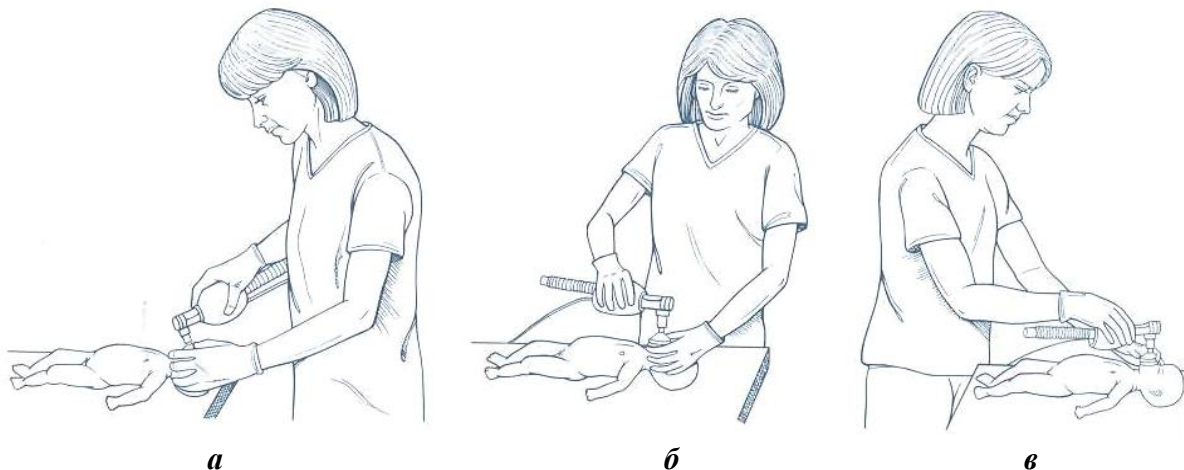


*б*



*в*

19. Правильное положение медицинского работника во время проведения вспомогательной вентиляции реанимационным мешком:



20. Во время вентиляции ребенка реанимационный мешок нужно сжимать с частотой:

- а) 10–20 в минуту;
- б) 20–30 в минуту;
- в) 40–60 в минуту;
- г) 80–100 в минуту.

21. Примерная глубина введения орогастрального зонда равна:

- а) расстоянию от мочки уха до мечевидного отростка грудины;
- б) расстоянию от переносицы до мочки уха и от мочки уха до мечевидного отростка грудины;
- в) расстоянию от переносицы до мочки уха.

22. Во время непрямого массажа сердца:

- а) в фазе компрессии происходит выброс крови из сердца к венам;
- б) в фазе компрессии происходит выброс крови из сердца к артериям;
- в) в фазе уменьшения давления кровь идет в сердце из вен;
- г) в фазе уменьшения давления кровь идет в сердце из артерий.

23. Правильная глубина надавливания на грудину равна:

- а)  $\frac{1}{5}$  переднезаднего диаметра грудной клетки;
- б)  $\frac{1}{4}$  переднезаднего диаметра грудной клетки;
- в)  $\frac{1}{3}$  переднезаднего диаметра грудной клетки;
- г)  $\frac{1}{2}$  переднезаднего диаметра грудной клетки.

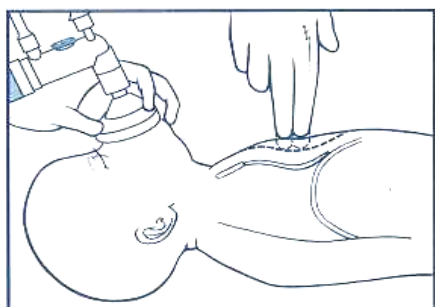
24. Координировать время проведения непрямого массажа сердца и вентиляции помогает фраза:

- а) «Раз-и-Два-и-Три-и-Вдох-и»;
- б) «Вдох-Выдох-Вдох-Выдох»;
- в) «Раз-и-Вдох-Два-и-Вдох»;
- г) «Раз-Два-Три-Четыре».

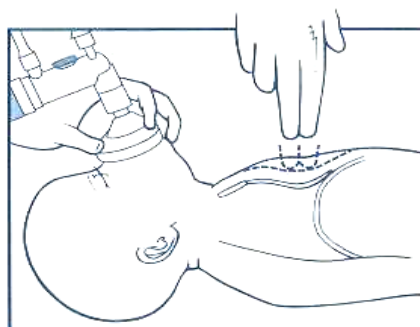
25. Правильное соотношение между количеством компрессий и вентиляций:

- а) 1 к 1;
- б) 2 к 1;
- в) 3 к 1;
- г) 4 к 1.

26. Правильный метод декомпрессии:



*а*



*б*

27. Во время вентиляции под положительным давлением одновременно с проведением непрямого массажа сердца общее количество действий (компрессий и вентиляций) за минуту должно составлять:

- а) 60;
- б) 90;
- в) 120;
- г) 180.

28. Счет «Раз-и-Два-и-Три-и-Вдох-и» должен занимать около:

- а) 1 с;
- б) 2 с;
- в) 3 с;
- г) 4 с.

29. Новорожденный не отреагировал на вентиляцию и непрямой массаж сердца, и его состояние требует введения адреналина для стимуляции сердечной деятельности. Доступные способы введения адреналина в данной ситуации:

- а) непосредственно в трахею через интубационную трубку;
- б) непосредственно в трахею через орогастральный зонд;
- в) в вену пуповины через катетер.

30. Независимо от того, какая рука является рабочей, ларингоскоп предпочтительнее держать:

- а) правой рукой;
- б) левой рукой.

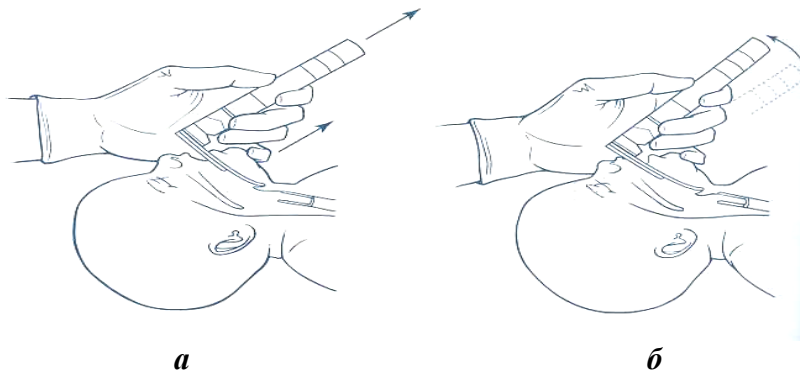
31. Выполнение интубации трахеи не должно длиться дольше:

- а) 10 с;
- б) 20 с;
- в) 30 с;
- г) 40 с.

32. Если первая попытка проведения интубации трахеи в течение времени, указанного в предыдущем вопросе, не удалась, необходимо:

- а) продолжать попытки интубации до достижения успеха;
- б) прекратить интубацию и провести вспомогательную вентиляцию мешком;
- в) начать непрямой массаж сердца.

33. Правильный способ поднятия языка, чтобы увидеть участок глотки:



34. Новорожденному ввели эндотрахеальную трубку и проводят через нее вентиляцию под положительным давлением. Во время аускультации стетоскопом дыхание проводится симметрично с одинаковой интенсивностью с обеих сторон грудной клетки ребенка. Не слышно также шума вхождения воздуха в желудок. Эндотрахеальная трубка предположительно находится:

- а) в пищеводе;
- б) трахее;
- в) правом главном бронхе.

35. Новорожденному ввели эндотрахеальную трубку и проводят через нее вентиляцию под положительным давлением. Во время аускультации стетоскопом не слышно дыхательных шумов ни с одной стороны грудной клетки, а над желудком выслушивается шум движения воздуха. Эндотрахеальная трубка предположительно находится:

- а) в пищеводе;
- б) трахее;
- в) правом главном бронхе.

36. Если трубка введена в пищевод, необходимо:

- а) удалить трубку;
- б) провести вспомогательную вентиляцию мешком и маской;
- в) приступить к новой попытке интубации сразу после извлечения трубки;
- г) приступить к новой попытке интубации сразу после проведения вспомогательной вентиляции.

37. Новорожденному ввели эндотрахеальную трубку и проводят через нее вентиляцию под положительным давлением. Во время аускультации стетоскопом слышны дыхательные шумы с правой стороны грудной клетки, но не слышны с левой. При проверке глубины введения трубки обнаруживается, что она больше, чем нужно. Необходимо:

- а) извлечь интубационную трубку;
- б) продвинуть интубационную трубку глубже;
- в) немного подтянуть интубационную трубку вверх;
- г) провести аускультацию после изменения положения трубки.

38. Заинтубированному новорожденному проводят вентиляцию под положительным давлением и непрямой массаж сердца. Быстро ввести адреналин можно:
- а) через эндотрахеальную трубку;
  - б) через катетер в вену пуповины.
39. Эндотрахеально не должен вводиться:
- а) адреналин;      б) налоксон;      в) гидрокарбонат натрия.
40. Показания к интубации трахеи у новорожденных детей:
- а) асфиксия новорожденного;
  - б) глубокая недоношенность;
  - в) необходимость эндотрахеального введения сурфактанта;
  - г) водянка новорожденного;
  - д) подозрение на диафрагмальную грыжу.
41. Анатомо-физиологические особенности новорожденных, важные для интубации трахеи:
- а) относительно большой язык;
  - б) короткая шея;
  - в) высокое расположение гортани;
  - г) тонкие кожные покровы;
  - д) относительно короткая трахея.
42. Внутренний диаметр интубационной трубки для интубации у ребенка массой тела менее 1000 грамм:
- а) 2,5 мм;      б) 3 мм;      в) 3,5 мм;      г) 4 мм.
43. Клинок ларингоскопа, которым проводят интубацию у новорожденных детей, обычно:
- а) прямой;      б) изогнутый.
44. Для интубации у недоношенных детей обычно используется ларингоскоп с размером клинка:
- а) 0;      б) 1;      в) 2;      г) 3.
45. Цель проведения приема Селлика:
- а) прижать язык для улучшения обзора трахеи;
  - б) опустить гортань для улучшения ее обзора;
  - в) опустить пищевод для улучшения обзора трахеи.
46. Примерную глубину стояния интубационной трубки (отметка в сантиметрах у угла рта) можно рассчитать по формуле:
- а) масса тела ребенка в килограммах + 3;
  - б) масса тела ребенка в килограммах + 6;
  - в) масса тела ребенка в килограммах + 9.
47. Примерная глубина стояния интубационной трубки у ребенка массой 3 кг:
- а) 6 см;      в) 8 см;      д) 10 см.
  - б) 7 см;      г) 9 см;

48. Признаки, указывающие на то, что интубационная трубка находится в трахее:
- а) во время каждого вдоха видны движения грудной клетки;
  - б) дыхание одинаково прослушивается с обеих сторон;
  - в) при вентиляции не вздувается желудок;
  - г) во время выдоха на внутренней стенке трубки образуется пена;
  - д) во время выдоха на внутренней стенке трубки образуется пар.
49. Уточнить положение интубационной трубки после проведения интубации можно:
- а) по клинической картине;
  - б) по данным рентгенологического исследования;
  - в) по результатам компьютерной томографии;
  - г) по концентрации выдыхаемого углекислого газа.
50. Адреналин действует следующим образом:
- а) увеличивает силу сердечных сокращений;
  - б) уменьшает силу сердечных сокращений;
  - в) увеличивает ЧСС;
  - г) уменьшает ЧСС.
51. Рекомендуемая концентрация раствора адреналина для эндотрахеального введения у новорожденных:
- а) 1 : 100;    б) 1 : 1000;    в) 1 : 5000;    г) 1 : 10 000.
52. Рекомендуемая доза адреналина правильной концентрации для новорожденных:
- а) 0,01 мл;    б) 0,1 мл;    в) 0,5 мл;    г) 1,5 мл.
53. Адреналин нужно вводить:
- а) медленно;
  - б) очень медленно;
  - в) максимально быстро.
54. Если ЧСС новорожденного остается менее 60 в минуту, то повторять введение адреналина можно каждые:
- а) 10 с;    б) 30 с;    в) 1 мин;    г) 5 мин.

## ЛИТЕРАТУРА

1. *Рооз, Р.* Неонатология. Практические рекомендации : пер. с нем. / Р. Рооз, О. Генцель-Боровичени, Г. Прокитте. М. : Мед. Лит., 2011. 592 с.
2. *Шабалов, Н. П.* Неонатология : учеб. пособие : в 2 т. / Н. П. Шабалов. М. : МЕДпресс-информ, 2004. 640 с.
3. *Neonatal Resuscitation : 2010 American Heart Association Guidelines for Cardio-pulmonary Resuscitation and Emergency Cardiovascular Care / J. Kattwinkel, J. M. Perlman.* Mode of access : <http://pediatrics.aappublications.org>. Date of access : 16.10.2015.

## ОГЛАВЛЕНИЕ

Мотивационная характеристика темы .....	3
Перестройка дыхательной и сердечно-сосудистой систем после рождения.....	5
Патогенез асфиксии новорожденных.....	7
Необходимое оборудование и материалы для первичной реанимации новорожденных .....	8
Этапы реанимации новорожденных.....	9
Принцип реанимации А.....	10
Принцип реанимации В .....	12
Принцип реанимации С .....	21
Принцип реанимации D.....	25
Манекены .....	27
Самоконтроль усвоения темы.....	31
Литература .....	38

Учебное издание

**Альферович** Елена Николаевна  
**Логинова** Ирина Андреевна  
**Сапотницкий** Алексей Вячеславович

# **ПЕРВИЧНАЯ РЕАНИМАЦИЯ НОВОРОЖДЕННЫХ**

Учебно-методическое пособие для занятий  
в лаборатории практического обучения

Ответственная за выпуск Т. Н. Войтович  
Редактор О. В. Лавникович  
Компьютерная верстка А. В. Янушкевич

Подписано в печать 08.06.16. Формат 60×84/16. Бумага писчая «Снегурочка».

Ризография. Гарнитура «Times».

Усл. печ. л. 2,32. Уч.-изд. л. 1,7. Тираж 50 экз. Заказ 435.

Издатель и полиграфическое исполнение: учреждение образования  
«Белорусский государственный медицинский университет».

Свидетельство о государственной регистрации издателя, изготовителя,  
распространителя печатных изданий № 1/187 от 18.02.2014.

Ул. Ленинградская, 6, 220006, Минск.