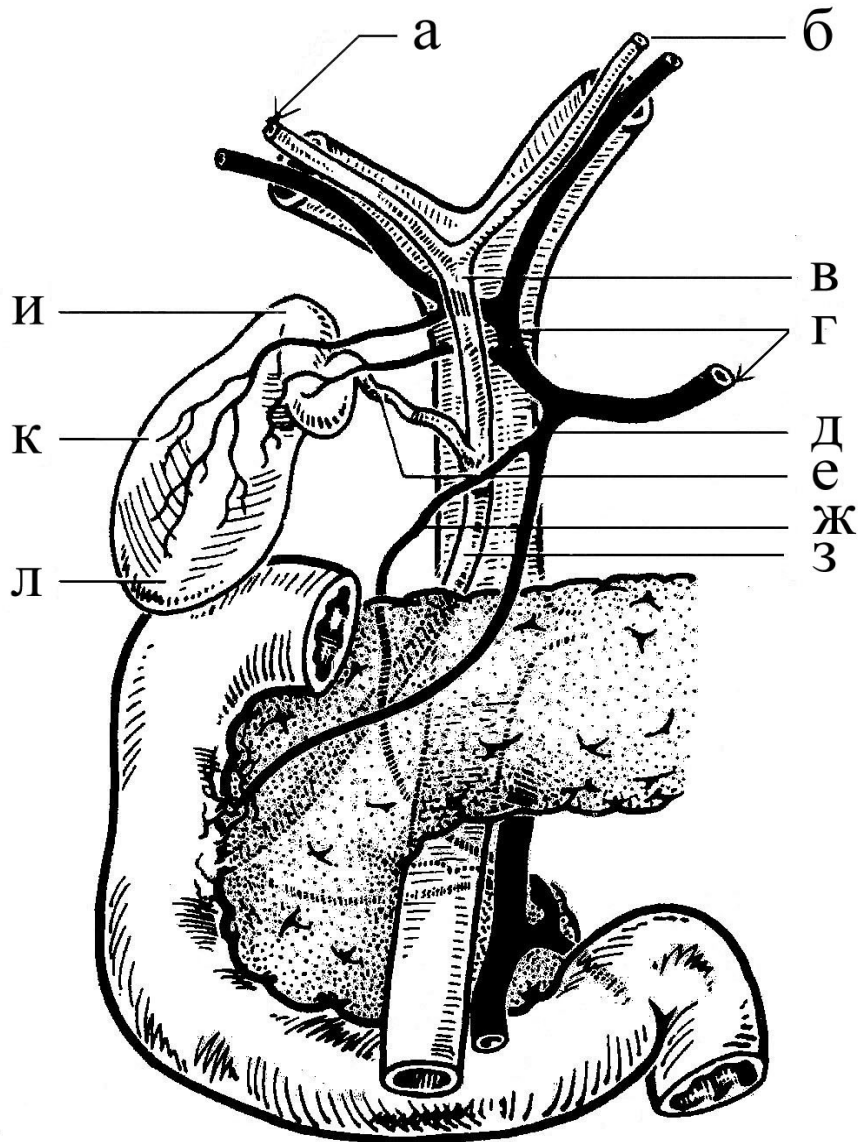




ЖКБ.
ОСТРЫЙ ХОЛЕЦИСТИТ.

Санкт-Петербург, 2010 г.

Анатомия желчных путей



- А-ПРАВЫЙ ПЕЧЕНОЧНЫЙ ПРОТОК
- Б- ЛЕВЫЙ ПЕЧЕНОЧНЫЙ ПРОТОК
- В – ОБЩИЙ ПЕЧЕНОЧНЫЙ ПРОТОК
- З – ОБЩИЙ ЖЕЛЧНЫЙ ПРОТОК или ХОЛЕДОХ
- Е – ПУЗЫРНЫЙ ПРОТОК
- И – шейка желчного пузыря
- К- ТЕЛО ЖЕЛЧНОГО ПУЗЫРЯ
- Л – ДНО ЖЕЛЧНОГО ПУЗЫРЯ

Длина гепатикохоледоха

2 - 12 см

Наружный диаметр его

7- 8 мм

Емкость желчного пузыря

40 - 100 мл.

За сутки выделяется

500 – 1200 мл желчи.

Камни извлеченные из желчных пузырей



Виды камней в желчном пузыре

- Холестериновые камни (бледно-желтого цвета, на разрезе хорошо видны кристаллы холестерина).
- Пигментные камни (формируются из билирубина, темно-коричневого или черного цвета).
- Известковые камни (состоят из углекислой извести, образуются в условиях воспалительного процесса в желчном пузыре).

Факторы, способствующие образованию камней в желчном пузыре.

- Воспалительные изменения в стенке желчного пузыря
- Застой желчи
- Метаболические нарушения липидного обмена

Факторы предрасполагающие к образованию ЖКБ

- Наследственность
- Гормональное влияние
(заболевания, беременность, роды, применение некоторых пероральных контрацептивов, климакс и др.)

Дисхолия – нарушение состава желчи.

- **Первичная** (патология печеночной клетки, когда вырабатывается желчь с высокими литогенными свойствами)
- **Вторичная** (развивается в связи с нарушением всасывания и концентрации желчи в измененном желчном пузыре)

Классификация желчнокаменной болезни

- Хронический калькулезный холецистит
- Острый калькулезный холецистит

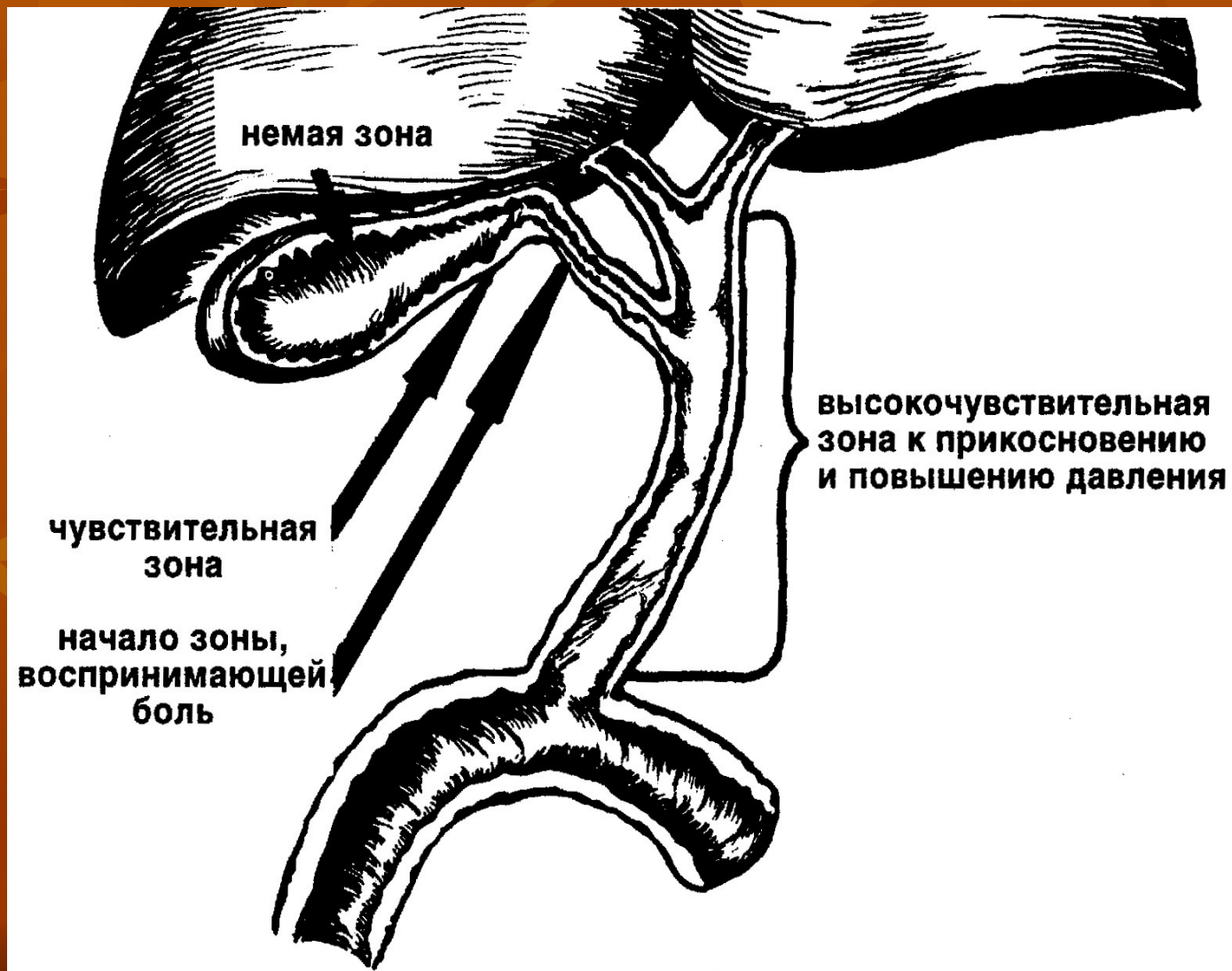
Осложнения хронического калькулезного холецистита

- Холедохолитиаз
- Холецистопанкреатит
- Сателлитный гепатит
- Стенозирующий папиллит
- Водянка желчного пузыря
- Хроническая эмпиема желчного пузыря

Осложнения острого калькулезного холецистита

- Околопузырный инфильтрат
- Околопузырный абсцесс
- Перфорация
- Перитонит
- Механическая желтуха
- Холангит
- Наружный или внутренний желчный свищ

Высокочувствительные зоны внепеченочных желчных путей

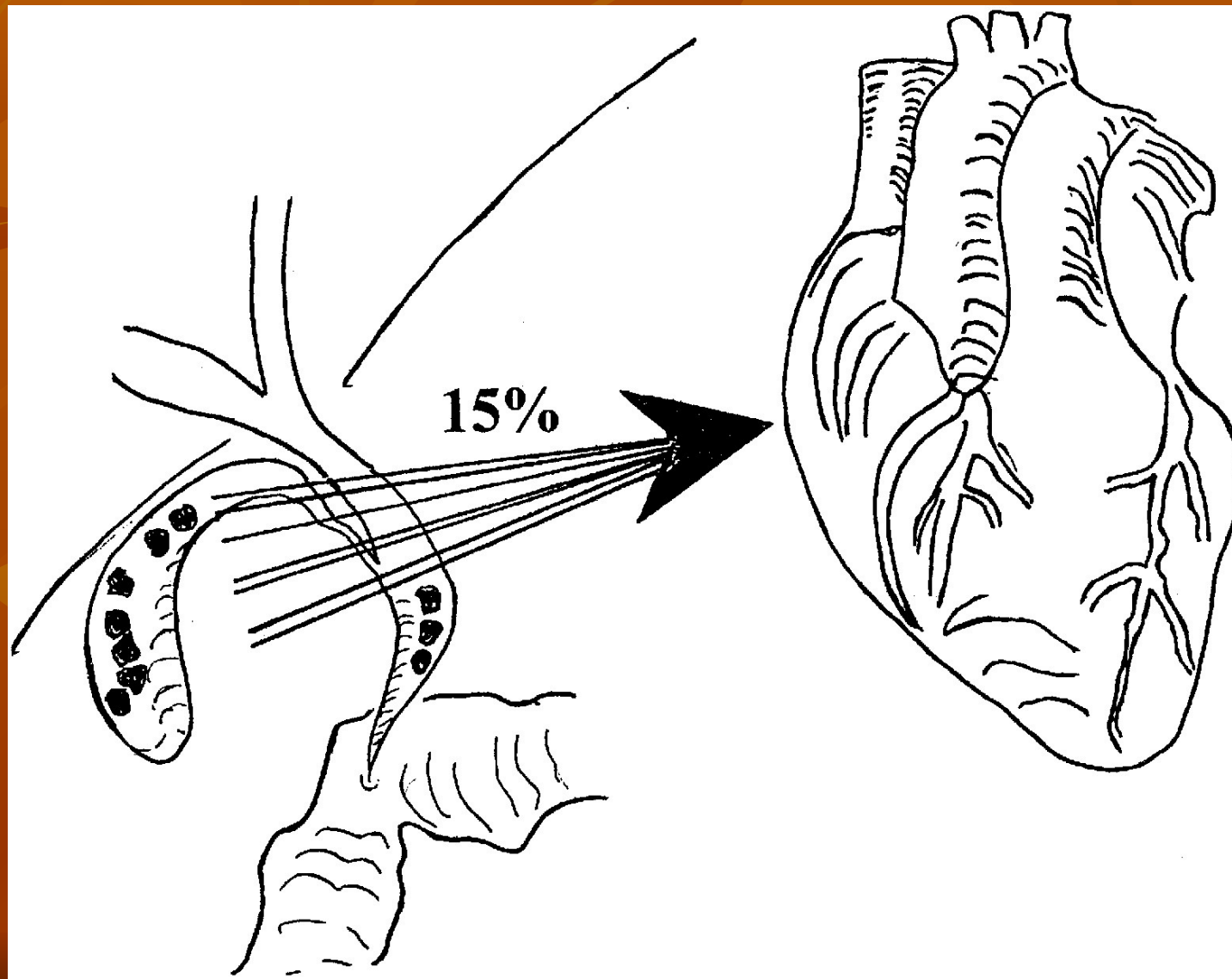


Клиническая картина хронического калькулезного холецистита

Билиарно-кардиальный синдром С.П.Боткина

У 15% больных развиваются функциональные изменения миокарда на фоне метаболических и рефлекторных расстройств, в виде болей, аритмий, изменениях на ЭКГ.

Схема билиарно-кардиального синдрома С.П.Боткина



Объективное исследование живота при хроническом калькулезном холецистите

- С-м Кера – усиление болезненности на высоте вдоха при пальпации в правом подреберье.
- С-м Мерфи – резкая боль на вдохе при прижатии пальцами правого подреберья.
- С-м Ортнера – резкая боль при поколачивании кистью по правой реберной дуге.

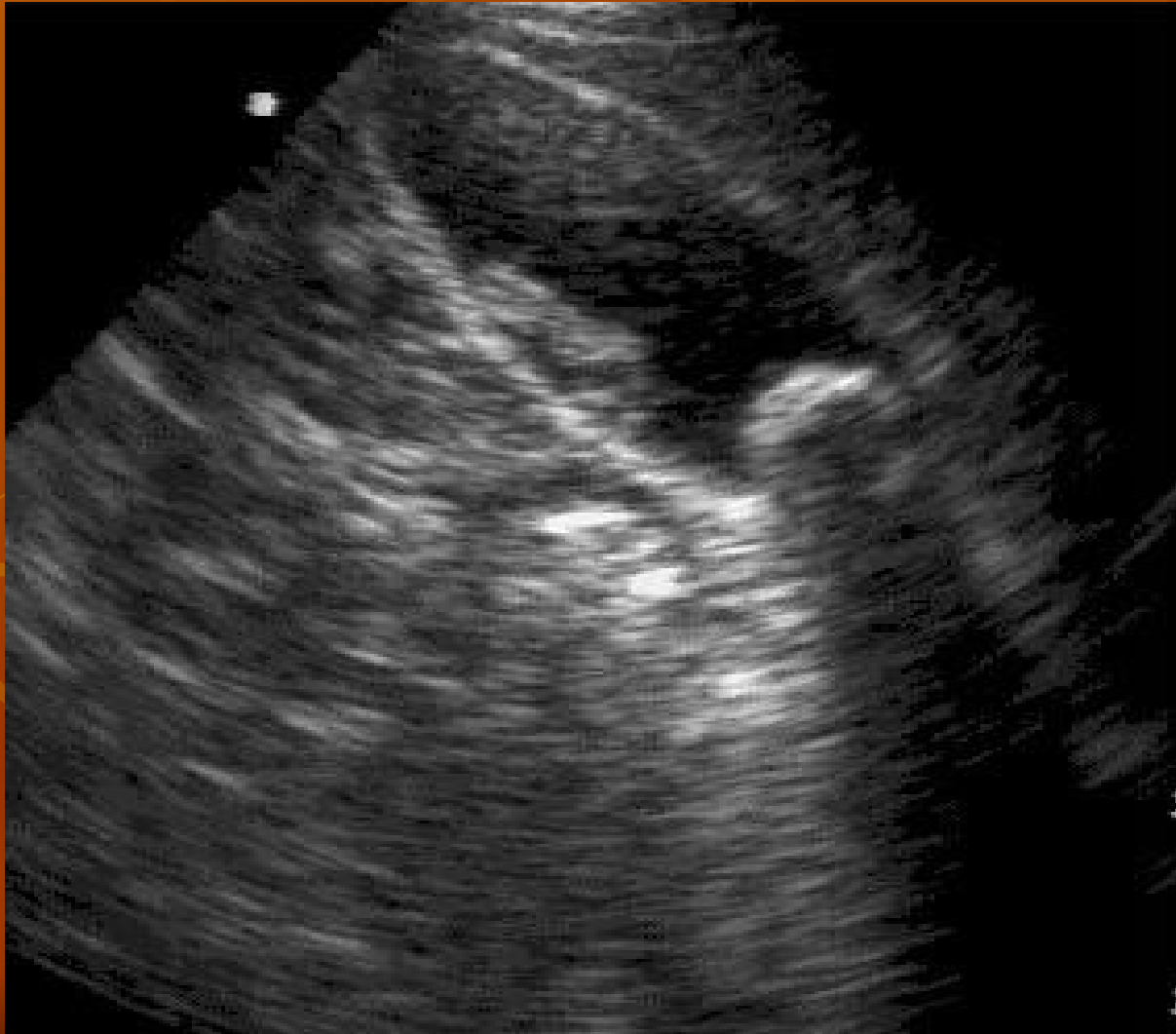Инструментальные методы диагностики ЖКБ

УЗИ

- выявляемость камней в желчном пузыре достигает 98-99%,
- в желчных протоках – 75-80%.

УЗИ

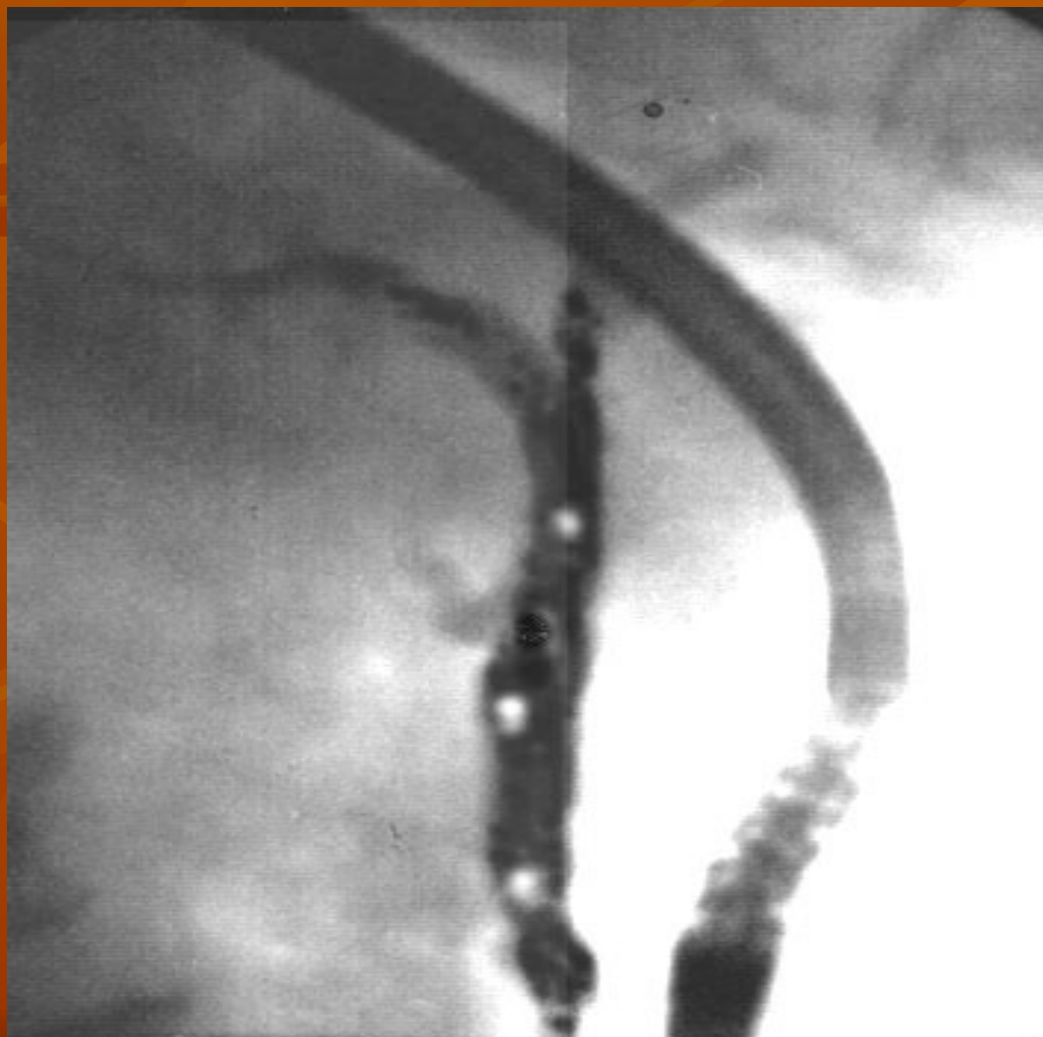
Камень желчного пузыря



Инструментальные методы диагностики холецисто и холедохолитиаза

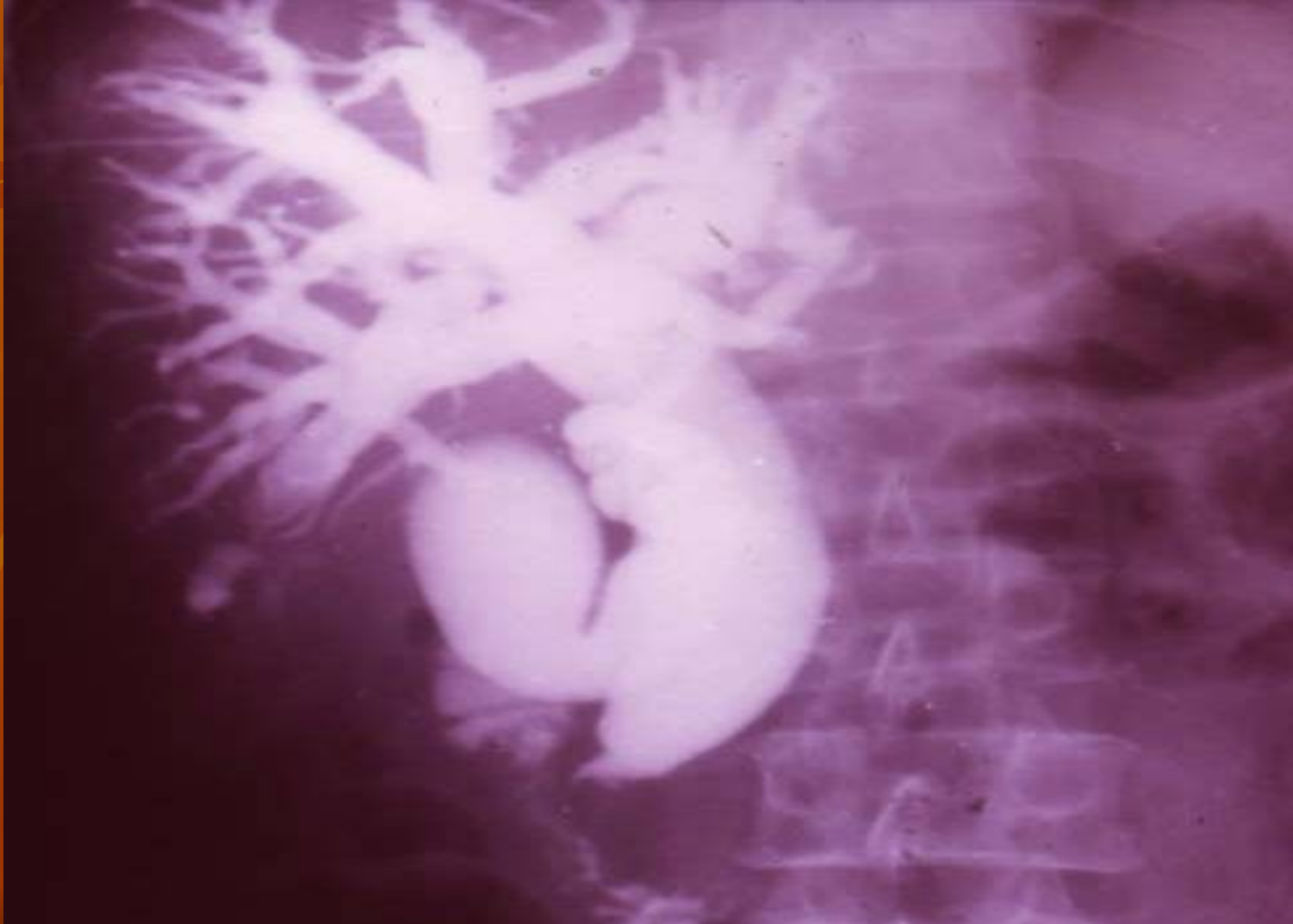- Ретроградная холангиопанкреатикография (РХПГ)
- Чрескожная, чреспеченочная холангиография (ЧЧХ)
- Холецистоулография (ХФГ)
- Спиральная компьютерная и магнитнорезонансная томография (СКТ и МРТ)

Эндоскопическая ретроградная холангиопанкреатикография (ЭРХПГ)



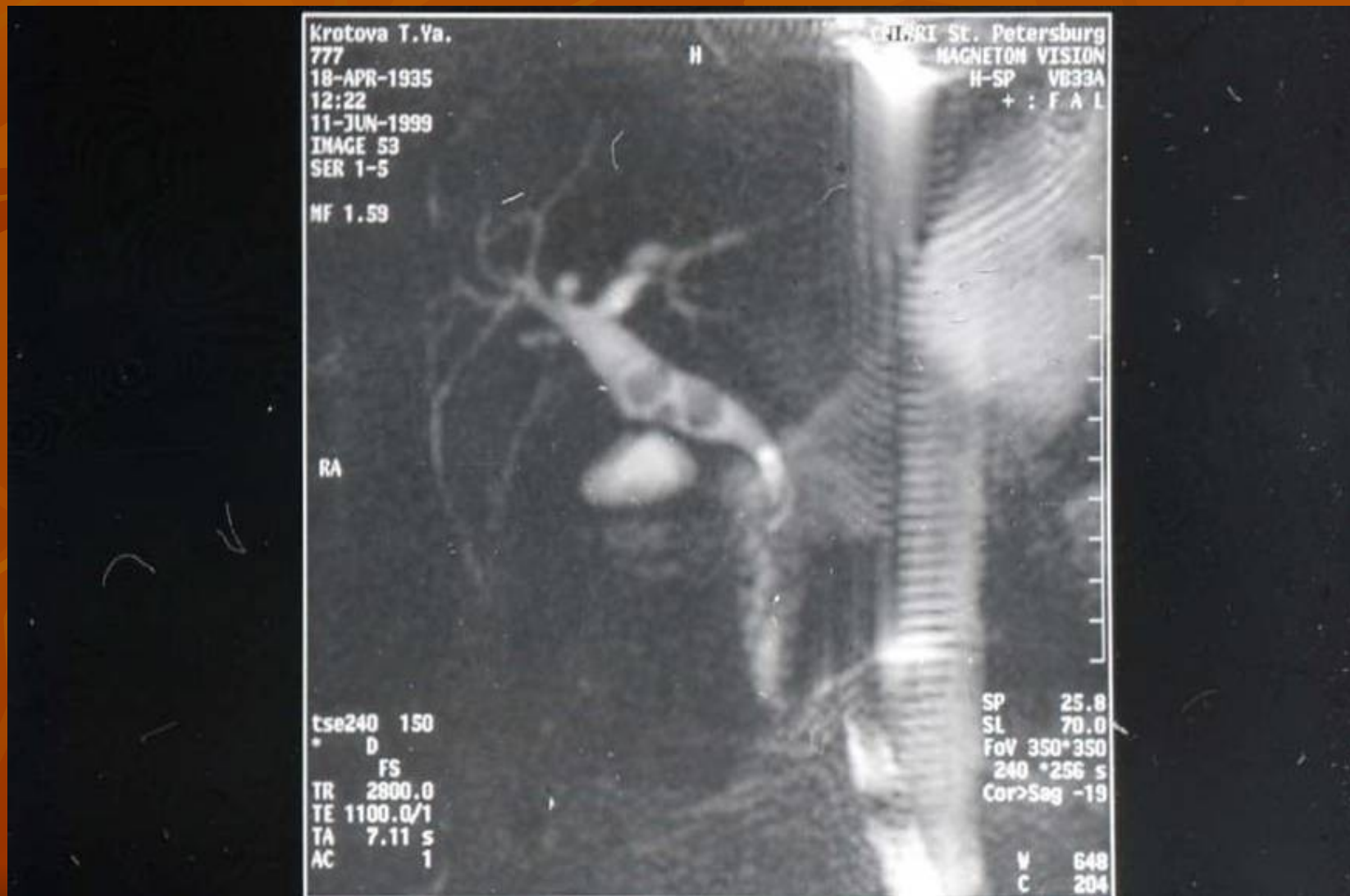- Множественные конкременты гепатикохоледоха

**Чрескожная чреспеченочная холангиография.
Стеноз выходного отдела холедоха и расширение
внепеченочных и внутрипеченочных протоков.**



Магнитнорезонансная томография (МРТ)

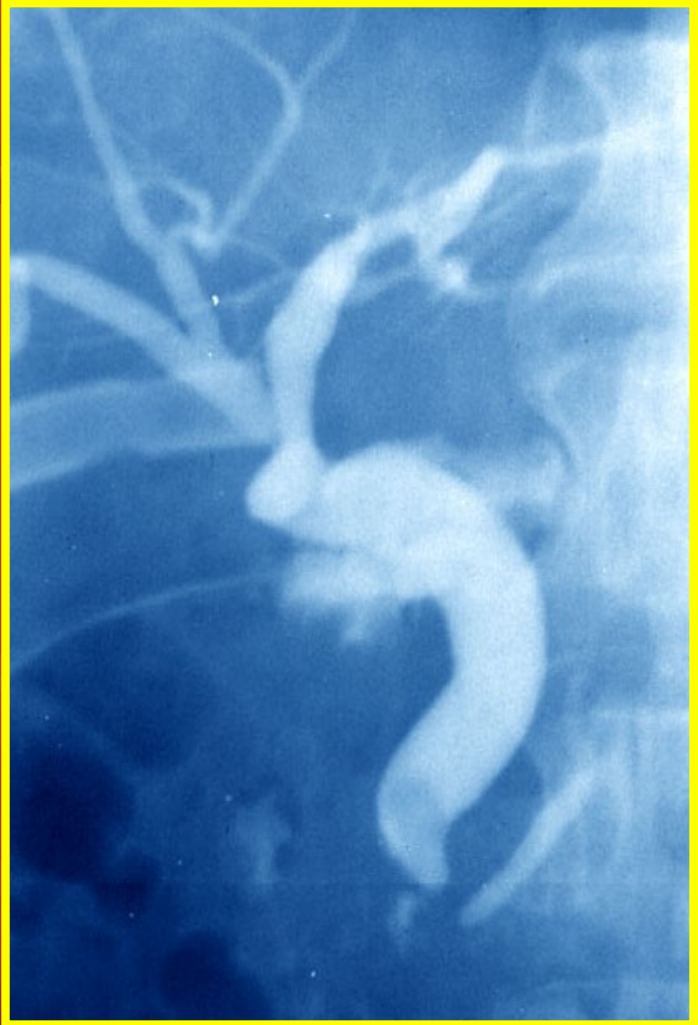Камни гепатикохоледаха



Лечение желчнокаменной болезни

- Растворение камней
- Экстракорпоральная литотрипсия
- Оперативное вмешательство (открытая холецистэктомия, холецистэктомия через мини доступ, лапароскопическая холецистэктомия).

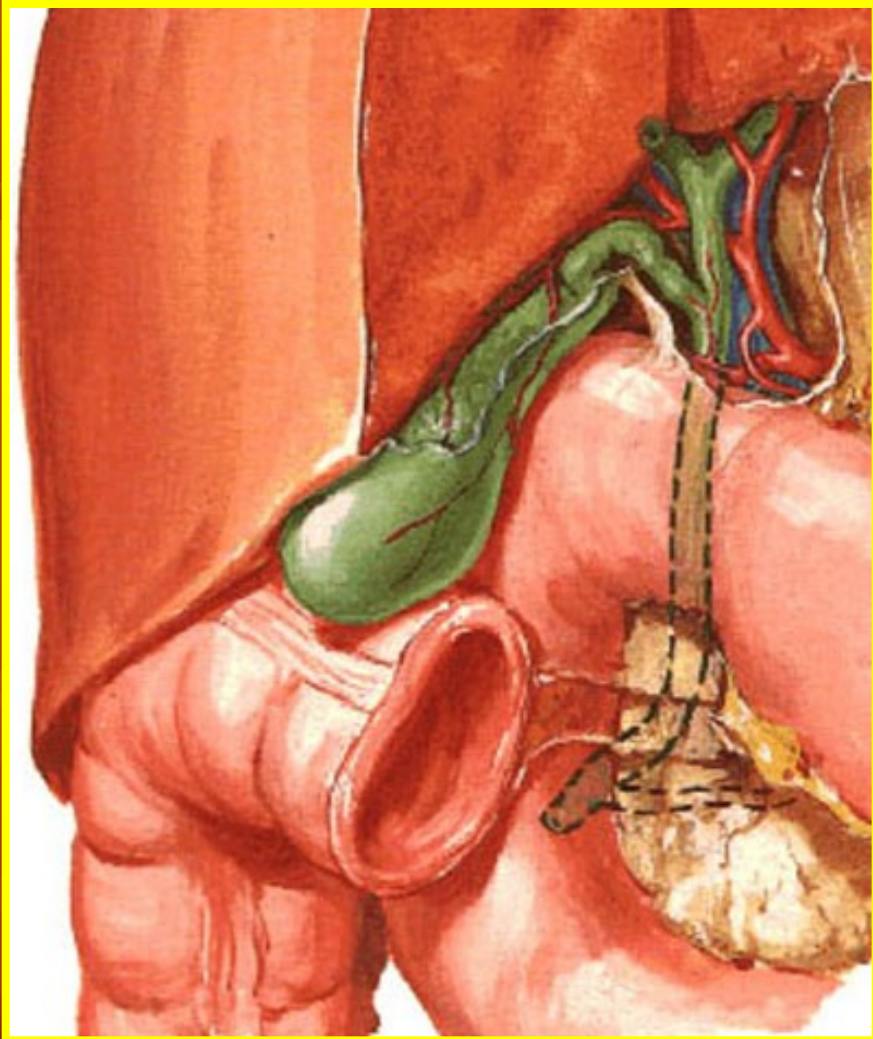ПАТОГЕНЕЗ ОСТРОГО ХОЛЕЦИСТИТА



ПРИЧИНЫ ЗАСТОЯ ЖЕЛЧИ:

- Дискинезия желчных протоков
- Деформация протоков
- Воспалительные изменения
фатерова соска
- Энтероптоз, запоры,
гипокинезия
- Беременность
- Переедание жирной пищи
- Гастрит, дуоденит,
язвенная болезнь, гепатит
- Желчные камни

ПАТОГЕНЕЗ ОСТРОГО ХОЛЕЦИСТИТА



**ЭТИОПАТОГЕНЕТИЧЕСКАЯ
КЛАССИФИКАЦИЯ:**

⇒ **Калькулезный
холецистит**

⇒ **Некалькулезный
холецистит:**

Первично бактериальный

Сосудистый

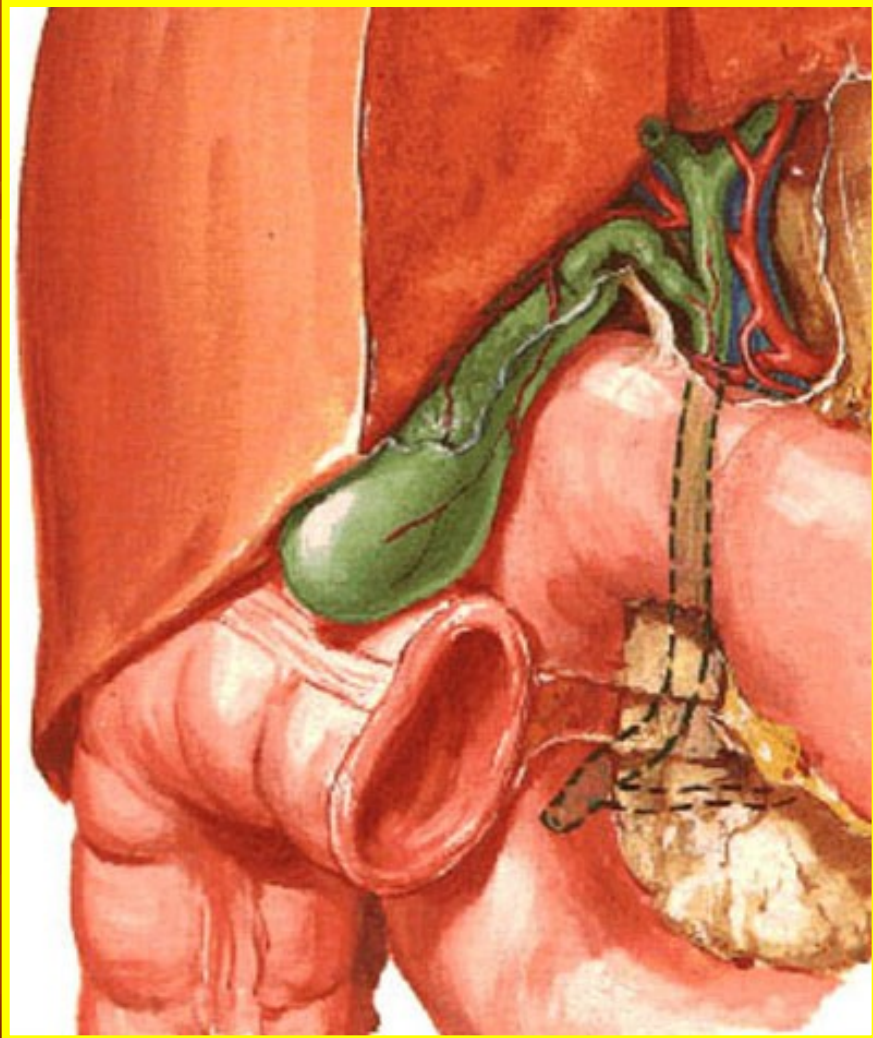Аллергический

Ферментативный

Паразитарный

Посттравматический

КЛАССИФИКАЦИЯ ОСТРОГО ХОЛЕЦИСТИТА ПО ХАРАКТЕРУ ВОСПАЛЕНИЯ



⇒ **Катаральный
холецистит**

⇒ **Деструктивный
холецистит:**
Флегмонозный
Флегмонозно-язвенный
Гангренозный

Осложнения острого холецистита

Со стороны желчного пузыря

Эмпиема желчного пузыря

Перфорация → Перитонит

Инфильтрат → Подпеченочный абсцесс

Формирование фистулы с соседними органами

Со стороны желчных протоков

Механическая желтуха

Холангит

Переход воспаления на окружающую клетчатку

Со стороны других органов

Гепатит, абсцессы печени, печеночно-почечная недостаточность, холепанкреатит, дуоденостаз

Клиника острого холецистита

- **Боль** (постоянная со схваткообразными усилениями)

- **Тошнота**

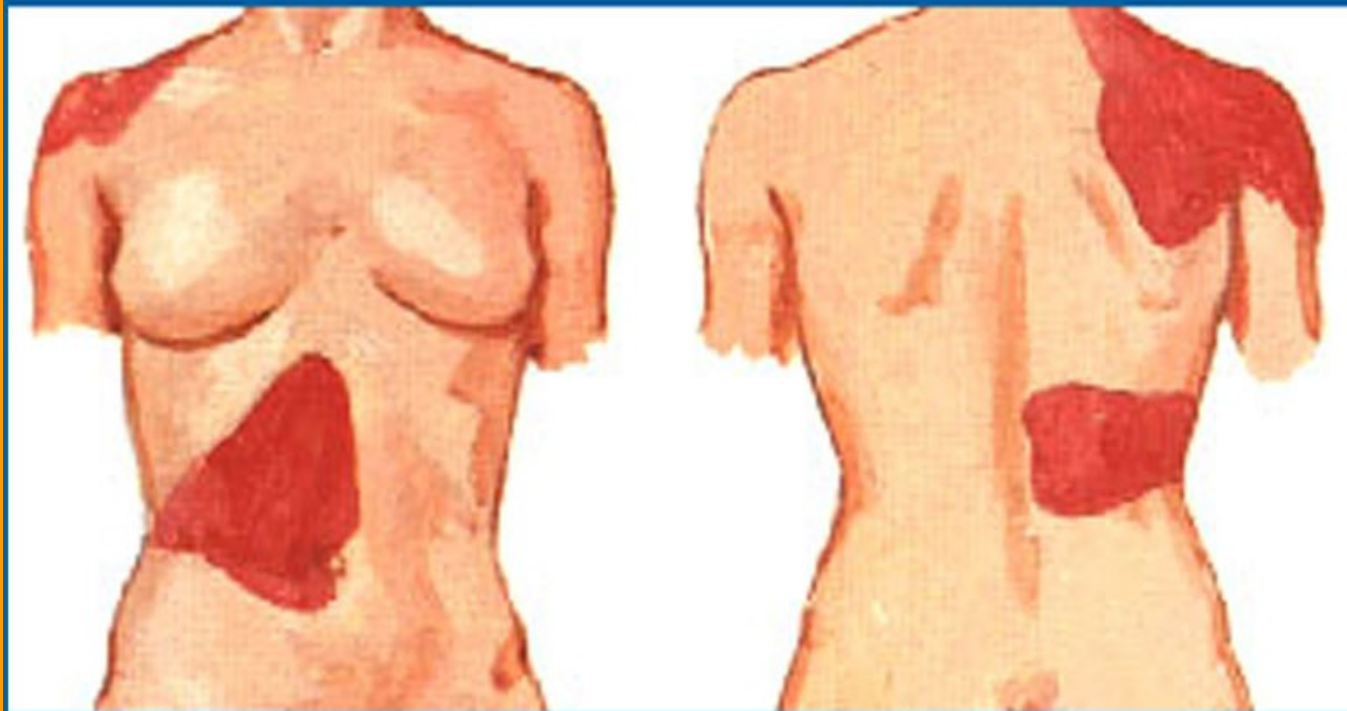
- **Симптомы**

ли
та
ле
во

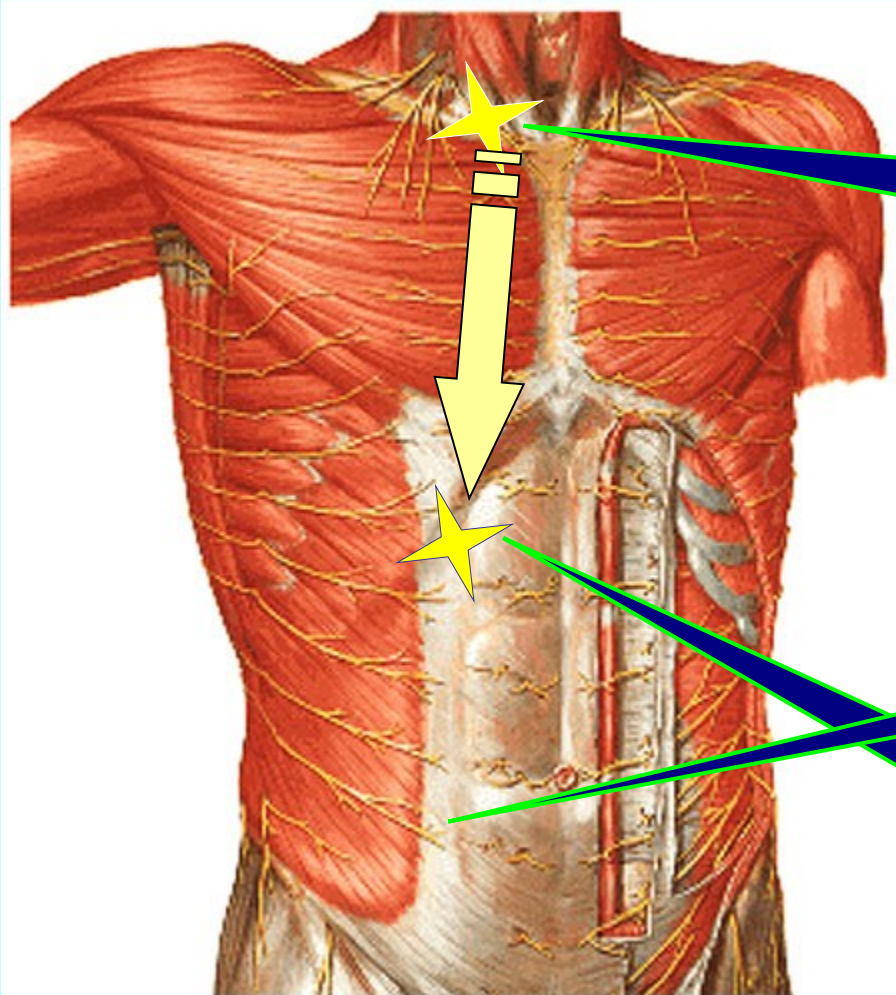
- **Механизм**

ХОЛ

Иррадиация болей при остром холецистите



Симптомы острого холецистита

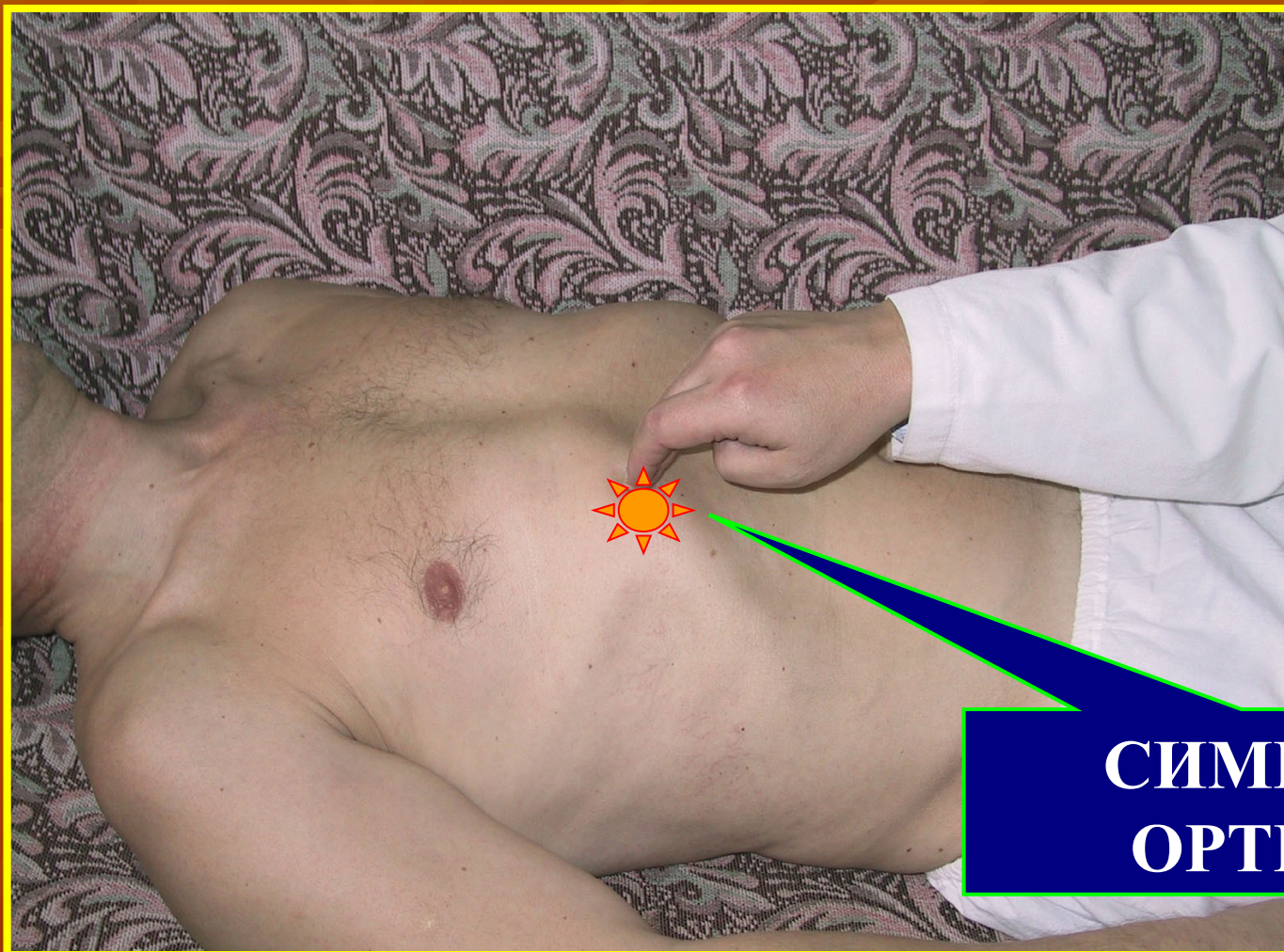


ФРЕНИКУС-СИМПТОМ

СИМПТОМ МЮССИ

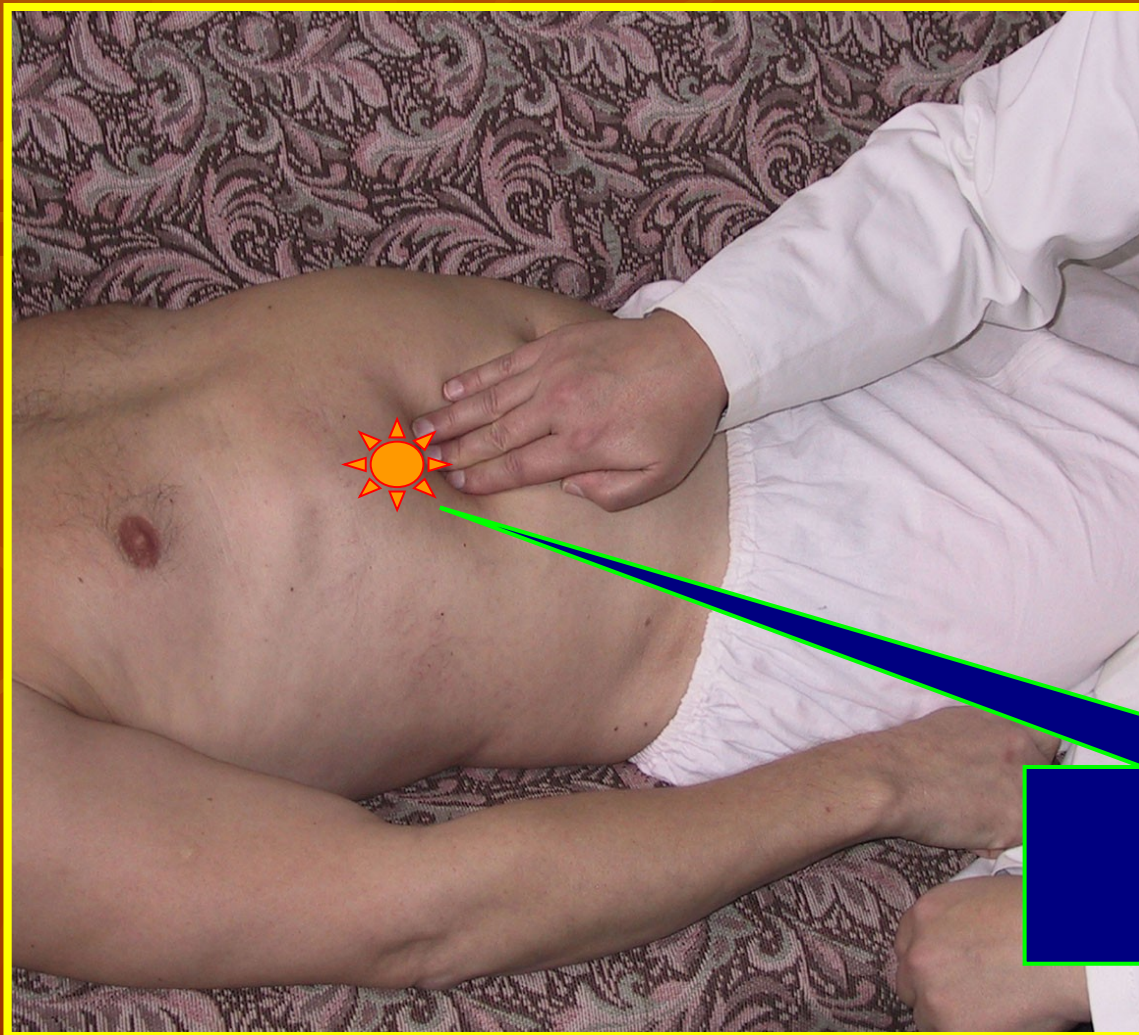
ТОЧКА КЕРА

Симптомы острого холецистита



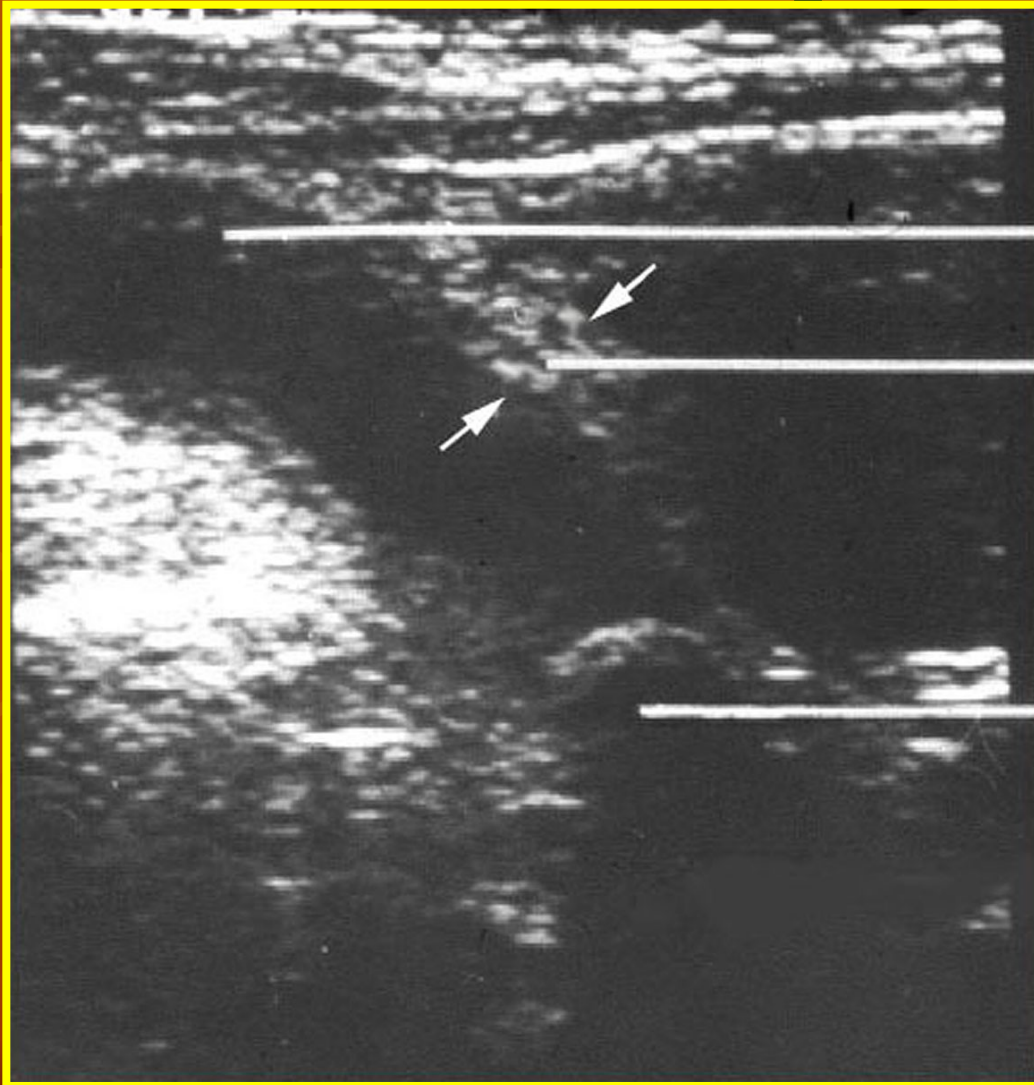
**СИМПТОМ
ОРТНЕРА**

Симптомы острого холецистита



**СИМПТОМ
МЭРФИ**

Ультразвуковая диагностика (сканирование)



Полость пузыря

Утолщенная
стенка пузыря

Камень в области
шейки пузыря

ЛЕЧЕНИЕ ОСТРОГО ХОЛЕЦИСТИТА

ПОКАЗАНИЯ К НЕОТЛОЖНОЙ ОПЕРАЦИИ:

- ПЕРИТОНИТ
- ГАНГРЕНОЗНЫЙ
ХОЛЕЦИСТИТ
- ПЕРФОРАЦИЯ
ЖЕЛЧНОГО ПУЗЫРЯ



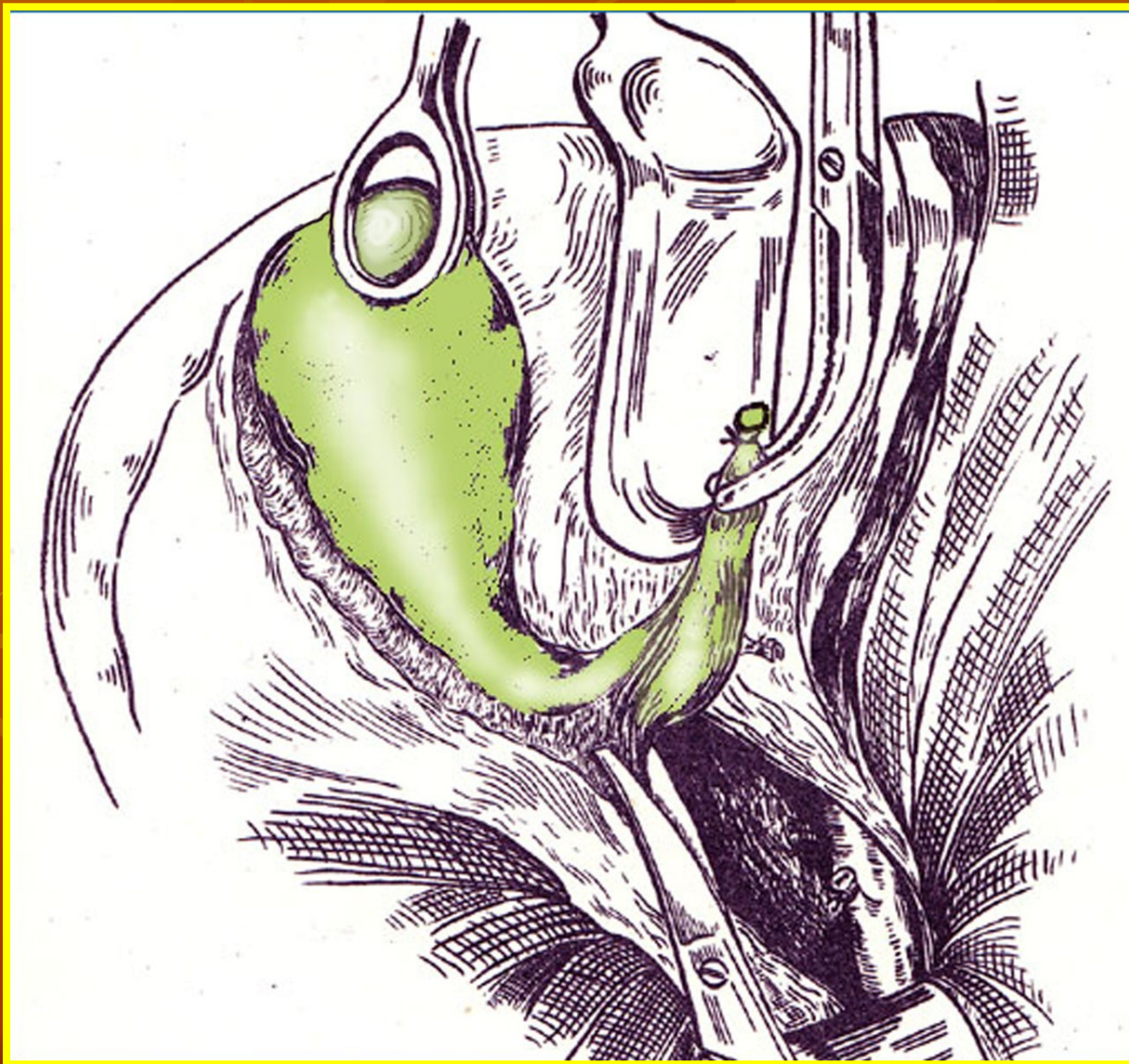
ОСНОВНЫЕ КОМПОНЕНТЫ КОНСЕРВАТИВНОГО ЛЕЧЕНИЯ

- СПАЗМОЛИТИКИ
- АНТИБИОТИКИ
- ДЕТОКСИКАЦИОННАЯ ТЕРАПИЯ
- ВОСПОЛНЕНИЕ ПОТЕРЬ ЖИДКОСТИ
И ЭЛЕКТРОЛИТОВ
- ВОСПОЛНЕНИЕ ЭНЕРГЕТИЧЕСКИХ
ЗАТРАТ
- СИМПТОМАТИЧЕСКАЯ ТЕРАПИЯ

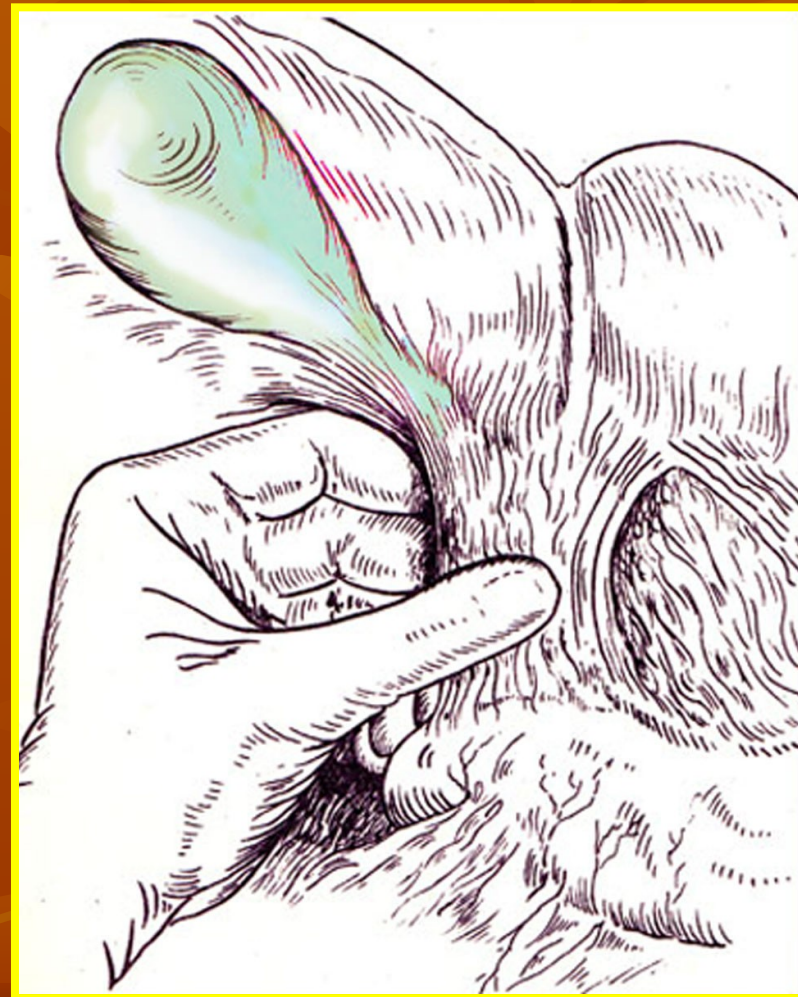
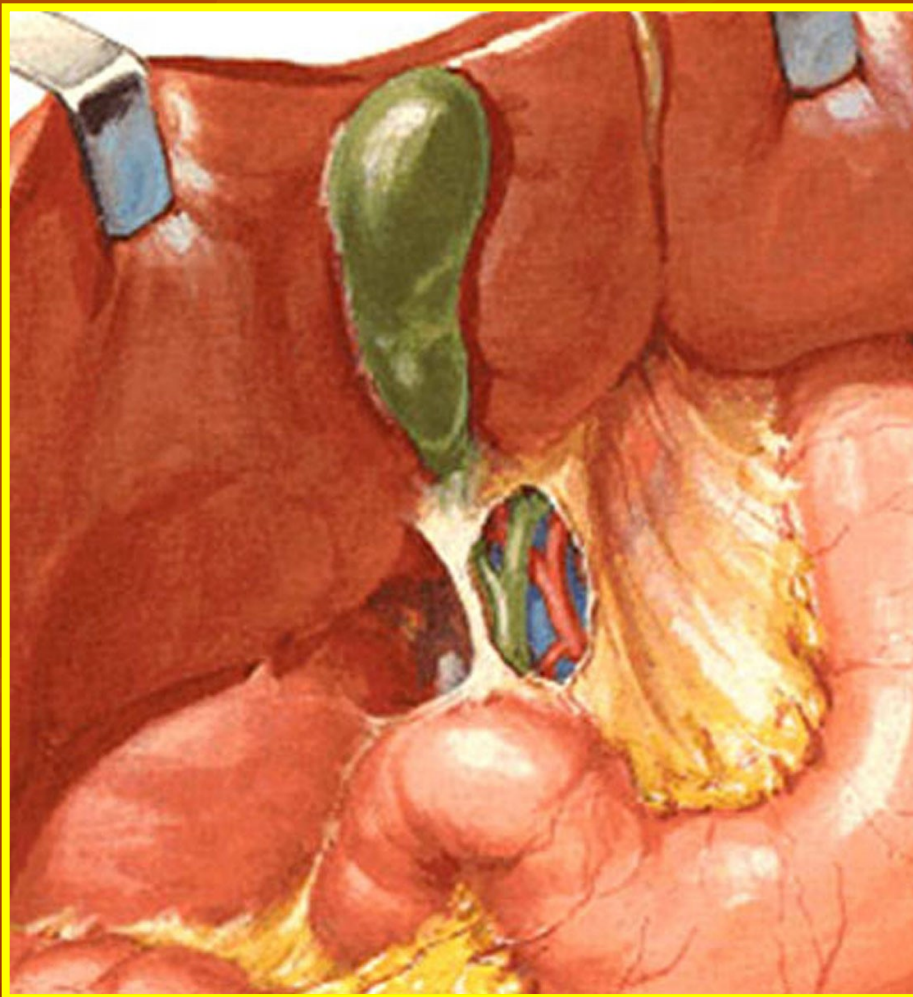
ЗАДАЧИ ХИРУРГИЧЕСКОГО ЛЕЧЕНИЯ ПРИ ОСТРОМ ХОЛЕЦИСТИТЕ

- УСТРАНЕНИЕ И САНАЦИЯ ГНОЙНОГО ОЧАГА
- УСТРАНЕНИЕ ОБТУРАЦИИ ЖЕЛЧНЫХ ПРОТОКОВ И ЖЕЛЧНОЙ ГИПЕРТЕНЗИИ
- УСТРАНЕНИЕ И ПРОФИЛАКТИКА ОСЛОЖНЕНИЙ

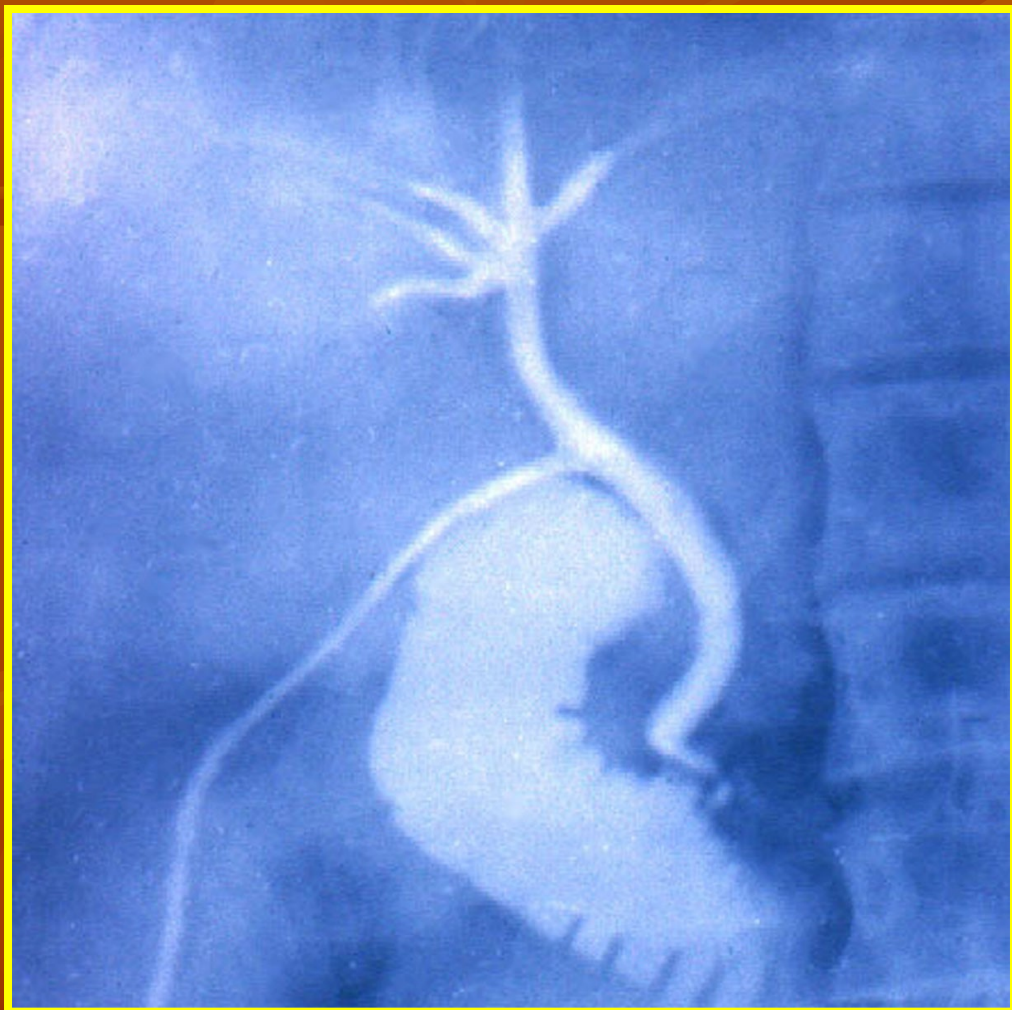
ХОЛЕЦИСТЭКТОМИЯ



УСТРАНЕНИЕ ОБТУРАЦИИ ЖЕЛЧНЫХ ПРОТОКОВ И ЖЕЛЧНОЙ ГИПЕРТЕНЗИИ



Интраоперационная рентгенологическая диагностика

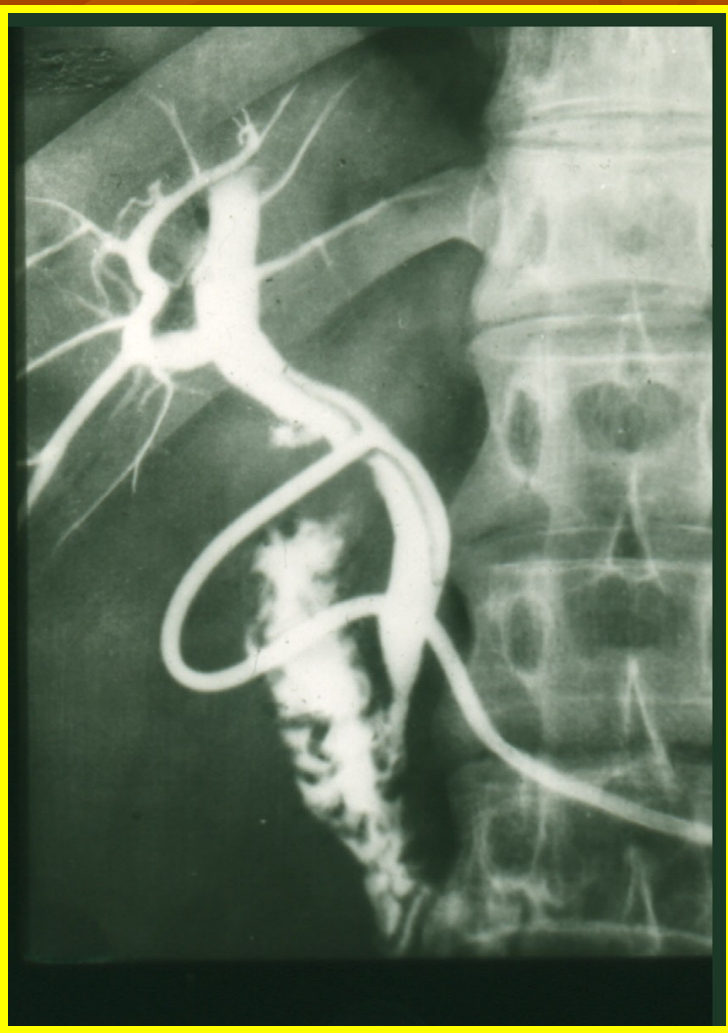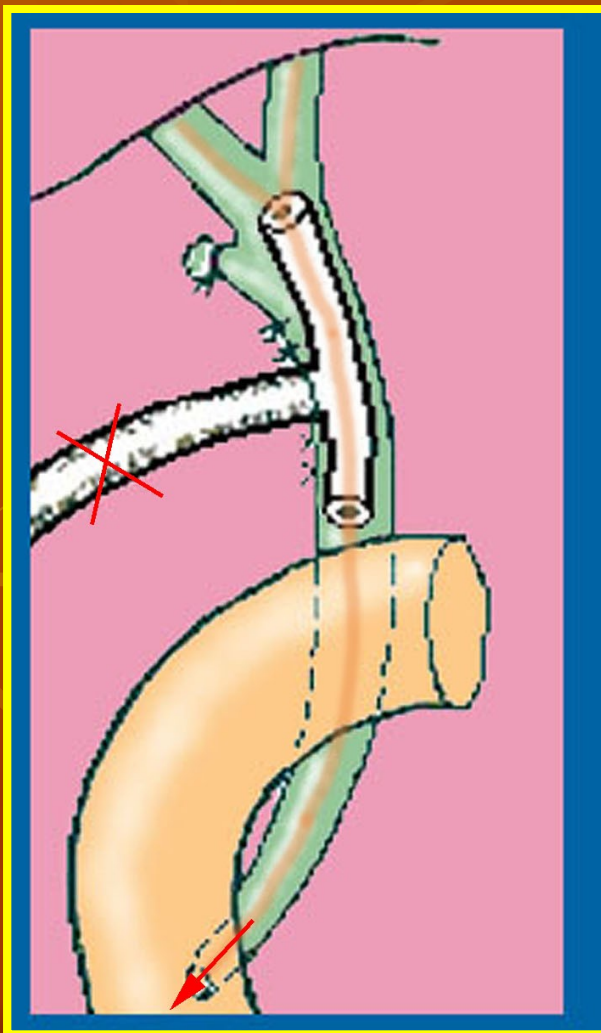


**ХОЛАНГИОГРАФИЯ
через культю
пузырного протока**

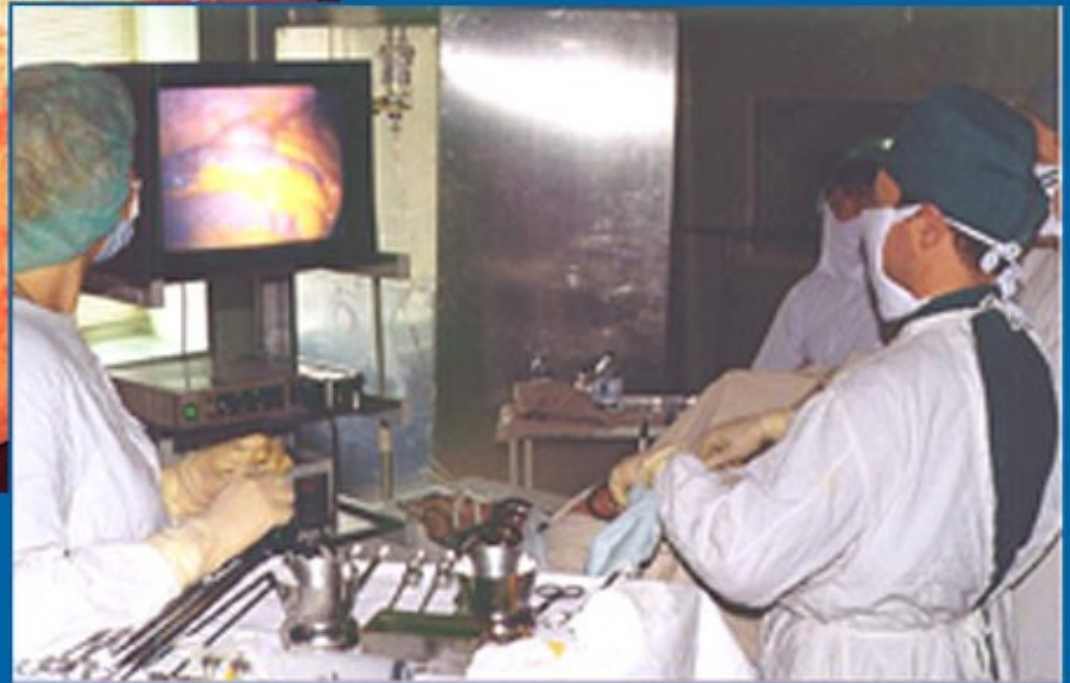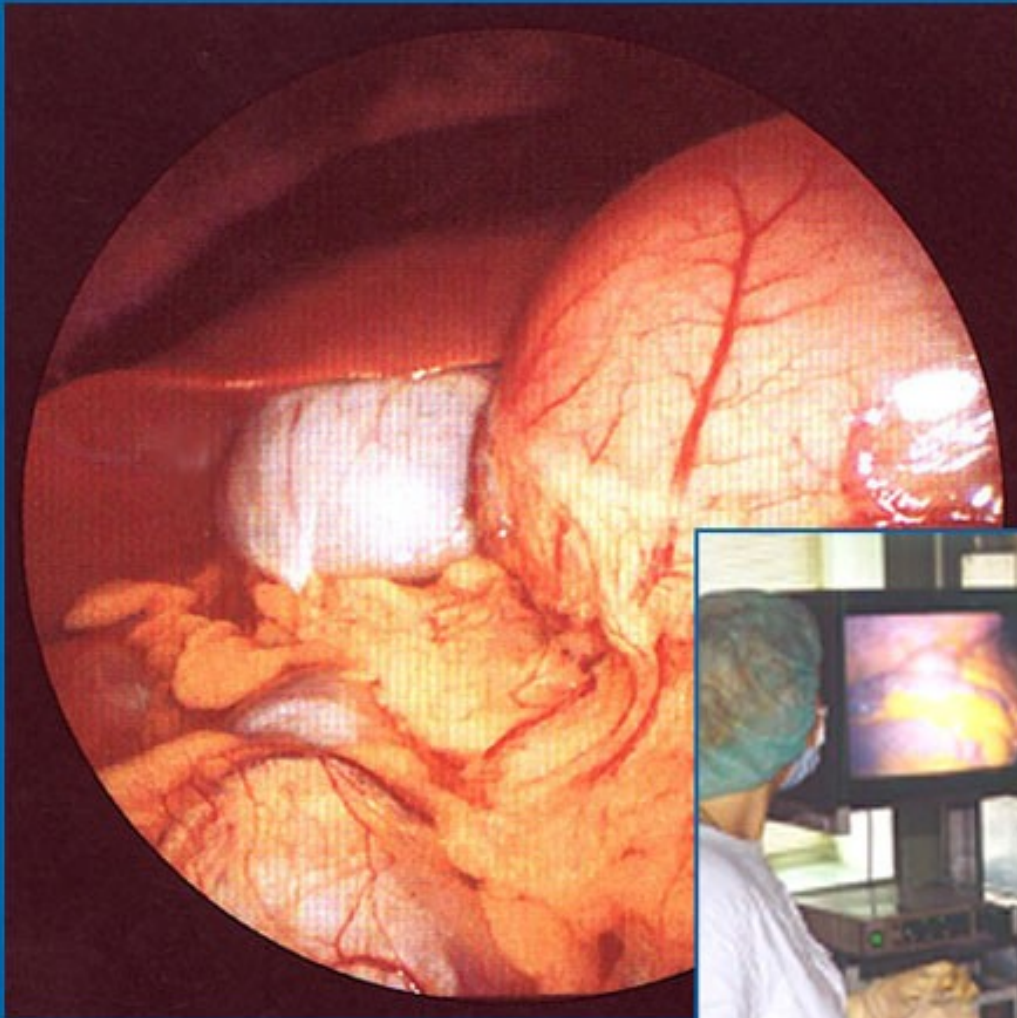
ДРЕНИРОВАНИЕ ЖЕЛЧНЫХ ПРОТОКОВ

По КЕРУ

По ВИШНЕВСКОМУ



Лапароскопическая ХОЛЕЦИСТЭКТОМИЯ.



Постхолецистэктомический синдром

- Оперативное лечение ЖКБ в 85-90% случаев избавляет людей от заболевания.
- У 10-15% пациентов сохраняются или появляются жалобы различного свойства, что может быть связано с холецистэктомией.

Постхолецистэктомический синдром

1. Заболевания и патологические состояния билиопанкреатической системы и большого дуоденального соска, не устраненные при первой операции (незамеченный камень в холедохе, не распознанный стеноз большого дуоденального соска и др.)
2. Заболевания и патологические состояния, непосредственно связанные с самим оперативным вмешательством (травматическая стриктура протоков, неполное удаление желчного пузыря, лигатурный холедохолитиаз и др.)

Постхолецистэктомический синдром

3. Заболевания гепатобилиарнопанкреатической системы, во многом связанные с желчнокаменной болезнью (хронический панкреатит, хронический гепатит, гастрит и др.) и не прошедшие после холецистэктомии.
4. Заболевания других органов и систем, не связанные с билиарной системой и, конечно, с холецистэктомией (язвенная болезнь желудка и ДПК, спастический колит, диафрагмальная грыжа, почечнокаменная болезнь, психостения и др.)